FRANK H. NETTER, MD

Incluye VERSIÓN DIGITAL en inglés

NETTER ATLAS *de* ANATOMÍA HUMANA 8

Abordaje por sistemas

OCTAVA EDICIÓN

booksmedicos.org

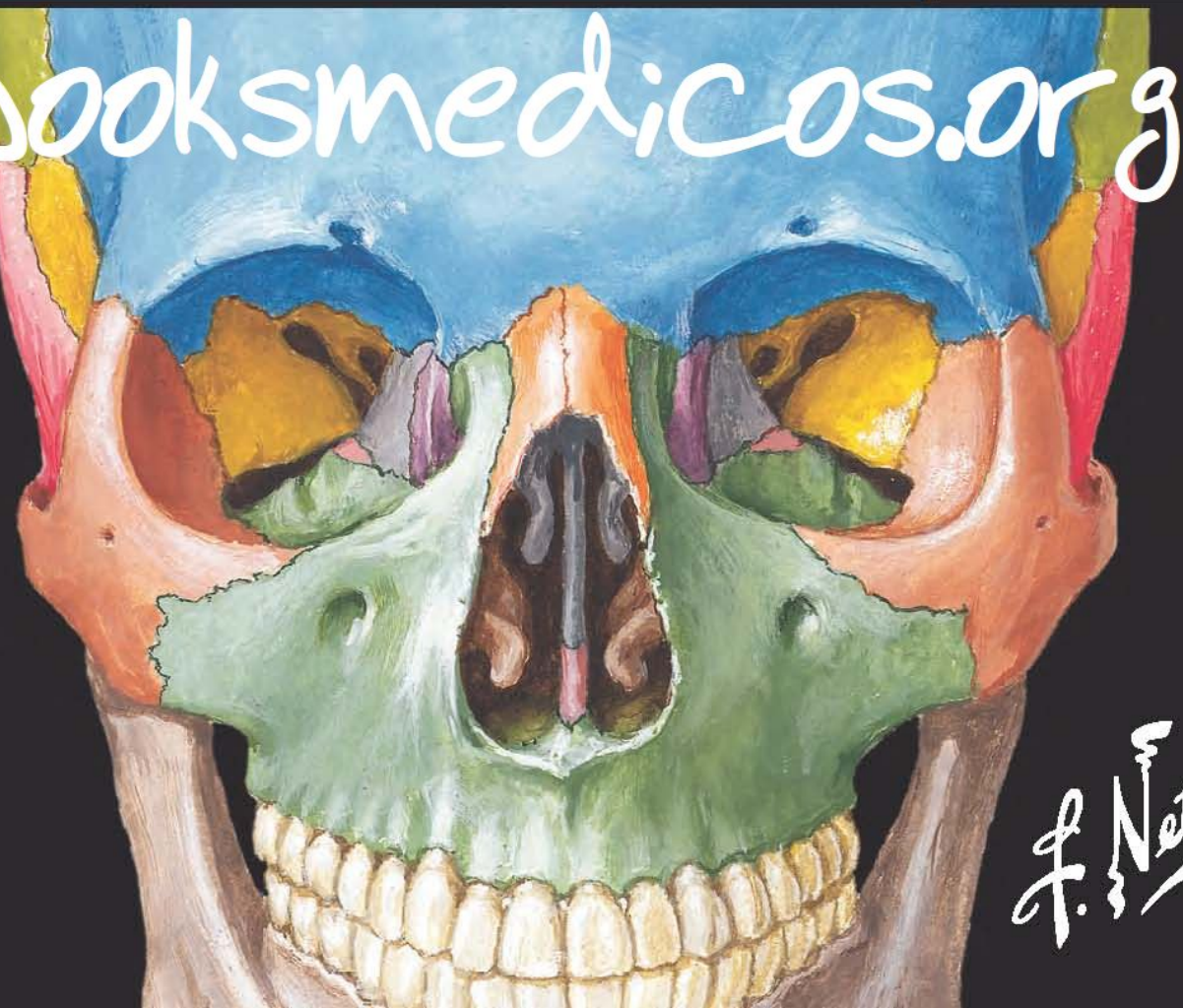

ELSEVIER

F. Netter M.D.

OCTAVA EDICIÓN

FRANK H. NETTER, MD

8

NETTER ATLAS *de* ANATOMÍA HUMANA

Abordaje por sistemas

booksmedicos.org

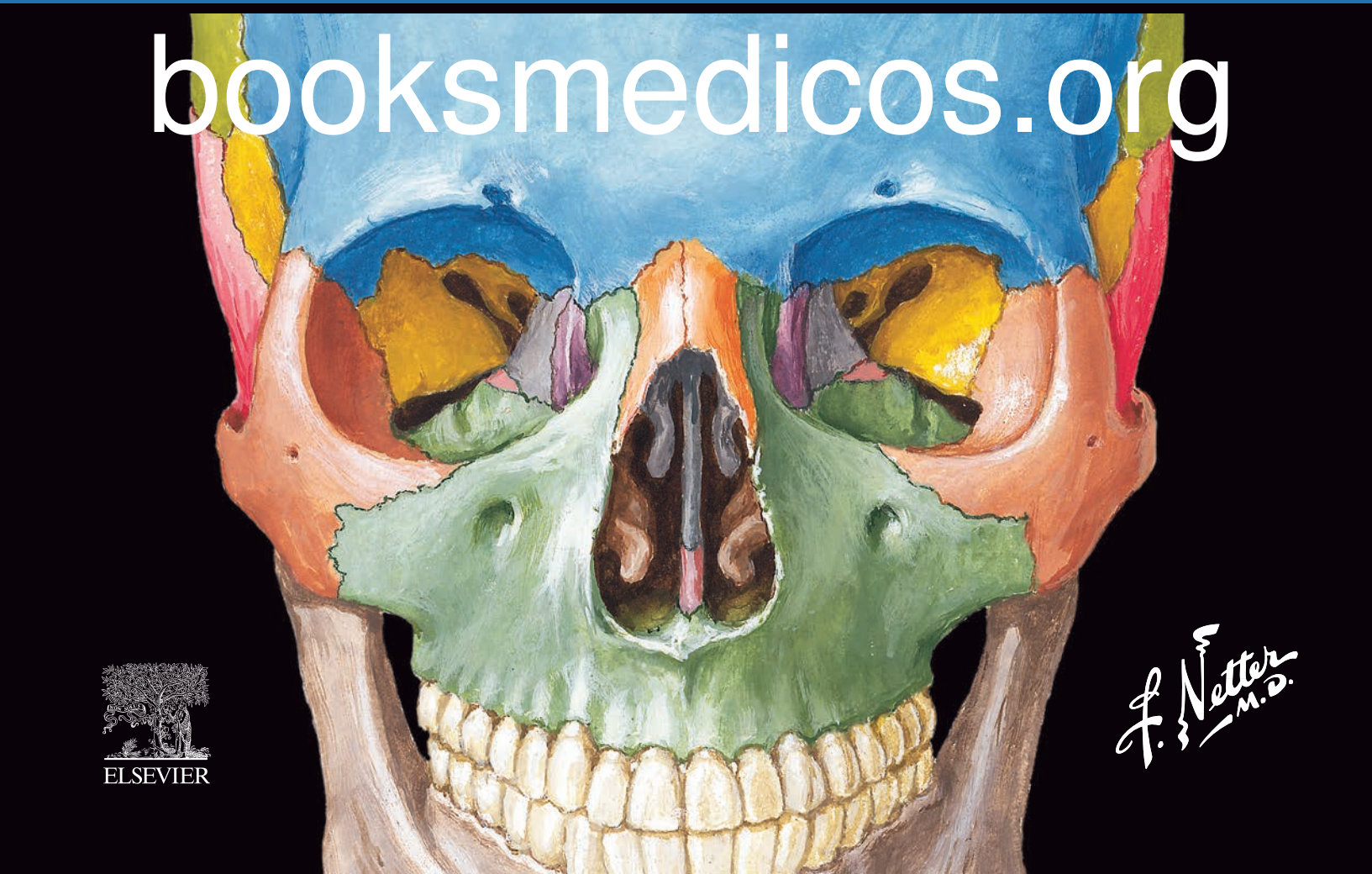

ELSEVIER

F. Netter M.D.

ELSEVIER

Avda. Josep Tarradellas, 20-30, 1.º, 08029, Barcelona, España

Atlas of Human Anatomy. A Systems Approach, 8th edition
Copyright © 2023 by Elsevier Inc.
Previous editions copyrighted 2019, 2014, 2011, 2006, 2003, 1997, 1989
ISBN: 978-0-323-76028-7

This translation of *Atlas of Human Anatomy. A Systems Approach,* 8e, by Frank H. Netter, was undertaken by Elsevier España, S.L.U., and is published by arrangement with Elsevier Inc.

Esta traducción de *Atlas of Human Anatomy. A Systems Approach,* 8.ª ed., de Frank H. Netter, ha sido llevada a cabo por Elsevier España, S.L.U., y se publica con el permiso de Elsevier Inc.

Netter. Atlas de anatomía humana. Abordaje por sistemas, 8.ª edición
©2023 Elsevier España
ISBN: 978-84-1382-418-5
eISBN: 978-84-1382-528-1

Todos los derechos reservados.

Reserva de derechos de libros

Cualquier forma de reproducción, distribución, comunicación pública o transformación de esta obra solo puede ser realizada con la autorización de sus titulares, salvo excepción prevista por la ley. Diríjase a CEDRO (Centro Español de Derechos Reprográficos) si necesita fotocopiar o escanear algún fragmento de esta obra (www.conlicencia.com; 91 702 19 70 / 93 272 04 45).

Advertencia

Esta traducción ha sido llevada a cabo por Elsevier España, S.L.U. bajo su única responsabilidad. Facultativos e investigadores deben siempre contrastar con su propia experiencia y conocimientos el uso de cualquier información, método, compuesto o experimento descritos aquí. Los rápidos avances en medicina requieren que los diagnósticos y las dosis de fármacos recomendadas sean siempre verificados personalmente por el facultativo. Con todo el alcance de la ley, ni Elsevier, ni los autores, los editores o los colaboradores asumen responsabilidad alguna por la traducción ni por los daños que pudieran ocasionarse a personas o propiedades por el uso de productos defectuosos o negligencia, o como consecuencia de la aplicación de métodos, productos, instrucciones o ideas contenidos en esta obra. Con el único fin de hacer la lectura más ágil y en ningún caso con una intención discriminatoria, en esta obra se ha podido utilizar el género gramatical masculino como genérico, remitiéndose con él a cualquier género y no solo al masculino.

Revisor científico:

Víctor Götzens García
Profesor titular de Anatomía Humana
Profesor honorífico de la Universitat de Barcelona

Servicios editoriales: ***GEA*** **CONSULTORÍA EDITORIAL S.L.**

Depósito legal: B.609-2023

Impreso en España

DIRECTORES

Ilustrador colaborador principal y editor jefe de ilustración

Carlos A. G. Machado, MD

Editores jefe de contenidos de terminología

Paul E. Neumann, MD
Professor, Department of Medical Neuroscience
Faculty of Medicine
Dalhousie University
Halifax, Nova Scotia
Canada

R. Shane Tubbs, MS, PA-C, PhD
Professor of Neurosurgery, Neurology, Surgery, and Structural and Cellular Biology
Director of Surgical Anatomy, Tulane University School of Medicine
Program Director of Anatomical Research, Clinical Neuroscience Research Center, Center for Clinical Neurosciences
Department of Neurosurgery, Tulane University School of Medicine, New Orleans, Louisiana
Department of Neurology, Tulane University School of Medicine, New Orleans, Louisiana
Department of Structural and Cellular Biology, Tulane University School of Medicine, New Orleans, Louisiana
Professor, Department of Neurosurgery, and Ochsner Neuroscience Institute, Ochsner Health System, New Orleans, Louisiana
Professor of Anatomy, Department of Anatomical Sciences, St. George's University, Grenada
Honorary Professor, University of Queensland, Brisbane, Australia
Faculty, National Skull Base Center of California, Thousand Oakes, California

Editores jefe de contenidos electrónicos

Brion Benninger, MD, MBChB, MSc
Professor of Medical Innovation, Technology, & Research
Director, Ultrasound
Professor of Clinical Anatomy
Executive Director, Medical Anatomy Center
Department of Medical Anatomical Sciences
Faculty, COMP and COMP-Northwest
Faculty College of Dentistry, Western University of Health Sciences, Lebanon, Oregon and Pomona, California
Faculty, Sports Medicine, Orthopaedic & General Surgery Residencies
Samaritan Health Services, Corvallis, Oregon
Faculty, Surgery, Orthopedics & Rehabilitation, and Oral Maxillofacial Surgery
Oregon Health & Science University, Portland, Oregon
Visiting Professor of Medical Innovation and Clinical Anatomy, School of Basic Medicine, Peking Union Medical College, Beijing, China
Professor of Medical Innovation and Clinical Anatomy Post Graduate Diploma Surgical Anatomy, Otago University, Dunedin, New Zealand

Todd M. Hoagland, PhD
Clinical Professor of Biomedical Sciences and Occupational Therapy
Marquette University College of Health Sciences
Milwaukee, Wisconsin

Editores jefe de contenidos educativos

Jennifer K. Brueckner-Collins, PhD
Distinguished Teaching Professor
Vice Chair for Educational Programs
Department of Anatomical Sciences and Neurobiology
University of Louisville School of Medicine
Louisville, Kentucky

Martha Johnson Gdowski, PhD
Associate Professor and Associate Chair of Medical Education, Department of Neuroscience
University of Rochester School of Medicine and Dentistry
Rochester, NY

Virginia T. Lyons, PhD
Associate Professor of Medical Education
Associate Dean for Preclinical Education
Geisel School of Medicine at Dartmouth
Hanover, New Hampshire

Peter J. Ward, PhD
Professor
Department of Biomedical Sciences
West Virginia School of Osteopathic Medicine
Lewisburg, West Virginia

Editor emérito

John T. Hansen, PhD
Professor Emeritus of Neuroscience and former Schmitt Chair of Neurobiology and Anatomy and Associate Dean for Admissions University of Rochester Medical Center
Rochester, New York

DIRECTORES DE EDICIONES ANTERIORES

Primera edición
Sharon Colacino, PhD

Segunda edición
Arthur F. Dalley II, PhD

Tercera edición
Carlos A. G. Machado, MD
John T. Hansen, PhD

Cuarta edición
Carlos A. G. Machado, MD
John T. Hansen, PhD
Jennifer K. Brueckner, PhD
Stephen W. Carmichael, PhD, DSc
Thomas R. Gest, PhD
Noelle A. Granger, PhD
Anil H. Waljii, MD, PhD

Quinta edición
Carlos A. G. Machado, MD
John T. Hansen, PhD
Brion Benninger, MD, MS
Jennifer K. Brueckner, PhD
Stephen W. Carmichael, PhD, DSc
Noelle A. Granger, PhD
R. Shane Tubbs, MS, PA-C, PhD

Sexta edición
Carlos A. G. Machado, MD
John T. Hansen, PhD
Brion Benninger, MD, MS
Jennifer Brueckner-Collins, PhD
Todd M. Hoagland, PhD
R. Shane Tubbs, MS, PA-C, PhD

Séptima edición
Carlos A. G. Machado, MD
John T. Hansen, PhD
Brion Benninger, MD, MS
Jennifer Brueckner-Collins, PhD
Todd M. Hoagland, PhD
R. Shane Tubbs, MS, PA-C, PhD

OTROS ILUSTRADORES COLABORADORES

Rob Duckwall, MA (DragonFly Media Group)
Kristen Wienandt Marzejon, MS, MFA
Tiffany S. DaVanzo, MA, CMI
James A. Perkins, MS, MFA

DIRECTORES DE EDICIONES ANTERIORES

Primera edición
Sharon Colacino, PhD

Segunda edición
Arthur F. Dalley II, PhD

Tercera edición
Carlos A. G. Machado, MD
John T. Hansen, PhD

Cuarta edición
Carlos A. G. Machado, MD
John T. Hansen, PhD
Jennifer K. Brueckner, PhD
Stephen W. Carmichael, PhD, DSc
Thomas R. Gest, PhD
Noelle A. Granger, PhD
Anil H. Waljii, MD, PhD

Quinta edición
Carlos A. G. Machado, MD
John T. Hansen, PhD
Brion Benninger, MD, MS
Jennifer K. Brueckner, PhD
Stephen W. Carmichael, PhD, DSc
Noelle A. Granger, PhD
R. Shane Tubbs, MS, PA-C, PhD

Sexta edición
Carlos A. G. Machado, MD
John T. Hansen, PhD
Brion Benninger, MD, MS
Jennifer Brueckner-Collins, PhD
Todd M. Hoagland, PhD
R. Shane Tubbs, MS, PA-C, PhD

Séptima edición
Carlos A. G. Machado, MD
John T. Hansen, PhD
Brion Benninger, MD, MS
Jennifer Brueckner-Collins, PhD
Todd M. Hoagland, PhD
R. Shane Tubbs, MS, PA-C, PhD

OTROS ILUSTRADORES COLABORADORES

Rob Duckwall, MA (DragonFly Media Group)
Kristen Wienandt Marzejon, MS, MFA
Tiffany S. DaVanzo, MA, CMI
James A. Perkins, MS, MFA

COMITÉ EDITORIAL INTERNACIONAL

Nihal Apaydin, MD, PhD
Professor of Anatomy
Faculty of Medicine, Department of Anatomy
Ankara University;
Chief, Department of Multidisciplinary Neuroscience
Institute of Health Sciences
Ankara, Turkey

Hassan Amiralli, MD, MS, FUICC
Professor and Chair
Department of Anatomy
American University of Antigua College of Medicine
Antigua, West Indies;
Former Professor of Surgery
Muhimbili University of Health Sciences
Daressalaam, Tanzania

Belinda R. Beck, BHMS(Ed), MS, PhD
Professor of Anatomy and Exercise Science
Director, Bone Densitometry Research Laboratory
Griffith University, Gold Coast Campus
Queensland, Australia

Jonathan Campbell, MD, FAAOS
Assistant Professor of Orthopaedic Surgery
Division of Sports Medicine
Medical College of Wisconsin
Milwaukee, Wisconsin

Francisco J. Caycedo, MD, FAAOS
St. Vincent's Hospital
Birmingham, Alabama

Thazhumpal Chacko Mathew, MSc, PhD, FRCPath
Professor
Faculty of Allied Health Sciences
Health Sciences Centre
Kuwait University
Kuwait City, Kuwait

Eduardo Cotecchia Ribeiro, MS, PhD
Associate Professor of Descriptive and Topographic Anatomy
School of Medicine
Federal University of São Paulo
São Paulo, Brazil

William E. Cullinan, PhD
Professor and Dean
College for Health Sciences
Marquette University
Milwaukee, Wisconsin

Elisabeth Eppler, MD
University Lecturer
Institute of Anatomy
University of Berne
Berne, Switzerland

Christopher Kelly, MD, MS
North Carolina Heart and Vascular
Raleigh, North Carolina

Michelle D. Lazarus, PhD
Director, Centre for Human Anatomy Education
Monash Centre for Scholarship in Health Education (MCSHE) Curriculum Integration Network Lead
Monash Education Academy Fellow
Monash University
Clayton, Victoria, Australia

Robert G. Louis, MD, FAANS
Empower360 Endowed Chair for Skull Base and Minimally Invasive Neurosurgery
Chair, Division of Neurosurgery
Pickup Family Neurosciences Institute
Hoag Memorial Hospital
Newport Beach, California

Chao Ma, MD
Department of Human Anatomy, Histology & Embryology
Peking Union Medical College
Beijing, China

Diego Pineda Martínez, MD, PhD
Chief, Department of Innovation in Human Biological Material
Professor of Anatomy
Faculty of Medicine of the National Autonomous University of Mexico
President, Mexican Society of Anatomy
Mexico City, Mexico

William J. Swartz, PhD
Emeritus Professor of Cell Biology and Anatomy
Louisiana State University Health Sciences Center
New Orleans, Louisiana

Kimberly S. Topp, PT, PhD, FAAA
Professor and Chair Emeritus
Department of Physical Therapy and Rehabilitation Science
School of Medicine
University of California San Francisco
San Francisco, California

Ivan Varga, PhD
Professor of Anatomy, Histology, and Embryology
Faculty of Medicine
Comenius University
Bratislava, Slovak Republic

Robert J. Ward, MD, CCD, DABR
Chief Executive Officer
Sullivan's Island Imaging, LLC
Sullivan's Island, South Carolina;
Professor of Radiology
Saint Georges University
Grenada, West Indies

Alexandra L. Webb, BSc, MChiro, PhD
Associate Professor
Deputy Director, Medical School
College of Health and Medicine
Australian National University
Canberra, ACT, Australia

PREFACIO

Las ilustraciones que componen el *Atlas de anatomía humana* de Frank Netter fueron realizadas por los ilustradores médicos Frank H. Netter, MD, y Carlos Machado, MD. El Dr. Netter fue cirujano y el Dr. Machado es cardiólogo. Sus conocimientos y su perspectiva clínica fueron esenciales para dar forma a estas obras de arte. La experiencia y el saber colectivos de anatomistas, pedagogos y profesionales clínicos, que orientaron la selección, la disposición, el etiquetado y la creación de las ilustraciones, garantizan la precisión, la pertinencia y el potencial docente de esta extraordinaria compilación.

Tienes en tus manos un ejemplar de la 8.ª edición de esta obra, **organizada por sistemas** y con la terminología más actualizada. Este es un sistema de organización nuevo, disponible por primera vez. Tradicionalmente *Netter. Atlas de anatomía humana* se ha ofrecido como un atlas organizado por regiones. Esta versión está todavía disponible (con una versión con la terminología en latín, organizada igualmente por regiones [no publicada por Elsevier España]), pero este nuevo sistema de organización refleja la necesidad de un número creciente de programas que abordan la anatomía dentro de un contexto de sistemas. En todos los casos se incorporan las mismas láminas, de gran atractivo visual y valor instructivo, y la misma información reunida en tablas.

Novedades de esta edición

Nuevas ilustraciones

En la presente edición se han incorporado más de 20 nuevas ilustraciones y se han realizado más de 30 modificaciones en otras ya existentes. Cabe destacar las nuevas imágenes referidas a las fosas temporal e infratemporal, la fascia pélvica, la cavidad nasal y los senos paranasales, así como nuevas perspectivas del corazón, un estudio transversal del pie, una ampliación de las láminas anatómicas de superficie y perspectivas generales de numerosos sistemas corporales. En estas páginas podrás acceder a los contenidos ilustrados más completos hasta la fecha de los cursos actuales de anatomía clínica.

Terminología y recuadros actualizados

Esta 8.ª edición incorpora los términos de la *Terminologia Anatomica* (2.ª edición), publicada por el Federative International Programme of Anatomical Terminology en 2019 (https://fipat.library.dal.ca/ta2) y adoptada por la International Federation of Associations of Anatomy en 2020. Puede accederse a una base de datos, que permite efectuar búsquedas completas en la *Terminologia Anatomica* actualizada, en https://ta2viewer.openanatomy.org. Los epónimos clínicos frecuentes y las terminologías antiguas se incluyen, de forma selectiva y entre paréntesis, para mayor claridad. Por otra parte, se ha hecho todo lo posible por abreviar el texto de las leyendas de cada lámina manteniendo el máximo de información, y seleccionando siempre solo las más pertinentes.

Tablas de nervios

Las tablas de músculos y las tablas clínicas de ediciones anteriores tuvieron tan buena acogida que se han agregado nuevas tablas destinadas a integrar en la obra cuatro grupos de nervios principales: los nervios craneales, y los nervios de los plexos cervical, braquial y lumbosacro.

Futuro del *Atlas de anatomía humana* de Frank Netter

Mientras el *Atlas de anatomía humana* de Frank Netter continúa evolucionando para satisfacer las necesidades de estudiantes, docentes y profesionales clínicos, estaremos encantados de recibir vuestras sugerencias y comentarios. Por favor utilizad el siguiente formulario:
https://tinyurl.com/NetterAtlas8.

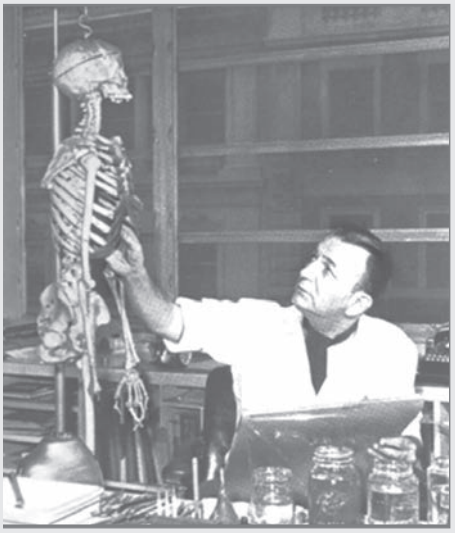



A mi querida esposa, Vera

PREFACIO A LA PRIMERA EDICIÓN

A menudo he dicho que mi carrera como artista de la medicina durante casi 50 años ha sido una forma de «cumplimiento de una orden», en el sentido de que se ha desarrollado en respuesta a los deseos y necesidades de la profesión médica. Durante todos estos años he realizado casi 4.000 ilustraciones, mayoritariamente para la *Colección CIBA* (ahora *Netter*) de *Ilustraciones Médicas,* pero también para *Clinical Symposia.* Estos dibujos están relacionados con la variedad de subdivisiones del conocimiento médico, como la anatomía macroscópica, histología, embriología, fisiología, patología, métodos diagnósticos, técnicas quirúrgicas y terapéuticas, y manifestaciones clínicas de una gran variedad de enfermedades. Sin embargo, con el paso de los años ha habido más y más peticiones de médicos y estudiantes para que realizase un atlas puramente de anatomía macroscópica. Así se ha originado este atlas, no gracias a mi inspiración, sino, al igual que la mayoría de mis trabajos anteriores, para cumplir los deseos de la profesión médica.

Ello ha implicado volver atrás y repasar todas las ilustraciones que durante tantos años había realizado, seleccionar las referentes a anatomía macroscópica, clasificarlas y organizarlas por sistemas o regiones, adaptarlas al tamaño de las páginas y ordenarlas con una secuencia lógica. La anatomía, por supuesto, no cambia, pero nuestra comprensión de la anatomía y su significación clínica sí lo hacen, al igual que la terminología y la nomenclatura anatómicas. Todo ello requiere, por tanto, una gran adaptación de muchos de los dibujos más antiguos e incluso la revisión de gran número de estos, a fin de hacerlos más adecuados a la visión actual siempre en expansión de la práctica médica y quirúrgica. Además, encontré que había vacíos en la representación gráfica del conocimiento médico, tal y como lo había dibujado en las ilustraciones anteriores, lo que precisó que realizase dibujos nuevos que se incluyen en este volumen.

Al crear un atlas como este, es importante conseguir un equilibrio adecuado entre la complejidad y la simplificación. Si los dibujos son demasiado complejos, pueden resultar difíciles y confusos al leerlos; si se simplifican en exceso, es posible que no resulten definidos adecuadamente o sean incluso engañosos. Por tanto, he apostado por un término medio de realismo sin la confusión de las minuciosidades. Espero que los estudiantes y miembros de las profesiones médicas y paramédicas encuentren las ilustraciones fácilmente comprensibles, a la vez que instructivas y útiles.

En un momento determinado, el editor y yo pensamos que sería interesante incluir un prólogo de un anatomista realmente sobresaliente y de prestigio, pero hay tantos en esta categoría, muchos de los cuales han colaborado conmigo en el pasado o se hallan ya citados en algún lugar de este volumen, que no pudimos llegar a elegir a uno. Pensamos en hombres como Vesalio, Leonardo da Vinci, William Hunter y Henry Gray, quienes, por supuesto, son desgraciadamente inaccesibles, aunque realmente me pregunto cuáles hubieran sido sus comentarios sobre este atlas.

Frank H. Netter, MD
(1906-1991)

FRANK H. NETTER, MD

Frank H. Netter nació en la ciudad de Nueva York en 1906. Estudió arte en la Art Student's League y en la National Academy of Design antes de entrar en la Facultad de Medicina de la Universidad de Nueva York, donde se licenció en medicina en 1931. Durante sus años de estudiante, los esquemas de los apuntes del Dr. Netter atrajeron la atención de los profesores de la facultad y de otros médicos, lo cual le permitió aumentar sus ingresos ilustrando artículos y libros de texto. Después de establecer una clínica quirúrgica en 1933, continuó dibujando como actividad paralela, pero finalmente optó por dejar la práctica de la cirugía y dedicarse a la ilustración a tiempo completo. Tras servir en el ejército estadounidense durante la Segunda Guerra Mundial, el Dr. Netter empezó su larga colaboración con la compañía farmacéutica CIBA (actualmente Novartis Pharmaceuticals). Esta asociación duró 45 años y dio como resultado una extraordinaria colección de ilustraciones bien conocidas por los médicos y otros profesionales de la salud del mundo entero.

Icon Learning Systems adquirió la Colección Netter en julio de 2000 y continuó poniendo al día la obra original del Dr. Netter, así como añadiendo nuevos dibujos encargados a artistas entrenados en el mismo estilo. En 2005, Elsevier Inc. compró la Colección Netter y todas las publicaciones de Icon Learning Systems. Existen actualmente más de 50 publicaciones de Elsevier Inc. en que figuran ilustraciones del Dr. Netter.

Los trabajos del Dr. Netter se encuentran entre los más bellos ejemplos del uso de la ilustración en la enseñanza de los conceptos médicos. Los 13 libros de la Colección Netter de ilustraciones médicas, que incluyen la mayor parte de los más de 20.000 dibujos creados por el Dr. Netter, fueron y siguen siendo uno de los trabajos médicos más famosos hasta ahora publicados. El *Atlas de anatomía humana* de Netter, publicado por primera vez en 1989, muestra los dibujos anatómicos de la Colección Netter. Traducido a 11 idiomas, es el atlas de anatomía de elección entre los estudiantes de medicina y los profesionales sanitarios de todo el mundo.

Estas ilustraciones se aprecian no sólo por sus cualidades estéticas sino, lo que es más importante, por su contenido intelectual. Como escribió el Dr. Netter en 1949, «… la clarificación de un tema constituye el objetivo y finalidad de la ilustración. No importa la belleza de la pintura, ni cuán delicada y sutil sea la representación del tema, ya que tendrá poco valor como ilustración médica si no sirve para esclarecer un determinado concepto». El planteamiento, concepción, punto de vista y enfoque del Dr. Netter son lo que da coherencia a sus dibujos y lo que los hace tan valiosos intelectualmente.

Frank H. Netter, MD, médico y artista, falleció en 1991.

SOBRE LOS RESPONSABLES DE LA EDICIÓN

Carlos A. G. Machado, MD, fue elegido por Novartis como sucesor del Dr. Netter. Continúa siendo el principal ilustrador que contribuye a la colección Netter de ilustraciones médicas.

Autodidacta en el campo de la ilustración médica, el cardiólogo Carlos Machado ha intervenido en las meticulosas actualizaciones de algunas de las láminas originales del Dr. Netter y ha creado numerosas ilustraciones con su propio estilo, para convertirlo en una extensión propia de la colección Netter. El conocimiento y la experiencia fotorrealista del Dr. Machado y su aguda percepción de la relación médico/paciente han conformado su vigoroso y memorable estilo visual. Su dedicación a la investigación de cada aspecto y cada tema que representa en sus trabajos lo sitúa entre los más relevantes ilustradores médicos actualmente en activo.

Conozca más información sobre su historial y sobre su arte en: https://netterimages.com/artist-carlos-a-g-machado.html.

Paul E. Neumann, MD, se formó clínicamente en los campos de la anatomía patológica y la neuropatología. La mayor parte de sus publicaciones de investigación versan sobre la neurogenética del ratón y la genética molecular humana. En los últimos años se ha centrado en las ciencias anatómicas y ha publicado acerca de terminología y ontología anatómicas en la revista *Clinical Anatomy*. Como directivo del Federative International Programme for Anatomical Terminology (FIPAT), ha intervenido en la compilación de la *Terminologia Anatomica* (2.ª edición), la *Terminologia Embryologica* (2.ª edición) y la *Terminologia Neuroanatomica*. Además de participar como editor de lengua latina en la 8.ª edición del *Atlas de Anatomía humana,* colaboró en la 33.ª edición de *Dorland´s Illustrated Medical Dictionary*.

R. Shane Tubbs, MS, PA-C, PhD, natural de Birmingham, Alabama, es anatomista clínico. Su interés en la investigación se centra en los problemas clínicos/quirúrgicos que se identifican y se resuelven por medio de estudios anatómicos. Su paradigma investigativo en el campo de la anatomía ha generado más de 1.700 publicaciones revisadas por pares. El laboratorio del Dr. Tubbs ha realizado innovadores descubrimientos en anatomía humana, entre ellos los de un nuevo nervio en la piel del párpado inferior, un nuevo espacio anatómico en la cara, un nuevo seno venoso sobre la médula espinal, nuevas conexiones entre las partes del nervio ciático, nuevos ligamentos en el cuello, un ramo cutáneo del nervio glúteo inferior no descrito anteriormente y una nueva etiología de la parálisis postoperatoria del nervio C5. Además, numerosos estudios de viabilidad anatómica desarrollados en el laboratorio del Dr. Tubbs han podido ser utilizados por cirujanos de todo el mundo, dando lugar a nuevas técnicas quirúrgicas/clínicas, por ejemplo, para el tratamiento de la hidrocefalia mediante la derivación del líquido cefalorraquídeo a varios huesos; el restablecimiento de la función del miembro superior en pacientes paralizados con técnicas de neurotización que utilizan la raíz espinal del nervio accesorio contralateral, y la obtención de tejido de la clavícula para técnicas de discectomía cervical anterior y de fusión en pacientes con inestabilidad cervical o enfermedad degenerativa espinal.

El Dr. Tubbs es miembro del consejo editorial de más de 15 revistas anatómicas y ha realizado labores de revisión para más de 150 revistas científicas. Ha sido profesor visitante en numerosas instituciones, en EE. UU. y en el todo el mundo. Es autor de más de 40 libros y de más de 75 capítulos de obras colectivas. Entre sus obras publicadas por Elsevier se cuentan *Gray. Repaso de anatomía, Gray. Guía fotográfica de disección del cuerpo humano, Netter´s Introduction to Clinical Procedures* y *Nerves and Nerve Injuries,* en dos volúmenes. Ha intervenido como editor en las ediciones 41.ª y 42.ª de *Gray´s Anatomy,* obra capital con más de 150 años de tradición a sus espaldas, y en las ediciones 5.ª a 8.ª del *Atlas de anatomía humana* de Frank Netter, y es editor jefe de la revista *Clinical Anatomy*. Preside el Federative International Programme on Anatomical Terminologies (FIPAT).

Jennifer K. Brueckner-Collins, PhD, se siente orgullosa de ser de Kentucky, en cuya universidad realizó sus estudios de grado y posgrado. Durante su segundo año de formación de posgrado se dio cuenta de que su verdadera vocación no se orientaba hacia la investigación científica pura sobre la biología musculoesquelética, sino más bien a ayudar a los estudiantes de medicina a dominar los secretos de las ciencias anatómicas. Hizo ese descubrimiento durante su preceptivo período como docente auxiliar de histología médica, en el curso del cual el trabajo con estudiantes en el microscopio de cabezal múltiple cambió la orientación de su trayectoria profesional.

En su siguiente curso de posgrado desarrolló labores de docente auxiliar en anatomía macroscópica basada en la disección, aunque en aquel tiempo la anatomía solía enseñarse basándose solo en la demostración de las disecciones ante estudiantes y posgraduados. Después de aquella experiencia, comprendió que necesitaba aprender anatomía más a fondo, practicando ella misma las disecciones, por lo que pasó, en uno o dos seminarios, a realizarlas ante los estudiantes; fue entonces cuando realmente aprendió anatomía y sintió la inspiración que la llevaría a enseñar esta disciplina profesionalmente. Todo ello sucedía a principios de los años noventa, cuando elegir una carrera docente era una opción criticada por muchos: se consideraba que solo la adoptaban quienes no habían tenido éxito en la investigación. Se dedicó a la enseñanza a tiempo parcial, en su tiempo libre, a fin de lograr la experiencia necesaria para acabar optando a un puesto docente.

La Dra. Brueckner-Collins pasó 10 años en la Universidad de Kentucky, como miembro a tiempo completo del profesorado, enseñando anatomía macroscópica basada en la disección a estudiantes de medicina, odontología y disciplinas afines. Más tarde, tras encontrar al amor de su vida, se trasladó a la Universidad de Louisville, donde ha impartido clases a estudiantes de medicina y odontología durante más de una década. A lo largo de 20 años dedicados plenamente a la enseñanza en dos facultades de medicina del estado del que es originaria, su labor docente ha sido premiada con los principales reconocimientos de ambas universidades en las que ha trabajado, el Provost's Teaching Award de la Universidad de Kentucky, y el Distinguished Teaching Professorship de la Universidad de Louisville.

Martha Johnson Gdowski, PhD, obtuvo su título BS en biología *cum laude* por Gannon University, en 1990, y un PhD en anatomía por el Pennsylvania State University College of Medicine, en 1995. Completó su formación con sendas becas posdoctorales en la Cleveland Clinic y la Northwestern University School of Medicine, antes de aceptar un puesto en el profesorado del Departament of Neuroscience en la University of Rochester School of Medicine and Dentistry en 2001. Sus intereses previos en el campo de la investigación comprendían el desarrollo de un modelo adulto de hidrocefalia, la integración sensitivomotora en los núcleos basales y la integración sensitivomotora en el envejecimiento normal y patológico.

No obstante, su auténtica pasión a lo largo de su carrera ha sido su labor docente. En ella ha combinado diversos formatos de aprendizaje, como conferencias didácticas, cursos de laboratorio, clubes de revistas científicas y aprendizaje basado en problemas. Ha impartido clases, ocupando diferentes cargos, en cuatro centros académicos (Pennsylvania State University School of Medicine, Northwestern University School of Medicine, Ithaca College y University of Rochester School of Medicine and Dentistry). Ha impartido clases en los siguientes programas de estudios: grado y posgrado en neurociencia, posgrado en neuroanatomía, posgrado en anatomía humana y fisiología para fisioterapeutas, grado en anatomía humana e histología médicas, y grado y posgrado en anatomía humana. Esta experiencia le ha dado la oportunidad de formar a estudiantes de diferentes edades, trayectorias vitales, etnias y niveles económicos, y de comprender el modo en el que la diversidad de la población de estudiantes enriquece los entornos de aprendizaje, beneficiando a todos. Ha tenido el honor de recibir numerosos galardones por su labor de enseñanza y orientación en el ejercicio de la docencia para estudiantes de medicina. Martha es aficionada a la jardinería y practica excursionismo y natación con su esposo, Greg Gdowski, PhD, y sus perros, Sophie y Ivy.

Virginia T. Lyons, PhD, es profesora asociada de educación médica y decana asociada de educación preclínica en la Geisel School of Medicine en Dartmouth. Recibió su BS en biología en el Rochester Institute of Technology y su PhD en biología celular y anatomía por la University of North Carolina en Chapel Hill. La Dra. Lyons ha dedicado su carrera al campo de la educación en ciencias anatómicas, impartiendo clases de anatomía macroscópica, histología, embriología y neuroanatomía a estudiantes de medicina y otras disciplinas sanitarias. Ha dirigido cursos y planes de estudios de anatomía macroscópica humana y embriología durante más de 20 años, y es una firme defensora de la incorporación de pedagogías implicadas en la educación médica preclínica. La Dra. Lyons ha recibido numerosos galardones por su labor de enseñanza y orientación a sus alumnos, y fue elegida como integrante del Dartmouth chapter de la Alpha Omega Alpha Honor Medical Society. Es autora de *Netter. Anatomía básica por sistemas* y coautora del sitio *web* Human Anatomy Learning Modules, al que acceden estudiantes de todo el mundo. La Dra. Lyons también es miembro, como Discipline Editor for Anatomy, del Aquifer Sciences Curriculum Editorial Board, trabajando para integrar conceptos anatómicos en casos de pacientes virtuales que se utilizan en diversos contextos, como las prácticas en rotaciones clínicas y la formación de médicos residentes.

Peter J. Ward, PhD, creció en Casper, Wyoming, se graduó en el Kelly Walsh High School y, a continuación, estudió en la Carnegie Mellon University de Pittsburgh, Pensilvania. Comenzó sus estudios de posgrado en Purdue University, donde tomó contacto con la anatomía macroscópica, la histología, la embriología y la neuroanatomía. Habiendo encontrado una materia de estudio que lo cautivaba, colaboró en la enseñanza de dichas asignaturas en los programas de Veterinaria y Medicina de Purdue. El Dr. Ward obtuvo un PhD en educación sobre anatomía en esa universidad y, en 2005, se integró al equipo docente de la West Virginia School of Osteopathic Medicine (WVSOM), en Lewisburg. Allí impartió clases de anatomía macroscópica, embriología, neurociencia, histología e historia de la medicina. El Dr. Ward ha recibido numerosas distinciones por su labor docente, como el WVSOM Golden Key Award y el Basmajian Award de la American Association of Anatomists, y ha sido dos veces finalista en la elección anual de la West Virginia Merit Foundation's Professor. El Dr. Ward también ha sido director del centro de plastinación de la WVSOM, coordinador de profesores asistentes de anatomía en cursos de posgrado, presidente del comité de planes de estudios, presidente del consejo de profesores, creador y director de un curso opcional de anatomía clínica y coordinador de varios eventos de cooperación en el ámbito de la anatomía entre la WVSOM y dos facultades de osteopatía japonesas. Asimismo, ha sido miembro del consejo y secretario de la American Association of Clinical Anatomists. En cooperación con Bone Clones, Inc., el Dr. Ward ha desarrollado modelos táctiles que simulan la percepción de estructuras anatómicas, intactas o dañadas, durante la exploración física. Es creador del canal de YouTube Clinical Anatomy Explained! y en la actualidad continúa investigando las formas más interesantes de presentar las ciencias anatómicas. El Dr. Ward ha sido editor asociado jefe de los tres volúmenes de *The Netter Colection: The Digestive System*, 2.ª edición, autor colaborador en la 42.ª edición de *Gray´s Anatomy* y autor de *Netter's Integrated Muscoloskeletal System: Clinical Anatomy Explained.*

Brion Benninger, MD, MBChB, MSc, actualmente enseña anatomía quirúrgica, radiológica y dinámica a estudiantes y residentes de medicina de varios países (EE. UU., Nueva Zelanda, China, Japón, Corea del Sur, Taiwán, países del Caribe y México). Idea, crea y evalúa transductores ecográficos, equipamiento médico, simulaciones y *software* aplicables al campo de la anatomía dinámica. Le gusta combinar las técnicas educativas que integran recursos de macroimagen y la anatomía quirúrgica. El Dr. Benninger ha desarrollado la teoría de la deconstrucción/reconstrucción en la enseñanza de la anatomía, y fue el primero en combinar la ecografía con el uso de la tecnología Google Glass en la exploración física, acuñando el término «exploración con triple retroalimentación». Usuario precoz de la ecografía, continúa desarrollando técnicas de enseñanza y entrenamiento, ha ideado y comparte una patente de un innovador transductor ecográfico digital y, en la actualidad, está desarrollando un nuevo y revolucionario transductor ecográfico para la exploración de la mama. Ha realizado revisiones de numerosos estudios publicados en revistas de ecografía, anatomía clínica, cirugía y radiología, y es editor y autor de varios libros de texto médicos. Sus intereses en el campo de la investigación integran la anatomía clínica con las

tecnologías convencionales y emergentes, con objeto de mejorar las técnicas formativas, tanto *in situ* como en simulación. El Dr. Benninger acuñó y difundió el término «anatomía dinámica», desarrolló una técnica de aplicación de nuevos medios de contraste en seres humanos y fue el primero en identificar vasos y nervios no observados anteriormente, utilizando técnicas de TC y RM. Ha asesorado a más de 200 estudiantes en más de 350 proyectos de investigación presentados en foros nacionales e internacionales, y ha recibido múltiples galardones por proyectos relacionados con técnicas aplicadas en urgencias, ecografía, medicina deportiva, anatomía clínica, simulación médica, investigación traslacional inversa, educación médica y tecnología. Se siente muy honrado por haber recibido premios a la enseñanza médica de varios países e instituciones, y en este ámbito es el primero en más de 25 años en recibir la Commendation Medal Award de la Commission of Osteopathic Accreditation, por su innovador programa de enseñanza de la anatomía clínica que diseñó e instauró en Lebanon, Oregón. El Dr. Benninger ha recibido reconocimientos en medicina deportiva de Sir Roger Bannister por sus investigaciones médicas sobre la propiocepción del hombro. Es, por otra parte, director ejecutivo del Medical Anatomy Center, y colabora con colegas de todo el mundo, de especialidades tanto quirúrgicas como no quirúrgicas. También es ponente invitado de un curso de anatomía quirúrgica en Nueva Zelanda. El Dr. Benninger colecciona libros de historia de la medicina, le encantan las actividades de montaña y el deporte, y a veces interviene como crítico gastronómico anónimo. Entre los mentores británicos directamente responsables de su formación y desarrollo profesional se cuentan los profesores Peter Bell (cirugía), Sir Alec Jeffreys (huella genética), David deBono y Tony Gershlick (cardiología), Roger Greenhalgh (cirugía vascular), Chris Colton, John Webb y Angus Wallace (ortopedia), Harold Ellis CBE (cirugía y anatomía clínica) y Susan Standring (Guys Hospital/Kings College).

Todd M. Hoagland, PhD, es profesor clínico de ciencias biomédicas y terapia ocupacional en el College of Health Sciences de Marquette University. Previamente fue profesor de anatomía en el Medical College de Wisconsin (MCW) y, con anterioridad, trabajó en la Boston University School of Medicine (BUSM), donde aún conserva un puesto de adjunto en el claustro de profesores de la Boston University Goldman School of Dental Medicine. Es un apasionado de la enseñanza y está plenamente dedicado a contribuir a que los estudiantes alcancen sus objetivos. Se considera un firme promotor de las ciencias anatómicas, lo cual implica no solo su enseñanza sino también el desarrollo de herramientas para perfeccionar la transmisión de conocimientos, de modo que las nuevas generaciones de profesores sean incluso mejores. Durante su docencia en la BUSM, el Dr. Hoagland dirigió la Carnegie Initiative on the Doctorate in Neuroscience y contribuyó al desarrollo del Vesalius Program (de formación de profesores) para estudiantes de posgrado. Este programa garantiza que los estudiantes de posgrado aprendan las claves para una enseñanza eficaz, reciban experiencias auténticas en las clases y comprendan cómo compartir lo que aprenden a través del estudio.

La dedicación del Dr. Hoagland a la educación en el marco de las profesiones sanitarias ha sido ampliamente reconocida por numerosos premios de la University of Notre Dame, la BUSM y la MCW. Fue galardonado con el Award for Outstanding Ethical Leadership en 2009, fue designado miembro de la Alpha Omega Alpha Honor Medical Society en 2010, recibió el Basmajian Award de la American Association of Anatomists e ingresó en la Society of Teaching Scholars en 2012, y fue su director entre 2016 y 2020.

La actividad académica y erudita del Dr. Hoagland se centra en: 1) evaluar los contenidos y la metodología de instrucción/aprendizaje en los cursos de anatomía clínica y neuroanatomía humana, en especial en el marco de la práctica clínica; 2) traducir los hallazgos de la investigación científica a información clínicamente útil, y 3) evaluar la profesionalidad de los estudiantes, para potenciar su conciencia de sí mismos y mejorar los resultados de los pacientes. Finalmente, el Dr. Hoagland es editor consultor del *Atlas de anatomía humana* de Frank Netter, coautor del libro de texto digital de anatomía *AnatomyOne* y autor principal de *Clinical Human Anatomy Dissection Guide*.

AGRADECIMIENTOS

Carlos A. G. Machado, MD

Con la conclusión de esta 8.ª edición, celebro mis 27 años de contribución al desarrollo de la marca Netter de productos educativos, 25 de los cuales los he dedicado a la actualización, a lo largo de siete ediciones, de este *Atlas de anatomía humana,* de gran prestigio desde su inicio. A lo largo de estos 25 años he tenido el privilegio y el honor de trabajar con algunos de los más experimentados anatomistas, educadores y editores consultores –todos ellos muy apreciados amigos–, de quienes he podido aprender mucho.

Durante los últimos 16 años, ha sido también un gran privilegio formar parte del equipo de Elsevier, bajo la experta coordinación y orientación de Marybeth Thiel, Senior Content Development Specialist, y de Elyse O'Grady, Executive Content Strategist. Estoy enormemente agradecido a ambas por su amistad, apoyo, sensibilidad y dedicación.

Una vez más, quiero expresar mi gratitud a mi esposa, Adriana, y a mi hija, Beatriz, por todo su amor y su ánimo, y por reencauzarme pacientemente cuando me pierdo en divagaciones filosóficas sobre la manera de convertir la investigación científica en inspiración artística, y viceversa.

Es imposible reflejar en palabras la dimensión de mi agradecimiento a mis queridos padres, Carlos y Neide, por su importancia en mi educación y en la consolidación de mis valores morales y éticos.

Estaré eternamente agradecido a los donantes de cuerpos a la ciencia, por su inestimable contribución a perfeccionar el conocimiento de la anatomía humana; a los estudiantes, profesores, profesionales de la salud, a mis compañeros de profesión, a las instituciones educativas y a todos los amigos que, anónimamente o no, de forma directa o indirecta, se han constituido en fuente inagotable de motivación y de valiosas referencias científicas, comentarios constructivos y oportunas sugerencias.

Mis últimos, pero ciertamente no menores, agradecimientos son para mis profesores Eugênio Cavalcante, Mário Fortes y Paulo Carneiro, por sus inspiradoras enseñanzas sobre la aplicación práctica del conocimiento de la anatomía.

Paul E. Neumann, MD

Ha sido para mí un privilegio trabajar en las ediciones en inglés y en latín del presente atlas. Agradezco al personal de Elsevier (especialmente a Elyse O'Grady, Marybeth Thiel y Carrie Stetz), al Dr. Carlos Machado y a los restantes editores, su tesón para producir una nueva y mejorada edición de la obra. Estoy también enormemente agradecido a mi esposa, Sandra Powell, y a mi hija, Eve, por su apoyo en mi trabajo académico.

R. Shane Tubbs, MS, PA-C, PhD

Mi gratitud a Elyse O'Grady y Marybeth Thiel por su dedicación y su duro trabajo en esta edición. Como siempre, gracias también a mi esposa, Susan, y a mi hijo, Isaiah, por su paciencia conmigo en el desarrollo de estos proyectos. Vaya un agradecimiento adicional para los Dres. George y Frank Salter, que me sirvieron de inspiración y me prestaron su apoyo a lo largo de mi trayectoria en el campo de la anatomía.

Jennifer K. Brueckner-Collins, PhD

Reba McEntire dijo en cierta ocasión: «Para tener éxito en la vida necesitas tres cosas: suerte, agallas y sentido del humor». Mi trabajo en el *Atlas de anatomía humana* y con las personas a él asociadas a lo largo de los últimos 15 años ha desempeñado un papel decisivo para ayudarme a desarrollar y mantener estos tres requisitos en mi vida profesional y personal.

Estaré siempre agradecida a John Hansen, que creyó en mi capacidad para participar en la obra como editora, comenzando en la 4.ª edición.

Hago extensivo mi agradecimiento a Marybeth Thiel y Elyse O'Grady, no solo por ser magníficas colegas, sino también por formar parte de mi familia profesional. Gracias a las dos por vuestra profesionalidad, vuestro apoyo, vuestra paciencia y vuestro compañerismo.

Gracias asimismo a Carlos Machado: continúas sorprendiéndome e inspirándome, con tu especial don para dar vida a la anatomía a través de tu arte.

Para la presente edición, también me siento afortunada de haber podido colaborar estrechamente con un equipo de docentes tan destacados como Martha Gdowski, Virginia Lyons y Peter Ward. Es una verdadera lección de humildad haber trabajado con tan brillantes y entregados educadores en la realización conjunta del *Atlas de anatomía humana. Abordaje por sistemas.*

Por último, deseo dedicar mi trabajo en esta edición, con incondicional e infinito amor, a Kurt, a Lincoln, a mi padre allá en el cielo, y a mis chicos de cuatro patas, Bingo y Biscuit.

Martha Johnson Gdowski, PhD

Ha sido para mí un honor trabajar con el equipo de editores que Elsevier ha seleccionado para la preparación de esta 8.ª edición; todos ellos son excepcionales, por sus conocimientos, su pasión por la educación y su compañerismo. Deseo mostrar especialmente mi agradecimiento a Elyse O'Grady y Marybeth Thiel, en todo momento sobresalientes por su experiencia y saber, su paciencia y su capacidad de orientación. Mi gratitud asimismo a John T. Hansen, PhD, por su orientación, sus sabios consejos y su amistad como colega en la Universidad de Rochester, y por darme la oportunidad de participar en esta obra. Él continúa siendo para mí un referente extraordinario que ha dado forma a mi carrera como docente de anatomía. Un especial reconocimiento a Carlos Machado, por su don para convertir las disecciones anatómicas y los conceptos más complejos en algo fácilmente accesible para los estudiantes de anatomía a través de su arte, su estudio de los detalles y sus meditadas observaciones. Estoy ciertamente en deuda con las altruistas personas que donan su cuerpo a la ciencia para su estudio anatómico, con los estudiantes de anatomía y con mis compañeros de la Universidad de Rochester, todos los cuales me motivan para dar lo mejor de mí misma en mi trabajo como educadora. Y toda mi gratitud también a mi amante esposo y mejor amigo, Greg, mi mayor fuente de apoyo e inspiración.

Virginia T. Lyons, PhD

Ha sido para mí un auténtico placer trabajar con los integrantes del equipo editorial del icónico *Atlas de anatomía humana*

de Frank Netter. Deseo expresar mi agradecimiento a Elyse O'Grady y Marybeth Thiel por su guía experta y su capacidad para alimentar el proceso creativo, manteniéndonos al mismo tiempo centrados en nuestro objetivo (de no ser por ellas, podríamos haber pasado horas deleitándonos en minucias anatómicas). Me resulta sin duda asombroso el talento de Carlos Machado, capaz de convertir nuestras ideas en extraordinarias y detalladas ilustraciones, que simplifican los conceptos para los estudiantes. Aprecio asimismo la paciencia y el ánimo de mi esposo, Patrick, y mis hijos, Sean y Nora, que me mantienen serena cuando las cosas se ponen difíciles. Por último, mi agradecimiento por la oportunidad que se me ha dado de enseñar a los excepcionales estudiantes de la Geisel School of Medicine at Dartmouth –y de aprender de ellos. Su energía, su curiosidad y su deseo de aprender constituyen para mí una fuente de plena satisfacción.

Peter J. Ward, PhD

Es un desafío y un honor contribuir a la 8.ª edición de *Atlas de anatomía humana* de Frank Netter. Aún me maravilla tener la oportunidad de colaborar en la presentación de las incomparables ilustraciones de Frank Netter y Carlos Machado. Espero que este atlas continúe haciendo llegar estas obras maestras de la ilustración médica a una nueva generación de estudiantes que comienzan a investigar el extraordinario enigma del cuerpo humano. Gracias a todos los magníficos colaboradores y al esforzado equipo de trabajo de Elsevier, especialmente a Marybeth Thiel y Elyse O'Grady, por encargarse de que todos pudiéramos avanzar al unísono. Mi especial reconocimiento a Todd Hoagland por recomendarme al equipo. Estoy inmensamente agradecido a James Walker y Kevin Hannon, que me introdujeron en el mundo de la anatomía. Ambos combinaron sin fisuras las altas expectativas de sus estudiantes con una forma de enseñanza entusiasta, que hacía que cada tema resultara fascinante y gratificante. Toda mi gratitud a mis padres, Robert y Lucinda Ward, por prestarme su apoyo a lo largo de mi vida en mi educación y por aquellas inolvidables visitas a museos en las que miraba absorto los huesos de los dinosaurios. Sarah, Archer y Dashiell, vosotros sois la razón por la que me esfuerzo en el trabajo para intentar hacer del mundo un lugar un poco mejor. Vuestro cariño y vuestro entusiasmo lo son todo para mí.

Brion Benninger, MD, MBChB, MSc

Mi agradecimiento a todas las instituciones sanitarias del mundo y a las asociaciones alopáticas y osteopáticas que me han dado el privilegio de despertarme cada día y poder centrarme en el modo de mejorar nuestro conocimiento de la enseñanza y de la curación de la anatomía de la mente, el cuerpo y el alma, alimentando la expansión del conocimiento humanista. Me siento agradecido y afortunado por el hecho de que mi querida esposa, Alison, y mi comprensivo hijo, Jack, me apoyen cuando mi trabajo se alarga durante las noches y los fines de semana. Sus risas y sus experiencias dan sentido a mi vida. Toda mi gratitud a Elsevier, en especial a Marybeth Thiel, Elyse O'Grady y Madelene Hyde, por esperar los mejores resultados y darnos orientación, haciendo que yo mismo y mis colegas coeditores pudiéramos trabajar en un entorno fluido y diverso. Muchas gracias a Carlos Machado y Frank Netter: el mundo está orgulloso de vosotros. Mi agradecimiento también a los profesionales clínicos que intervinieron en mi formación, y en especial a mis tempranos mentores, de excepcional talento, los cirujanos/anatomistas/profesores, Dres. Gerald Tressidor y Harold Ellis CBE (Cambridge & Guy's Hospital); al Dr. S. Standring y al Dr. M. England, verdaderas encarnaciones de la profesionalidad; a los Dres. P. Crone, E. Szeto y J. Heatherington, por su apoyo a los métodos innovadores de educación médica; a mis estudiantes y pacientes pasados, presentes y futuros, y a mis colegas médicos de todos los rincones del mundo, que hacen que la medicina y la anatomía sigan siendo áreas dinámicas, en evolución y ávidas de nuevos caminos por recorrer. Mi especial reconocimiento a los Dres. J. L. Horn, S. Echols, J. Anderson y J. Underwood, amigos, mentores y compañeros adelantados a su tiempo, cuya perspectiva va más allá de lo convencional y propone un desafío al *statu quo.* Mi más sentido homenaje a mis mentores y compañeros Jim McDaniel y Bill Bryan, y a mi hermana, Gail Hendricks, que ya no están entre nosotros y que para mí representan todo cuanto tienen de bueno la enseñanza, los cuidados y la curación. Ellos hicieron que este mundo fuera un lugar un poco mejor. Por último, gracias a mi madre, por su amor por la educación y la igualdad, y a mi padre, por su mentalidad indagadora y creativa.

Todd M. Hoagland, PhD

Es un privilegio enseñar anatomía clínica, y estoy eternamente agradecido a todos aquellos que donan su cuerpo a la ciencia y a sus familiares, por permitir que los profesionales de la atención sanitaria puedan practicar en la sala de disección. Es un honor para mí trabajar con los estudiantes y colegas de terapia ocupacional y profesiones relacionadas con la salud de Marquette University. Todo mi agradecimiento a John Hansen y a los profesionales del equipo de Elsevier, por ofrecerme la oportunidad de participar en la creación del incomparable *Atlas de anatomía humana* de Frank Netter. Marybeth Thiel y Elyse O'Grady fueron especialmente eficaces al prestar su ayuda, y ha sido un placer trabajar con ellas. Ha sido un honor, asimismo, colaborar con el brillante Carlos Machado y con todos los editores consultores. Gracias a Dave Bolender, Brian Bear y Rebecca Lufler, por ser tan extraordinarios compañeros, así como a todos los estudiantes de posgrado con quienes he trabajado, por ayudarme a crecer como persona. Es un auténtico placer observar cómo progresan. Mi más profunda gratitud a Stan Hillman y Jack O'Malley, por inspirarme mediante sus magistrales enseñanzas y sus exigentes expectativas. Estoy, por otro lado, en deuda con Gary Kolesari y Richard Hoyt Jr., por ayudarme a convertirme en un anatomista clínico competente, y a Rob Bouchie, por su camaradería. Mi más sincero agradecimiento a mi hermano, Bill, por su inquebrantable optimismo y por estar siempre ahí. Gracias a mi madre, Liz, por su dedicación y amor, y por inculcarme una sólida ética de trabajo. Deseo, por último, expresar un humilde homenaje a mis tres hijos, Ella, Caleb y Gregory, por ayudarme a redefinir el amor, la admiración y la alegría. ¡Olya, ty moye solntse!

ÍNDICE DE CONTENIDOS

Tabla de conversión de número de lámina de la 7.ª edición a la 8.ª edición disponible online *en* https://tinyurl.com/Netter7to8conversion

SECCIÓN 1 INTRODUCCIÓN • Láminas S-1 a S-14

Anatomía general • Láminas S-1 a S-4

S-1 Planos corporales y términos de dirección y situación
S-2 Partes del cuerpo humano: visión anterior en la mujer
S-3 Partes del cuerpo humano: visión posterior en el hombre
S-4 Corte transversal de la piel

Anatomía de superficie • Láminas S-5 a S-14

S-5 Anatomía de superficie de la cabeza y cuello
S-6 Anatomía de superficie del dorso (espalda)
S-7 Anatomía de superficie del tórax
S-8 Anatomía de superficie del abdomen
S-9 Anatomía de superficie de la pelvis
S-10 Anatomía de superficie del miembro superior
S-11 Anatomía de superficie del miembro inferior
S-12 Dermatomas de los miembros superior e inferior
S-13 Inervación cutánea del miembro superior
S-14 Inervación cutánea del carpo y mano

Láminas electrónicas extra • Láminas S-BP 1 a S-BP 2

S-BP 1 Aparato pilosebáceo
S-BP 2 Cavidades corporales principales

SECCIÓN 2 SISTEMA NERVIOSO Y ÓRGANOS DE LOS SENTIDOS • Láminas S-15 a S-119

Visión general • Lámina S-15

S-15 Visión general del sistema nervioso

Médula espinal • Láminas S-16 a S-25

S-16 Médula espinal y nervios espinales
S-17 Meninges y raíces nerviosas espinales
S-18 Raíces de los nervios espinales y vértebras
S-19 Dermatomas
S-20 Sistema nervioso simpático: esquema
S-21 Sistema nervioso parasimpático: esquema
S-22 Nervio espinal, raíces y ramos
S-23 Arterias de la médula espinal: esquema
S-24 Arterias de la médula espinal: distribución intrínseca
S-25 Venas de la médula espinal y columna vertebral

booksmedicos.org

Encéfalo • Láminas S-26 a S-42

S-26 Meninges y venas diploicas
S-27 Arterias meníngeas
S-28 Meninges y venas cerebrales superficiales
S-29 Senos venosos de la duramadre: corte sagital
S-30 Senos venosos de la duramadre: base del cráneo
S-31 Cerebro: visiones laterales
S-32 Cerebro: visiones mediales
S-33 Cerebro: visión inferior
S-34 Ventrículos del encéfalo
S-35 Circulación del líquido cefalorraquídeo (cerebroespinal)
S-36 Núcleos (ganglios) basales
S-37 Tálamo y estructuras relacionadas
S-38 Hipocampo y fórnix
S-39 RM craneales
S-40 Tronco del encéfalo
S-41 Ventrículos y cerebelo
S-42 Cerebelo

Vasculatura cerebral • Láminas S-43 a S-52

S-43 Arterias del encéfalo: esquema
S-44 Arterias del encéfalo: visiones inferiores
S-45 Círculo arterial cerebral (polígono de Willis)
S-46 Arterias del encéfalo: visión y corte frontales
S-47 Arterias del encéfalo: visiones lateral y medial
S-48 Arterias del encéfalo: ramas de las arterias vertebral y basilar
S-49 Venas de la fosa craneal posterior
S-50 Venas profundas del encéfalo
S-51 Venas subependimarias del encéfalo
S-52 Angiografías por RM craneales (ARM y VRM)

Nervios craneales y cervicales • Láminas S-53 a S-81

S-53 Nervios craneales: esquema de la distribución motora y sensitiva
S-54 Núcleos de los nervios craneales en el tronco del encéfalo: esquema (visión posterior)
S-55 Núcleos de los nervios craneales en el tronco del encéfalo: esquema (visión medial)
S-56 Nervio olfatorio (NC I) y vías olfatorias: esquema
S-57 Nervio óptico (NC II) y vía óptica: esquema
S-58 Nervios oculomotor (NC III), troclear (NC IV) y abducens (NC VI): esquema
S-59 Nervio trigémino (NC V): esquema
S-60 Músculos, nervios y arterias de la cara
S-61 Nervios oftálmico y maxilar
S-62 Nervio mandibular (NC V_3)
S-63 Fosa infratemporal
S-64 Ramos del nervio facial y glándula parótida
S-65 Nervio facial (NC VII): esquema

booksmedicos.org

S-66 Nervio vestibulococlear (NC VIII): esquema
S-67 Nervio glosofaríngeo (NC IX): esquema
S-68 Nervio vago (NC X): esquema
S-69 Nervio accesorio (NC XI): esquema
S-70 Nervio hipogloso (NC XII): esquema
S-71 Posición de nervios y vasos de la base del cráneo
S-72 Visión posterior de la faringe: nervios y vasos
S-73 Nervios de las regiones bucal y faríngea
S-74 Plexo cervical: esquema
S-75 Nervio frénico y relaciones con el pericardio
S-76 Nervios autónomos en el cuello
S-77 Nervios autónomos en la cabeza
S-78 Ganglio ciliar: esquema
S-79 Ganglios pterigopalatino y submandibular: esquema
S-80 Ganglio ótico: esquema
S-81 Vías gustativas: esquema

Ojo • Láminas S-82 a S-92

S-82 Párpados
S-83 Aparato lagrimal
S-84 Músculos extraoculares (extrínsecos del globo ocular)
S-85 Nervios de la órbita
S-86 Visiones superior y anterior de la órbita
S-87 Arterias y venas de la órbita y párpados
S-88 Globo ocular: corte transversal
S-89 Cámaras anterior y posterior del globo ocular
S-90 Lente y estructuras de soporte
S-91 Arterias y venas intrínsecas del ojo
S-92 Aporte vascular del ojo

Oído • Láminas S-93 a S-98

S-93 Oído y vía de recepción del sonido en la cóclea
S-94 Oído externo y cavidad timpánica
S-95 Cavidad timpánica
S-96 Laberintos óseo y membranoso
S-97 Laberintos óseo y membranoso: esquema y corte
S-98 Orientación de los laberintos en el cráneo

Nervios del tórax • Láminas S-99 a S-101

S-99 Nervios del tórax
S-100 Nervio espinal torácico típico
S-101 Nervios autónomos en el tórax

Nervios del abdomen • Láminas S-102 a S-105

S-102 Nervios de la pared anterior del abdomen
S-103 Nervios de la pared posterior del abdomen
S-104 Plexos lumbosacro y coccígeo
S-105 Nervios y ganglios autónomos del abdomen

booksmedicos.org

Nervios del miembro superior • Láminas S-106 a S-112

S-106 Plexo braquial: esquema
S-107 Nervios del miembro superior
S-108 Nervio musculocutáneo
S-109 Nervio mediano
S-110 Nervio cubital
S-111 Nervio radial en el brazo y nervios de la región posterior del hombro
S-112 Nervio radial en el antebrazo y la mano

Nervios del miembro inferior • Láminas S-113 a S-119

S-113 Plexo lumbar
S-114 Plexos sacro y coccígeo
S-115 Nervios femoral y cutáneo femoral lateral
S-116 Nervio obturador
S-117 Nervios ciático y cutáneo femoral posterior
S-118 Nervio tibial
S-119 Nervio peroneo común

Estructuras con gran significación clínica • Tablas 2.1-2.3

Nervios craneales • Tablas 2.4-2.7

Ramos del plexo cervical • Tabla 2.8

Nervios del plexo braquial • Tablas 2.9-2.11

Nervios del plexo lumbosacro • Tablas 2.12-2.14

Láminas electrónicas extra • Láminas S-BP 3 a S-BP 18

S-BP 3 Neuronas y sinapsis
S-BP 4 Características de un nervio periférico típico
S-BP 5 Localización del dolor referido visceral
S-BP 6 Inervación aferente de la cavidad bucal y faringe
S-BP 7 Fascias de la órbita y globo ocular
S-BP 8 Cavidad timpánica: visiones medial y lateral
S-BP 9 Anatomía del oído en el niño
S-BP 10 Trompa auditiva (de Eustaquio)
S-BP 11 Angiografías por RM venosa (VRM) y arterial (ARM) del cráneo
S-BP 12 RM axiales (transversales) y coronal del encéfalo
S-BP 13 Sistema nervioso simpático: topografía general
S-BP 14 Sistema nervioso parasimpático: topografía general
S-BP 15 Sinapsis colinérgicas y adrenérgicas: esquema
S-BP 16 Cortes transversales de la médula espinal: tractos de fibras
S-BP 17 Sistema somatosensitivo: tronco y miembros
S-BP 18 Sistema piramidal

booksmedicos.org

Sección 3 Sistema esquelético • Láminas S-120 a S-182

Visión general • Láminas S-120 a S-121

S-120 Visión general del sistema esquelético
S-121 Tipos de articulaciones sinoviales

Cráneo, mandíbula y articulación temporomandibular • Láminas S-122 a S-136

S-122 Esqueleto de la nariz
S-123 Cráneo: visión anterior
S-124 Cráneo: radiografías
S-125 Cráneo: visión lateral
S-126 Cráneo: radiografía lateral
S-127 Cráneo de recién nacido
S-128 Calvaria
S-129 Cráneo: corte sagital medio
S-130 Cráneo: visiones posterior y lateral
S-131 Base del cráneo: visión inferior
S-132 Base del cráneo: visión superior
S-133 Forámenes y conductos de la base del cráneo: visión inferior
S-134 Forámenes y conductos de la base del cráneo: visión superior
S-135 Mandíbula
S-136 Articulación temporomandibular

Columna vertebral • Láminas S-137 a S-148

S-137 Columna vertebral
S-138 Vértebras: radiografía y RM
S-139 Porción cervical de la columna vertebral
S-140 Vértebras cervicales: atlas y axis
S-141 Ligamentos craneocervicales externos
S-142 Ligamentos craneocervicales internos
S-143 Vértebras cervicales
S-144 Vértebras torácicas
S-145 Vértebras lumbares
S-146 Hueso sacro y cóccix
S-147 Ligamentos de la columna vertebral: región lumbosacra
S-148 Articulaciones de la columna vertebral: región lumbar

Esqueleto del tórax • Láminas S-149 a S-150

S-149 Esqueleto del tórax
S-150 Costillas y articulaciones asociadas

Pelvis ósea • Láminas S-151 a S-154

S-151 Esqueleto óseo del abdomen
S-152 Ligamentos de la pelvis ósea
S-153 Hueso coxal
S-154 Ligamentos de la hemipelvis ósea

booksmedicos.org

Miembro superior • Láminas S-155 a S-169

S-155 Húmero y escápula
S-156 Clavícula y articulación esternoclavicular
S-157 Articulaciones del hombro y acromioclavicular
S-158 Hombro: radiografía anteroposterior
S-159 Huesos del codo
S-160 Codo: radiografías
S-161 Ligamentos del codo
S-162 Huesos del antebrazo
S-163 Huesos del carpo
S-164 Movimientos del carpo
S-165 Ligamentos del carpo: visión anterior
S-166 Ligamentos del carpo: visión posterior
S-167 Huesos de la mano
S-168 Carpo y mano: radiografías
S-169 Ligamentos metacarpofalángicos e interfalángicos

Miembro inferior • Láminas S-170 a S-182

S-170 Articulación de la cadera
S-171 Articulación de la cadera: radiografía anteroposterior
S-172 Fémur
S-173 Rodilla: ligamentos cruzados y colaterales
S-174 Tibia y peroné: visiones anterior y posterior
S-175 Tibia y peroné: visiones adicionales y corte transversal
S-176 Huesos del pie: visiones dorsal y plantar
S-177 Huesos del pie: visiones lateral y medial
S-178 Calcáneo
S-179 Tobillo: radiografías
S-180 Ligamentos del tarso y pie
S-181 Ligamentos del pie: visión plantar
S-182 RM y TC 3D de la cadera

Estructuras con gran significación clínica • Tablas 3.1-3.3

Láminas electrónicas extra • Láminas S-BP 19 a S-BP 33

S-BP 19 TC del cráneo; reconstrucción 3D
S-BP 20 Cambios degenerativos en vértebras cervicales
S-BP 21 Articulación atlantooccipital
S-BP 22 Columna cervical: radiografías
S-BP 23 Columna cervical: RM y radiografía
S-BP 24 Vértebras lumbares: radiografías
S-BP 25 Columna lumbar: RM
S-BP 26 Ligamentos de la columna vertebral
S-BP 27 Venas vertebrales: detalle que muestra las comunicaciones venosas
S-BP 28 Columna toracolumbar: radiografía lateral
S-BP 29 Ligamentos del carpo: visiones posterior y anterior
S-BP 30 Articulaciones: tejidos conectivos y cartílago articular

booksmedicos.org

S-BP 31 Arquitectura ósea
S-BP 32 Osteología de la rodilla
S-BP 33 Radiografía de la rodilla: proyección lateral

Sección 4 Sistema muscular • Láminas S-183 a S-301

Visión general • Lámina S-183

S-183 Visión general del sistema muscular

Cabeza y cuello • Láminas S-184 a S-197

S-184 Músculos faciales (de la mímica): visión lateral
S-185 Nervios cutáneos de la cabeza y cuello
S-186 Músculos masticadores: músculos masetero y temporal
S-187 Músculos masticadores: músculos pterigoideos
S-188 Fosas temporal e infratemporal
S-189 Arteria maxilar
S-190 Músculos del cuello: visión anterior
S-191 Músculos suprahioideos e infrahioideos
S-192 Músculos del cuello: visión lateral
S-193 Músculos prevertebrales y laterales del cuello
S-194 Nervios del cuello
S-195 Nervios del cuello y plexo cervical
S-196 Fascias del cuello
S-197 Fascias del cuello *(cont.)*

Dorso • Láminas S-198 a S-202

S-198 Nervios del dorso (espalda)
S-199 Músculos del dorso (espalda): planos superficiales
S-200 Músculos del dorso (espalda): planos intermedios
S-201 Músculos del dorso (espalda): planos profundos
S-202 Nervios en la región cervical posterior

Tórax • Láminas S-203 a S-208

S-203 Pared anterior del tórax: disección superficial
S-204 Pared anterior del tórax: disección más profunda
S-205 Pared anterior del tórax: visión interna
S-206 Nervios y arterias intercostales
S-207 Diafragma: cara torácica
S-208 Diafragma: cara abdominal

Abdomen y pelvis • Láminas S-209 a S-226

S-209 Nervios intercostales
S-210 Pared posterolateral del abdomen
S-211 Pared anterior del abdomen: disección superficial
S-212 Pared anterior del abdomen: disección intermedia

booksmedicos.org

S-213 Pared anterior del abdomen: disección profunda
S-214 Vaina del músculo recto del abdomen: cortes transversales
S-215 Conducto inguinal y cordón espermático
S-216 Región inguinal: disecciones
S-217 Pared anterior del abdomen: visión interna
S-218 Vaina femoral y conducto inguinal
S-219 Pared posterior del abdomen: visión interna
S-220 Diafragma pélvico (mujer)
S-221 Recto *in situ:* mujer y hombre
S-222 Espacios extraperitoneales perineales y pélvicos: reales y potenciales
S-223 Musculatura anorrectal
S-224 Músculo esfínter externo del ano: visiones perineales
S-225 Fosas isquioanales
S-226 Recto y conducto anal

Miembro superior • Láminas S-227 a S-264

S-227 Arterias y nervios del miembro superior: visión anterior
S-228 Nervios cutáneos y venas superficiales de la porción proximal del miembro superior
S-229 Nervios cutáneos y venas superficiales del antebrazo y mano
S-230 Músculos del hombro
S-231 Fascias pectoral, clavipectoral y axilar
S-232 Músculos del manguito de los rotadores
S-233 RM y TC del hombro
S-234 Arteria axilar y anastomosis alrededor de la escápula
S-235 Región del hombro
S-236 Axila: pared posterior
S-237 Axila: visión anterior
S-238 Arteria braquial *in situ*
S-239 Músculos del brazo: compartimento anterior
S-240 Músculos del brazo: compartimento posterior
S-241 Músculos del antebrazo: plano profundo del compartimento posterior
S-242 Músculos del antebrazo: plano superficial del compartimento posterior
S-243 Músculos del antebrazo: extensores del carpo y dedos
S-244 Músculos del antebrazo: plano superficial del compartimento anterior
S-245 Músculos del antebrazo: flexores del carpo
S-246 Músculos del antebrazo: flexores de los dedos
S-247 Músculos del antebrazo: compartimento anterior
S-248 Músculos del antebrazo: pronadores y supinadores
S-249 Músculos del antebrazo: plano profundo del compartimento anterior
S-250 Carpo y mano: disecciones palmares superficiales
S-251 Carpo y mano: disecciones palmares profundas
S-252 Músculos lumbricales, espacios mediopalmar y tenar, y vainas tendinosas
S-253 Tendones flexores, arterias y nervios en el carpo
S-254 Espacios y vainas tendinosas de la mano
S-255 Tendones flexores y extensores en los dedos
S-256 Músculos intrínsecos de la mano

booksmedicos.org

S-257 Arterias de la mano: visiones palmares
S-258 Carpo y mano: disección dorsal superficial
S-259 Carpo y mano: disección lateral superficial
S-260 Tendones de los extensores en el carpo
S-261 Nervios y arterias del dorso de la mano y carpo
S-262 Áreas de inserción muscular del antebrazo: visión anterior
S-263 Áreas de inserción muscular del antebrazo: visión posterior
S-264 Áreas de inserción muscular del húmero, escápula y clavícula

Miembro inferior • Láminas S-265 a S-301

S-265 Función e inervación motora segmentaria
S-266 Nervios cutáneos y venas superficiales del miembro inferior: visión anterior
S-267 Nervios cutáneos y venas superficiales del miembro inferior: visión posterior
S-268 Músculos del muslo: compartimento anterior
S-269 Músculos del muslo: compartimento medial
S-270 Arterias y nervios del muslo: visiones anteriores
S-271 Arterias y nervios del muslo: visión anterior, disección profunda
S-272 Músculos de la cadera y muslo: visión lateral
S-273 Músculos de la cadera y muslo: visiones posteriores
S-274 Arterias y nervios del muslo: visión posterior
S-275 Nervios de la cadera y nalga
S-276 Bolsas (sinoviales) de la cadera: visiones posterior y anterolateral
S-277 Músculos psoas e ilíaco
S-278 Arterias de la cabeza y cuello del fémur
S-279 Rodilla: visiones medial y lateral
S-280 Rodilla: visiones anteriores
S-281 Rodilla: visiones internas
S-282 Rodilla: visiones posterior y sagital
S-283 Rodilla: radiografía anteroposterior y visión posterior
S-284 Músculos de la pierna: plano superficial del compartimento posterior
S-285 Músculos de la pierna: plano superficial del compartimento posterior (parcialmente disecado)
S-286 Músculos de la pierna: plano profundo del compartimento posterior
S-287 Músculos de la pierna: compartimento lateral
S-288 Músculos de la pierna: plano superficial del compartimento anterior
S-289 Músculos de la pierna: plano profundo del compartimento anterior
S-290 Vainas tendinosas de la región del tobillo
S-291 Músculos del dorso del pie: disección superficial
S-292 Músculos del dorso del pie: disección profunda
S-293 Planta del pie: disección superficial
S-294 Músculos de la planta del pie: primer plano
S-295 Músculos de la planta del pie: segundo plano
S-296 Músculos de la planta del pie: tercer plano
S-297 Músculos interóseos y arterias profundas del pie
S-298 Músculos interóseos del pie
S-299 Áreas de inserción de los músculos de la pierna

booksmedicos.org

S-300 Áreas de inserción de los músculos de cadera y muslo: visión anterior
S-301 Áreas de inserción de los músculos de cadera y muslo: visión posterior

Estructuras con gran significación clínica • Tablas 4.1-4.3

Láminas electrónicas extra • Láminas S-BP 34 a S-BP 43

S-BP 34 Estructura muscular
S-BP 35 Músculos faciales (de la mímica): visión anterior
S-BP 36 Músculos faciales (de la mímica)
S-BP 37 Apertura de la mandíbula
S-BP 38 Costillas cervicales y variaciones asociadas
S-BP 39 Inserciones musculares en las costillas
S-BP 40 Regiones inguinal y femoral
S-BP 41 Hernia inguinal indirecta
S-BP 42 Zonas flexora y extensora de la mano
S-BP 43 Pie: nervios y arterias

Sección 5 Sistema cardiovascular • Láminas S-302 a S-342

Visión general • Láminas S-302 a S-306

S-302 Visión general del sistema cardiovascular
S-303 Arterias principales y puntos de localización del pulso
S-304 Venas sistémicas principales del sistema cardiovascular
S-305 Circulación prenatal y posnatal
S-306 Corazón y áreas precordiales de auscultación

Pericardio • Láminas S-307 a S-308

S-307 Corazón *in situ*
S-308 Saco pericárdico y cavidad pericárdica

Corazón • Láminas S-309 a S-321

S-309 Corazón: exposición anterior
S-310 Corazón: caras basal y diafragmática
S-311 Atrio (aurícula) y ventrículo derechos
S-312 Atrio (aurícula) y ventrículo izquierdos
S-313 Válvulas cardíacas
S-314 Complejo valvular del corazón
S-315 Complejo valvular del corazón *(cont.)*
S-316 Atrios (aurículas), ventrículos y septo interventricular
S-317 Arterias coronarias y venas cardíacas
S-318 Arterias coronarias: visiones anteriores, TC y 3D
S-319 Sistema de conducción del corazón
S-320 Inervación del corazón: esquema
S-321 Corazón: radiografías y angiografía TC

booksmedicos.org

Vasos sanguíneos de la cabeza y cuello • Láminas S-322 a S-330

S-322 Arterias y venas superficiales de la cara y cuero cabelludo
S-323 Arterias de la cabeza y cuello
S-324 Arterias carótidas
S-325 Arterias maxilar y temporal superficial
S-326 Arterias del encéfalo y meninges
S-327 Arteria carótida interna en la porción petrosa del temporal
S-328 Venas de la cabeza y cuello
S-329 Venas superficiales del cuello
S-330 Venas de la columna vertebral: venas vertebrales

Vasos sanguíneos de los miembros • Láminas S-331 a S-335

S-331 Arterias del miembro superior
S-332 Venas del miembro superior
S-333 Arterias del miembro inferior
S-334 Venas del miembro inferior
S-335 Venas de la pierna

Vasos sanguíneos del tronco • Láminas S-336 a S-342

S-336 Arterias de la pared anterior del abdomen
S-337 Venas de la pared anterior del abdomen
S-338 Venas de la pared del tórax
S-339 Arterias del esófago
S-340 Venas del esófago
S-341 Arterias de la pared posterior del abdomen
S-342 Venas de la pared posterior del abdomen

Estructuras con gran significación clínica • Tablas 5.1-5.5

Láminas electrónicas extra • Láminas S-BP 44 a S-BP 53

S-BP 44 Sistema cardiovascular: composición de la sangre
S-BP 45 Pared arterial
S-BP 46 Inervación de los vasos sanguíneos: esquema
S-BP 47 Arterias coronarias: visiones anterolaterales derechas y arteriografías
S-BP 48 Arterias coronarias y venas cardíacas: variaciones
S-BP 49 Arteria subclavia
S-BP 50 Arterias del brazo y porción proximal del antebrazo
S-BP 51 Arterias del antebrazo y de la mano
S-BP 52 Arterias del muslo y rodilla
S-BP 53 Arterias de la rodilla y pie

Sección 6 Sistema linfático • Láminas S-343 a S-357

Visión general • Lámina S-343

S-343 Visión general del sistema linfático

booksmedicos.org

Cabeza y cuello • Láminas S-344 a S-345

S-344 Nódulos (ganglios) linfáticos de la cabeza y cuello
S-345 Nódulos (ganglios) linfáticos de la faringe y lengua

Miembros • Láminas S-346 a S-347

S-346 Vasos y nódulos (ganglios) linfáticos del miembro superior
S-347 Vasos y nódulos (ganglios) linfáticos del miembro inferior

Tronco • Láminas S-348 a S-357

S-348 Vasos y nódulos (ganglios) linfáticos de la mama
S-349 Drenaje linfático de la mama
S-350 Vasos linfáticos del tórax y nódulos (ganglios) linfáticos pulmonares y mediastínicos
S-351 Vasos y nódulos (ganglios) linfáticos del esófago
S-352 Vasos y nódulos (ganglios) linfáticos de la pared posterior del abdomen
S-353 Drenaje linfático del abdomen y pelvis: esquema
S-354 Vasos y nódulos (ganglios) linfáticos de los riñones y vejiga urinaria
S-355 Vasos y nódulos (ganglios) linfáticos de la pelvis y genitales: mujer
S-356 Nódulos (ganglios) linfáticos inguinales y vasos linfáticos del periné: mujer
S-357 Vasos y nódulos (ganglios) linfáticos de la pelvis y genitales: hombre

Estructuras con gran significación clínica Tabla 6.1

Láminas electrónicas extra • Láminas S-BP 54 a S-BP 58

S-BP 54 Vasos y nódulos (ganglios) linfáticos del estómago
S-BP 55 Vasos y nódulos (ganglios) linfáticos del páncreas
S-BP 56 Vasos y nódulos (ganglios) linfáticos del intestino delgado
S-BP 57 Vasos y nódulos (ganglios) linfáticos del intestino grueso
S-BP 58 Vasos y nódulos (ganglios) linfáticos del hígado

Sección 7 Sistema respiratorio • Láminas S-358 a S-393

Visión general • Láminas S-358 a S-359

S-358 Visión general del sistema respiratorio
S-359 Esqueleto óseo de cabeza y cuello

Cavidad nasal • Láminas S-360 a S-362

S-360 Pared medial de la cavidad nasal (tabique nasal)
S-361 Pared lateral de la cavidad nasal
S-362 Pared lateral de la cavidad nasal del cráneo

Vasculatura e inervación de la cavidad nasal • Láminas S-363 a S-366

S-363 Vasculatura de la cavidad nasal

booksmedicos.org

S-364 Nervios de la cavidad nasal
S-365 Nervios de la cavidad nasal: tabique nasal óseo reclinado hacia arriba
S-366 Inervación autónoma de la cavidad nasal

Senos paranasales • Láminas S-367 a S-371

S-367 Esqueleto nasal y senos paranasales
S-368 Senos paranasales: cortes frontal y transversal
S-369 Senos paranasales: visiones parasagitales
S-370 Senos paranasales: cambios con la edad
S-371 Nervios y arterias del tercio medio de la cara

Faringe • Láminas S-372 a S-374

S-372 Faringe: visión medial
S-373 Faringe: visión posterior abierta
S-374 Unión faringoesofágica

Laringe • Láminas S-375 a S-378

S-375 Cartílagos de la laringe
S-376 Músculos intrínsecos de la laringe
S-377 Acciones de los músculos intrínsecos de la laringe
S-378 Nervios y corte frontal de la laringe

Tráquea y bronquios • Láminas S-379 a S-382

S-379 Tráquea y bronquios de mayor tamaño
S-380 Bronquios y vías aéreas intrapulmonares
S-381 Segmentos broncopulmonares: visiones anterior y posterior
S-382 Segmentos broncopulmonares: visiones medial y lateral

Vasculatura e inervación del árbol traqueobronquial • Láminas S-383 a S-384

S-383 Arterias y venas bronquiales
S-384 Inervación del árbol traqueobronquial: esquema

Pulmones • Láminas S-385 a S-388

S-385 Pulmones en la cavidad torácica: visión anterior
S-386 Pulmones en la cavidad torácica: visión posterior
S-387 Pulmones *in situ:* visión anterior
S-388 Pulmones: visiones mediales

Vasculatura e inervación del mediastino • Láminas S-389 a S-393

S-389 Grandes vasos del mediastino
S-390 Mediastino: visión lateral derecha
S-391 Mediastino: visión lateral izquierda
S-392 Circulación sanguínea intrapulmonar: esquema
S-393 Nervio frénico

booksmedicos.org

Estructuras con gran significación clínica • Tabla 7.1

Láminas electrónicas extra • Láminas S-BP 59 a S-BP 64

S-BP 59 Arterias de la cavidad nasal: tabique nasal óseo doblado superiormente
S-BP 60 Nariz y seno maxilar: corte transversal
S-BP 61 Senos paranasales
S-BP 62 Vía aérea intrapulmonar: esquema
S-BP 63 Anatomía de la ventilación y respiración
S-BP 64 Músculos de la respiración

Sección 8 Sistema digestivo • Láminas S-394 a S-457

Visión general • Láminas S-394 a S-395

S-394 Visión general del sistema digestivo
S-395 Regiones y planos del abdomen

Boca • Láminas S-396 a S-406

S-396 Glándulas salivares
S-397 Inspección de la cavidad bucal
S-398 Techo de la cavidad bucal
S-399 Músculos suprahioideos
S-400 Lengua y glándulas salivares: cortes
S-401 Lengua
S-402 Dorso de la lengua
S-403 Fauces
S-404 Dientes
S-405 Diente
S-406 Inervación aferente de la cavidad bucal y lengua

Faringe • Láminas S-407 a S-409

S-407 Músculos de la faringe: visión lateral
S-408 Músculos de la faringe: visión medial
S-409 Músculos de la faringe: visión posterior abierta parcialmente

Vísceras (esófago, estómago, intestinos, hígado, páncreas) • Láminas S-410 a S-434

S-410 Esófago *in situ*
S-411 Esófago: estrechamientos y relaciones
S-412 Musculatura del esófago
S-413 Unión gastroesofágica
S-414 Mucosa del estómago
S-415 Estómago *in situ*
S-416 Bolsa omental (transcavidad de los epiplones): estómago reclinado
S-417 Bolsa omental (transcavidad de los epiplones): corte transversal
S-418 Pared y vísceras abdominales: corte paramediano (parasagital)

booksmedicos.org

S-419 Peritoneo de la pared posterior del abdomen
S-420 Duodeno *in situ*
S-421 Mucosa y musculatura del intestino delgado
S-422 Mesenterios y músculo suspensorio del duodeno
S-423 Omento (epiplón) mayor y vísceras abdominales
S-424 Mesocolon y raíz del mesenterio
S-425 Unión ileocecal
S-426 Ciego y orificio ileal
S-427 Apéndice vermiforme
S-428 Mucosa y musculatura del intestino grueso
S-429 Caras y lecho del hígado
S-430 Hígado *in situ:* sistemas vascular y de conductos biliares
S-431 Estructura del hígado: esquema
S-432 Vesícula biliar, conductos biliares extrahepáticos y conducto pancreático
S-433 Páncreas *in situ*
S-434 Bazo

Vasculatura visceral • Láminas S-435 a S-446

S-435 Arterias del estómago, hígado y bazo
S-436 Arterias del hígado, páncreas, duodeno y bazo
S-437 Arteriografía y angiografía por TC celíacas
S-438 Arterias del duodeno y cabeza del páncreas
S-439 Arterias del intestino delgado
S-440 Arterias del intestino grueso
S-441 Arterias del recto y conducto anal en el hombre: visión posterior
S-442 Venas del estómago, duodeno, páncreas y bazo
S-443 Venas del intestino delgado
S-444 Venas del intestino grueso
S-445 Venas del recto y conducto anal en la mujer: visión anterior
S-446 Tributarias de la vena porta hepática y anastomosis portocava

Inervación visceral • Láminas S-447 a S-457

S-447 Nervios del esófago
S-448 Inervación autónoma del estómago y duodeno
S-449 Inervación autónoma del estómago y duodeno *(cont.)*
S-450 Inervación autónoma del esófago, estómago y duodeno: esquema
S-451 Inervación autónoma del intestino delgado
S-452 Inervación autónoma del intestino grueso
S-453 Inervación autónoma del intestino: esquema
S-454 Vías reflejas autónomas: esquema
S-455 Plexos entéricos del intestino
S-456 Inervación autónoma del hígado: esquema
S-457 Inervación autónoma del páncreas: esquema

Estructuras con gran significación clínica • Tabla 8.1

booksmedicos.org

Láminas electrónicas extra • Láminas S-BP 65 a S-BP 82

S-BP 65 Inervación intrínseca y variaciones en los nervios del esófago
S-BP 66 Arterias del esófago: variaciones
S-BP 67 Variaciones en la posición y contorno del estómago en relación con los hábitos corporales
S-BP 68 Capas de la pared del duodeno
S-BP 69 TC y CPRM que muestran el apéndice vermiforme, la vesícula y las vías biliares; ramos nerviosos en la arteria hepática
S-BP 70 Topografía del hígado
S-BP 71 Variaciones morfológicas del hígado
S-BP 72 Colon sigmoide: variaciones de posición
S-BP 73 Variaciones del conducto pancreático
S-BP 74 Variaciones de los conductos cístico, hepáticos y pancreático
S-BP 75 Variaciones en las arterias císticas
S-BP 76 Variaciones en las arterias hepáticas
S-BP 77 Variaciones arteriales e irrigación colateral del hígado y vesícula biliar
S-BP 78 Variaciones y anomalías de la vena porta hepática
S-BP 79 Variaciones del tronco celíaco
S-BP 80 Variaciones en la irrigación arterial del ciego e inserción peritoneal posterior del ciego
S-BP 81 Variaciones de las arterias cólicas
S-BP 82 Variaciones de las arterias cólicas *(cont.)*

Sección 9 Sistema urinario • Láminas S-458 a S-471

Visión general • Lámina S-458

S-458 Visión general del sistema urinario

Riñones y uréter • Láminas S-459 a S-463

S-459 Riñones *in situ:* visiones anteriores
S-460 Riñones *in situ:* visiones posteriores
S-461 Fascia renal
S-462 Estructura macroscópica del riñón
S-463 Uréteres en el abdomen y pelvis

Vejiga urinaria y uretra • Láminas S-464 a S-466

S-464 Vejiga urinaria: orientación y estructuras de sostén
S-465 Vejiga urinaria: mujer y hombre
S-466 Esfínteres uretrales en la mujer

Vasculatura e inervación • Láminas S-467 a S-471

S-467 Arterias intrarrenales y segmentos del riñón
S-468 Arterias de los uréteres y vejiga urinaria

booksmedicos.org

S-469 Nervios autónomos de riñones, uréteres y vejiga urinaria
S-470 Inervación autónoma de los riñones y porción abdominal de los uréteres: esquema
S-471 Inervación de la vejiga urinaria y porción inferior del uréter: esquema

Estructuras con gran significación clínica • Tabla 9.1

Láminas electrónicas extra • Láminas S-BP 83 a S-BP 88

S-BP 83 Histología del corpúsculo renal
S-BP 84 Nefrona y túbulo colector: esquema
S-BP 85 Vasos sanguíneos en el parénquima del riñón: esquema
S-BP 86 Uretra femenina
S-BP 87 Cistouretrografías en el hombre y la mujer
S-BP 88 Variaciones dela arteria y vena renales

Sección 10 Sistema genital • Láminas S-472 a S-521

Visión general • Láminas S-472

S-472 Visión general del sistema genital

Mama • Láminas S-473 a S-474

S-473 Mama
S-474 Arterias de la mama

Pelvis ósea • Láminas S-475 a S-478

S-475 Esqueleto óseo de la pelvis
S-476 Pelvis masculina y femenina: radiografías
S-477 Diferencias sexuales de la pelvis ósea: medidas
S-478 Útero: ligamentos fasciales

Diafragma pélvico y cavidad pélvica • Láminas S-479 a S-484

S-479 Diafragma pélvico (mujer): visiones medial y superior
S-480 Diafragma pélvico (mujer): visiones inferiores
S-481 Diafragma pélvico (hombre): visión superior
S-482 Diafragma pélvico (hombre): visión inferior
S-483 Cavidad pélvica: mujer
S-484 Cavidad pélvica: hombre

Genitales internos femeninos • Láminas S-485 a S-490

S-485 Vísceras pélvicas y periné: mujer
S-486 Vísceras pélvicas: mujer
S-487 Útero y anexos

booksmedicos.org

S-488 Útero, vagina y estructuras de sostén
S-489 Ligamentos pélvicos (pelvianos)
S-490 Fascia endopelviana

Periné y genitales externos femeninos • Láminas S-491 a S-494

S-491 Periné y genitales externos femeninos
S-492 Periné femenino (disección superficial)
S-493 Periné femenino (disección más profunda)
S-494 Espacios perineales femeninos

Genitales internos masculinos • Láminas S-495 a S-499

S-495 Vísceras pélvicas y periné: hombre
S-496 Próstata y vesículas seminales
S-497 Escroto y contenido
S-498 Testículo, epidídimo y conducto deferente
S-499 Descenso del testículo

Periné y genitales externos masculinos • Láminas S-500 a S-504

S-500 Periné y genitales externos masculinos (disección superficial)
S-501 Periné y genitales externos masculinos (disección más profunda)
S-502 Pene
S-503 Uretra
S-504 Espacios perineales en el hombre

Homologías de los genitales masculinos y femeninos • Láminas S-505 a S-506

S-505 Estructuras homólogas de los genitales internos
S-506 Estructuras homólogas de los genitales externos

Vasculatura • Láminas S-507 a S-512

S-507 Arterias de la pelvis: mujer
S-508 Arterias y venas de las vísceras pélvicas femeninas: visión anterior
S-509 Arterias y venas de la pelvis: hombre
S-510 Arterias y venas del testículo: visión anterior
S-511 Arterias y venas del periné y útero
S-512 Arterias y venas del periné: hombre

Inervación • Láminas S-513 a S-520

S-513 Nervios de las vísceras pélvicas: mujer
S-514 Vías nerviosas en el parto
S-515 Inervación de los órganos genitales femeninos: esquema
S-516 Nervios del periné y genitales externos: mujer
S-517 Nervios de las vísceras pélvicas: hombre
S-518 Nervios de los genitales externos: hombre
S-519 Inervación de los órganos genitales masculinos: esquema
S-520 Nervios del periné: hombre

booksmedicos.org

Radiología de vísceras pélvicas • Lámina S-521

S-521 RM sagitales potenciadas en T2 de la pelvis

Estructuras con gran significación clínica • Tabla 10.1

Láminas electrónicas extra • Láminas S-BP 89 a S-BP 94

S-BP 89 Genética de la reproducción
S-BP 90 Fascias de la pelvis y periné masculino y femenino
S-BP 91 Desarrollo uterino
S-BP 92 Variaciones en el himen
S-BP 93 Corte transversal de la pelvis a través de la próstata
S-BP 94 Arterias y venas de la pelvis: hombre (imagen de la próstata)

SECCIÓN 11 SISTEMA ENDOCRINO • Láminas S-522 a S-533

Visión general • Lámina S-522

S-522 Visión general del sistema endocrino

Hipotálamo e hipófisis (glándula pituitaria) • Láminas S-523 a S-524

S-523 Vasculatura del hipotálamo e hipófisis
S-524 Hipotálamo e hipófisis

Glándulas tiroides y paratiroides • Láminas S-525 a S-527

S-525 Glándula tiroides: visión anterior
S-526 Glándula tiroides: visión posterior
S-527 Glándulas tiroides y paratiroides

Páncreas • Lámina S-528

S-528 Tronco celíaco y ramas

Ovario y testículo • Láminas S-529 a S-530

S-529 Órganos genitales internos femeninos
S-530 Testículos

Glándula suprarrenal • Láminas S-531 a S-533

S-531 Glándulas suprarrenales
S-532 Arterias y venas de las glándulas suprarrenales *in situ*
S-533 Nervios autónomos de las glándulas suprarrenales: disección y esquema

Estructuras con gran significación clínica • Tabla 11.1

Láminas electrónicas extra • Láminas S-BP 95 a S-BP 97

S-BP 95 Ciclo menstrual
S-BP 96 Ovario, ovocitos y folículos
S-BP 97 Glándulas endocrinas, hormonas y pubertad

booksmedicos.org

Sección 12 Anatomía seccional y radiología • Láminas S-534 a S-556

Tórax • Láminas S-534 a S-540

S-534 Tórax: corte frontal del corazón y aorta ascendente
S-535 Corte transversal del tórax a nivel de la vértebra T3
S-536 Corte transversal del tórax a nivel del disco intervertebral T3-T4
S-537 Corte transversal del tórax a nivel del disco intervertebral T4-T5
S-538 Corte transversal del tórax a nivel de la vértebra T7
S-539 Mediastino: corte transversal
S-540 Tórax: TC axiales (transversales)

Abdomen • Láminas S-541 a S-548

S-541 Corte transversal a nivel de la vértebra T10, a través de la unión gastroesofágica
S-542 Corte transversal a nivel de la vértebra T12, inferior a la apófisis xifoides
S-543 Corte transversal a nivel del disco intervertebral T12-L1
S-544 Corte transversal a nivel del disco intervertebral L1-L2
S-545 Región lumbar del dorso (espalda): corte transversal
S-546 Corte transversal a nivel del disco intervertebral L3-L4
S-547 Radiología abdominal: TC axiales (transversales)
S-548 Radiología abdominal: TC axiales (transversales) *(cont.)*

Pelvis • Láminas S-549 a S-550

S-549 Pelvis masculina: corte transversal de la unión vesicoprostática
S-550 Pelvis femenina: corte transversal de la vagina y la uretra

Miembro superior • Láminas S-551 a S-553

S-551 Brazo: cortes transversales seriados
S-552 Antebrazo: cortes transversales seriados
S-553 Dedos

Miembro inferior • Láminas S-554 a S-556

S-554 Muslo: cortes transversales seriados
S-555 Pierna: cortes transversales y compartimentos fasciales
S-556 Cortes transversales del pie

Láminas electrónicas extra • Láminas S-BP 98 a S-BP 112

S-BP 98 Tórax: corte frontal
S-BP 99 Tórax: TC coronales
S-BP 100 Corte transversal esquemático del abdomen a nivel de la vértebra T12
S-BP 101 TC axial (transversal) de la parte superior del abdomen
S-BP 102 Corte transversal del abdomen: nivel vertebral L5, cerca del plano transtubercular
S-BP 103 Corte transversal del abdomen: nivel vertebral S1, espina ilíaca anterior superior

booksmedicos.org

S-BP 104 Corte transversal de la pelvis a través de la unión vesicoprostática
S-BP 105 Cortes transversales a través del metacarpo y huesos distales del carpo
S-BP 106 Corte transversal de la mano
S-BP 107 Corte transversal de la mano *(cont.)*
S-BP 108 Corte transversal de la cadera
S-BP 109 Pierna: cortes transversales seriados
S-BP 110 Corte transversal de la articulación talocrural (del tobillo) y pie
S-BP 111 Corte transversal del pie
S-BP 112 Anatomía de la uña de un dedo del pie

Apéndice

Apéndice A Músculos Tablas A.1 a A.18

Bibliografía

Índice alfabético

booksmedicos.org

booksmedicos.org

INTRODUCCIÓN 1

Anatomía general	S-1 a S-4	**Láminas electrónicas extra**	S-BP 1 a S-BP 2
Anatomía de superficie	S-5 a S-14		

LÁMINAS ELECTRÓNICAS EXTRA

S-BP 1 Aparato pilosebáceo

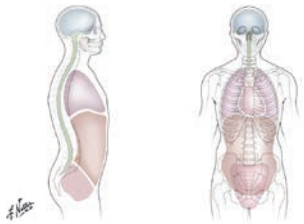

S-BP 2 Cavidades corporales principales

booksmedicos.org

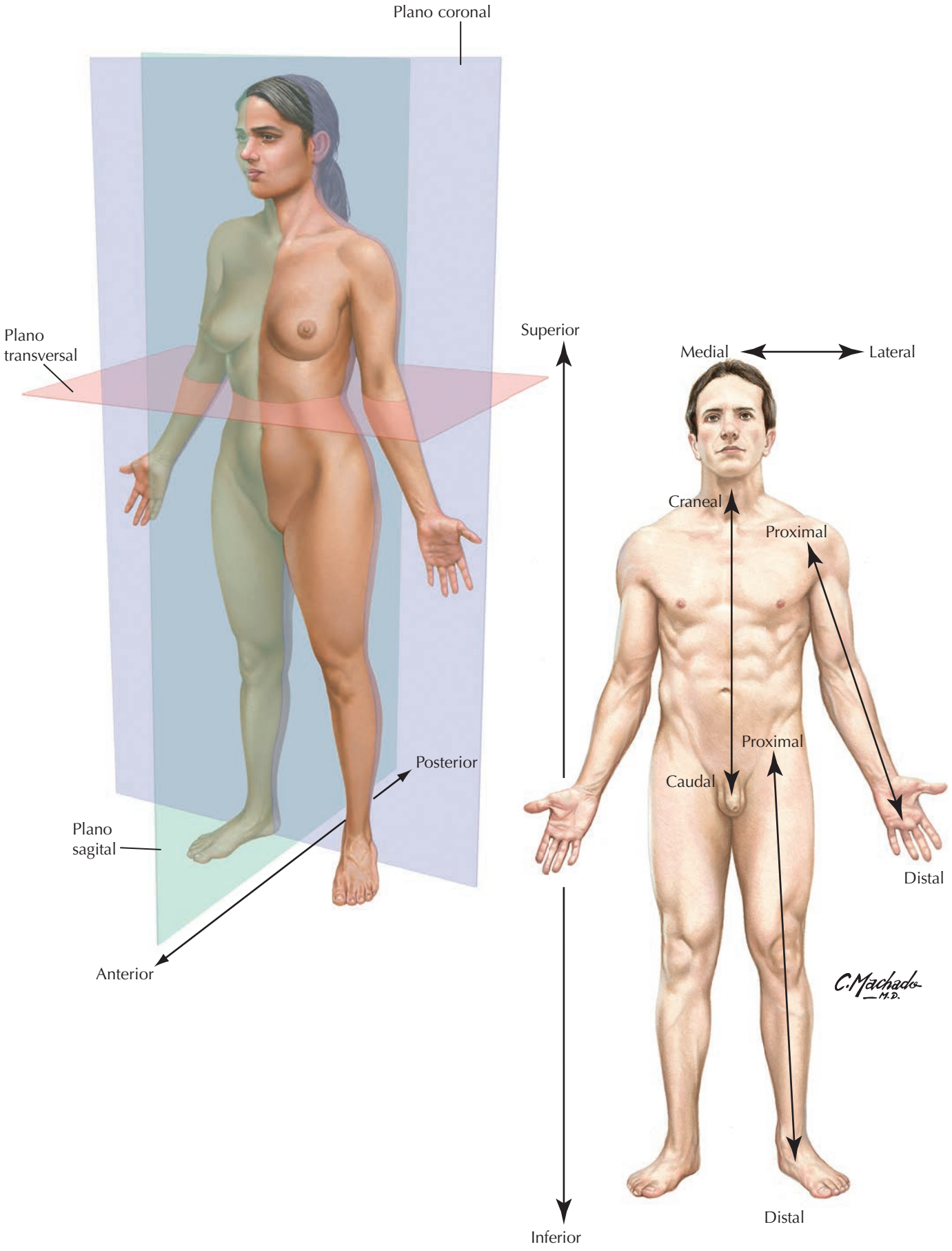

booksmedicos.org

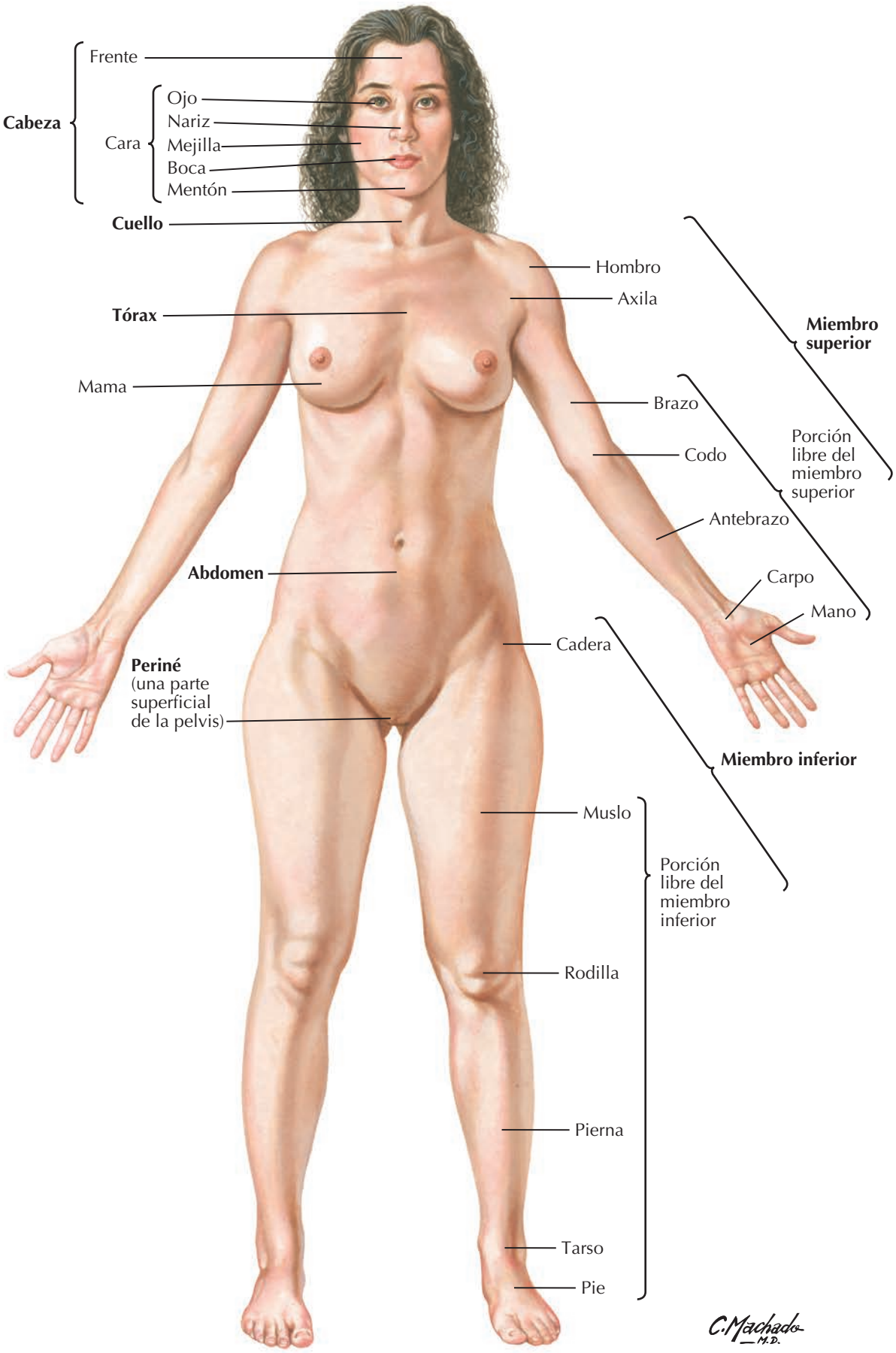

booksmedicos.org

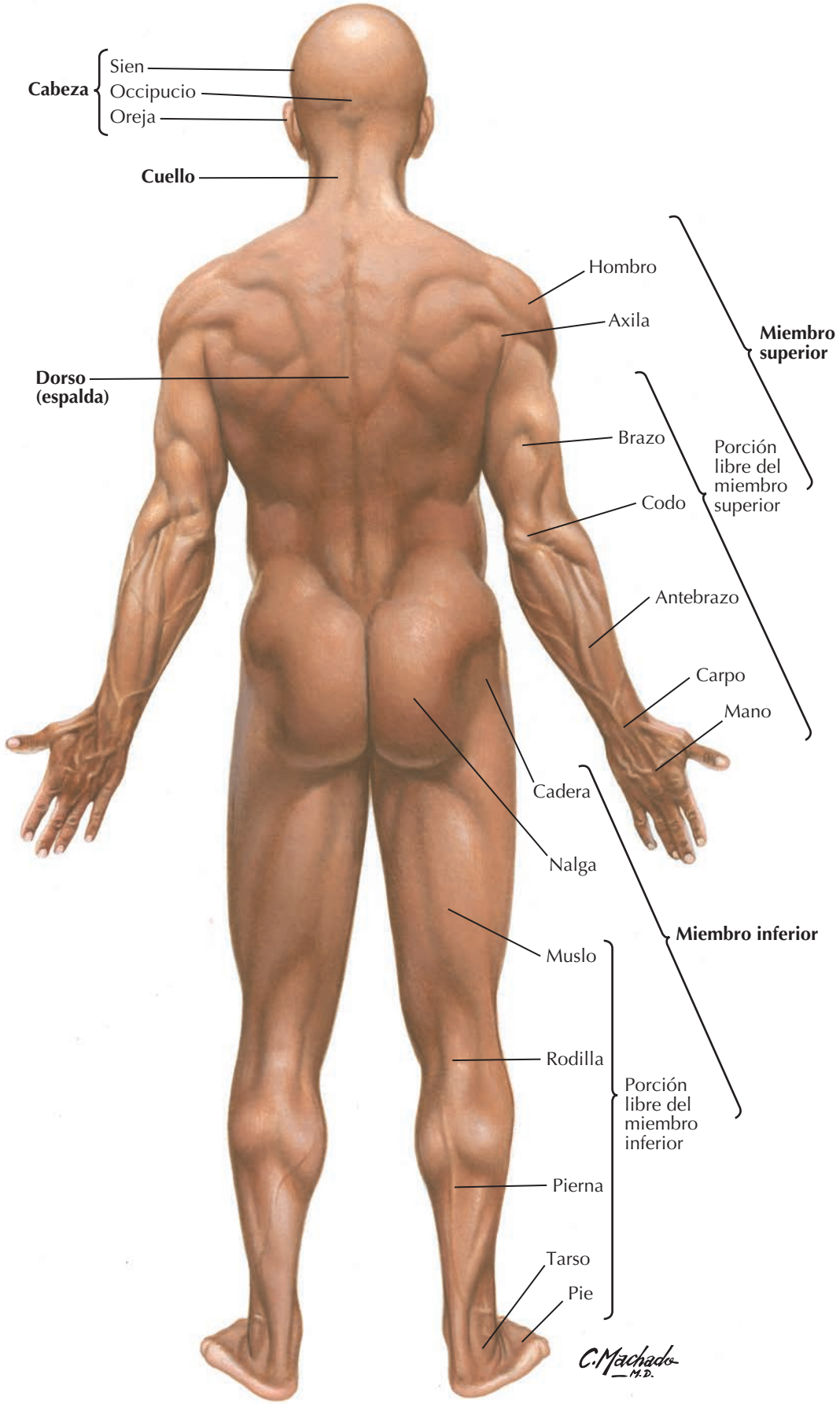

booksmedicos.org

Corte transversal de la piel

Véase también **lámina S-BP 1**

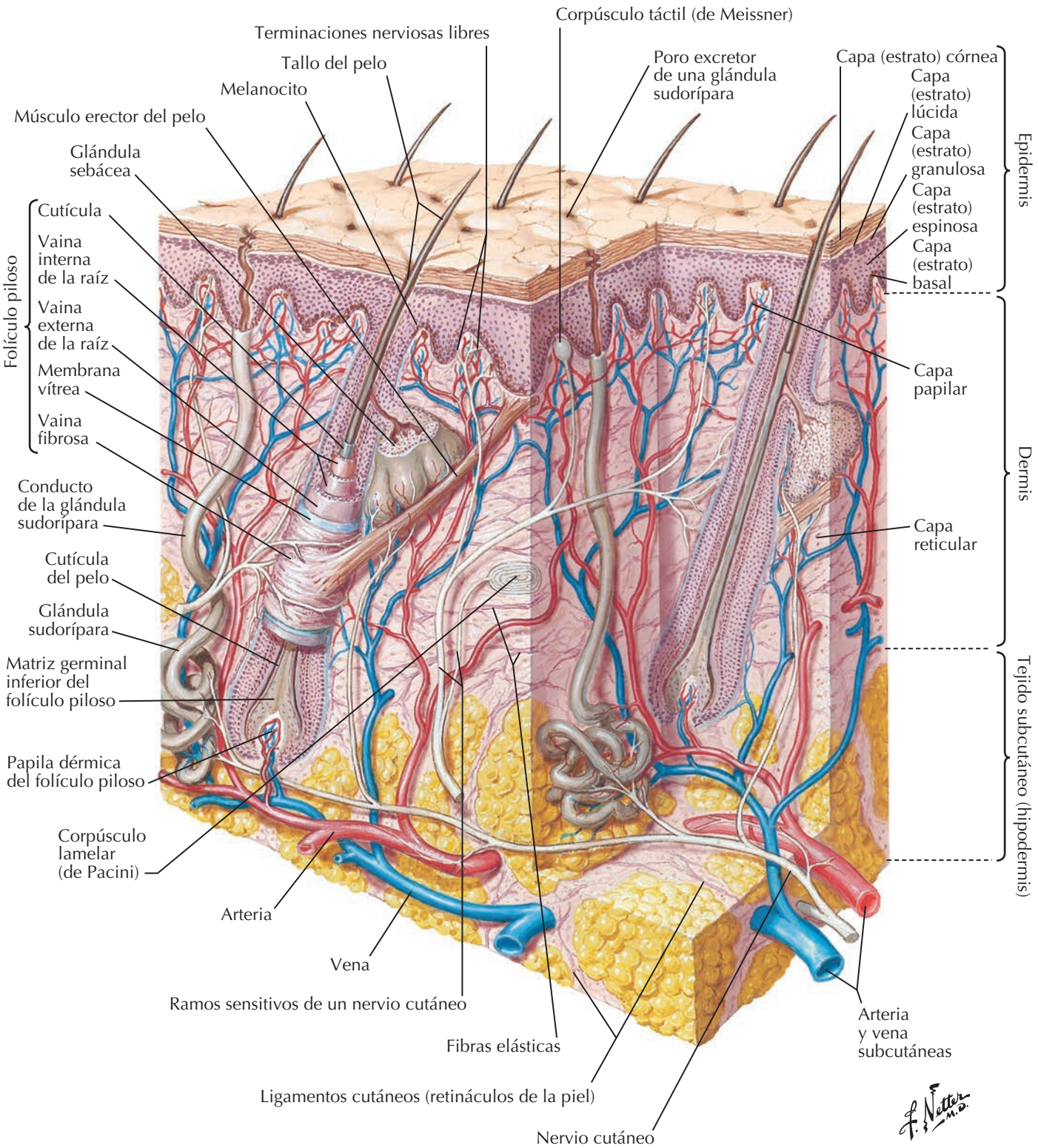

booksmedicos.org

Véase también **lámina S-19**

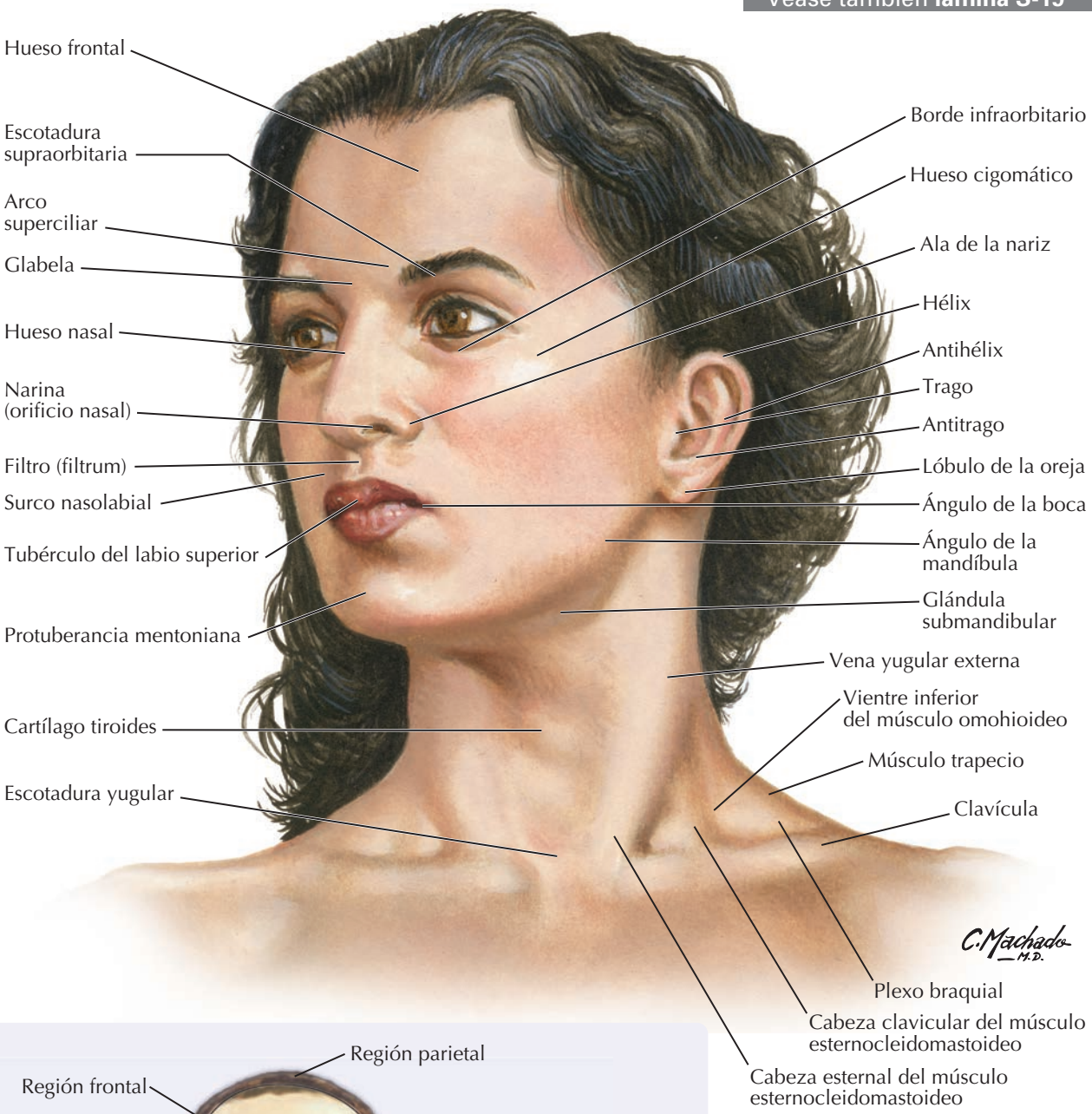

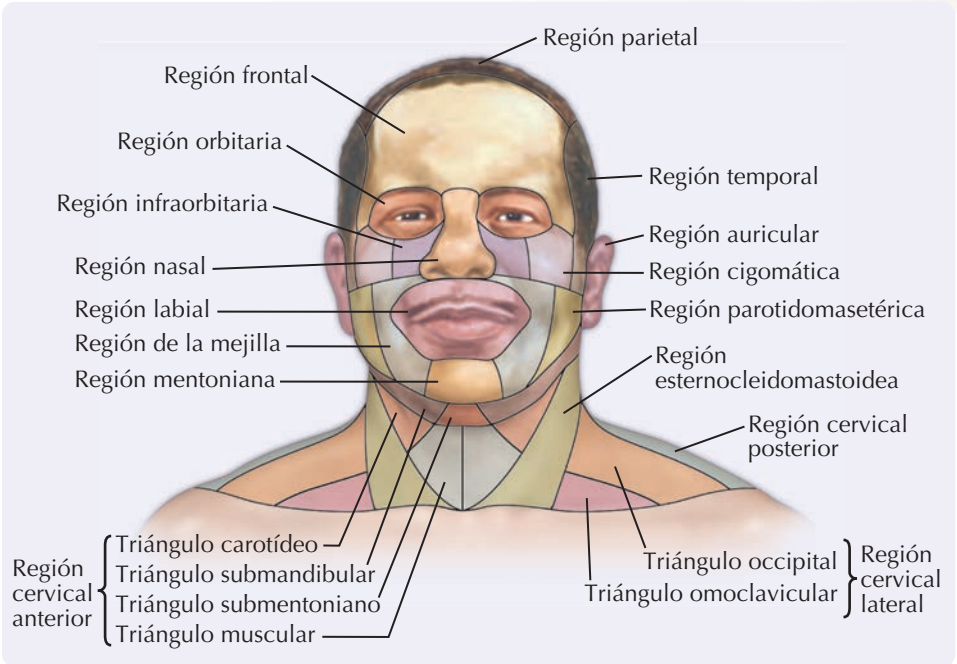

booksmedicos.org

Anatomía de superficie del dorso (espalda)

Véanse también **láminas S-19, S-137, S-199**

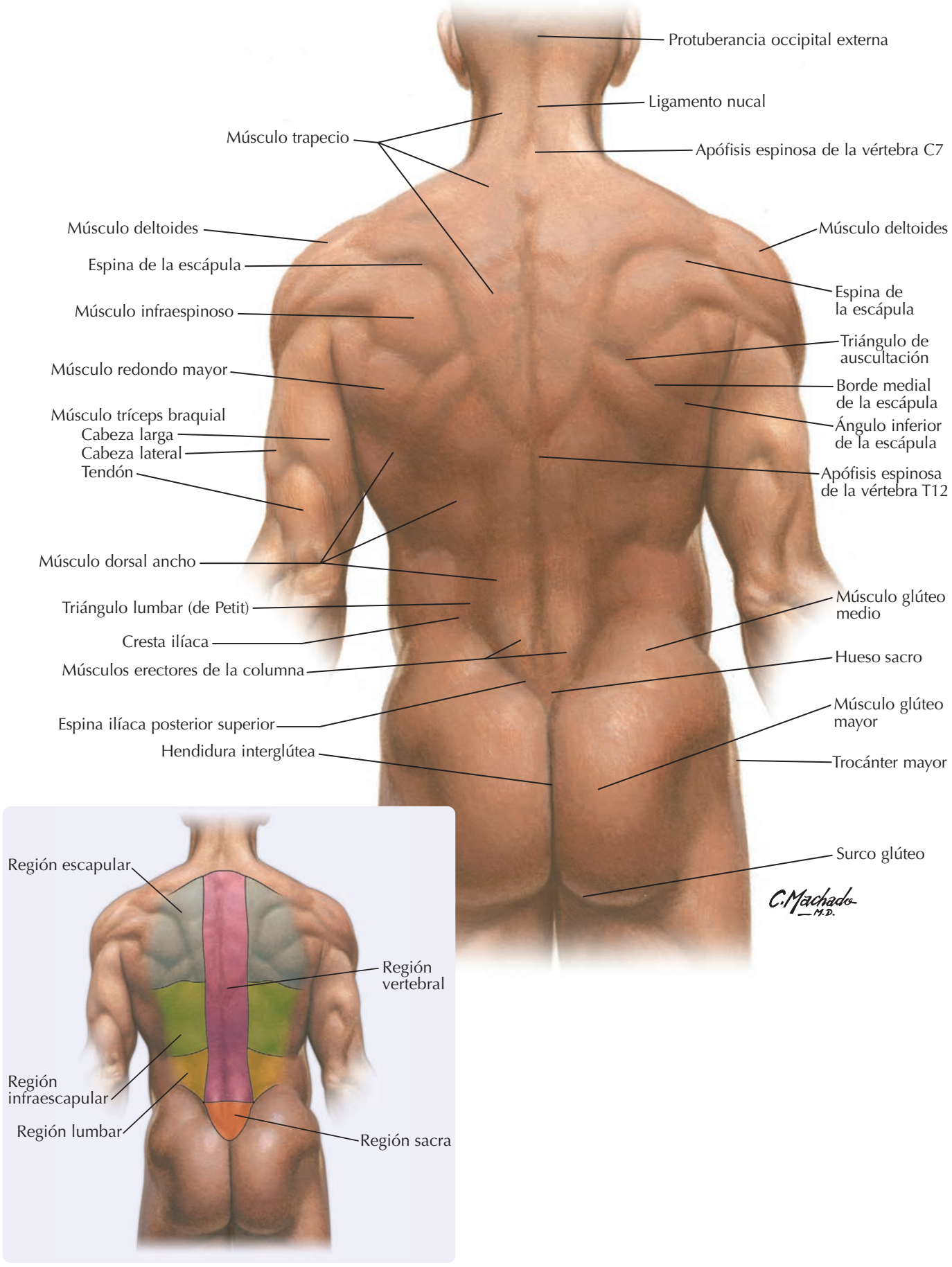

booksmedicos.org

Véanse también **láminas S-19, S-149, S-203**

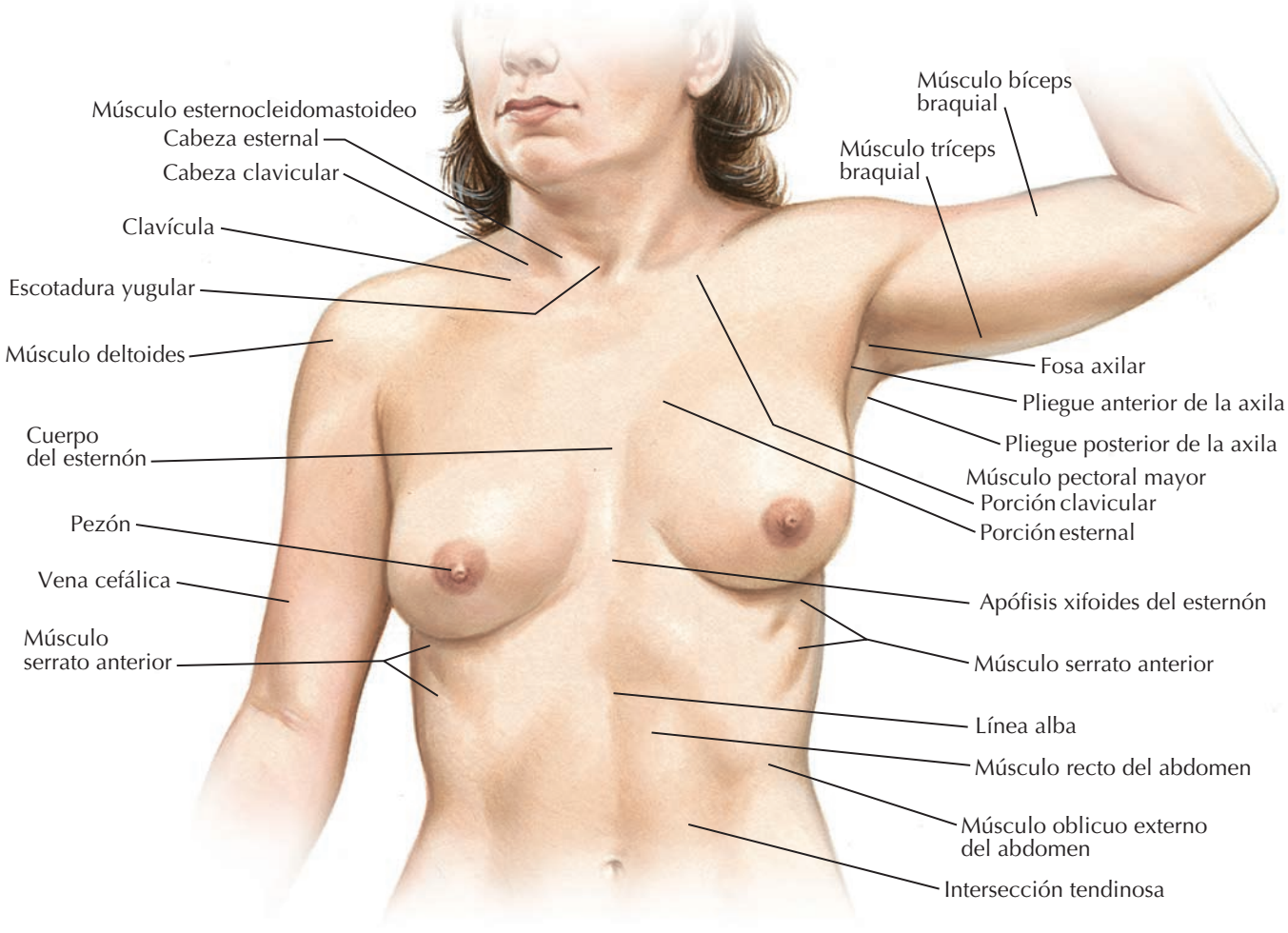

C. Machado M.D.

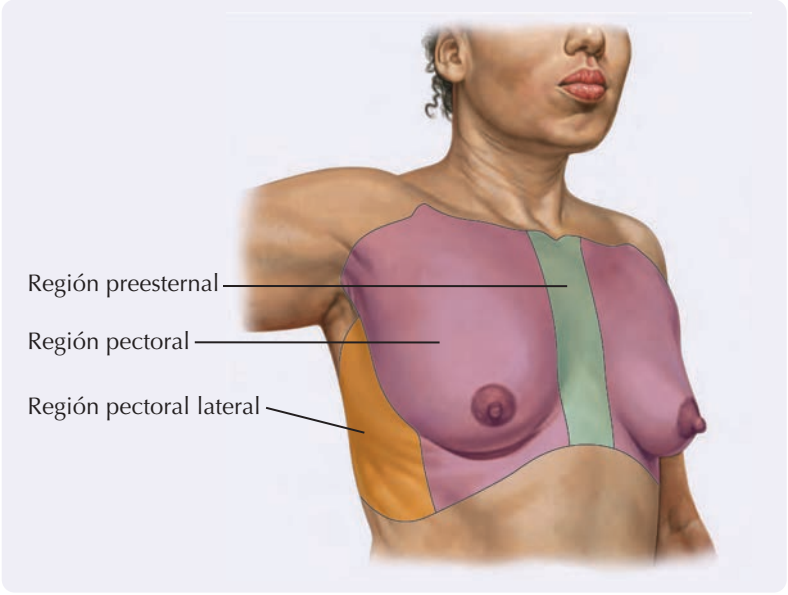

booksmedicos.org

Anatomía de superficie del abdomen

Véanse también **láminas S-19, S-151, S-211**

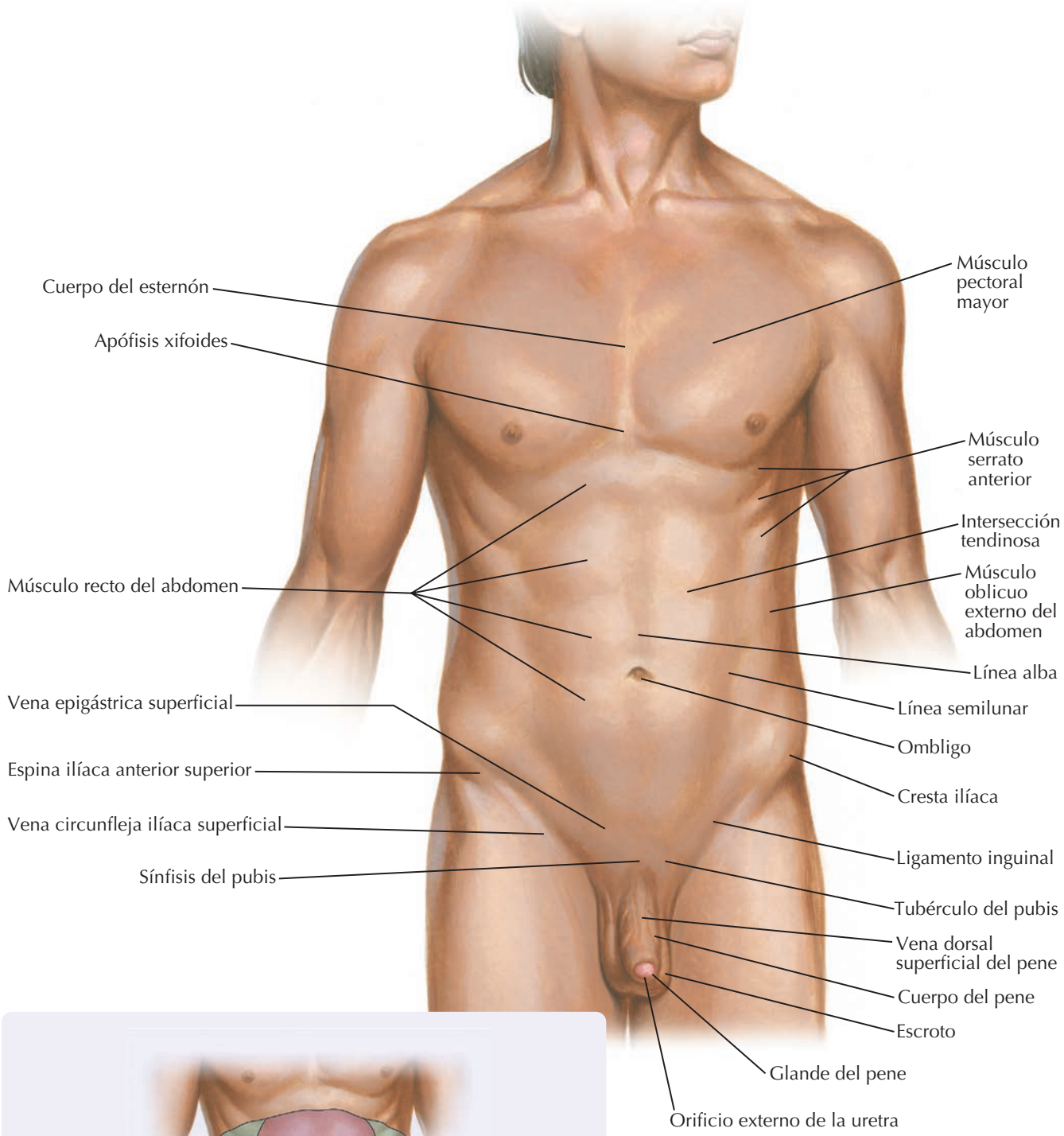

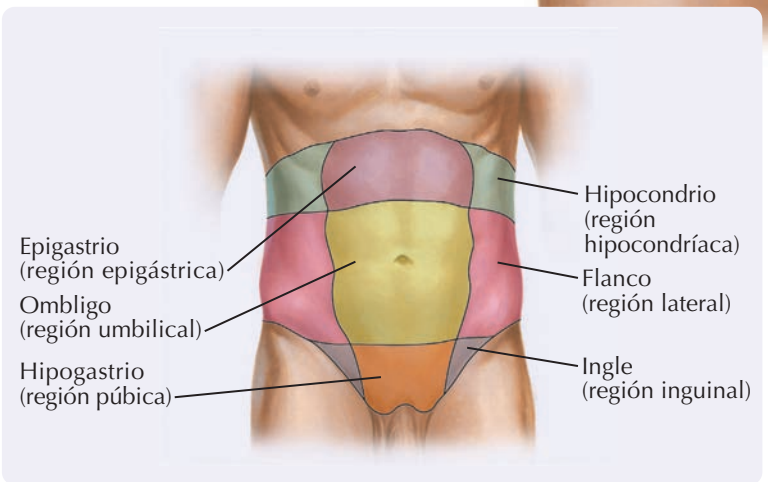

booksmedicos.org

Véanse también **láminas S-19, S-151, S-211, S-491, S-500, S-543**

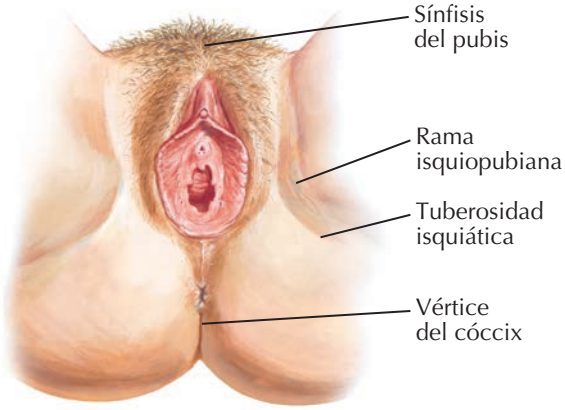

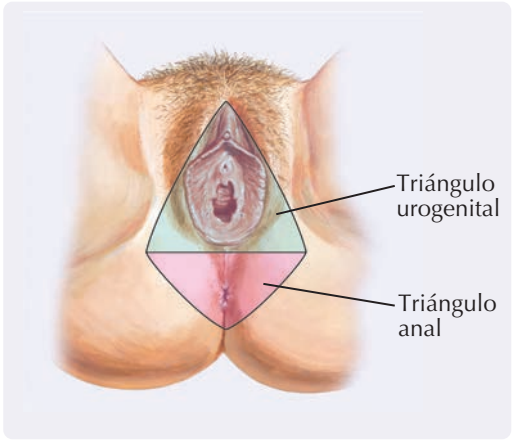

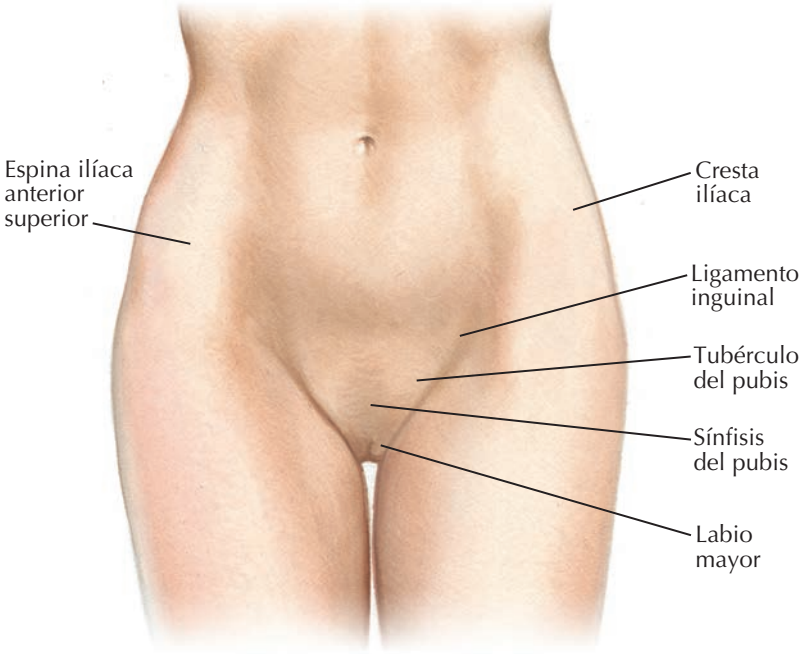

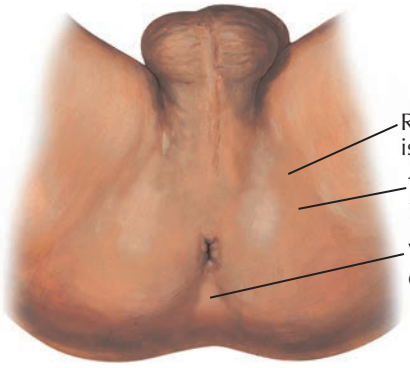

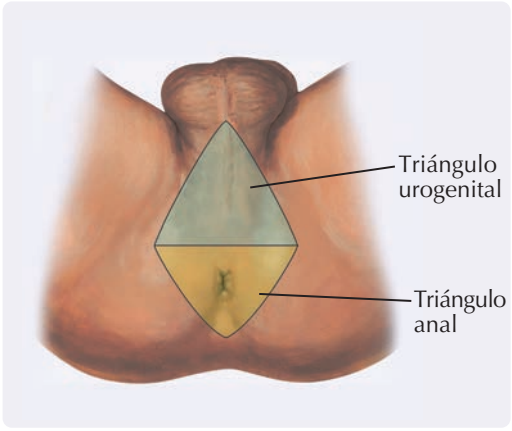

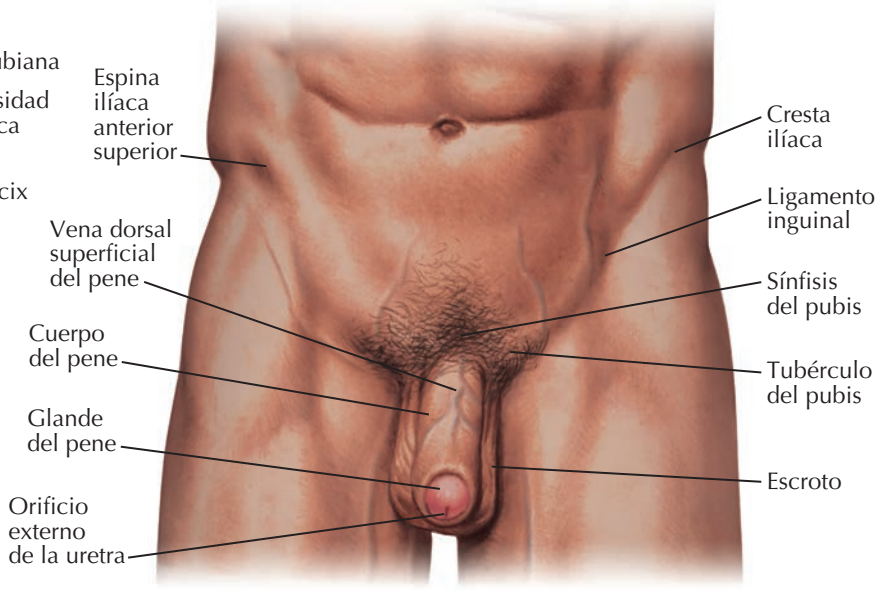

F. Netter M.D. C. Machado M.D.

booksmedicos.org

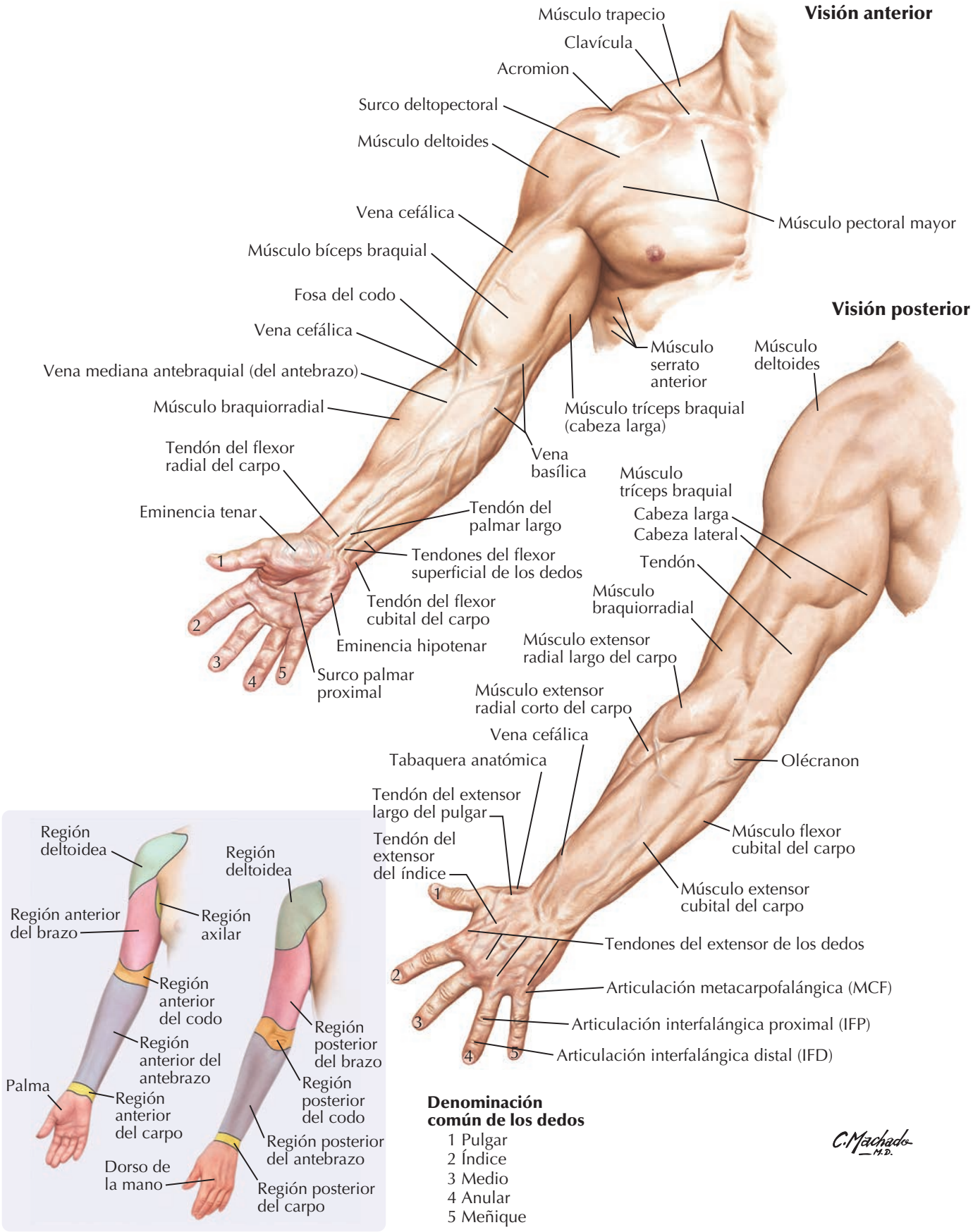

booksmedicos.org

Véanse también **láminas S-12, S-265, S-266, S-267**

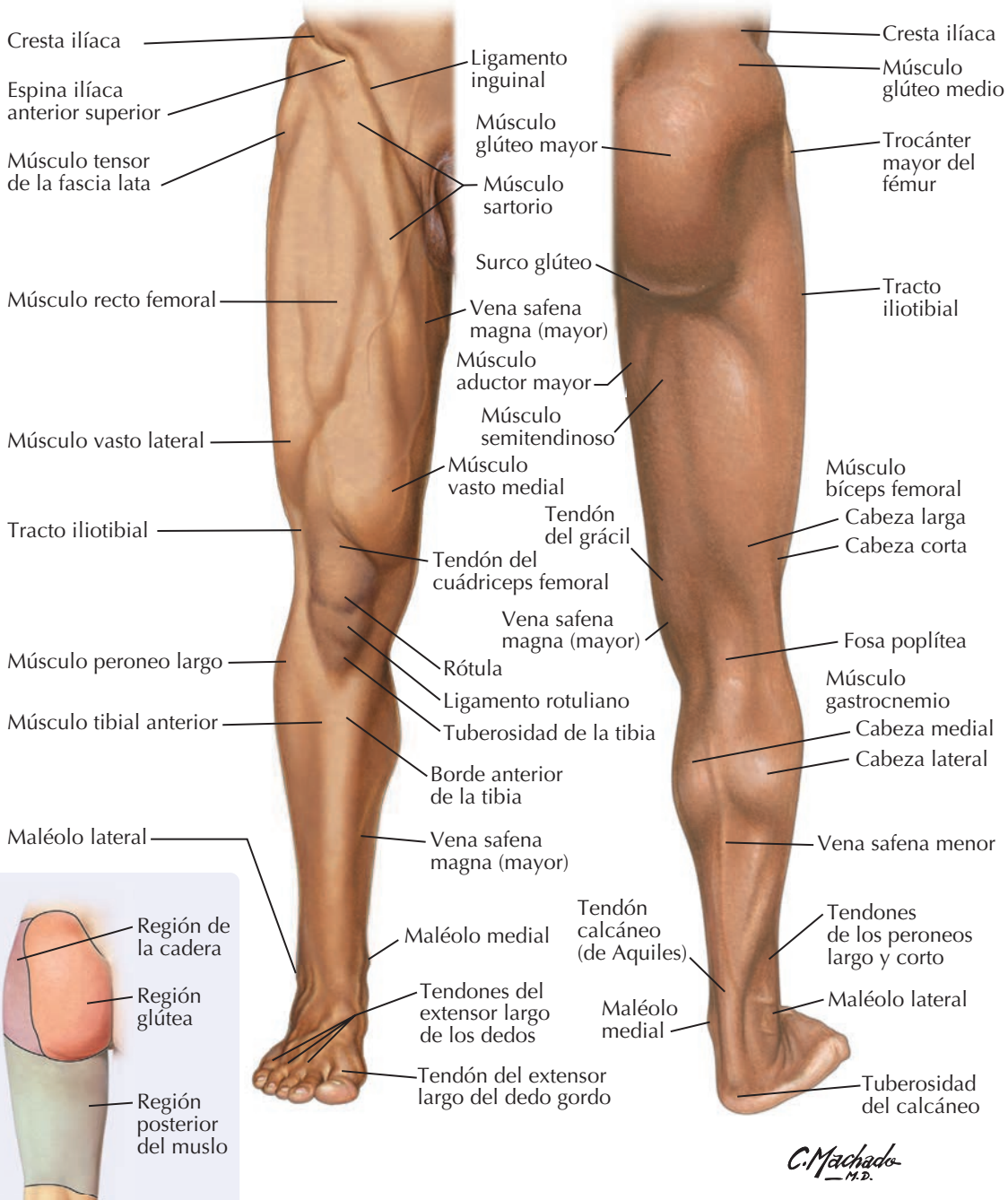

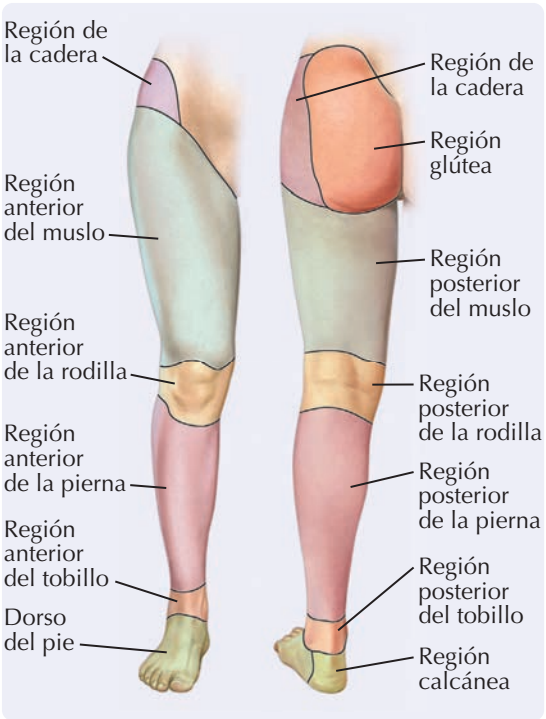

booksmedicos.org

Véase también **lámina S-19**

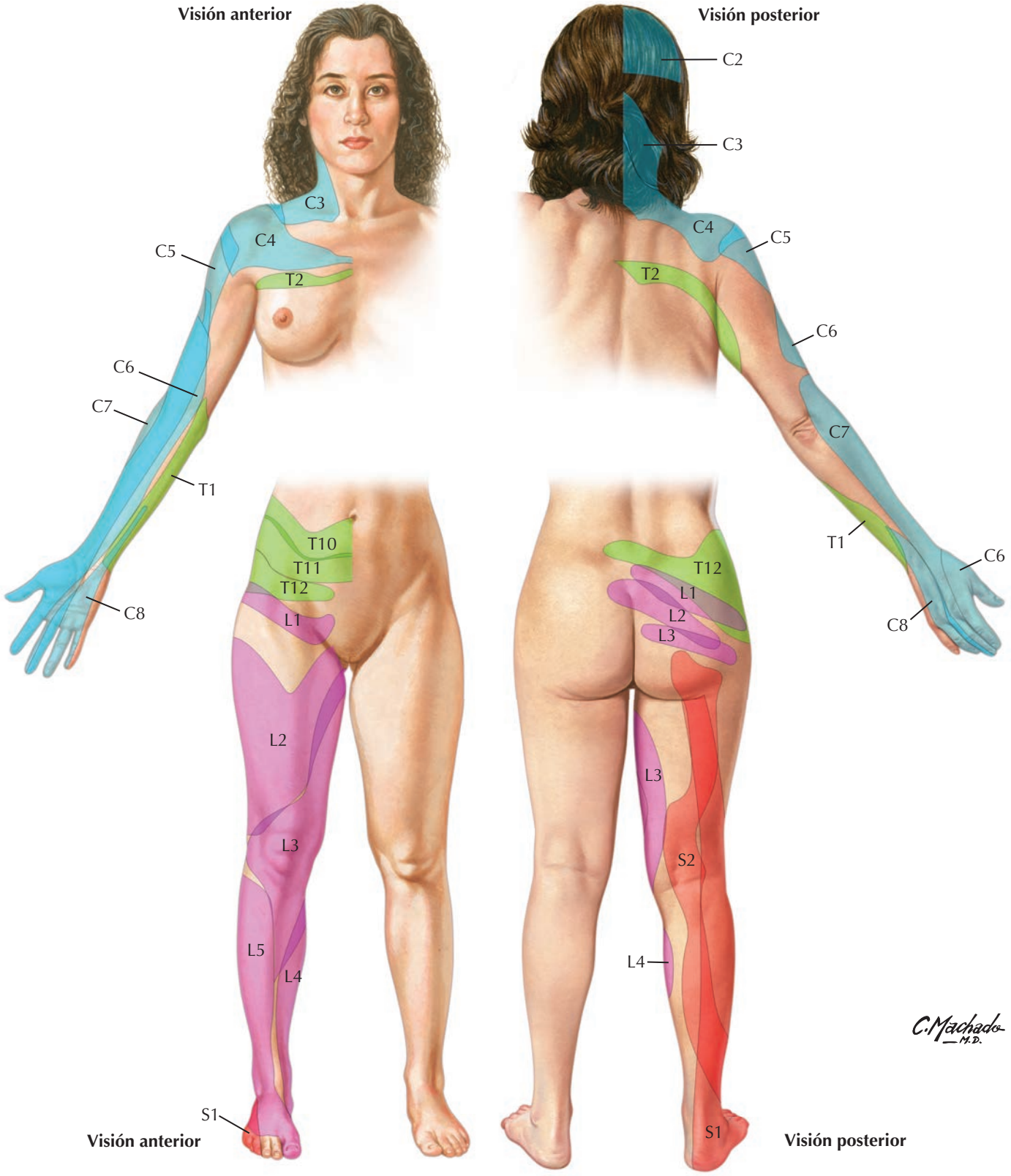

Esquema basado en Lee MW, McPhee RW, Stringer MD. An evidence-based approach to human dermatomes. Clin Anat. 2008;21(5):363–373. doi: 10.1002/ca.20636. PMID: 18470936. Observe que estas áreas no son absolutas y varían entre individuos. S3, S4, S5 y Co inervan el periné, pero no se muestran por razones de claridad. A destacar, los dermatomas son más grandes que los ilustrados, ya que la figura se basa en la mejor evidencia; las lagunas representan áreas en las que los datos no son concluyentes.

booksmedicos.org

Véanse también **láminas S-14, S-20, S-107**

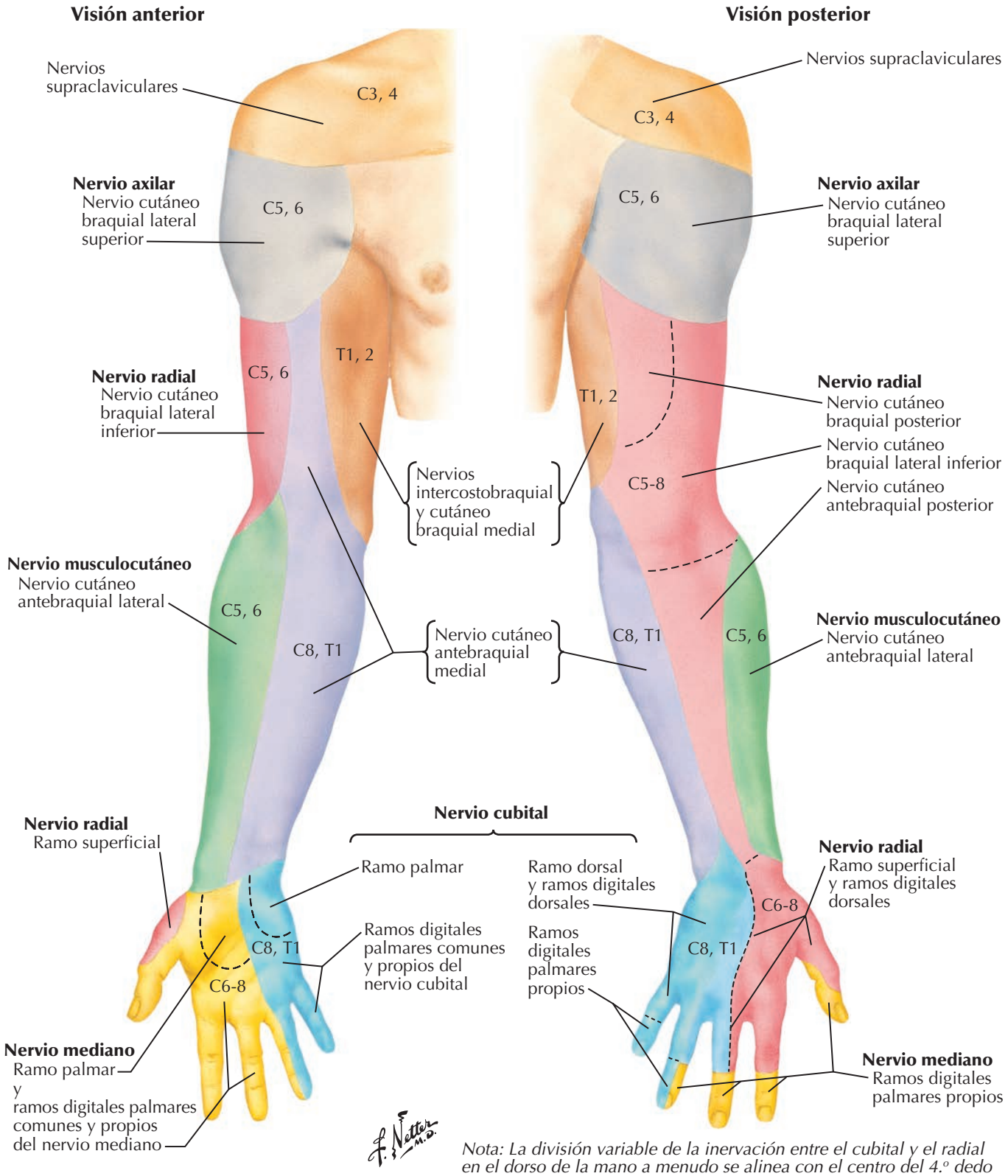

Nota: La división variable de la inervación entre el cubital y el radial en el dorso de la mano a menudo se alinea con el centro del 4.º dedo en vez de con el 3.er dedo como se muestra aquí.

booksmedicos.org

Véanse también **láminas S-13, S-107, S-109, S-253**

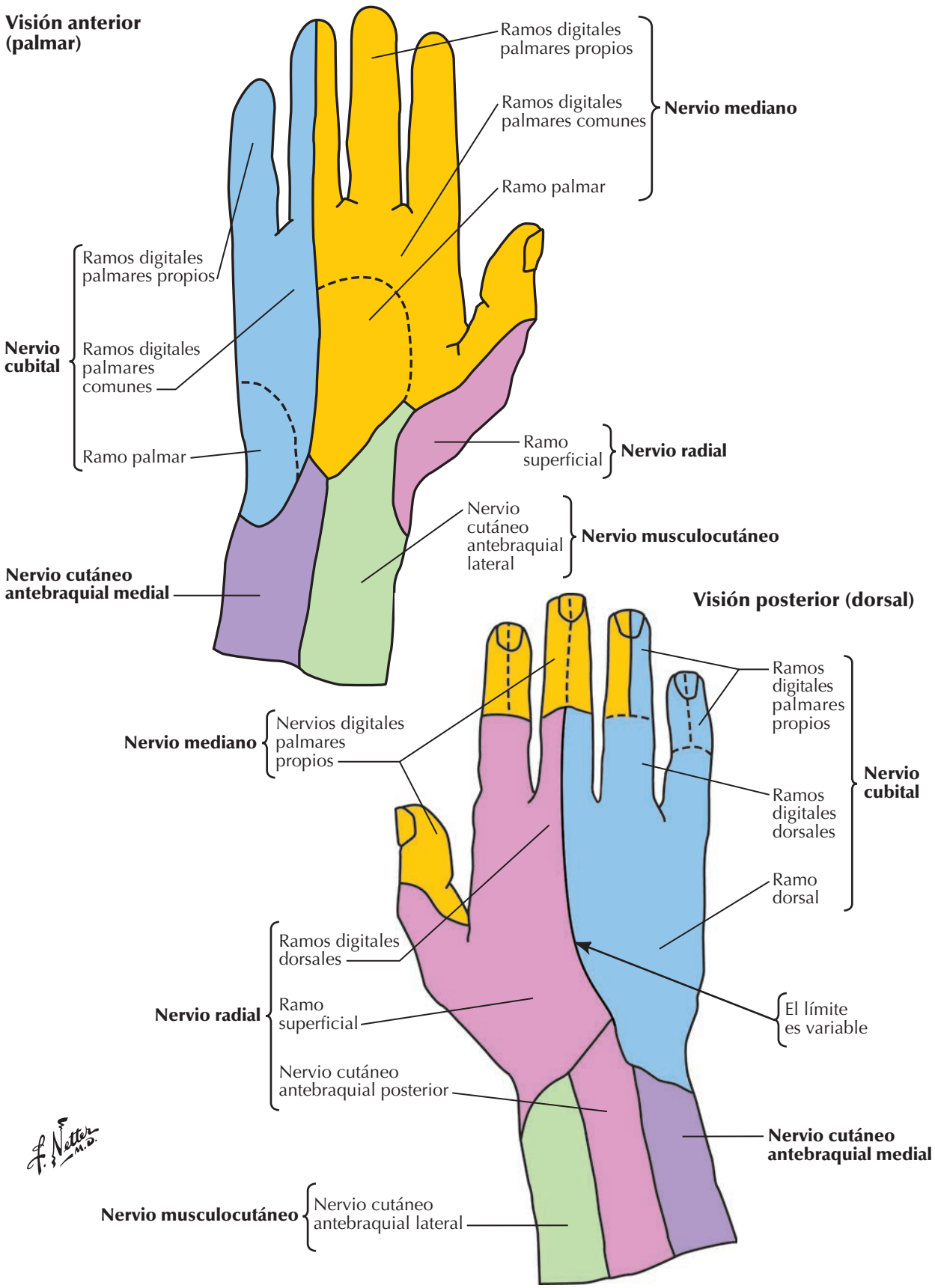

booksmedicos.org

SISTEMA NERVIOSO Y ÓRGANOS DE LOS SENTIDOS 2

Visión general	S-15	**Nervios del miembro superior**	S-106 a S-112
Médula espinal	S-16 a S-25	**Nervios del miembro inferior**	S-113 a S-119
Encéfalo	S-26 a S-42	**Estructuras con gran significación clínica**	Tablas 2.1-2.3
Vasculatura cerebral	S-43 a S-52	**Nervios craneales**	Tablas 2.4-2.7
Nervios craneales y cervicales	S-53 a S-81	**Ramos del plexo cervical**	Tabla 2.8
Ojo	S-82 a S-92	**Nervios del plexo braquial**	Tablas 2.9-2.11
Oído	S-93 a S-98	**Nervios del plexo lumbosacro**	Tablas 2.12-2.14
Nervios del tórax	S-99 a S-101	**Láminas electrónicas extra**	S-BP 3 a S-BP 18
Nervios del abdomen	S-102 a S-105		

LÁMINAS ELECTRÓNICAS EXTRA

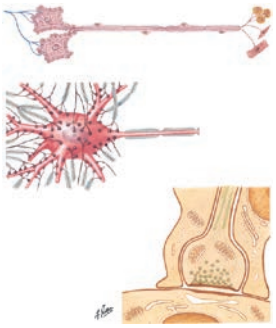

S-BP 3 Neuronas y sinapsis

S-BP 4 Características de un nervio periférico típico

S-BP 5 Localización del dolor referido visceral

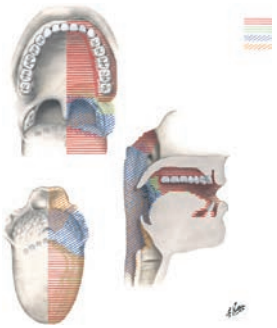

S-BP 6 Inervación aferente de la cavidad bucal y faringe

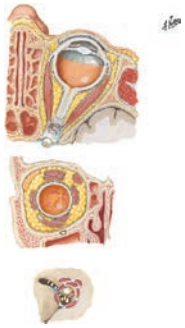

S-BP 7 Fascias de la órbita y globo ocular

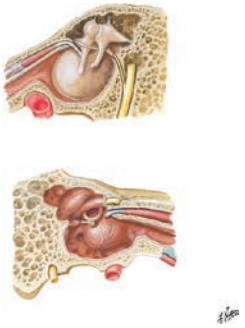

S-BP 8 Cavidad timpánica: visiones medial y lateral

S-BP 9 Anatomía del oído en el niño

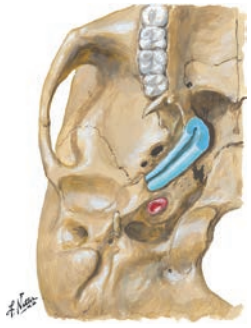

S-BP 10 Trompa auditiva (de Eustaquio)

booksmedicos.org

LÁMINAS ELECTRÓNICAS EXTRA *(cont.)*

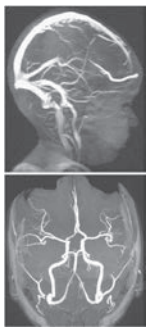

S-BP 11 Angiografías por RM venosa (VRM) y arterial (ARM) del cráneo

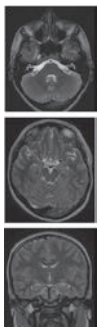

S-BP 12 RM axiales (transversales) y coronal del encéfalo

S-BP 13 Sistema nervioso simpático: topografía general

S-BP 14 Sistema nervioso parasimpático: topografía general

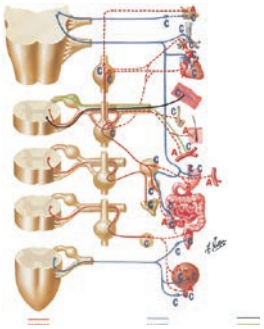

S-BP 15 Sinapsis colinérgicas y adrenérgicas: esquema

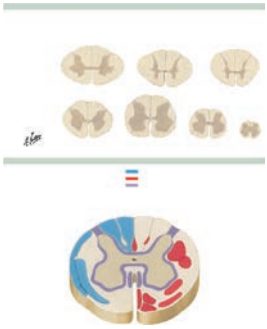

S-BP 16 Cortes transversales de la médula espinal: tractos de fibras

S-BP 17 Sistema somatosensitivo: tronco y miembros

S-BP 18 Sistema piramidal

booksmedicos.org

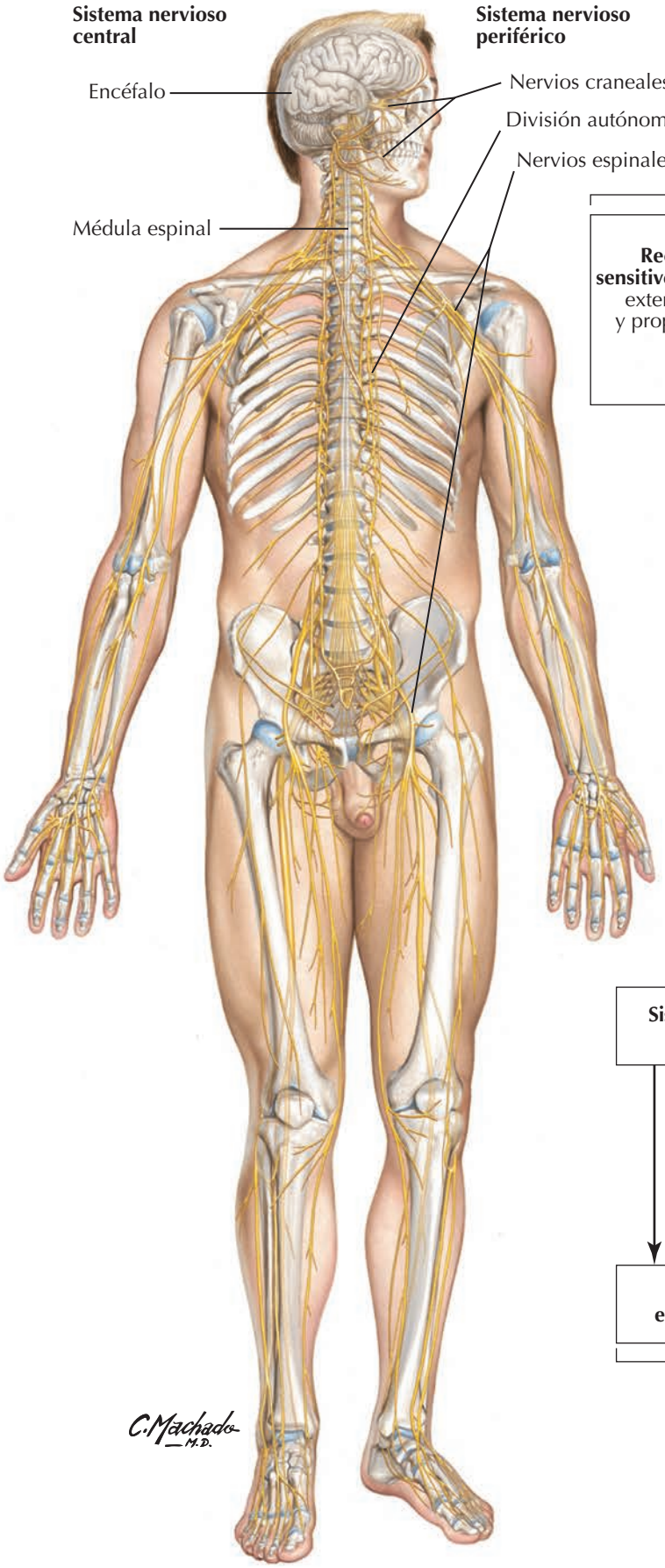

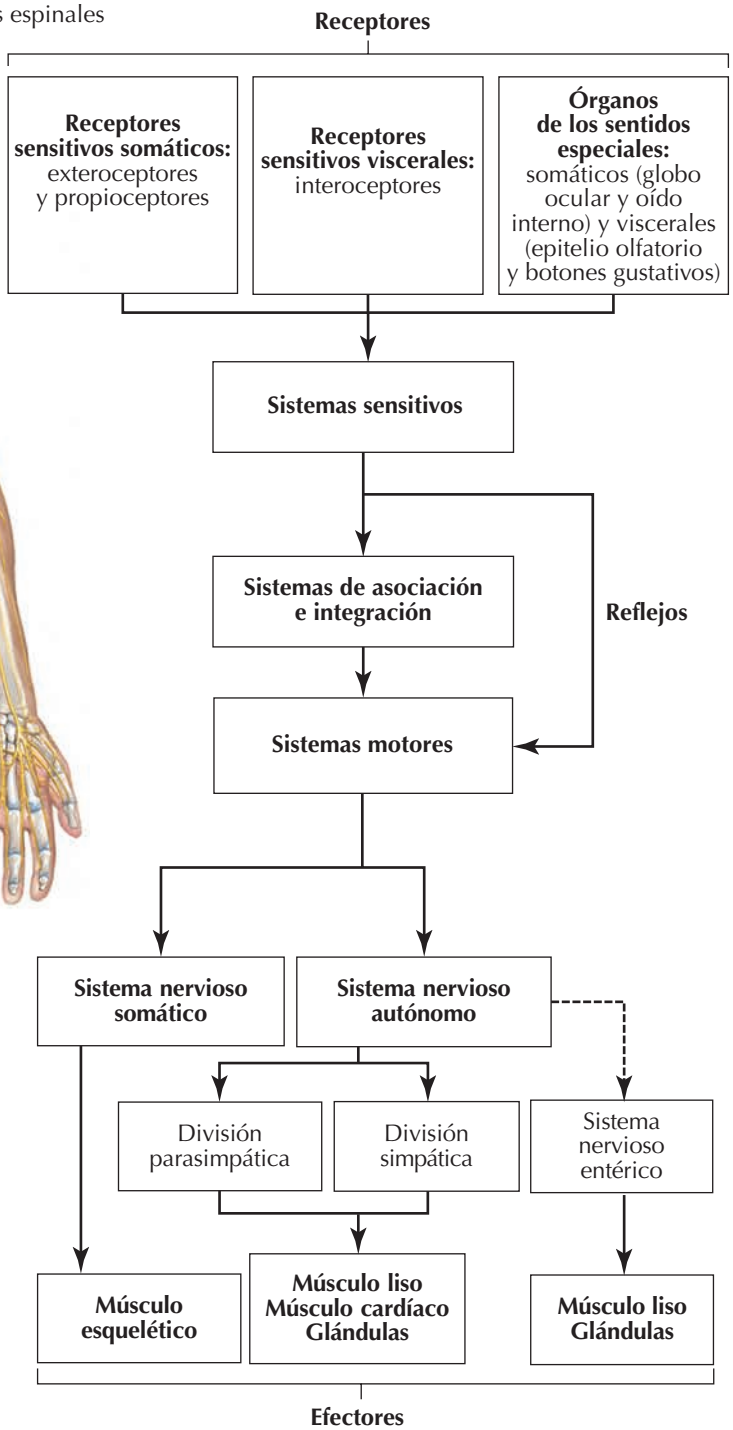

booksmedicos.org

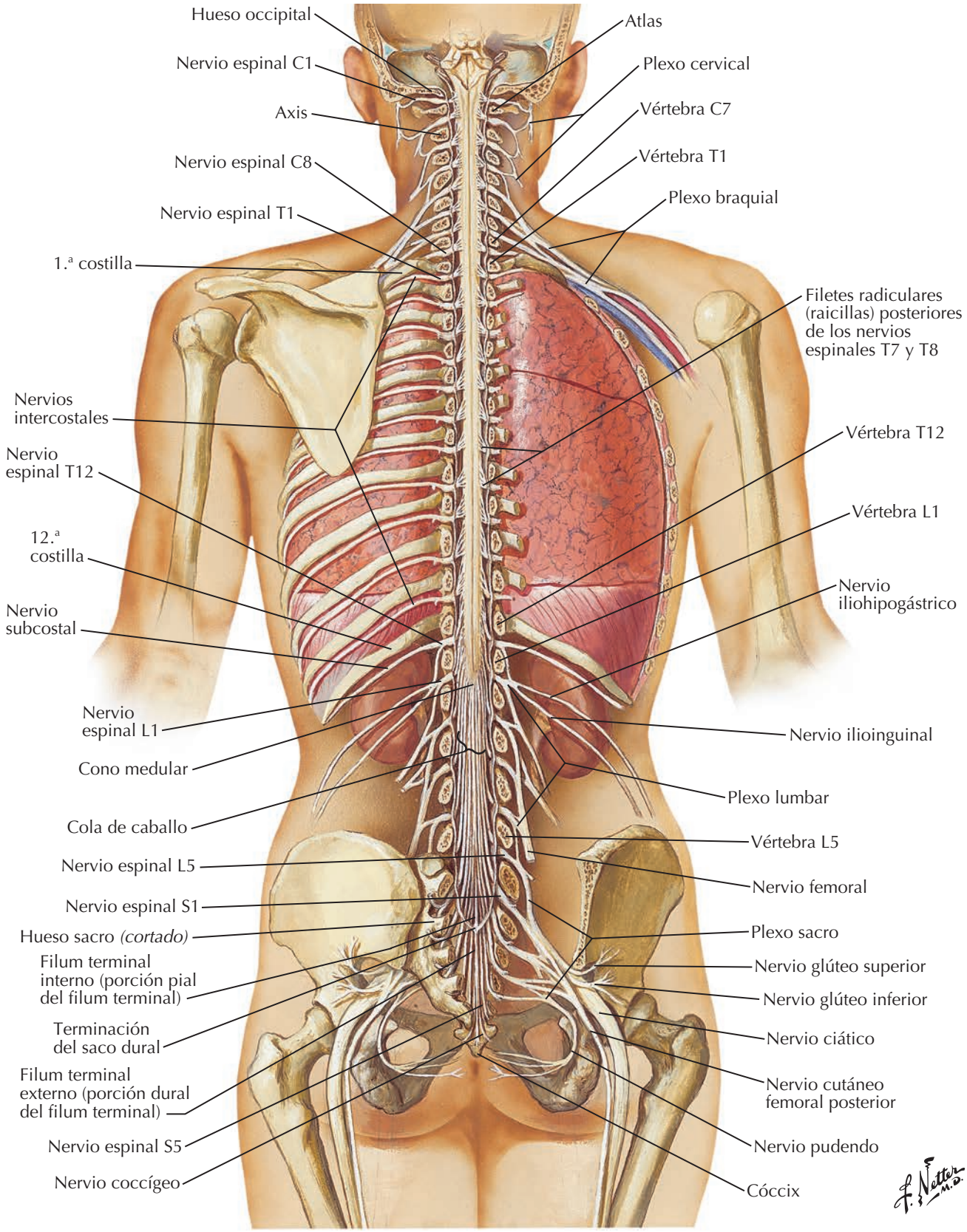

booksmedicos.org

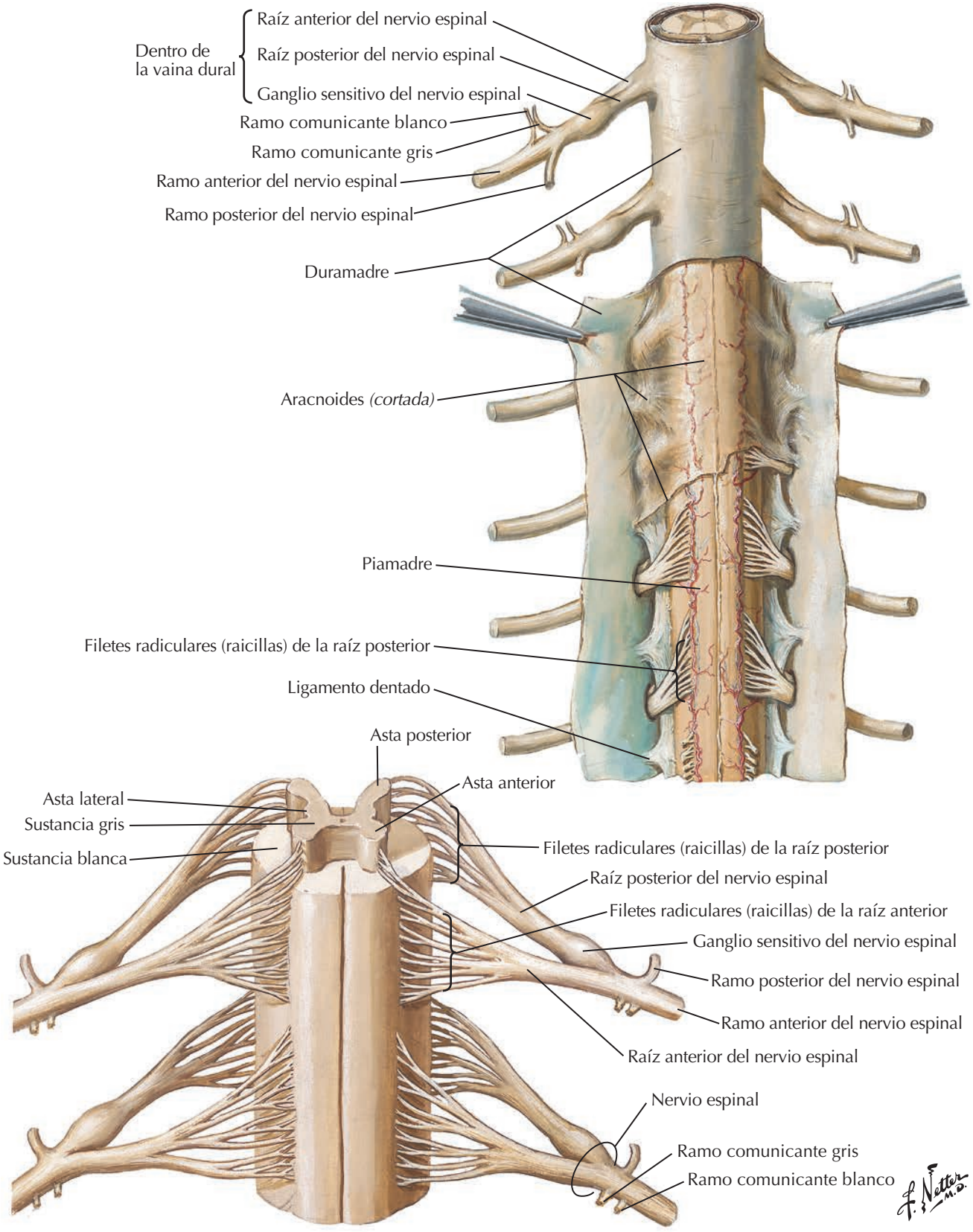

booksmedicos.org

Véase también **lámina S-19**

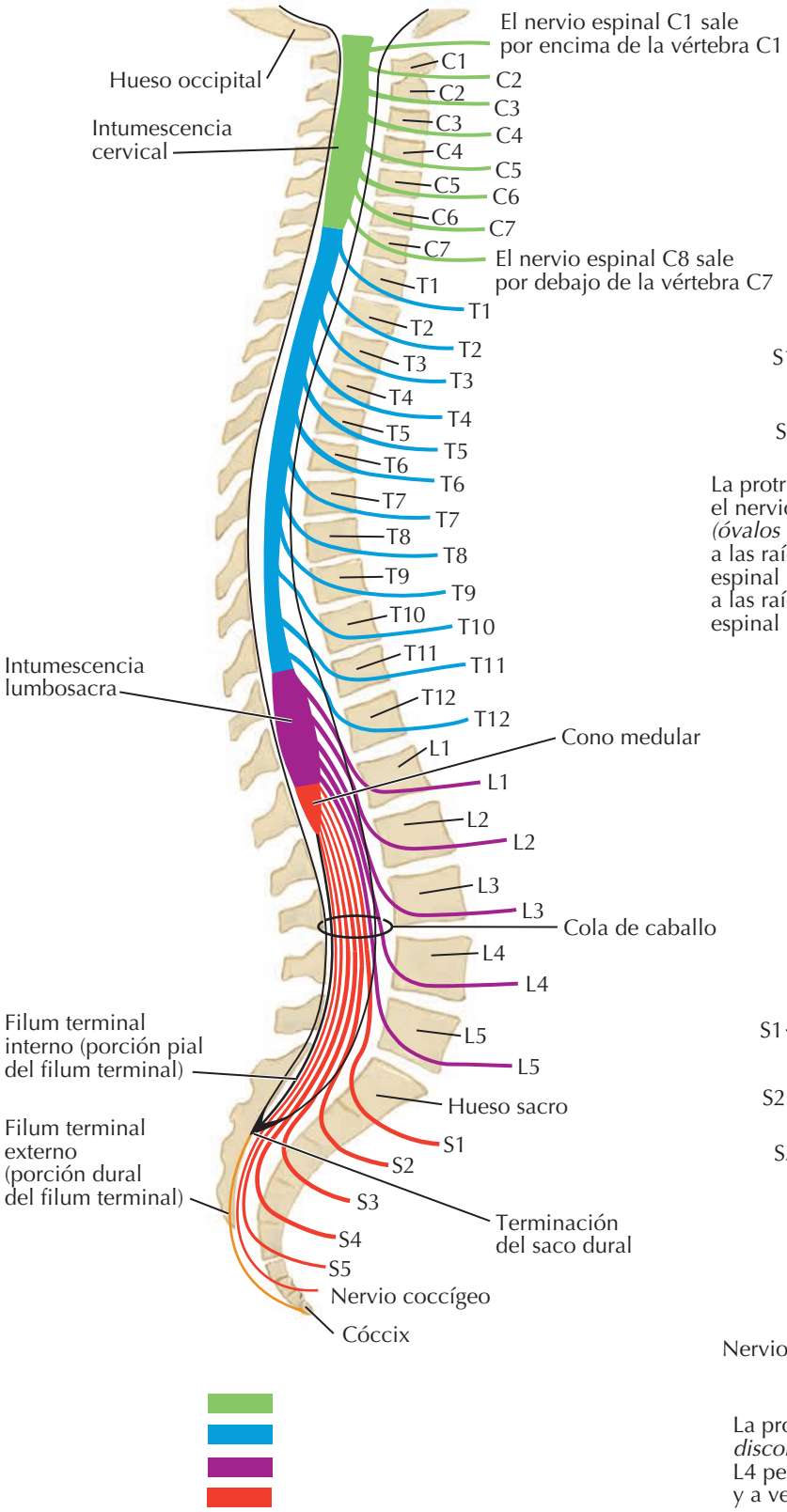

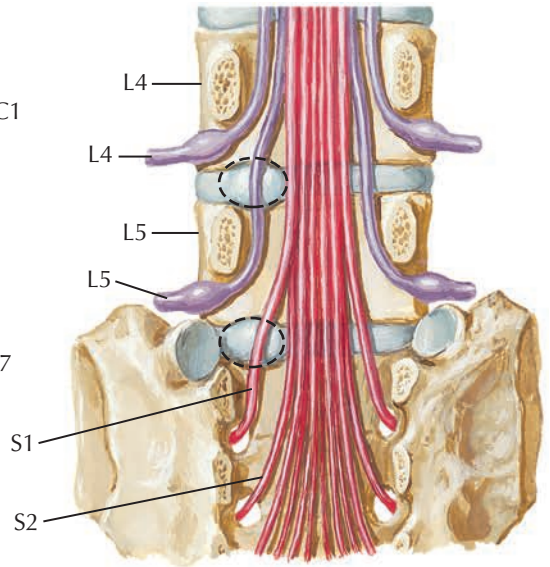

La protrusión de un disco lumbar normalmente no afecta el nervio que sale por encima del disco. La protrusión lateral *(óvalos discontinuos)* del disco intervertebral L4-L5 afecta a las raíces del nervio espinal L5, no a las raíces del nervio espinal L4. La protrusión del disco intervertebral L5-S1 afecta a las raíces del nervio espinal S1, no a las raíces del nervio espinal L5.

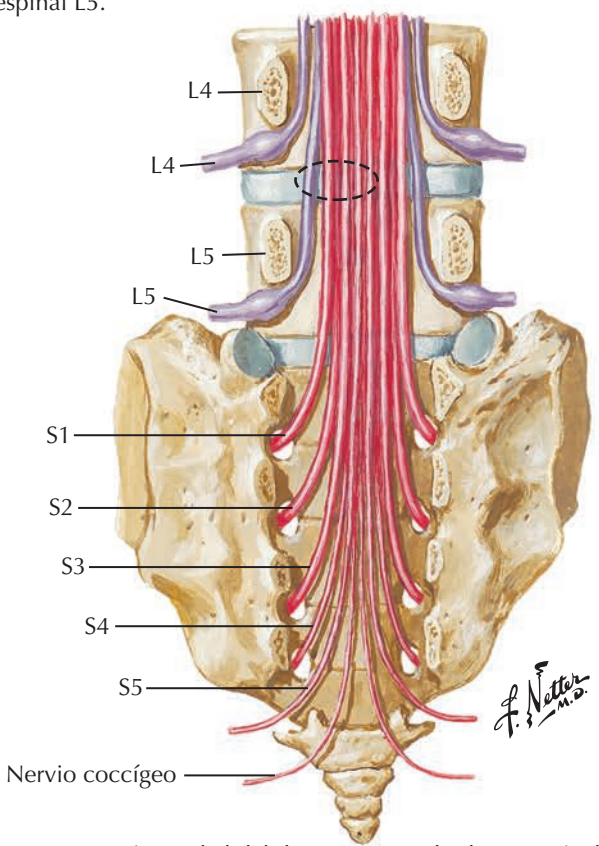

La protrusión medial del disco intervertebral L4-L5 *(óvalo discontinuo)* raramente afecta a las raíces del nervio espinal L4 pero puede afectar a las raíces del nervio espinal L5 y a veces a las raíces de los nervios espinales S1-S4

booksmedicos.org

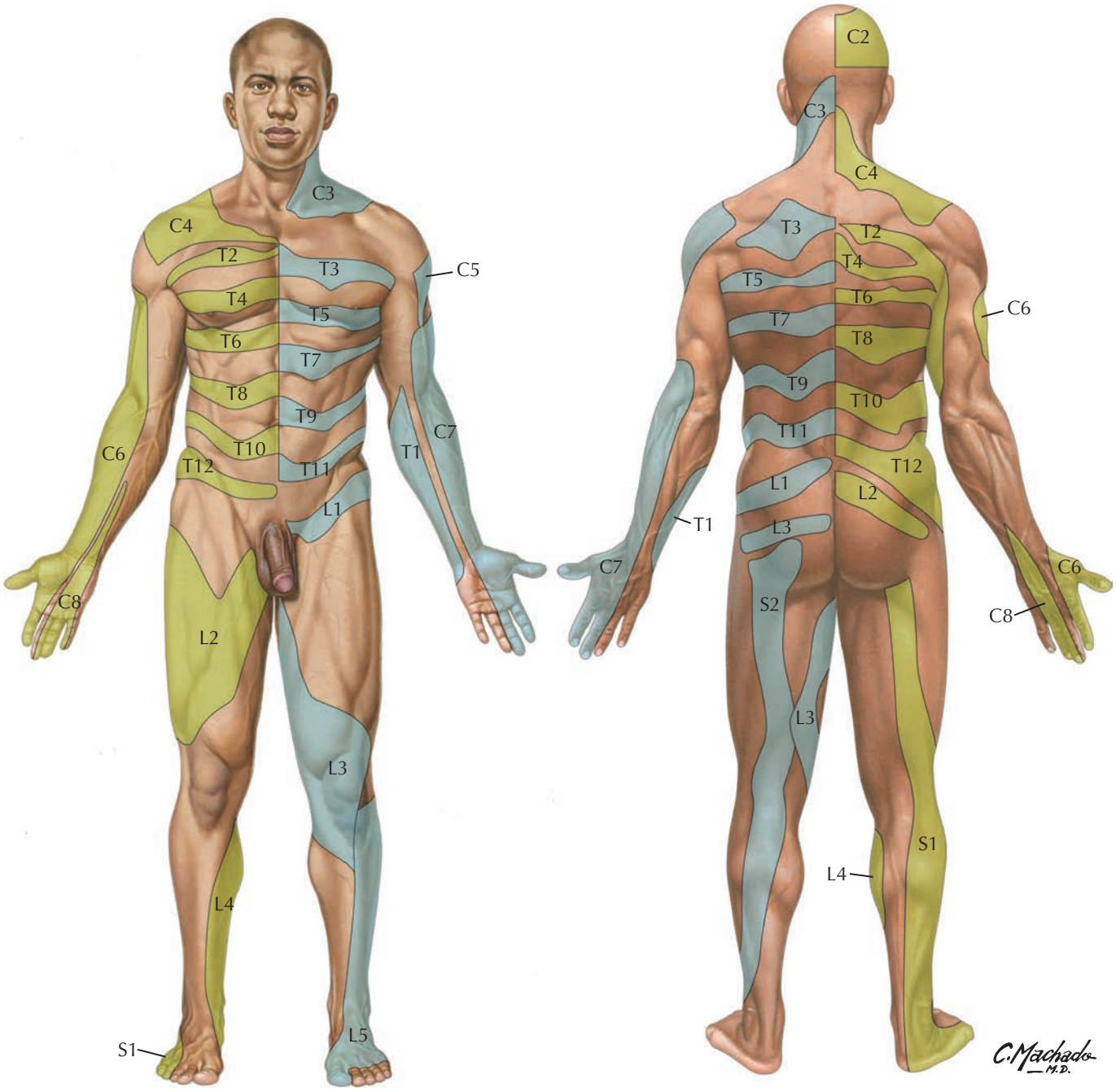

Nivel de la clavícula
Parte lateral del miembro superior
Parte medial del miembro superior
Dedos laterales de la mano
Mano
Dedos mediales de la mano
Nivel del pezón

Nivel del ombligo
Región inguinal y parte proximal de la cara anterior del muslo
Cara anteromedial del miembro inferior y región glútea
Pie
Cara medial de la pierna
Cara posterolateral del miembro inferior y dorso del pie
Borde lateral del pie

Esquema basado en Lee MW, McPhee RW, Stringer MD. An evidence-based approach to human dermatomes. Clin Anat. 2008; 21(5):363-373. doi: 10.1002/ca.20636. PMID: 18470936. Tenga en cuenta que estas áreas no son definitivas y varían entre individuos. S3, S4, S5 y Co inervan el periné, pero no se muestran por motivos de claridad. Cabe destacar que los dermatomas son más grandes que lo que se muestra en la figura, que se basa en la mejor evidencia; las lagunas representan áreas en las que los datos no son concluyentes.

booksmedicos.org

Sistema nervioso simpático: esquema

Véanse también **láminas S-BP 13, S-BP 15, S-BP 46**

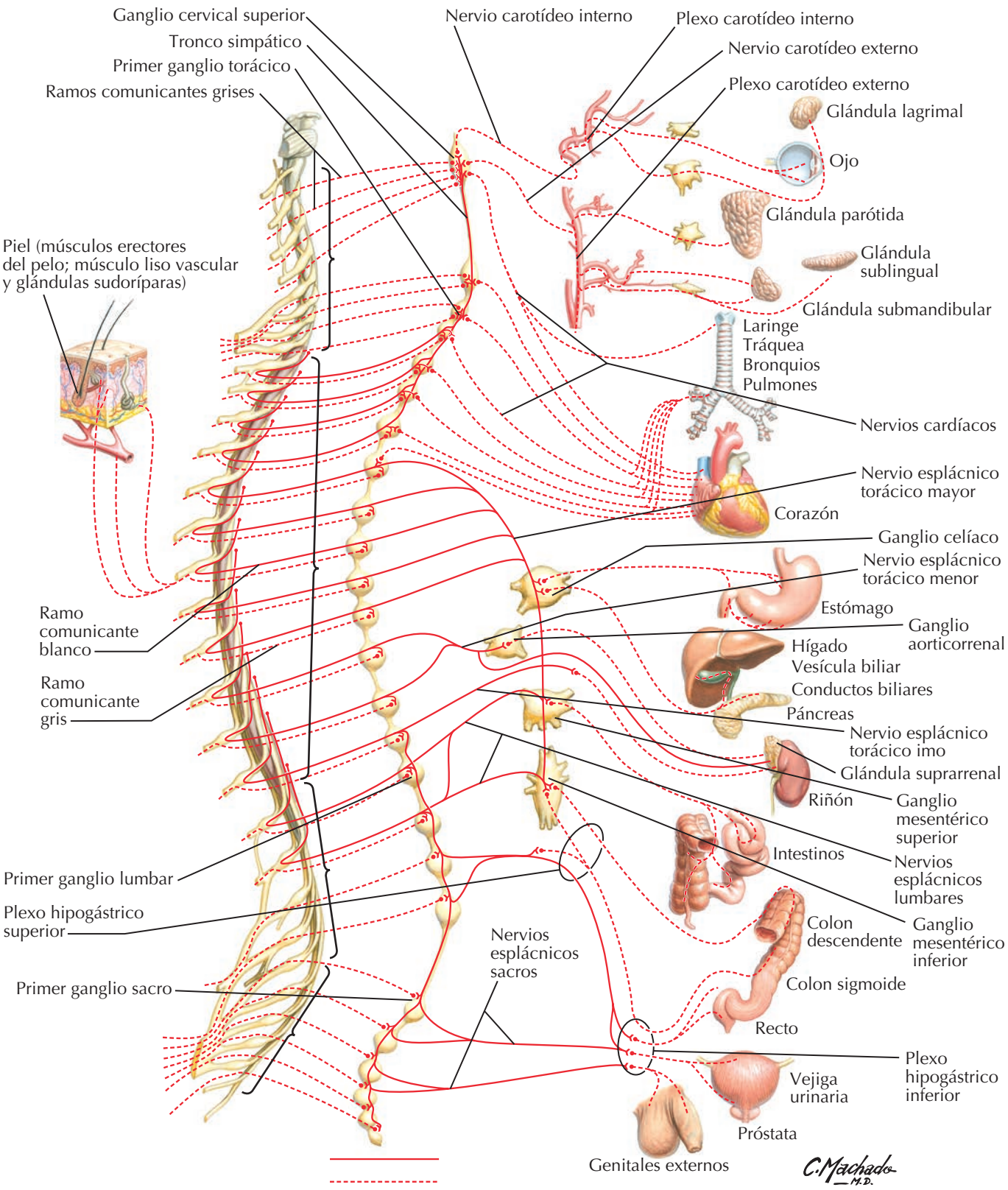

booksmedicos.org

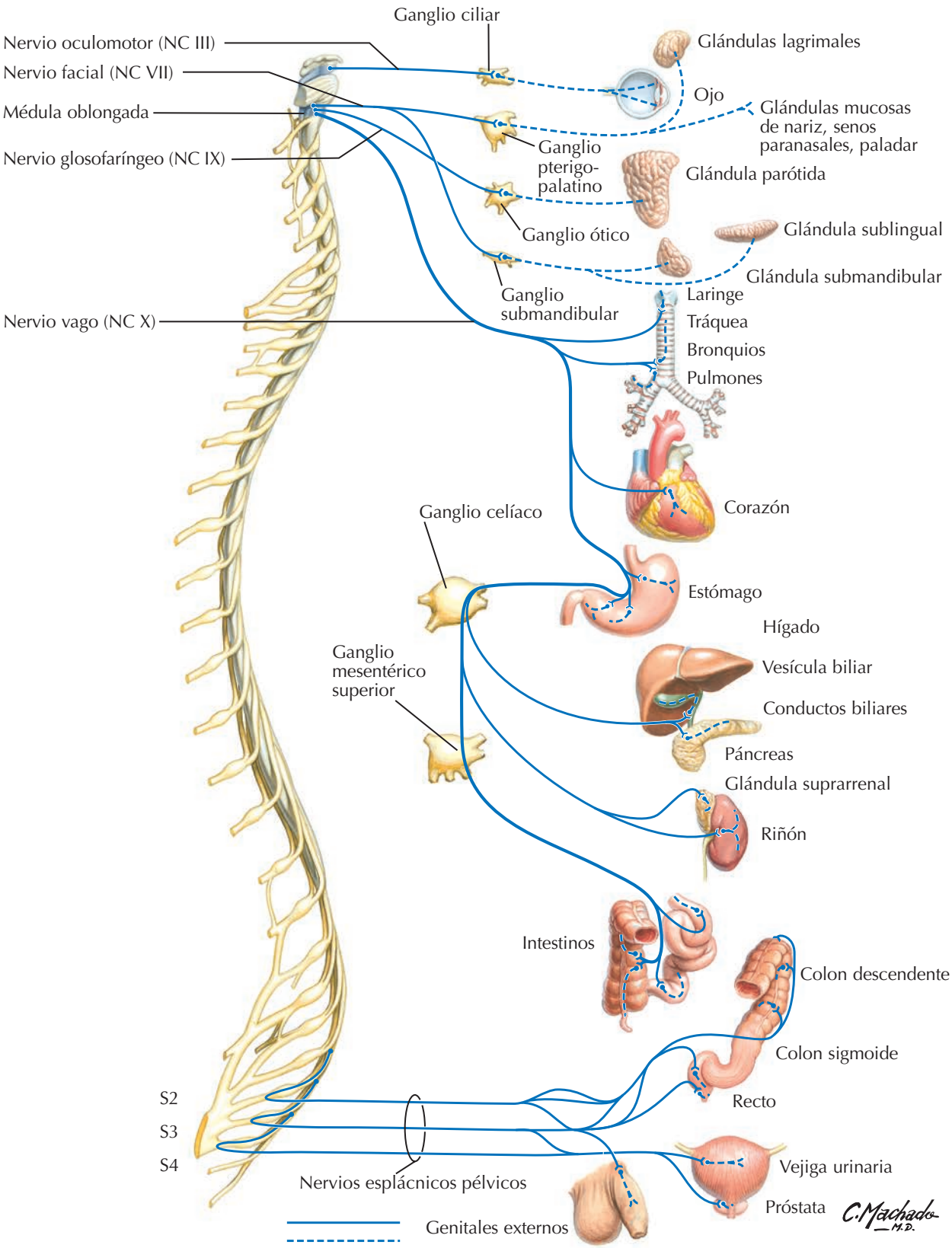

booksmedicos.org

Corte a través del tórax

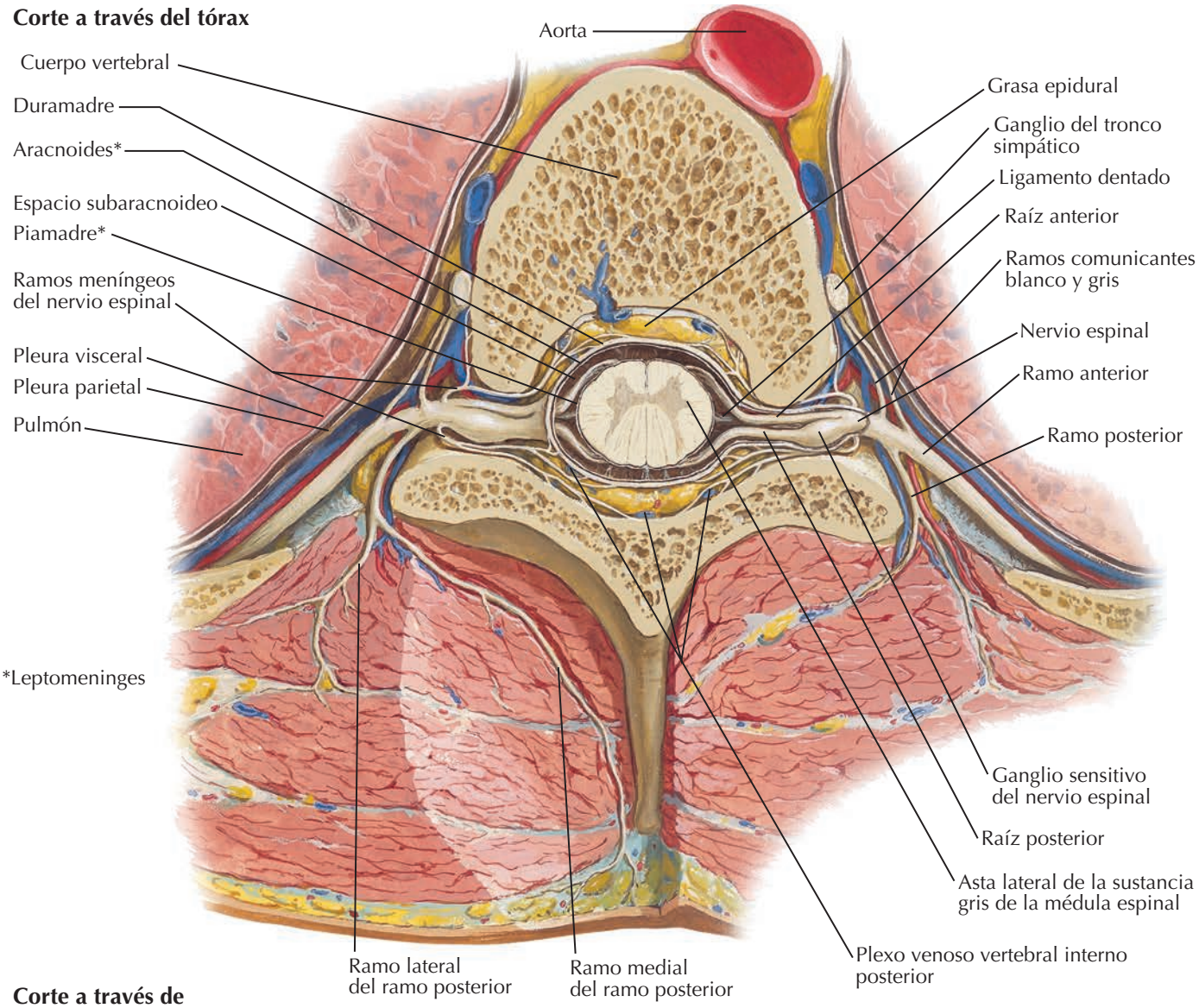

Corte a través de una vértebra lumbar

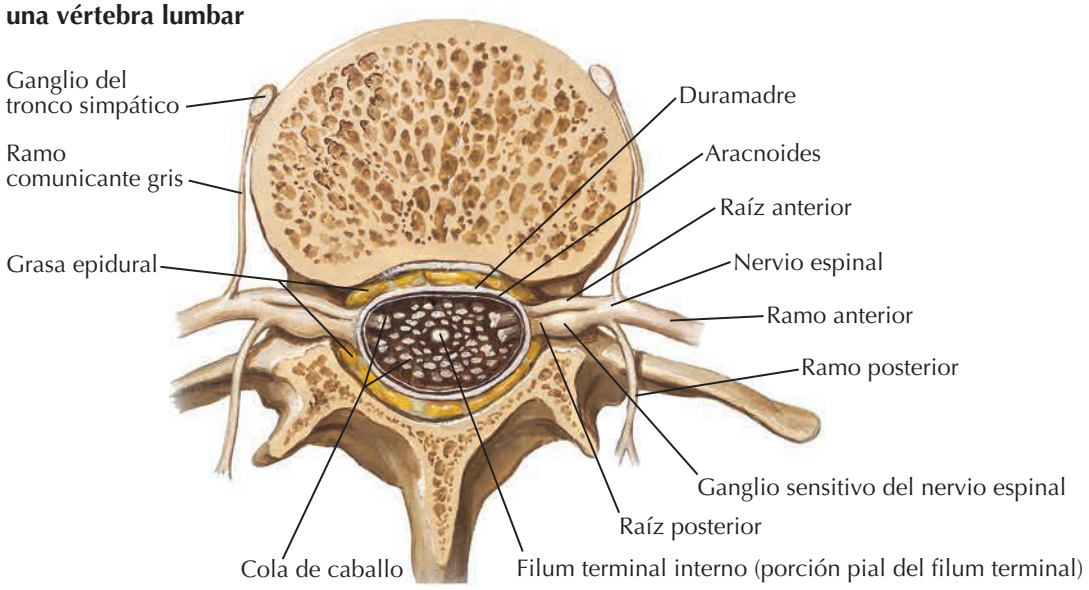

booksmedicos.org

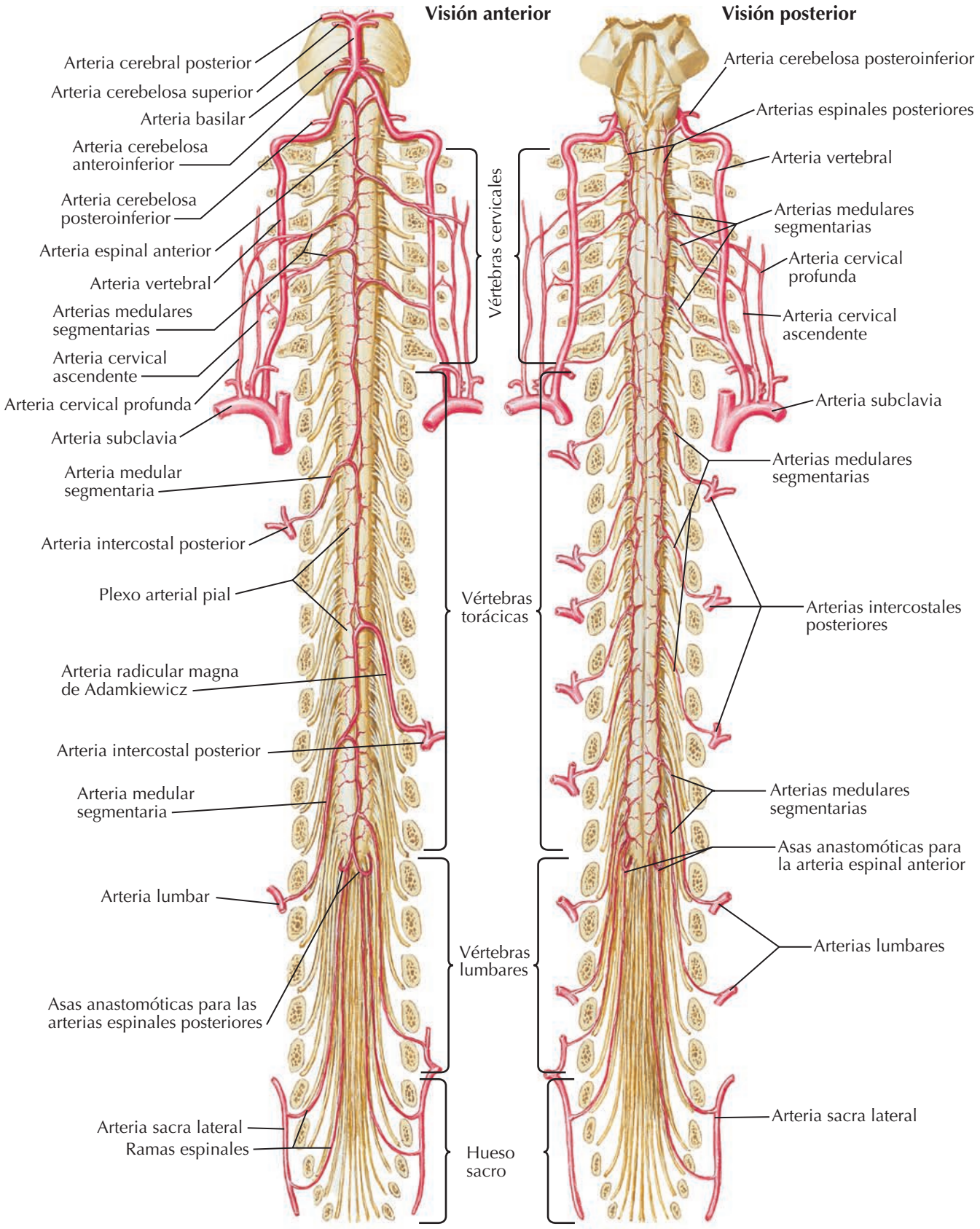

Nota: Todas las raíces de los nervios espinales tienen asociadas arterias radiculares o medulares segmentarias. La mayoría de las raíces poseen arterias radiculares (v. lámina S-24). Ambos tipos de arterias discurren a lo largo de las raíces; sin embargo, las arterias radiculares terminan antes de alcanzar las arterias espinales anterior o posterior, mientras que las arterias medulares segmentarias, más grandes, continúan más allá para abastecer un segmento de estas arterias.

booksmedicos.org

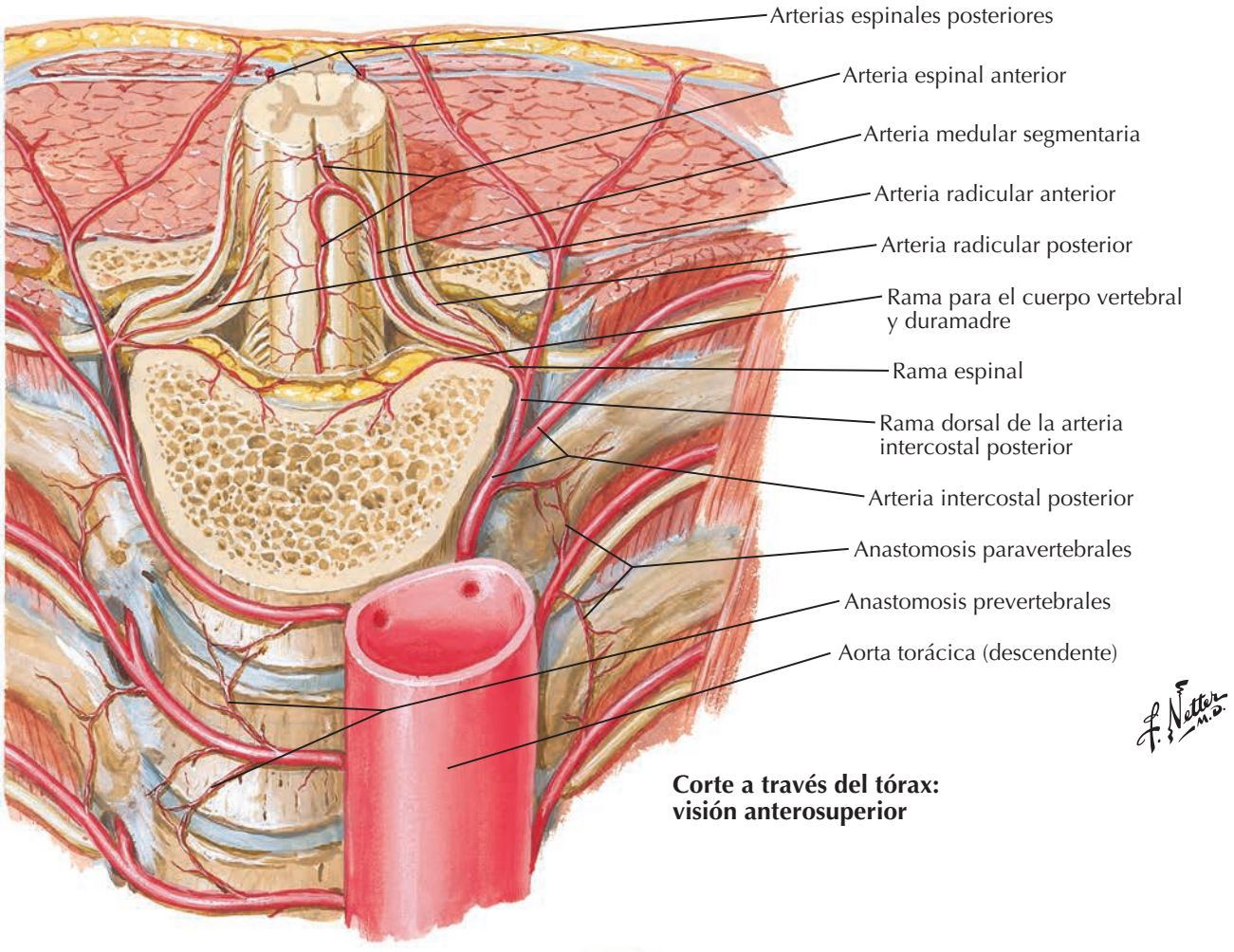

Corte a través del tórax: visión anterosuperior

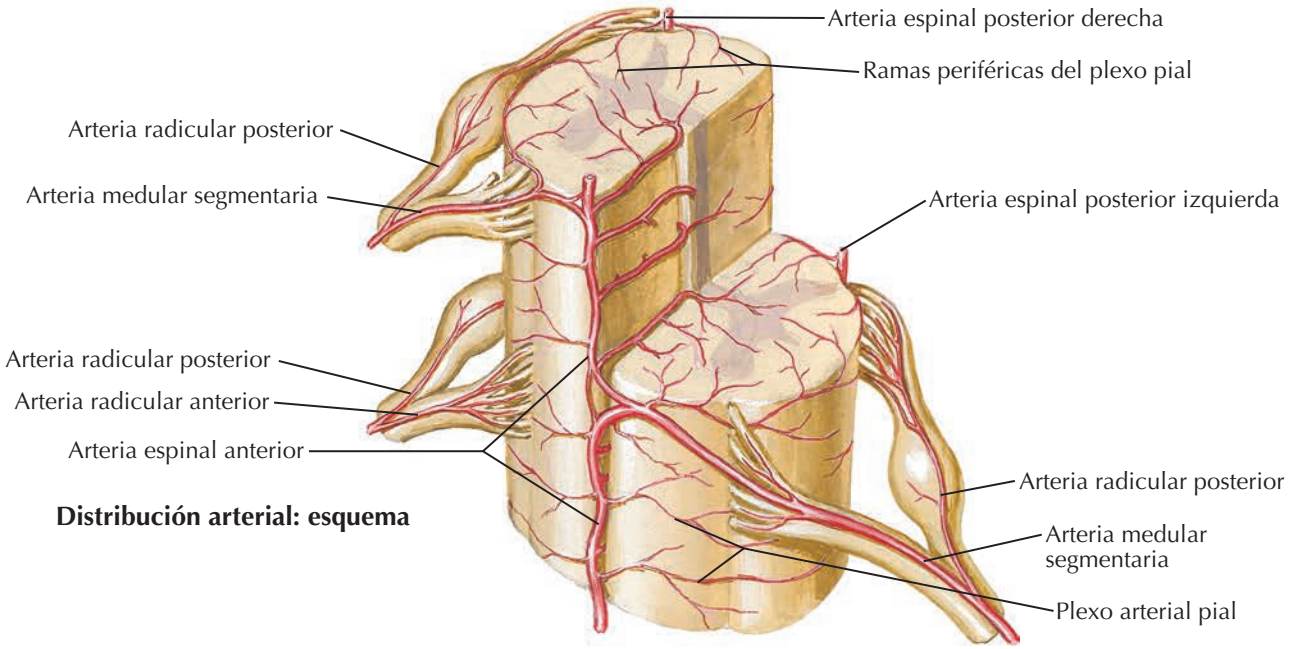

Distribución arterial: esquema

booksmedicos.org

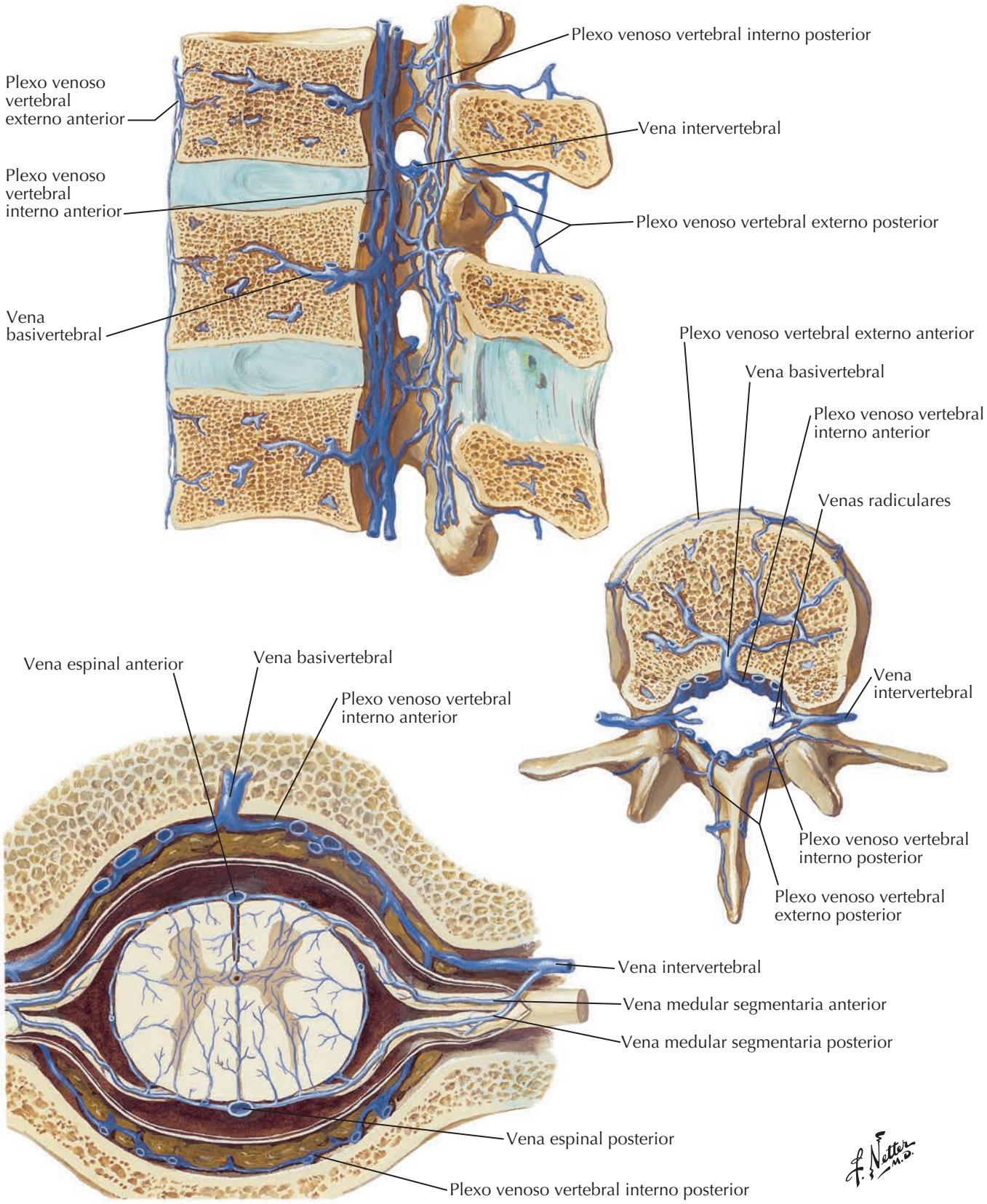

booksmedicos.org

Véase también **lámina S-322**

Visión frontal

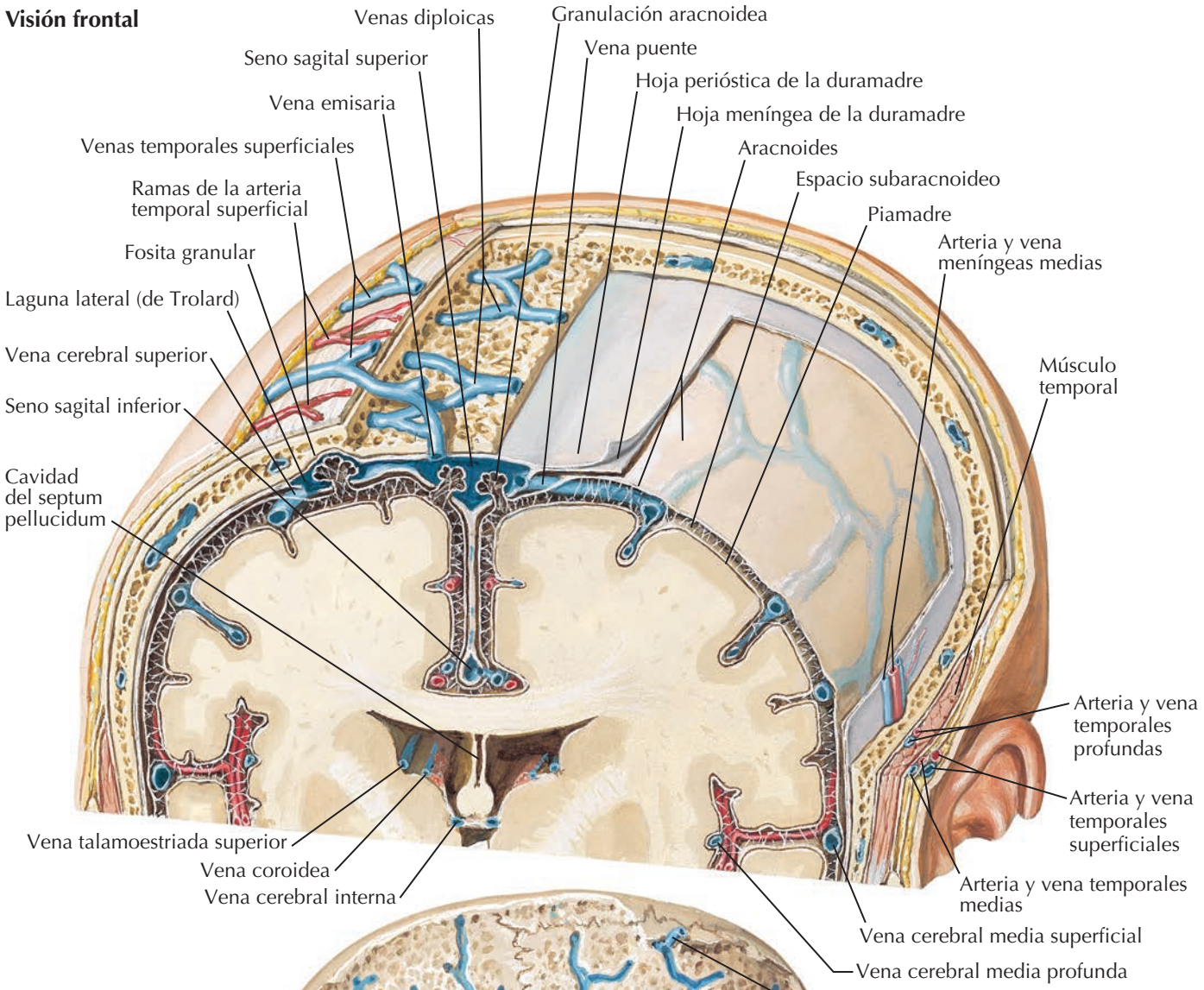

Venas diploicas y emisarias del cráneo

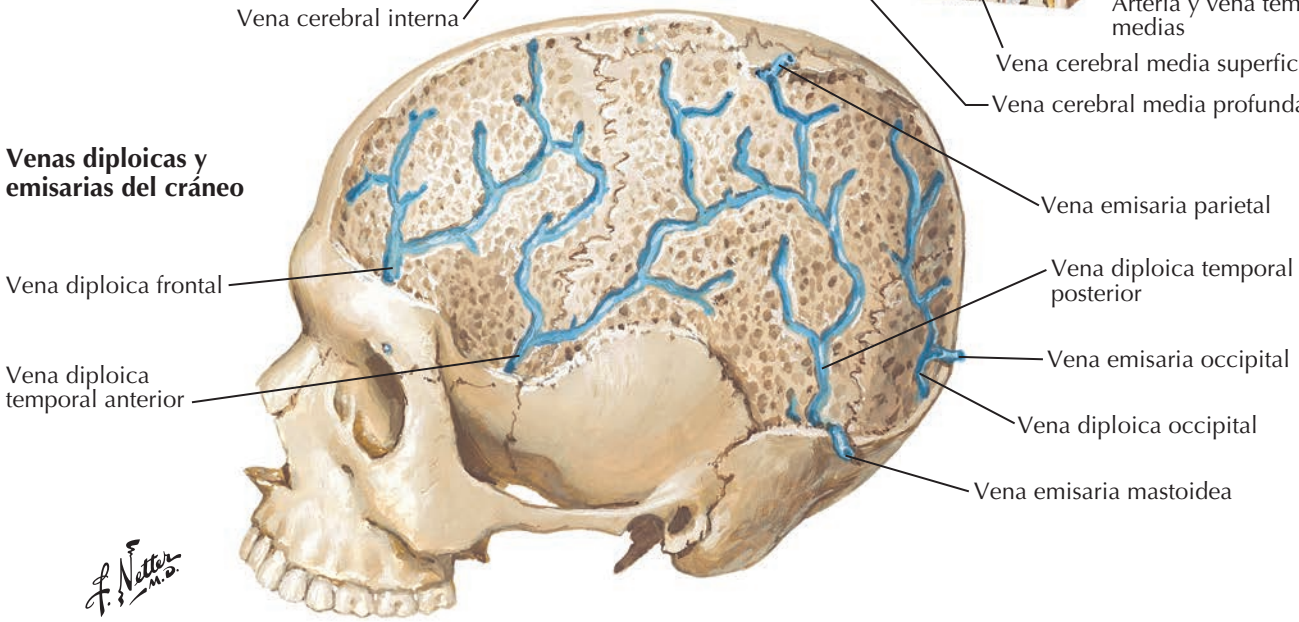

booksmedicos.org

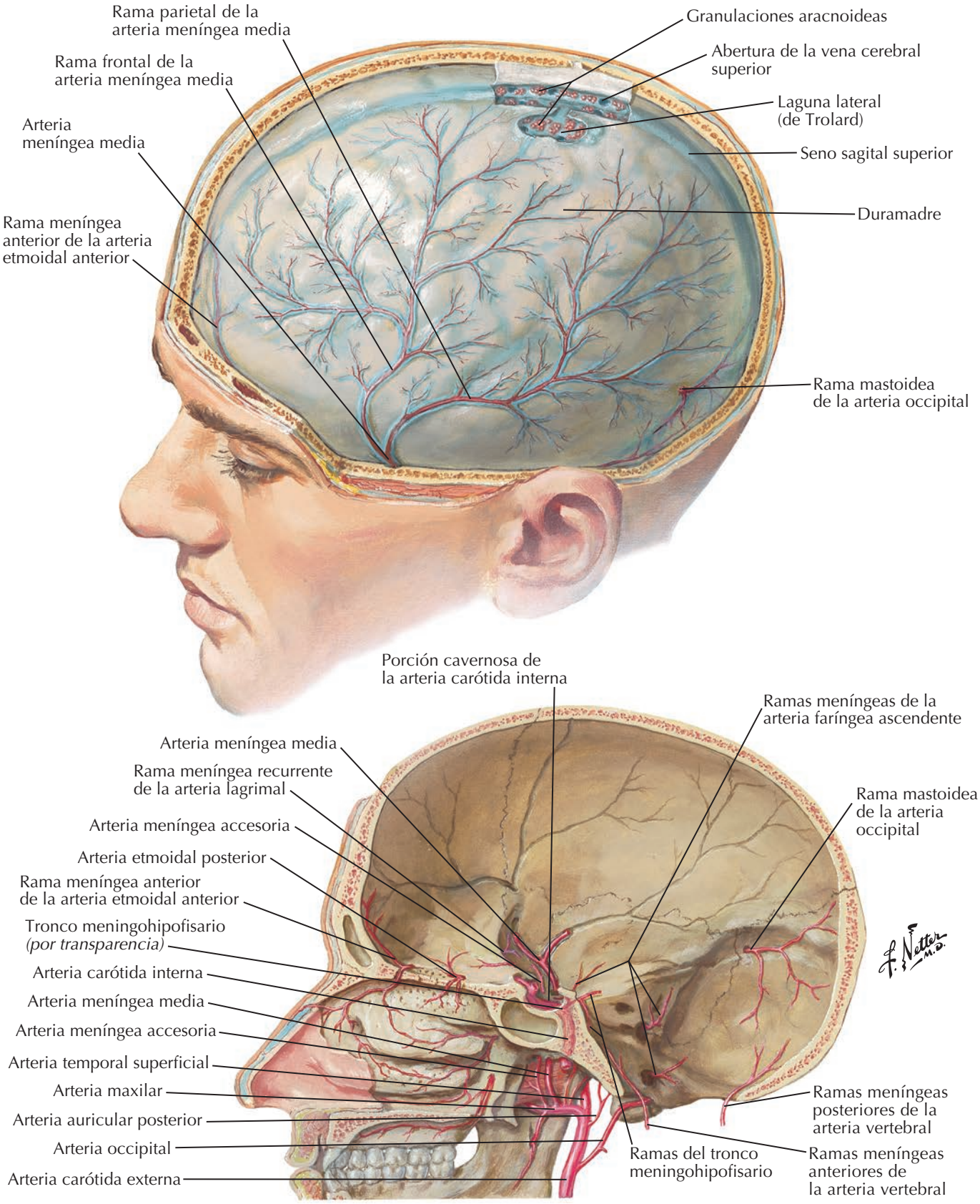

booksmedicos.org

Véase también **lámina S-50**

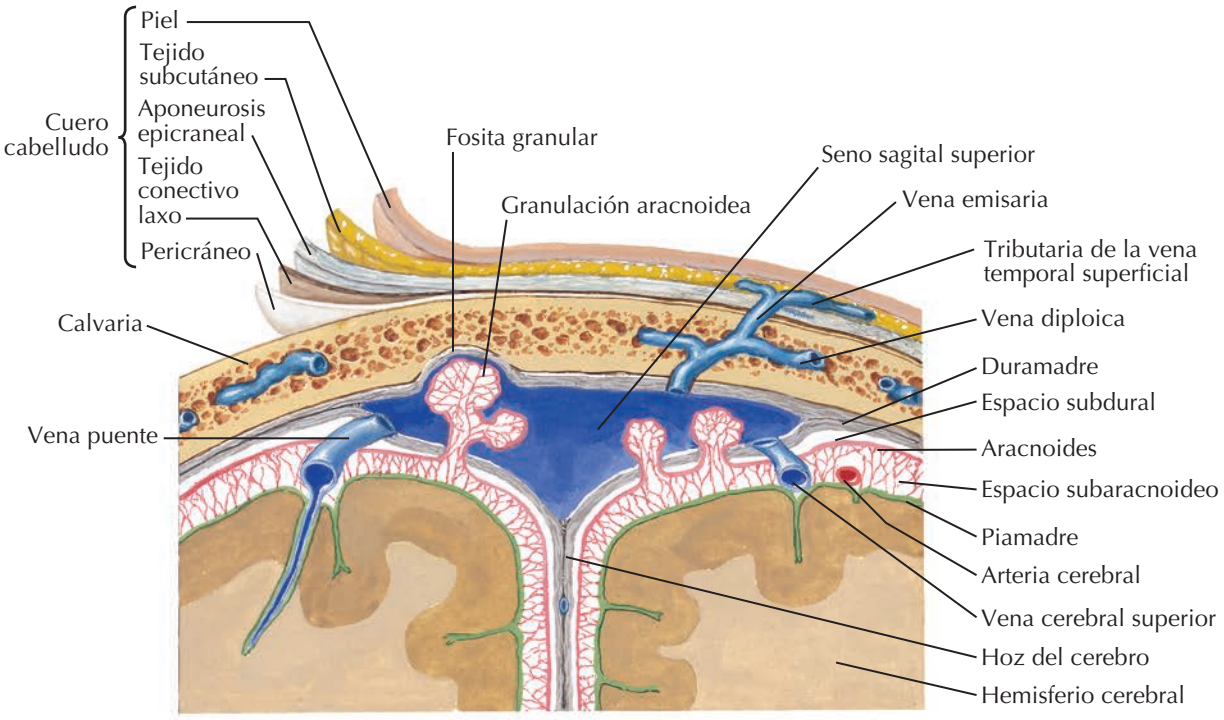

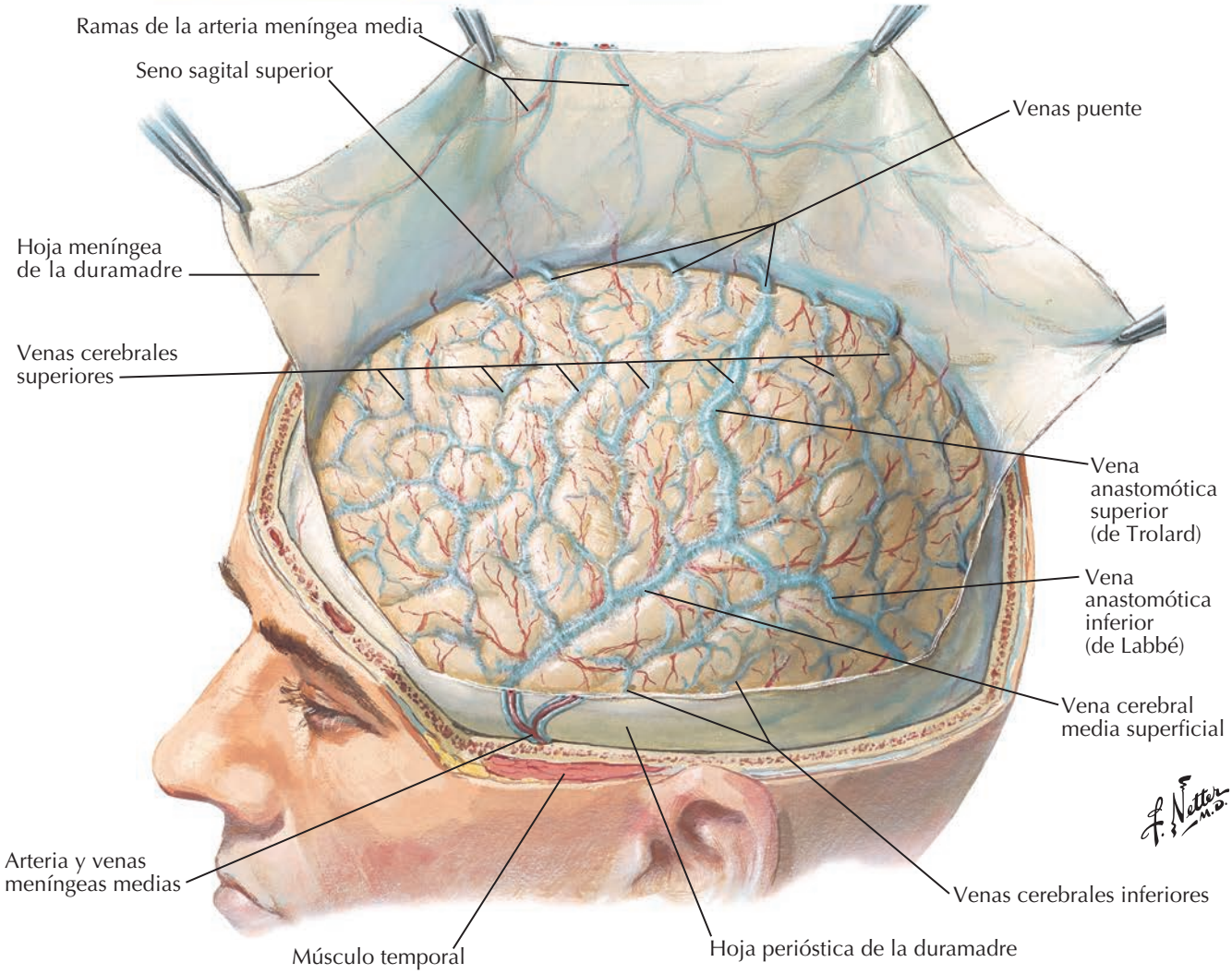

booksmedicos.org

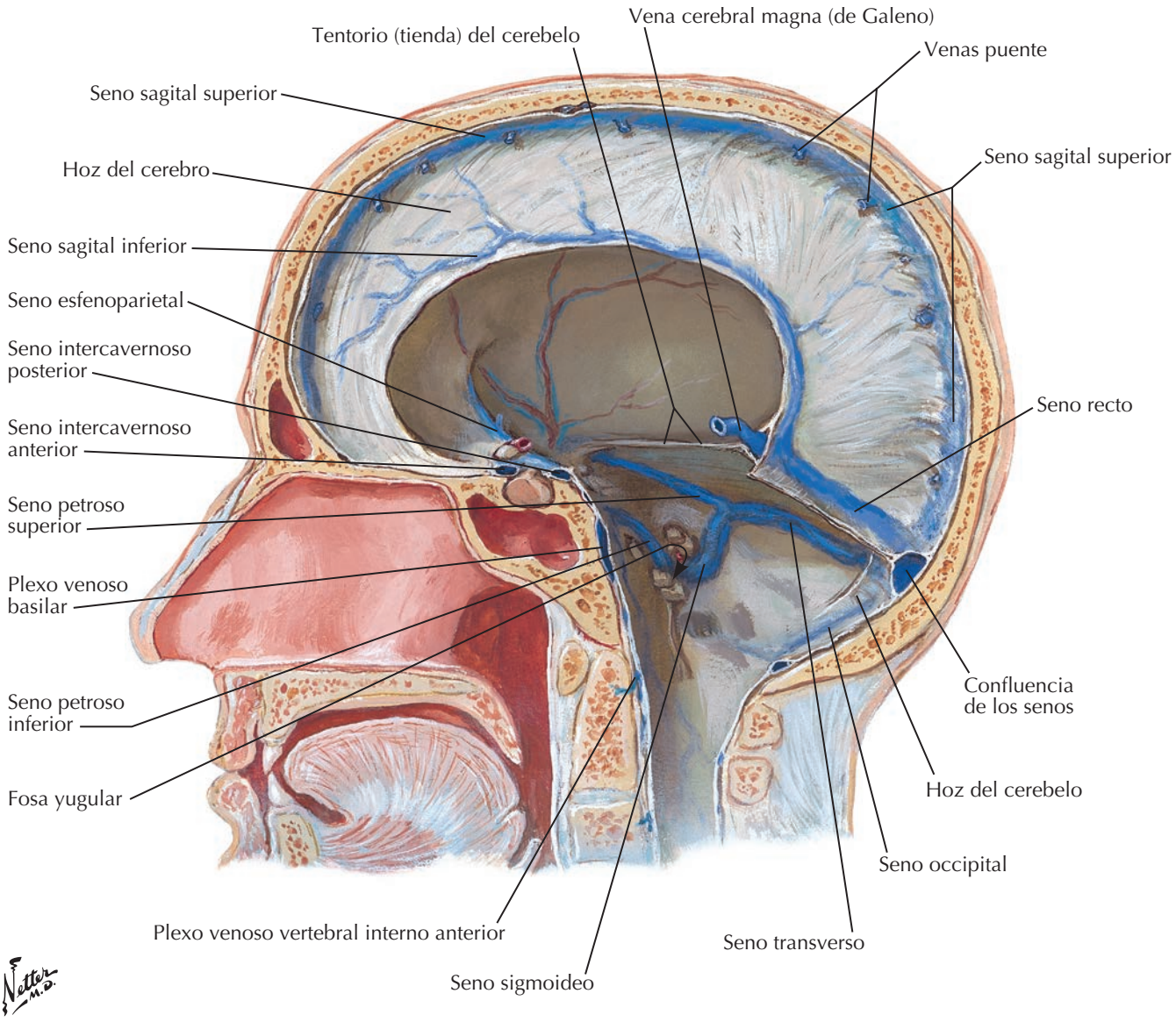

booksmedicos.org

Cráneo seccionado horizontalmente: visión superior

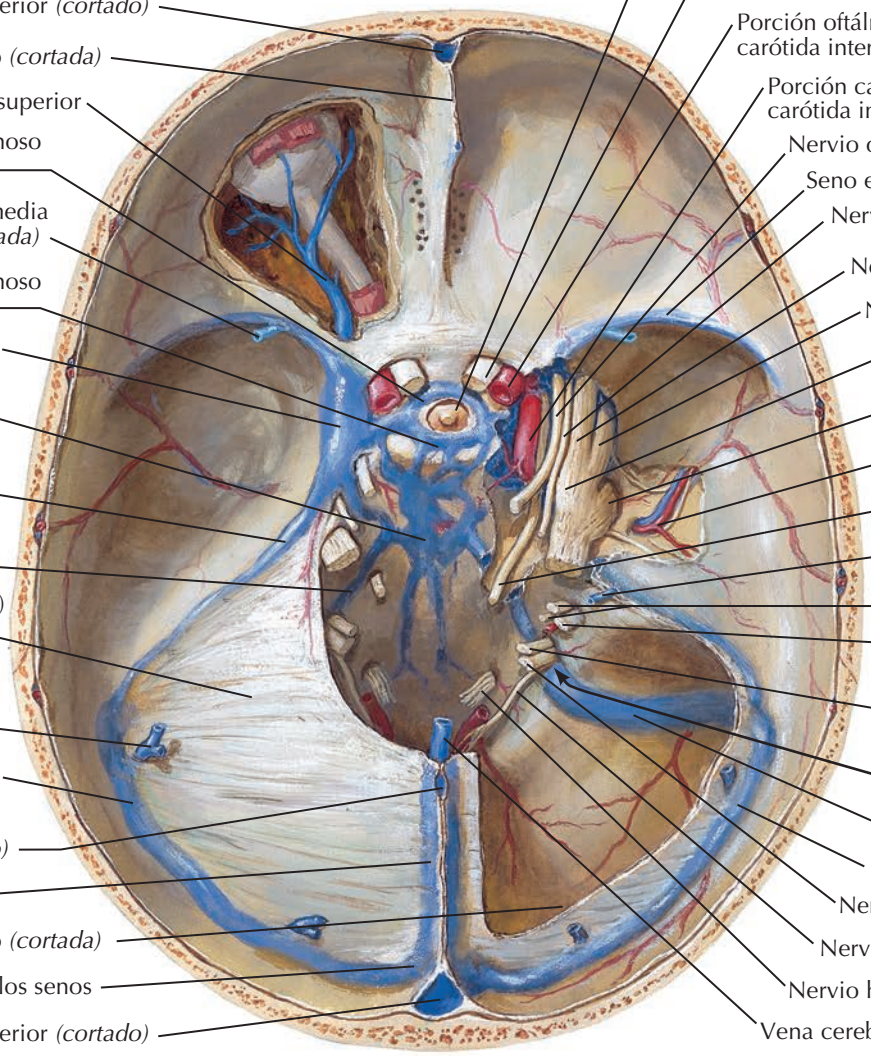

Seno sagital superior *(cortado)*
Hoz del cerebro *(cortada)*
Vena oftálmica superior
Seno intercavernoso anterior
Vena cerebral media superficial *(cortada)*
Seno intercavernoso posterior
Seno cavernoso
Plexo venoso basilar
Seno petroso superior
Seno petroso inferior
Tentorio (tienda) del cerebelo
Vena cerebral inferior *(cortada)*
Seno transverso
Seno sagital inferior *(cortado)*
Seno recto
Hoz del cerebro *(cortada)*
Confluencia de los senos
Seno sagital superior *(cortado)*

Hipófisis (glándula pituitaria)
Nervio óptico (NC II)
Porción oftálmica de la arteria carótida interna
Porción cavernosa de la arteria carótida interna
Nervio oculomotor (NC III)
Seno esfenoparietal
Nervio troclear (NC IV)
Nervio oftálmico (NC V_1)
Nervio maxilar (NC V_2)
Ganglio del trigémino
Nervio mandibular (NC V_3)
Arteria meníngea media
Nervio abducens (NC VI)
Vena petrosa
Nervio facial (NC VII)
Nervio vestibulococlear (NC VIII)
Nervio glosofaríngeo (NC IX)
Foramen yugular
Seno sigmoideo
Seno transverso
Nervio vago (NC X)
Nervio accesorio (NC XI)
Nervio hipogloso (NC XII)
Vena cerebral magna (de Galeno)

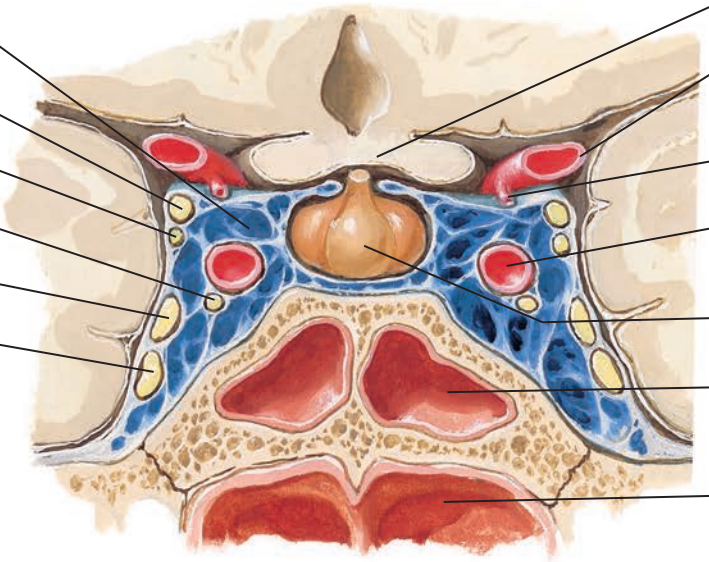

Seno cavernoso
Nervio oculomotor (NC III)
Nervio troclear (NC IV)
Nervio abducens (NC VI)
Nervio oftálmico (NC V_1)
Nervio maxilar (NC V_2)

Quiasma óptico
Parte comunicante de la arteria carótida interna
Arteria comunicante posterior
Porción cavernosa de la arteria carótida interna
Hipófisis (glándula pituitaria)
Seno esfenoidal
Nasofaringe

Corte coronal a través del seno cavernoso: visión posterior

booksmedicos.org

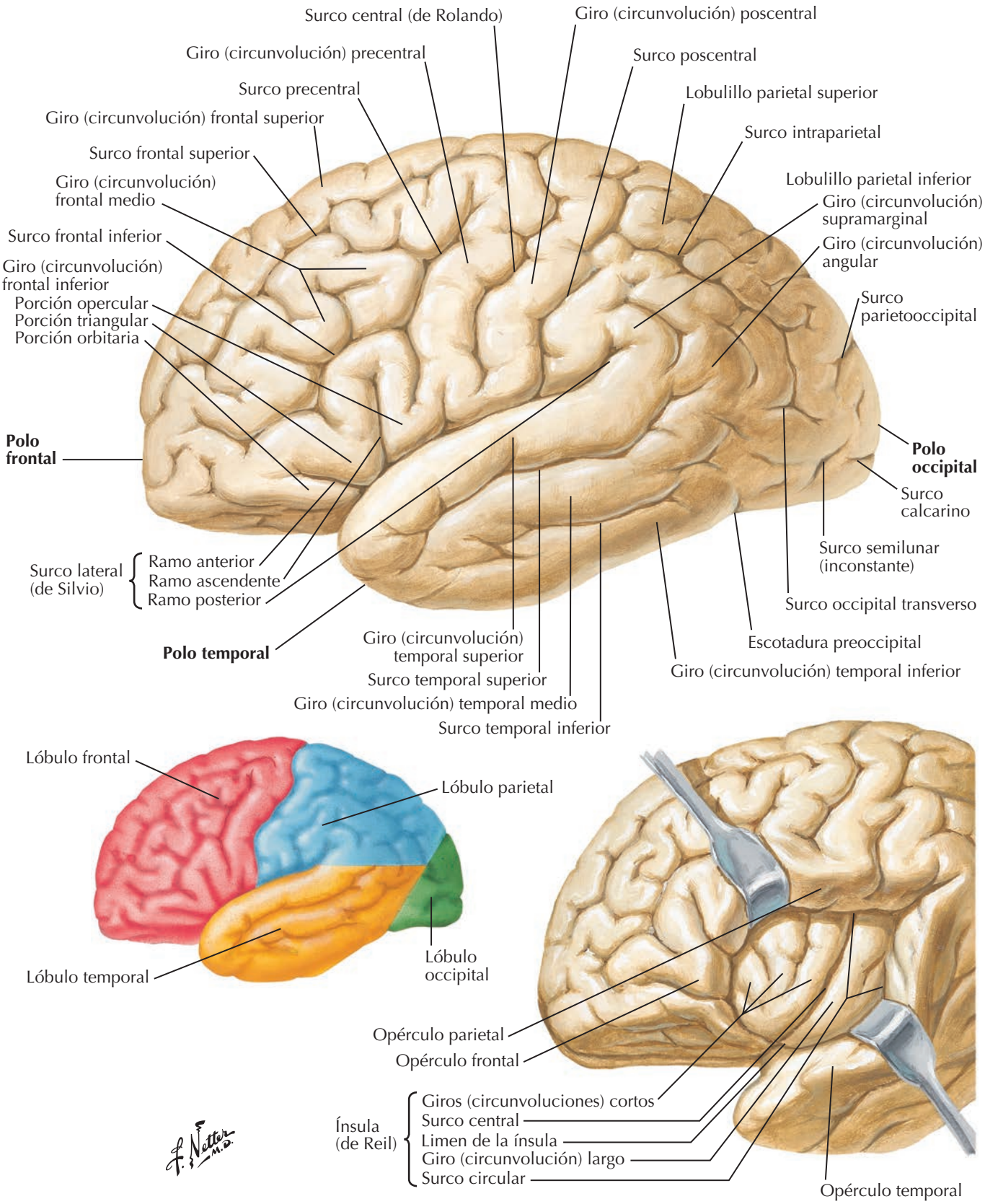

booksmedicos.org

Véase también **lámina S-524**

Corte sagital encéfalo *in situ*

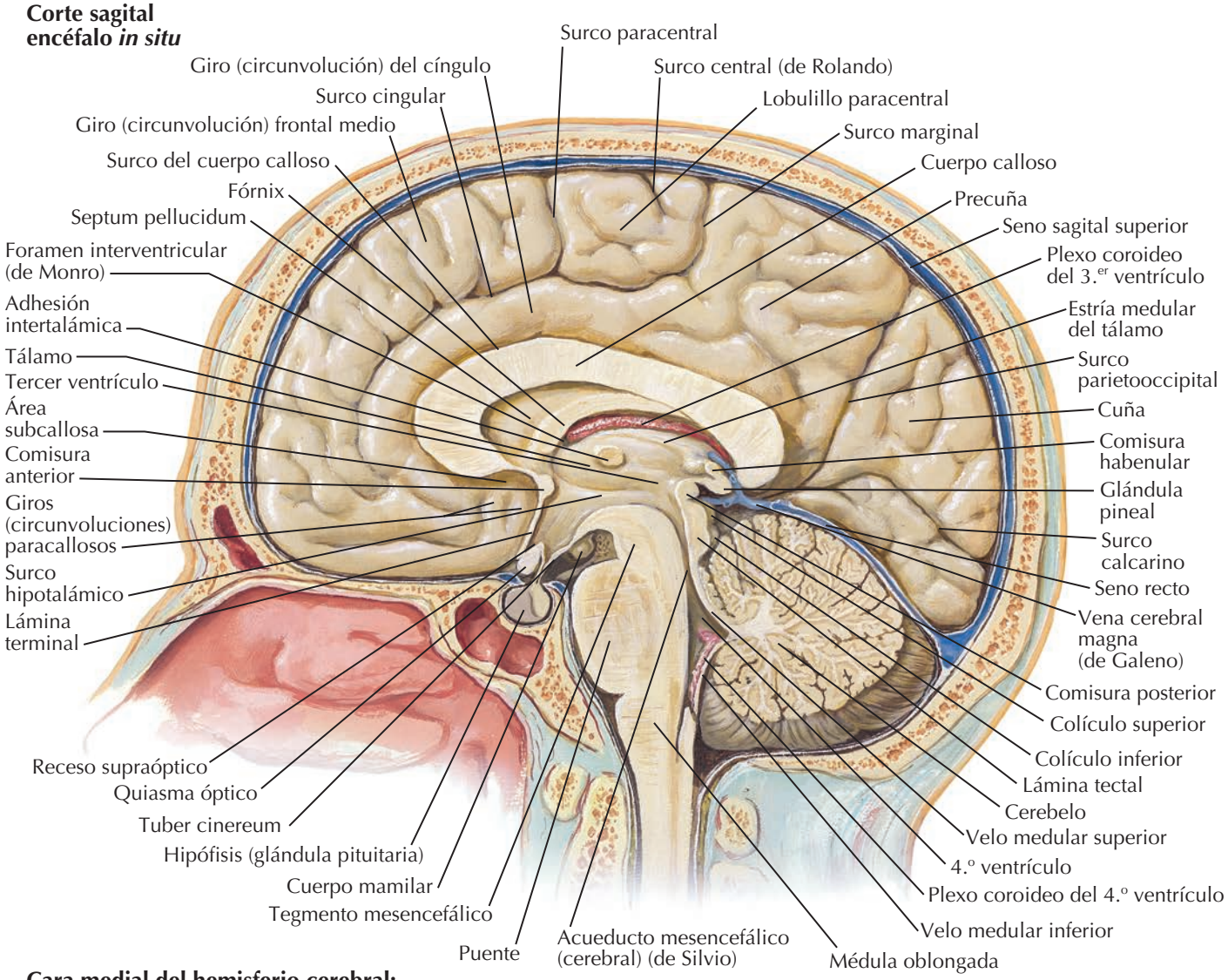

Cara medial del hemisferio cerebral: se ha retirado el tronco del encéfalo

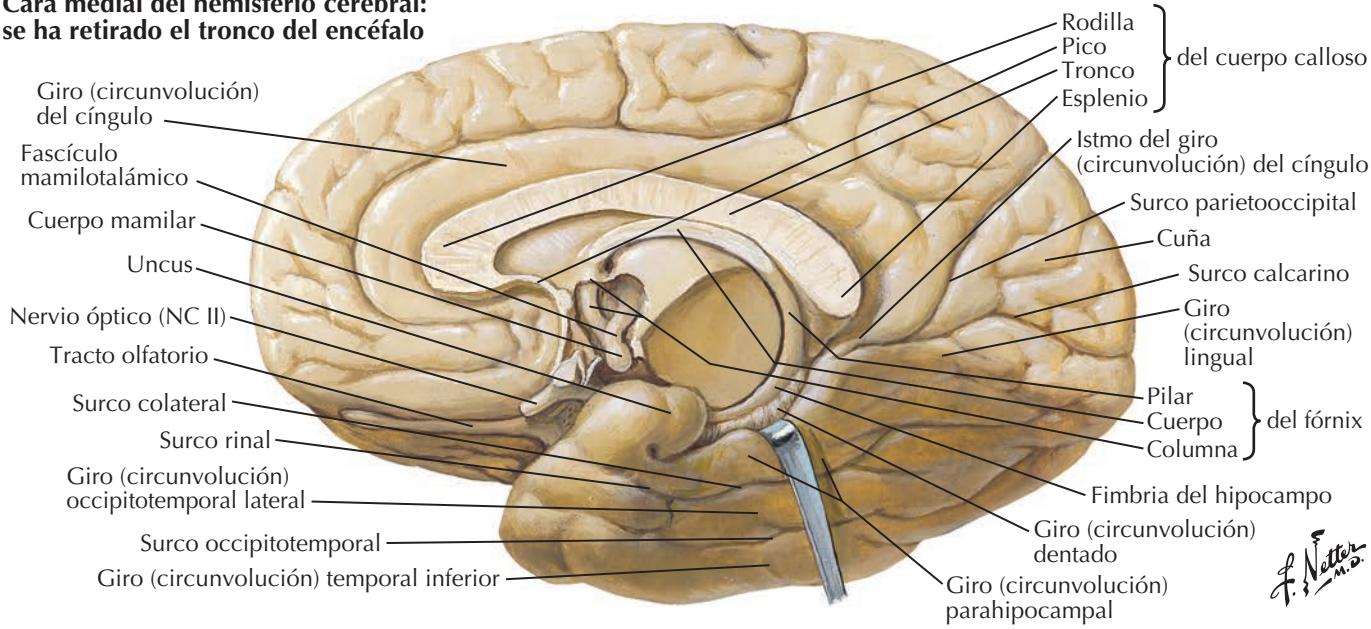

booksmedicos.org

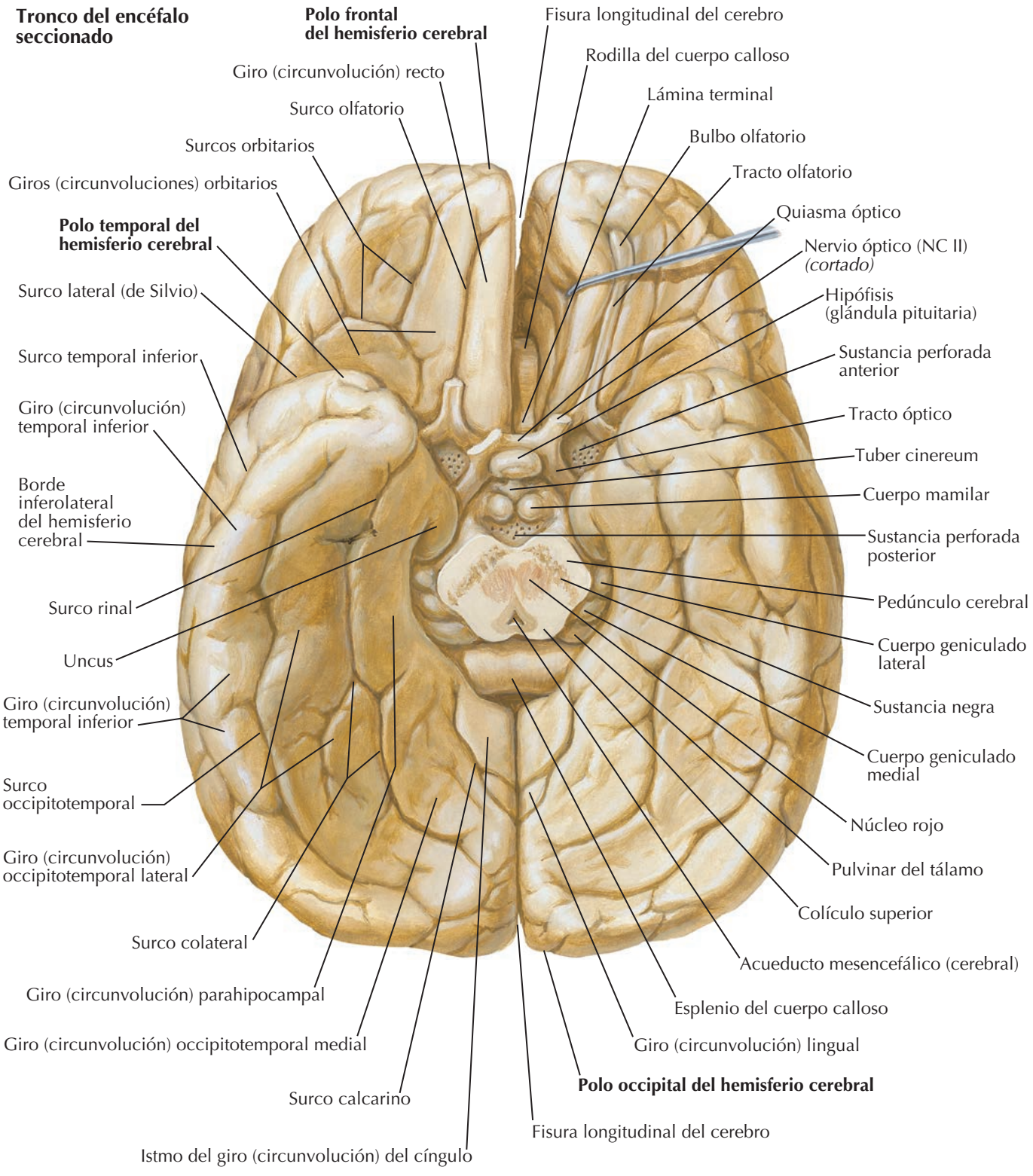

booksmedicos.org

Véase también **lámina S-35**

Visión lateral izquierda por transparencia

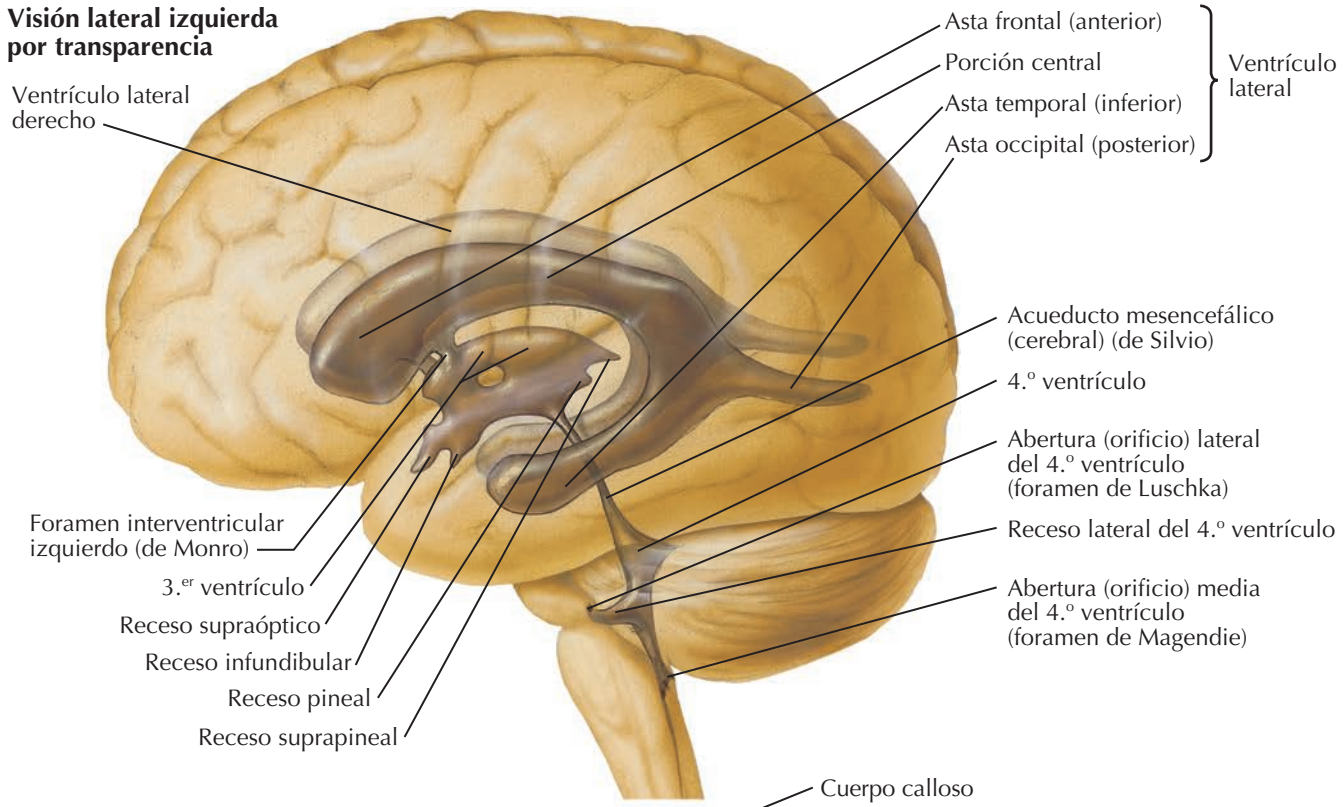

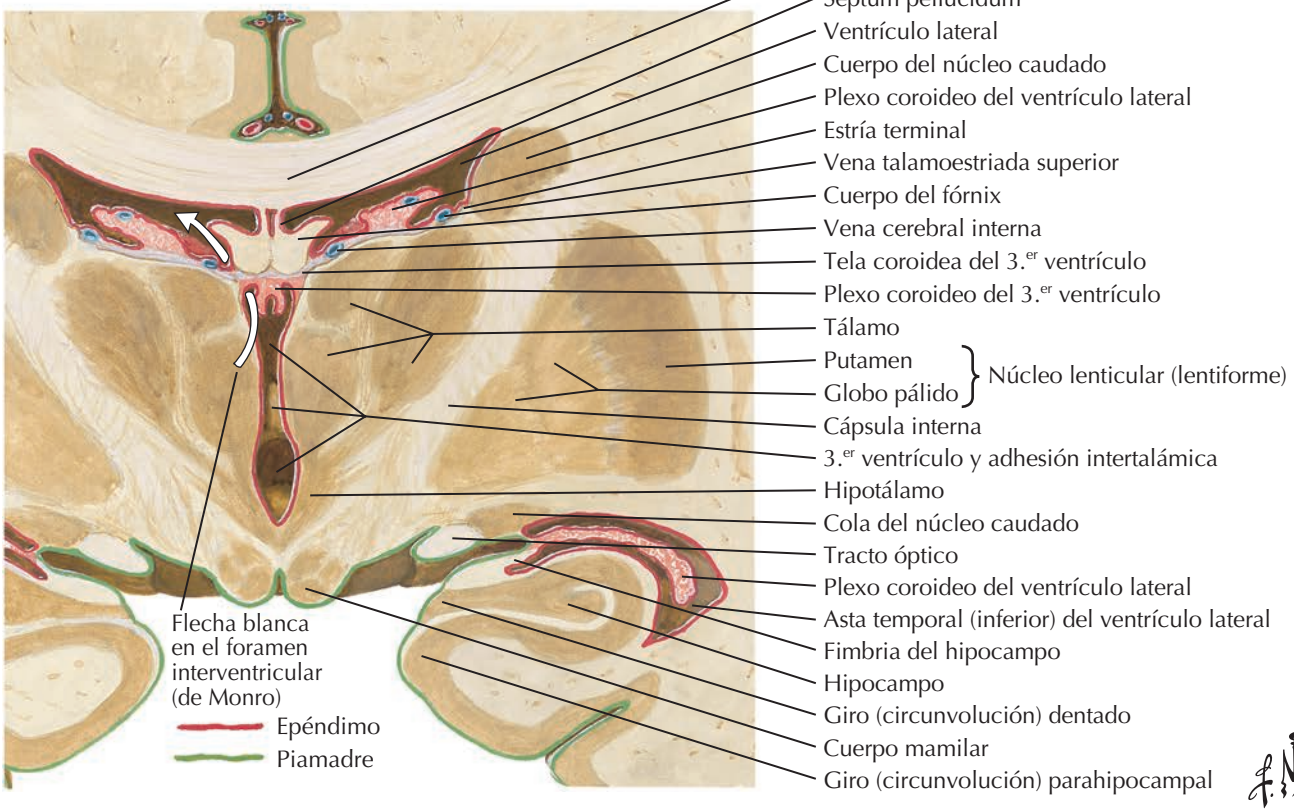

Corte coronal del cerebro: visión posterior

booksmedicos.org

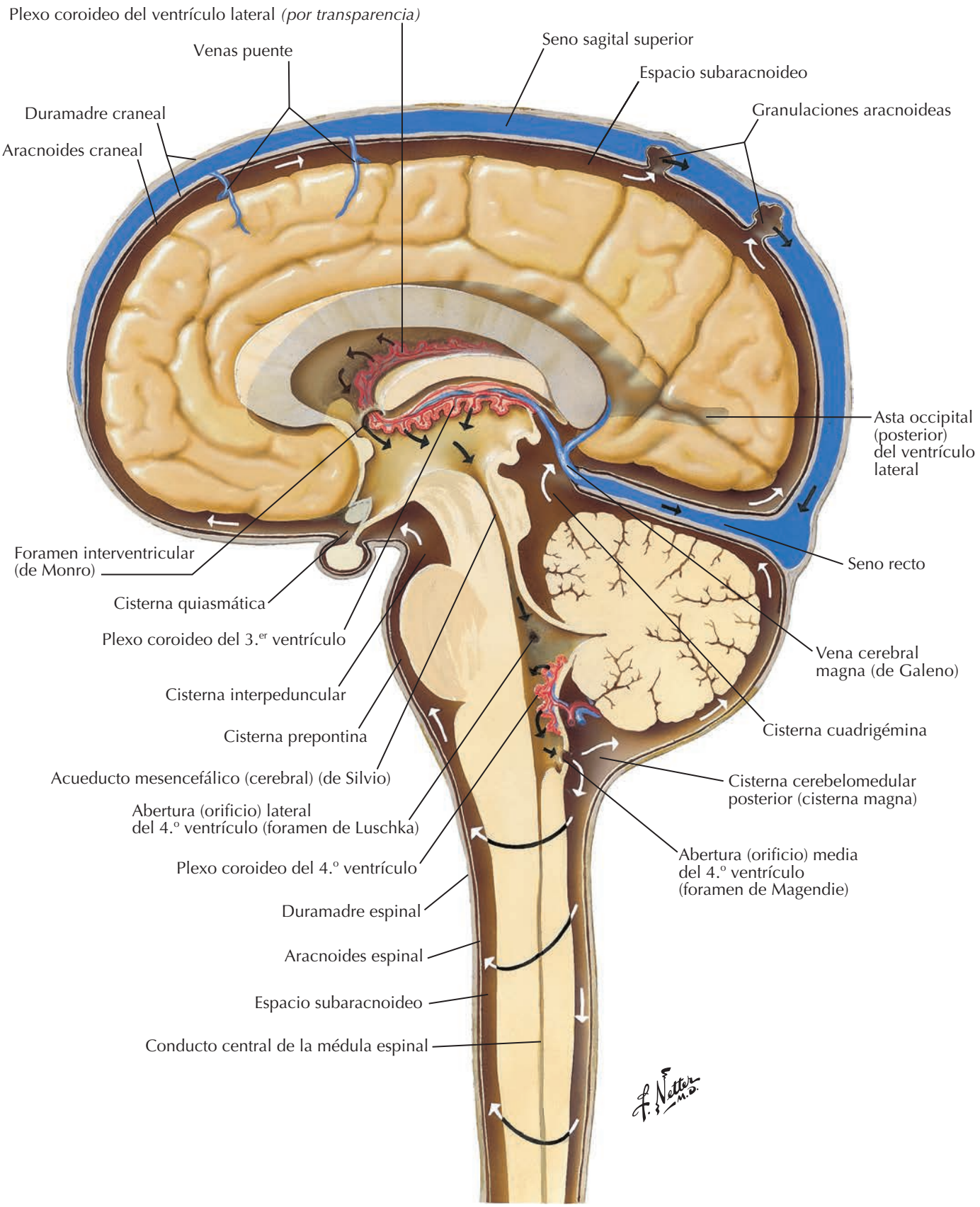

booksmedicos.org

Cortes horizontales a través del cerebro

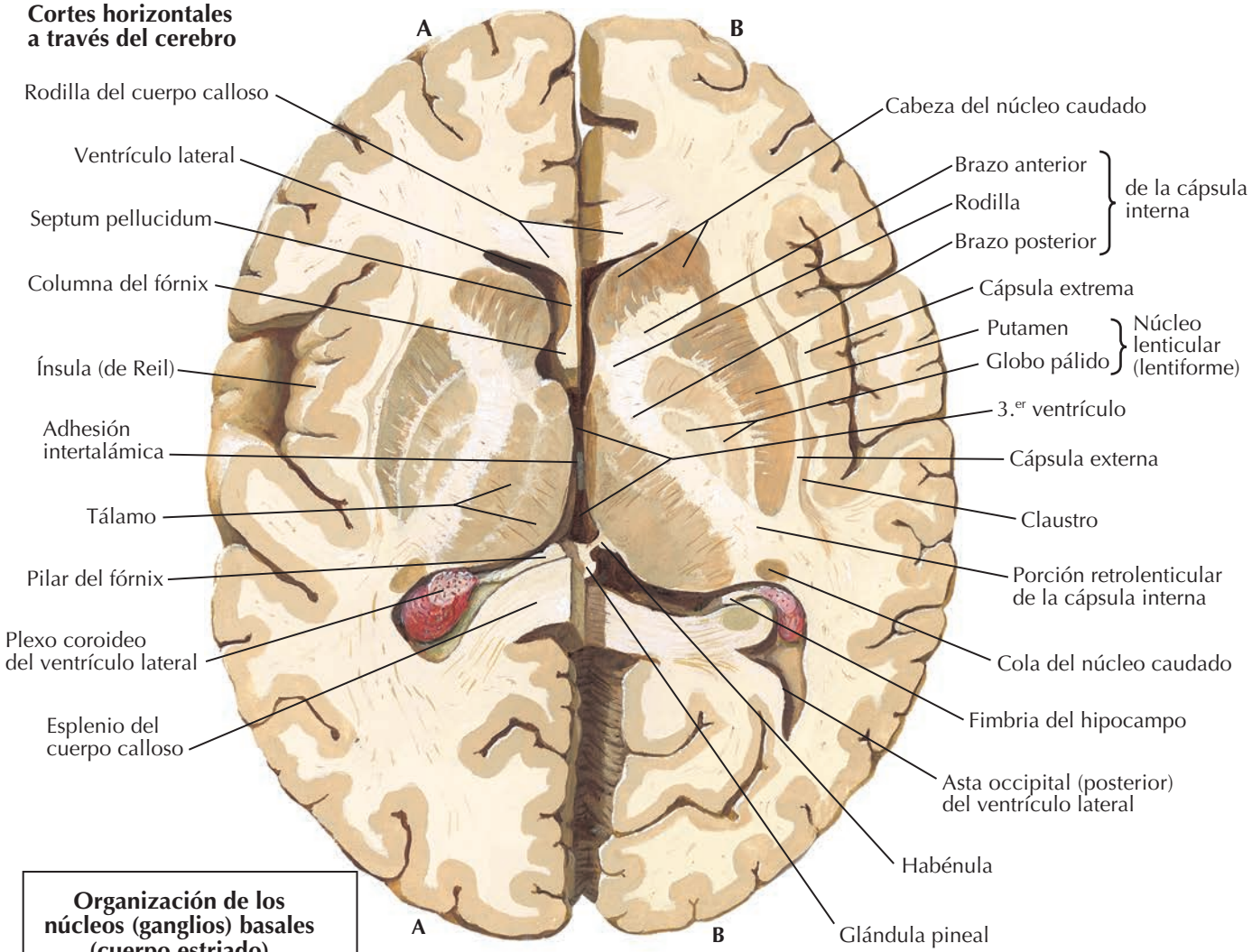

Organización de los núcleos (ganglios) basales (cuerpo estriado)

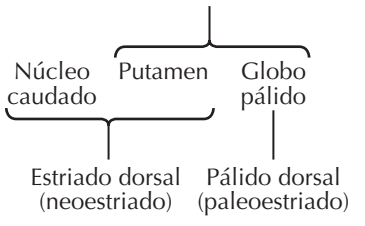

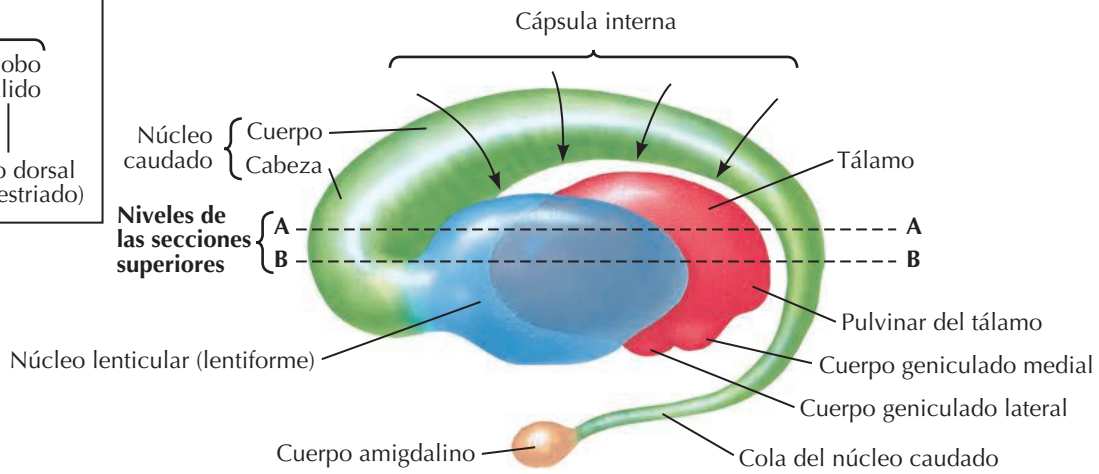

Interrelaciones del tálamo, núcleo lentiocular (lentiforme), núcleo caudado y cuerpo amigdalino (esquema): visión lateral izquierda

booksmedicos.org

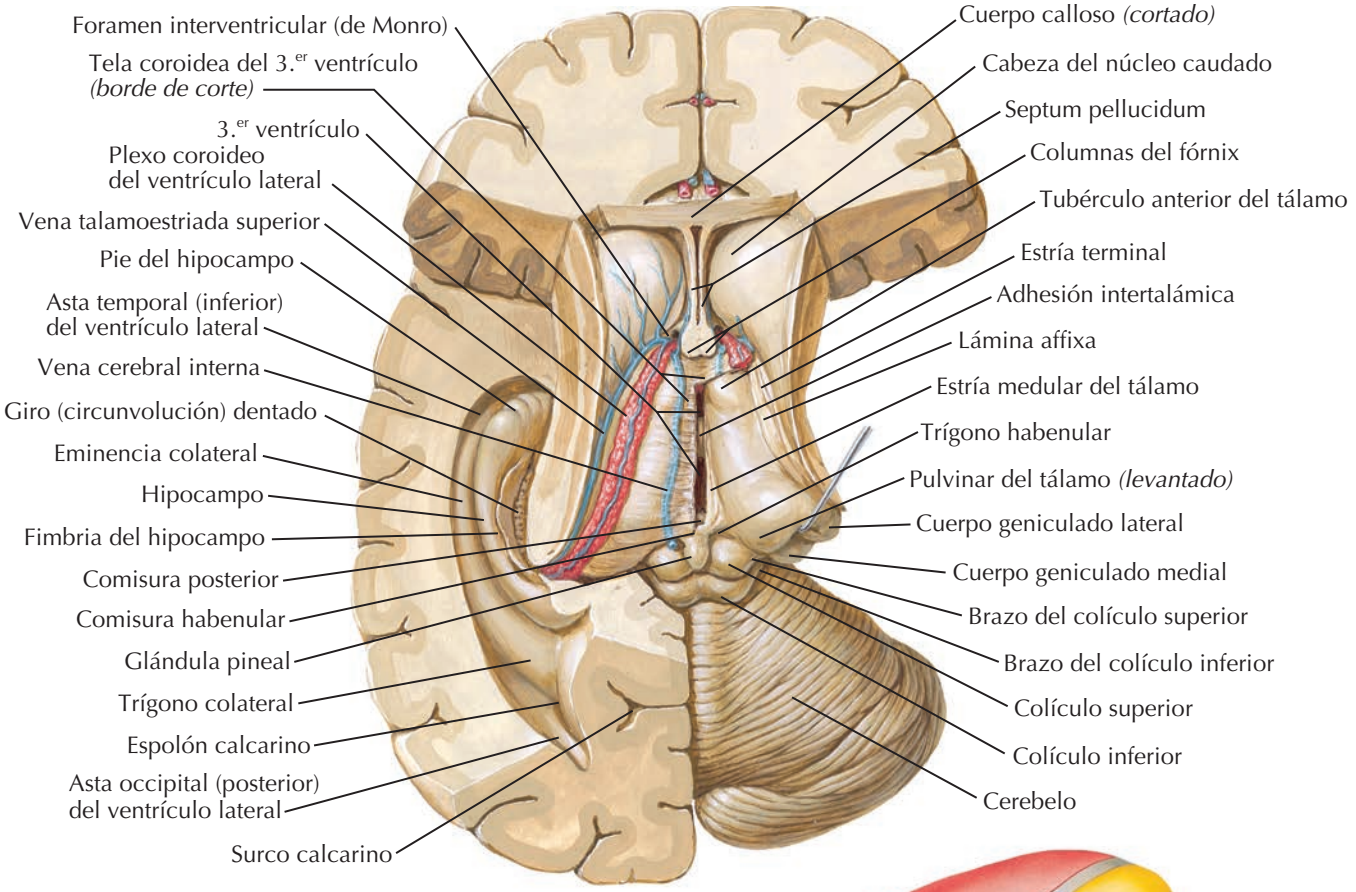

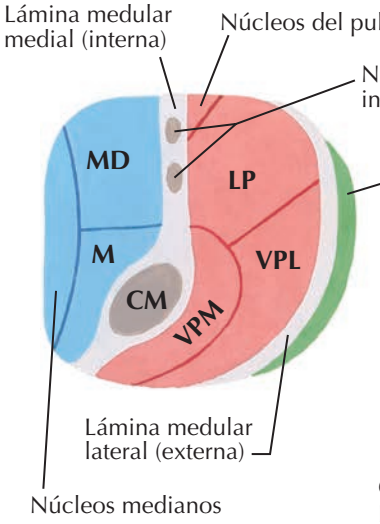

Sección esquemática a través del tálamo
(a nivel de la línea discontinua que se muestra en la figura de la derecha)

Núcleos del tálamo

- **Núcleos laterales**
- **Núcleos mediales y medianos**
- **Núcleos anteriores**
- **Núcleos intralaminares**

CM Núcleo centromediano
LD Núcleo lateral dorsal (dorsal lateral)
LP Núcleo lateral posterior
M Núcleos mediales
MD Núcleo medial dorsal
VA Núcleo ventral anterior
VL Núcleos ventrales laterales
VP Núcleos ventrales posteriores
VPL Núcleo ventral posterolateral
VPM Núcleo ventral posteromedial

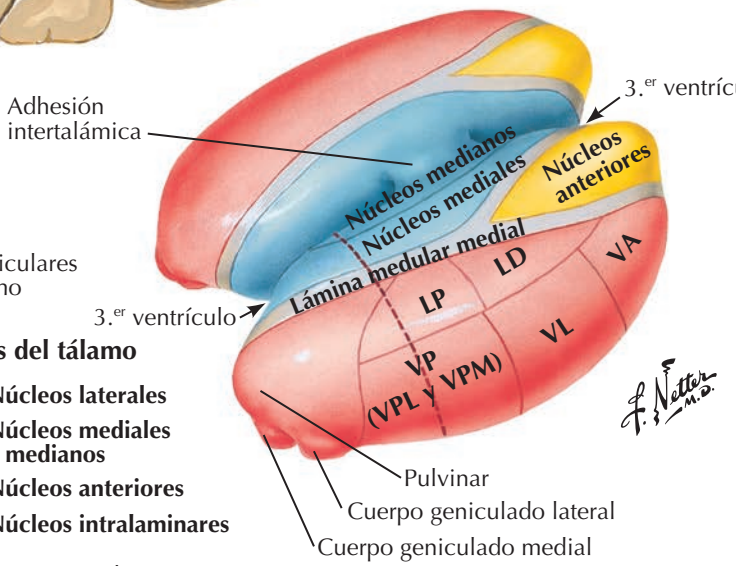

Representación esquemática del tálamo
(se han extirpado la lámina medular lateral y los núcleos reticulares)

booksmedicos.org

Visión superior

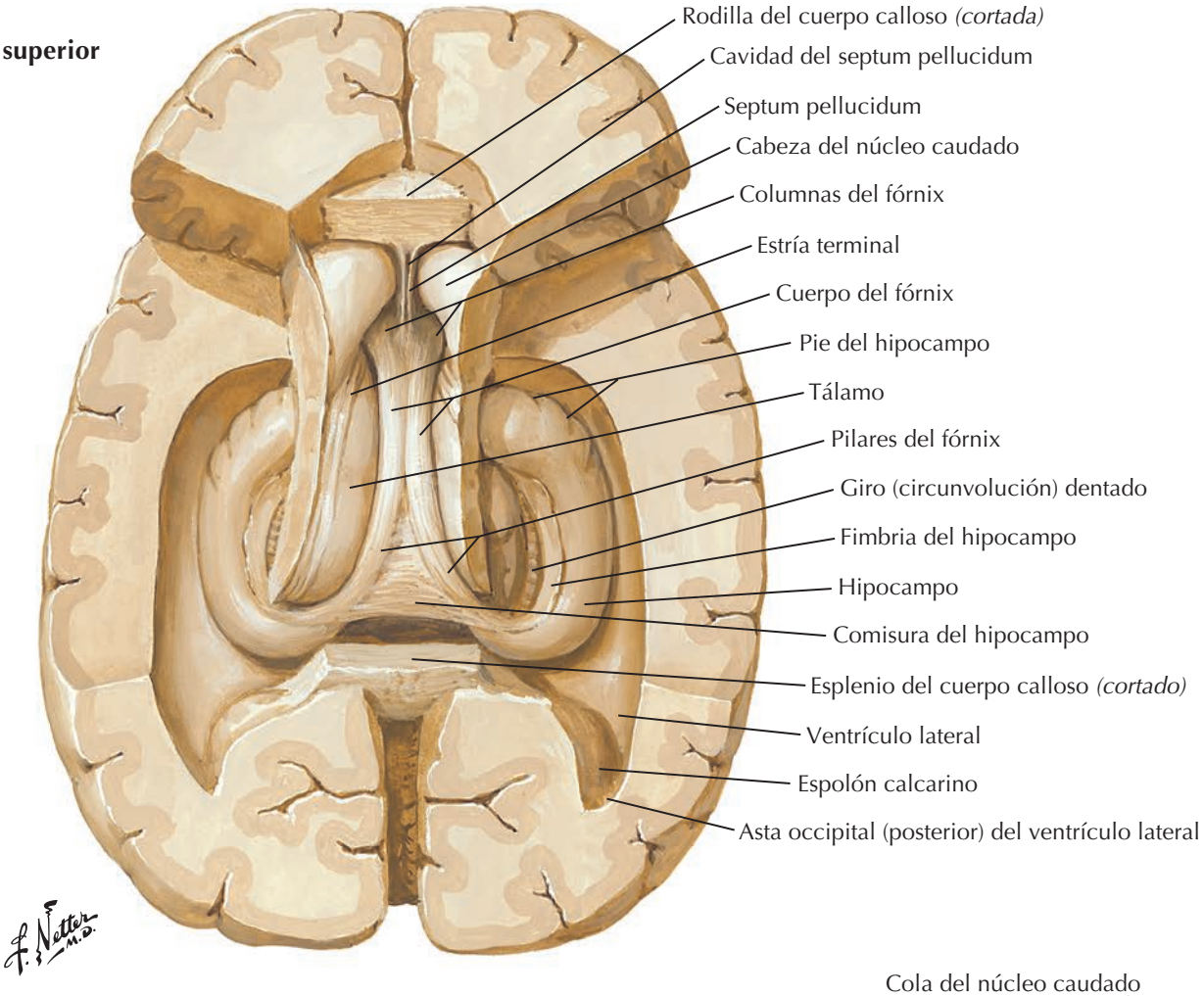

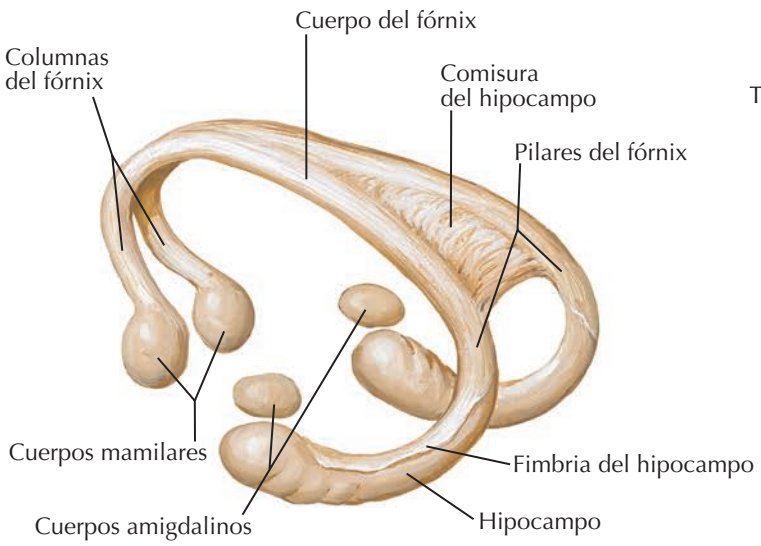

Fórnix: esquema

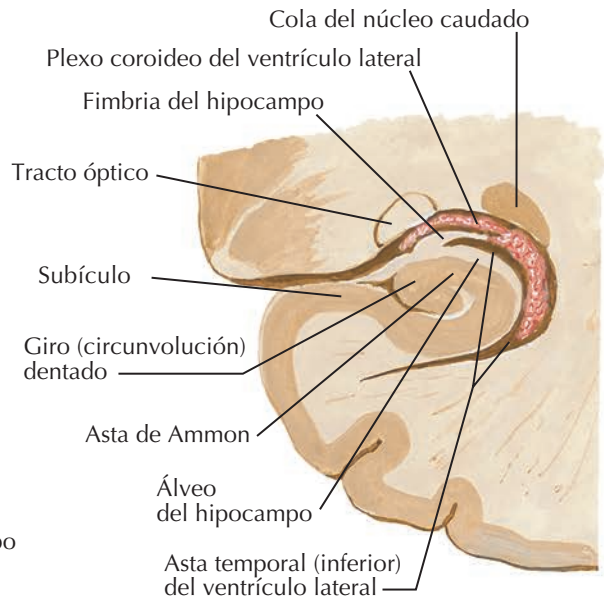

Corte frontal: visión posterior

booksmedicos.org

RM sagital potenciada en T1

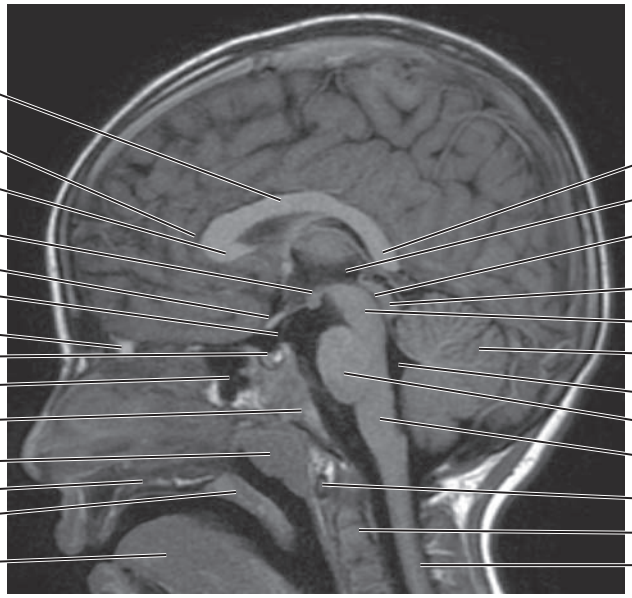

RM axiales (transversales) potenciadas en T2 sin contraste

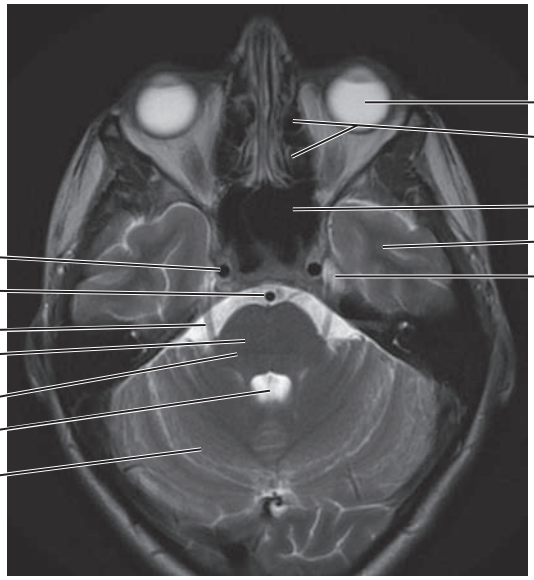

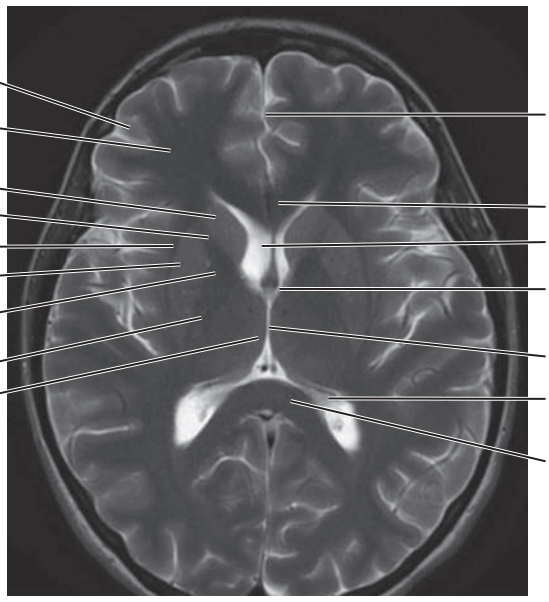

booksmedicos.org

Visión posterolateral

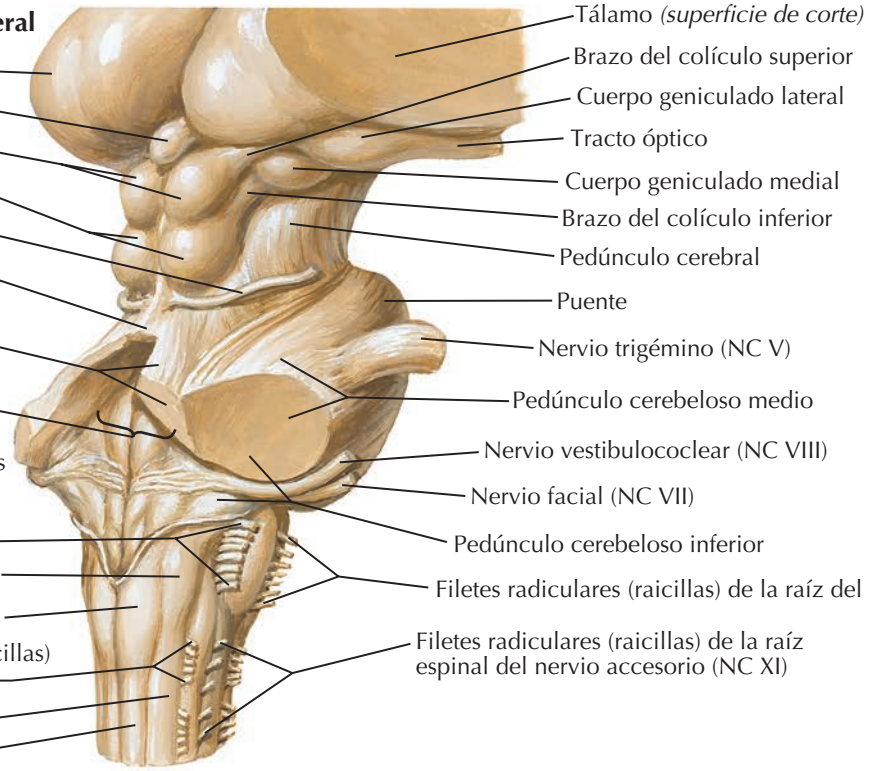

Visión anterior

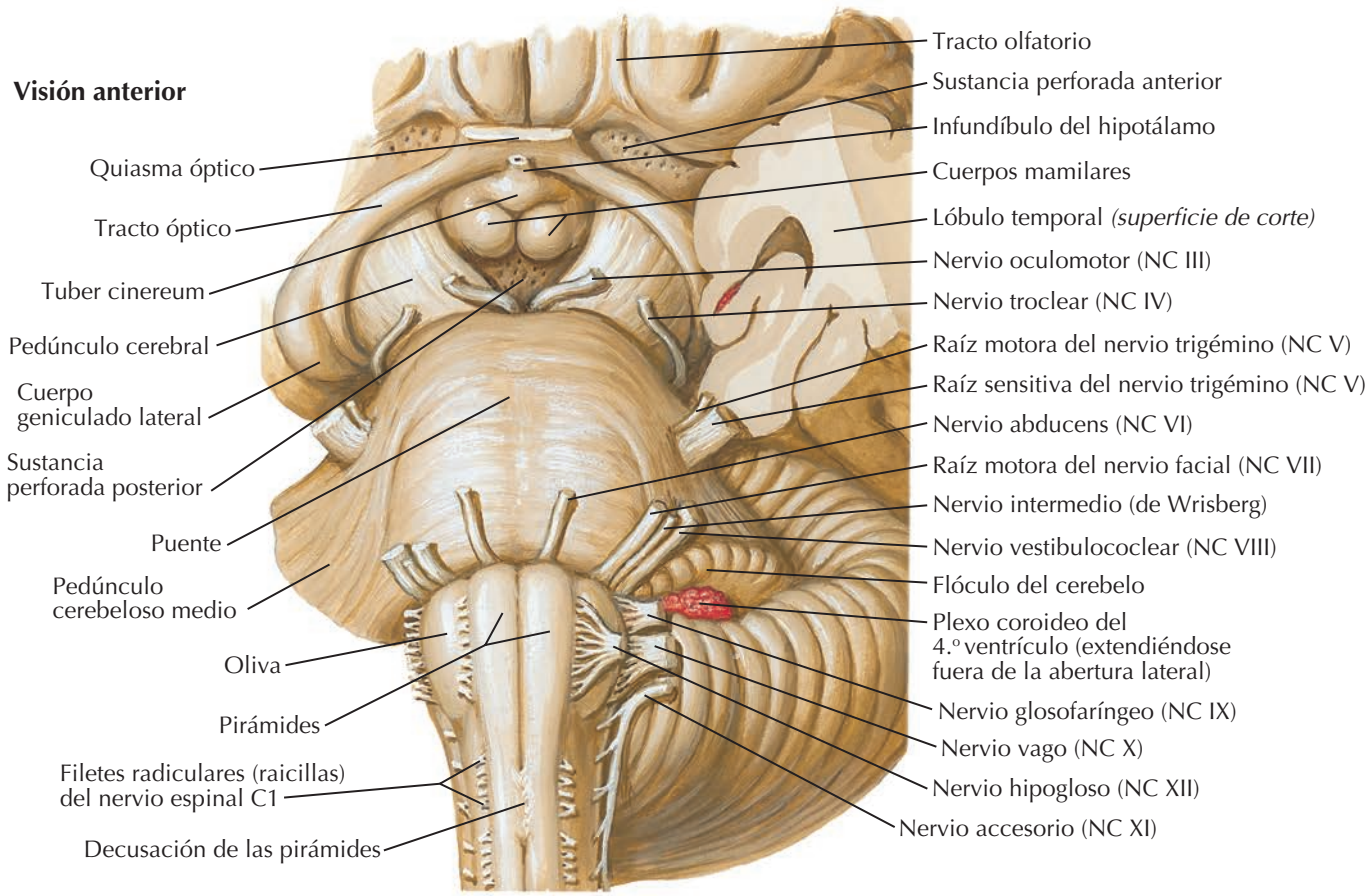

booksmedicos.org

Visión posterior

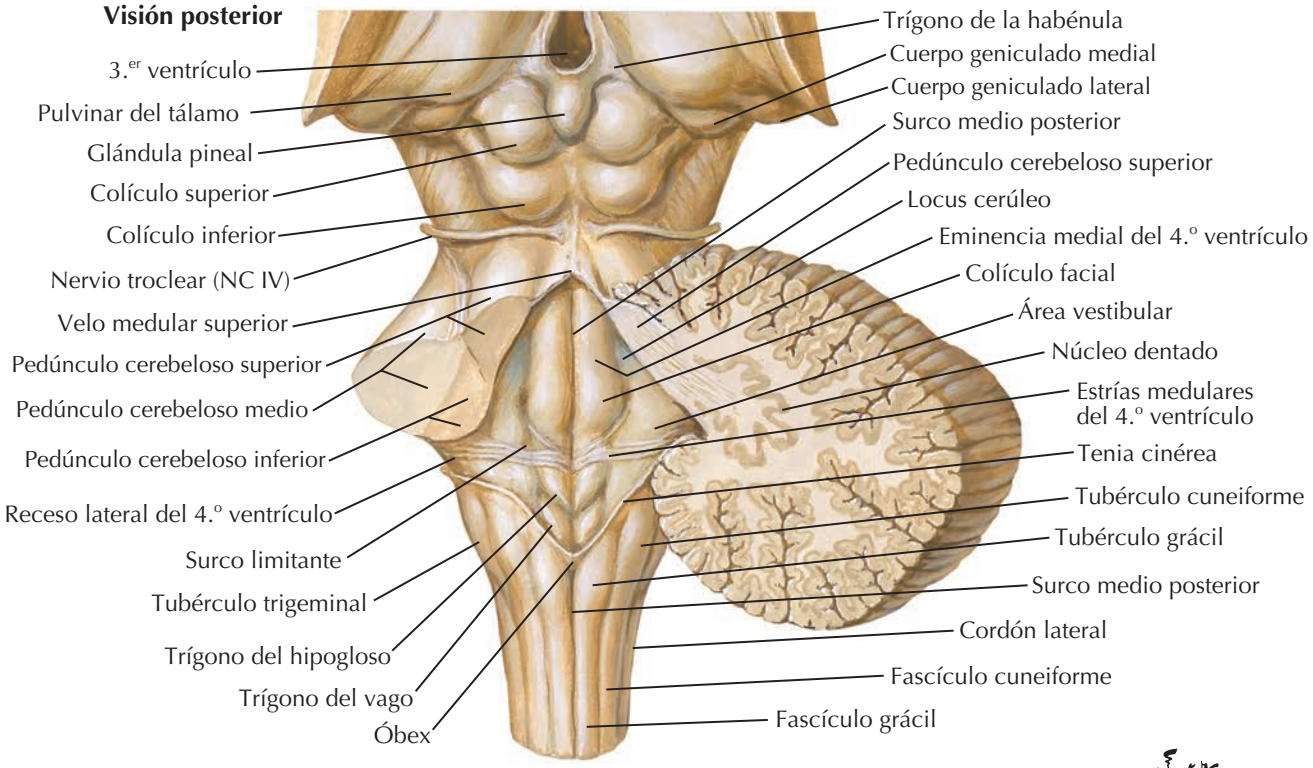

Corte sagital medio

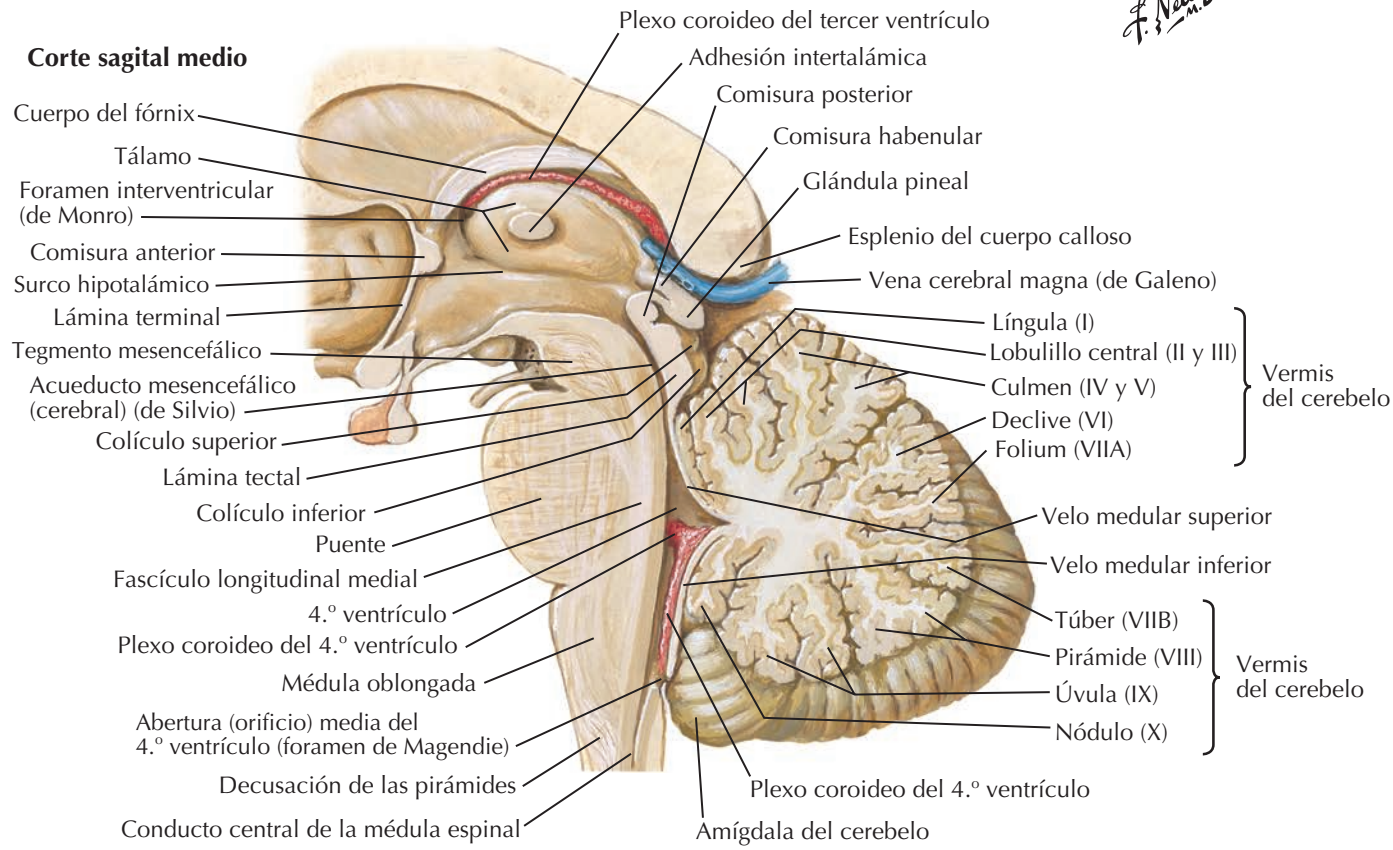

booksmedicos.org

Véase también **lámina S-41**

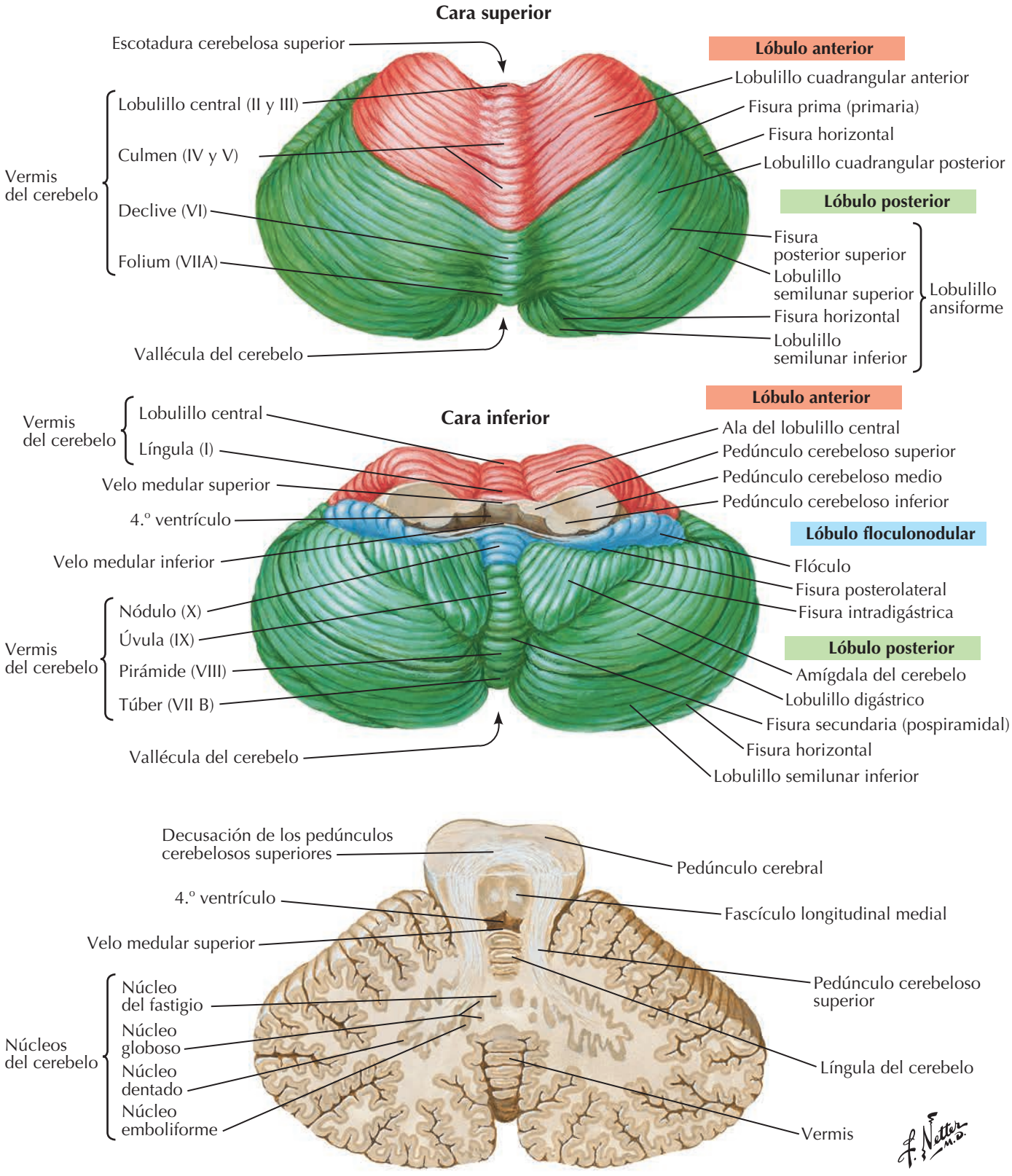

Corte en el plano del pedúnculo cerebeloso superior

booksmedicos.org

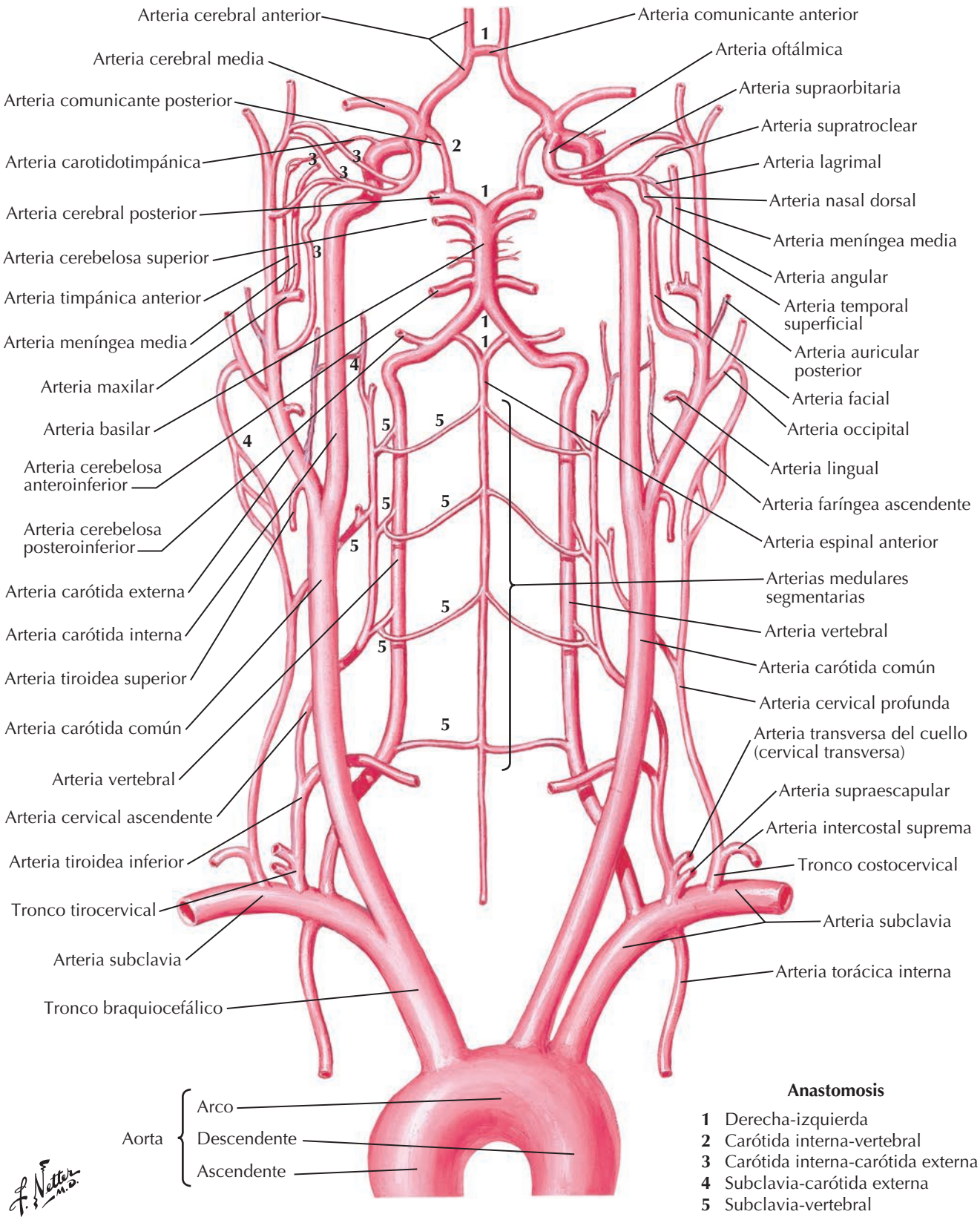

booksmedicos.org

Véanse también **láminas S-45, S-327, S-BP 11, S-BP 12**

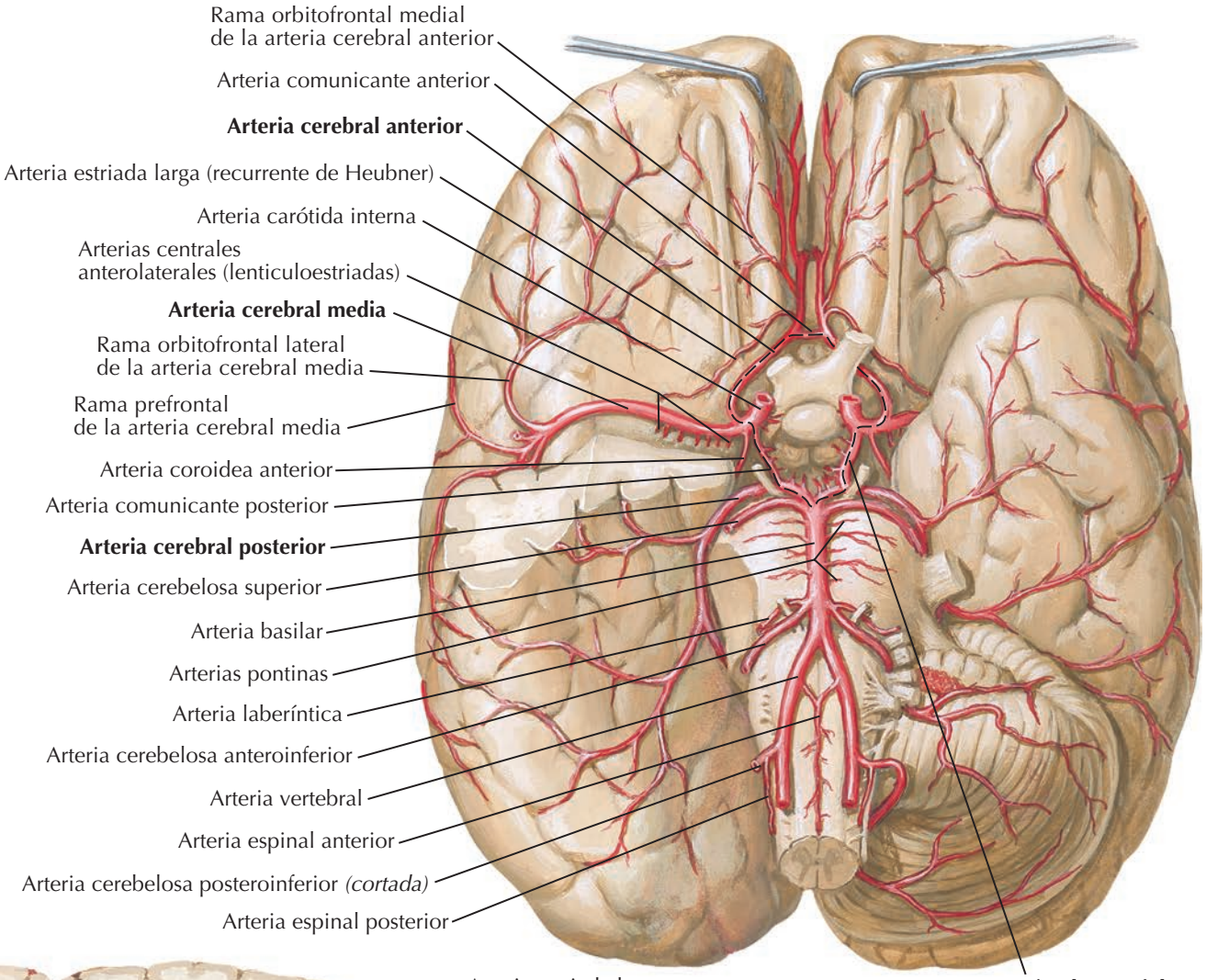

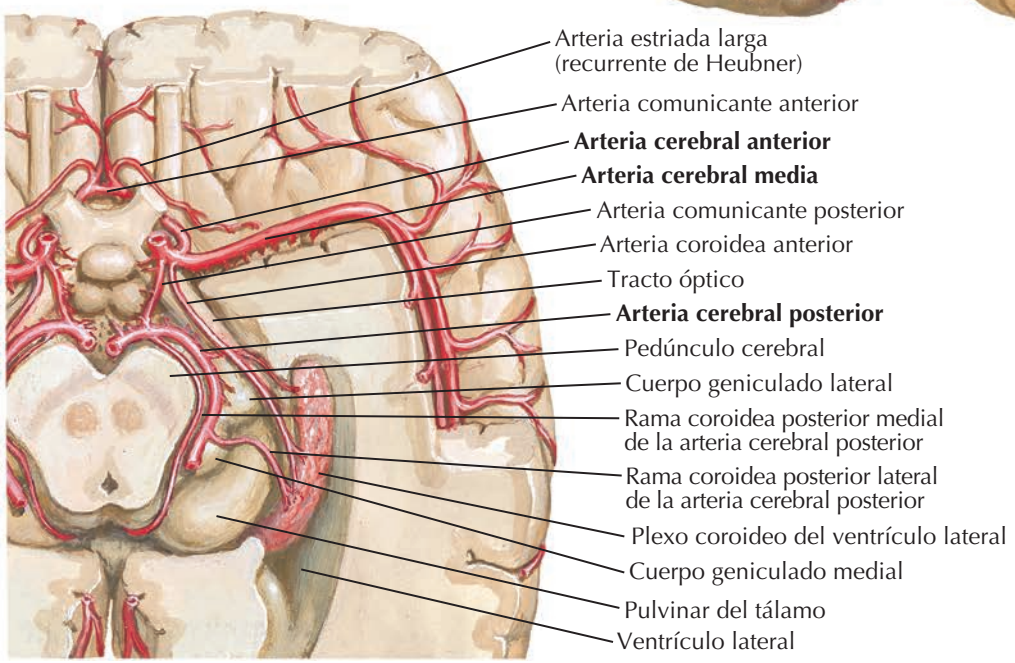

booksmedicos.org

Vasos disecados: visión inferior

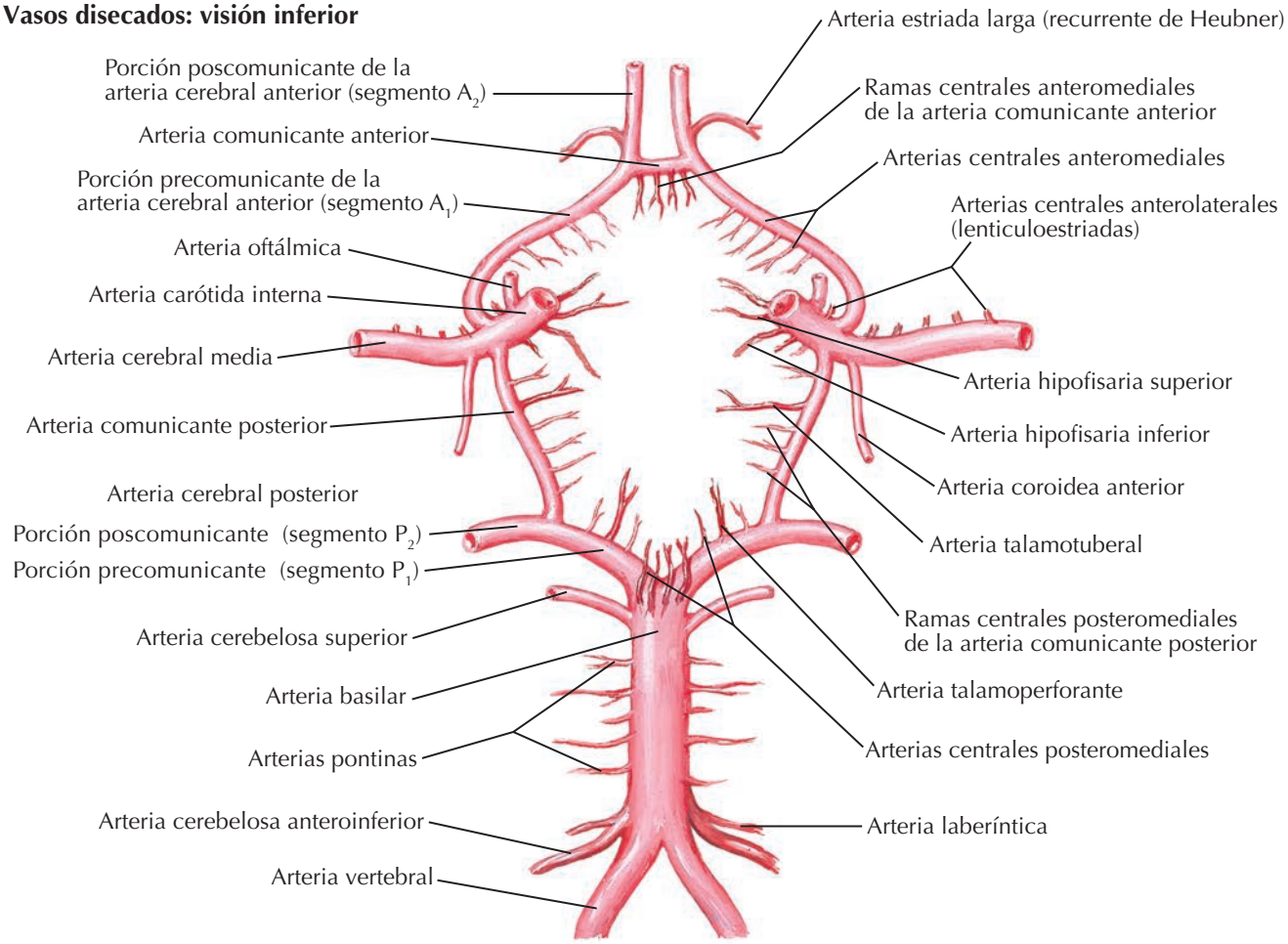

Vasos *in situ:* visión inferior

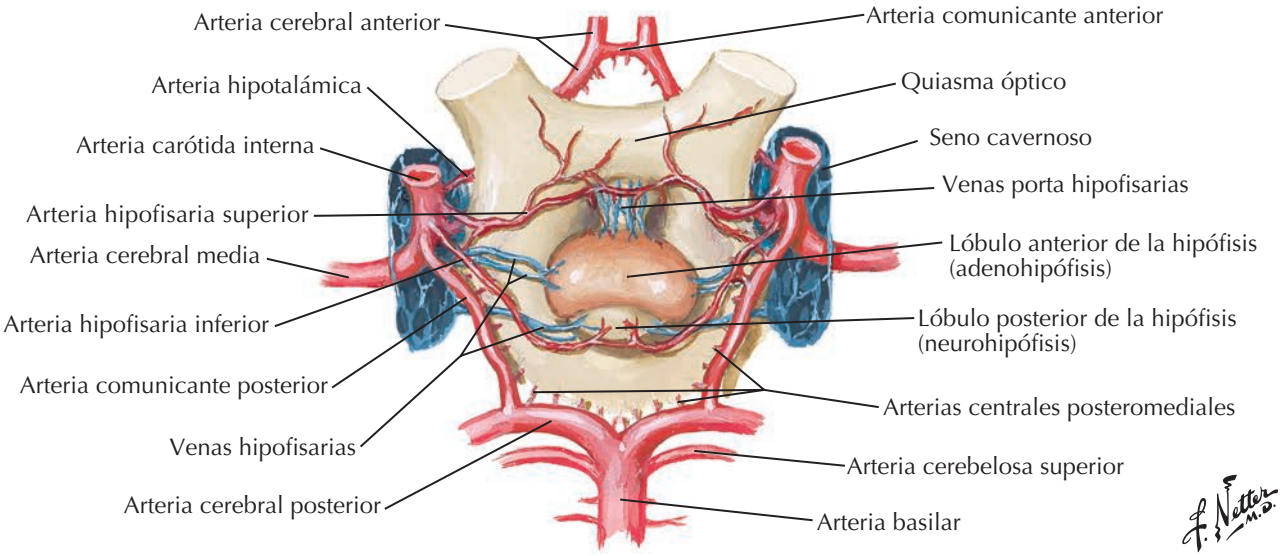

booksmedicos.org

Arterias del encéfalo: visión y corte frontales

Véase también **lámina S-52**

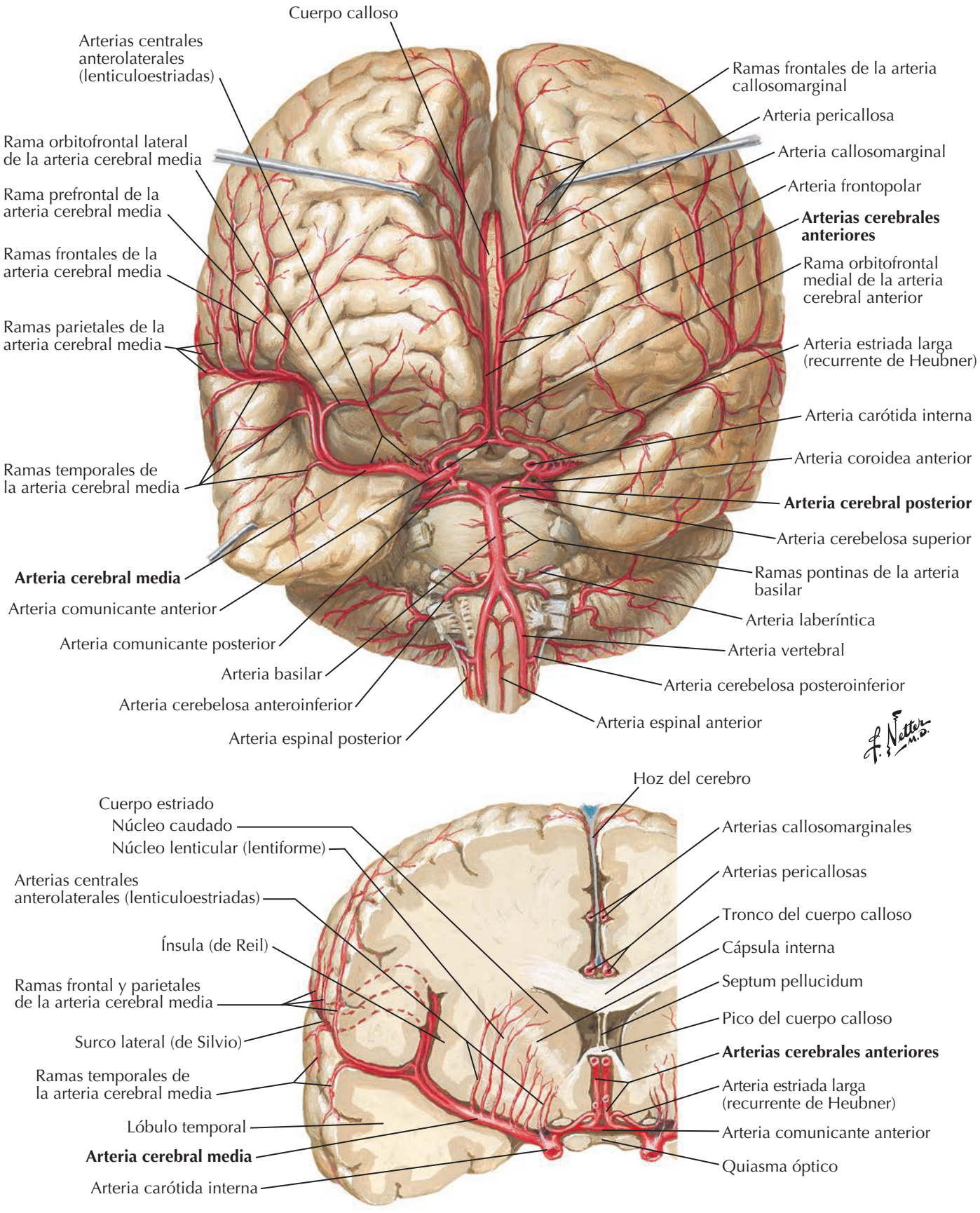

booksmedicos.org

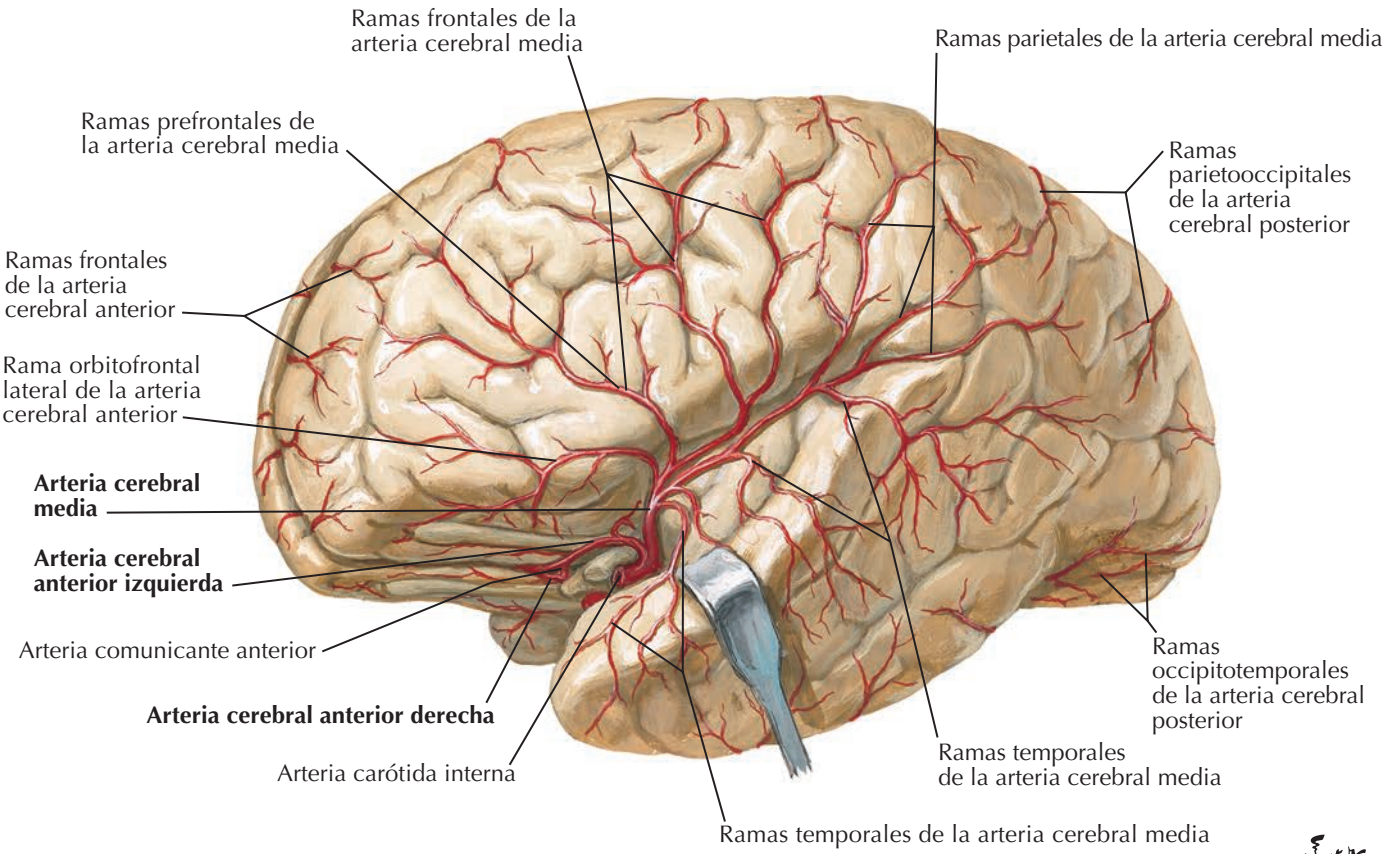

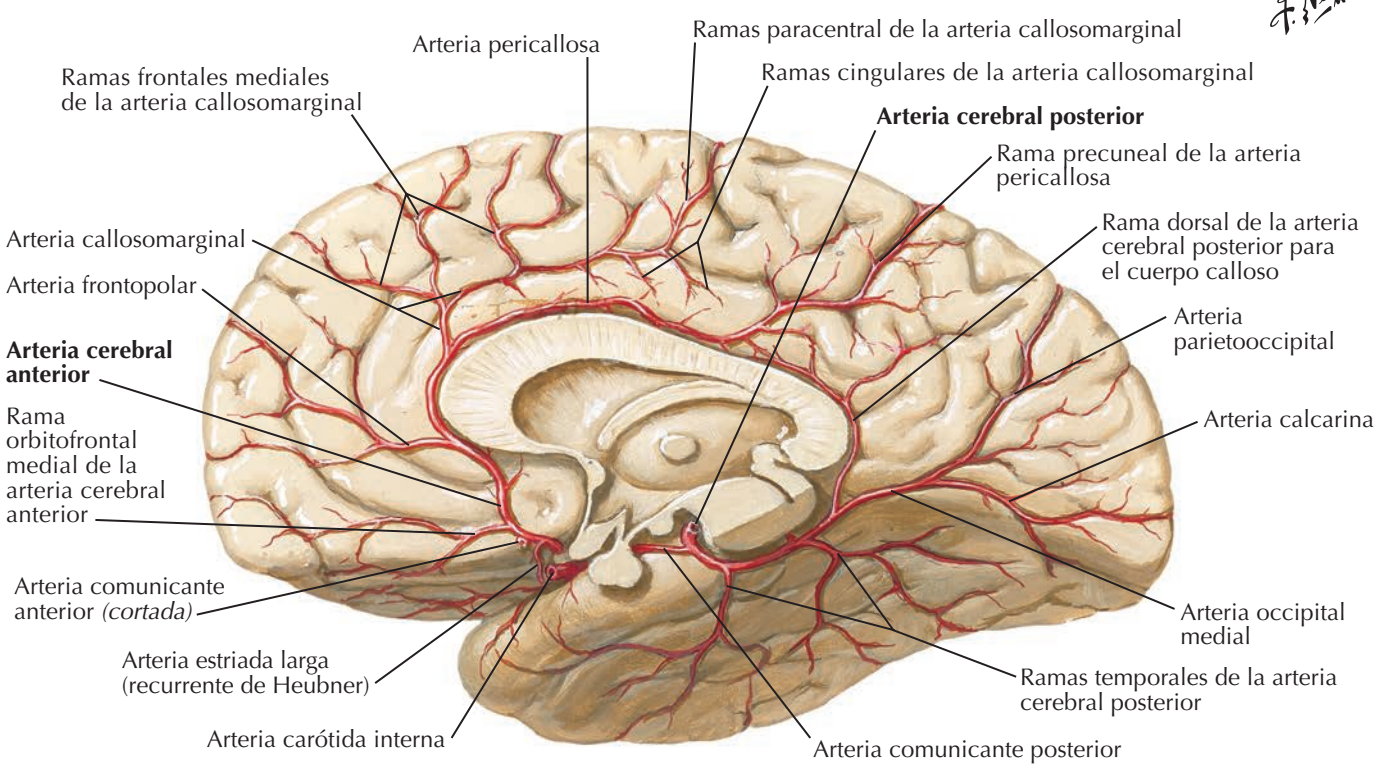

booksmedicos.org

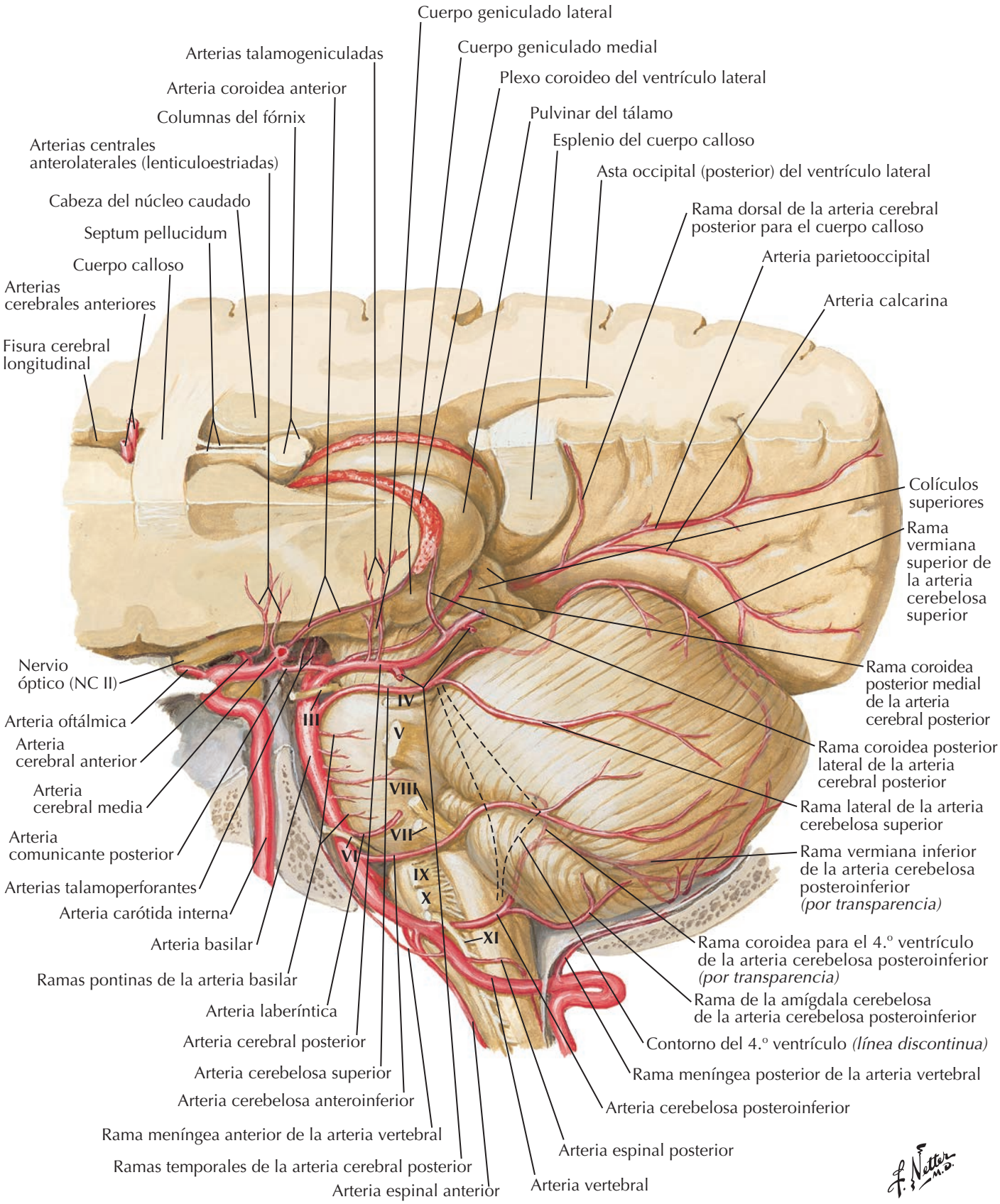

booksmedicos.org

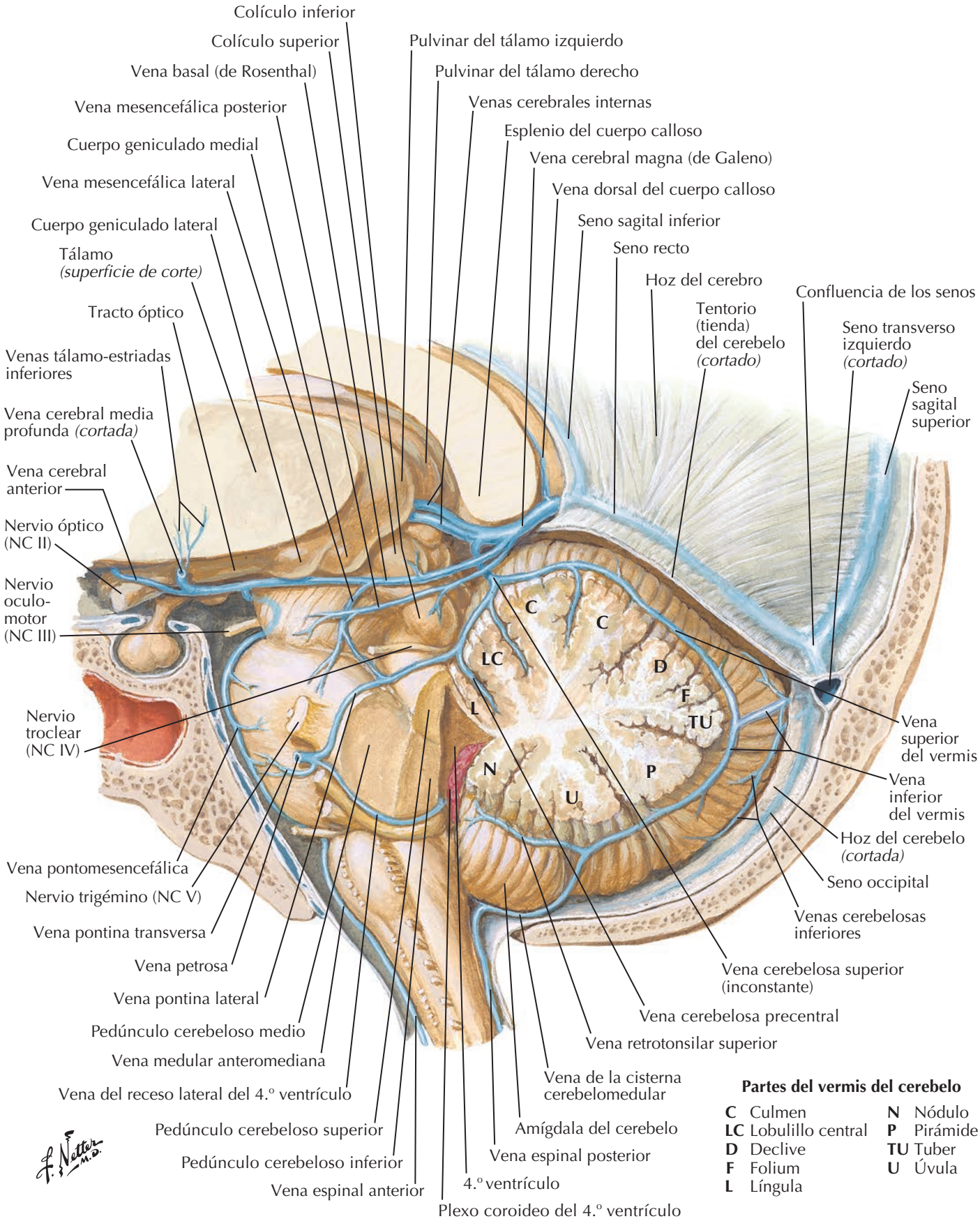

Partes del vermis del cerebelo

C	Culmen	**N**	Nódulo
LC	Lobulillo central	**P**	Pirámide
D	Declive	**TU**	Tuber
F	Folium	**U**	Úvula
L	Língula		

booksmedicos.org

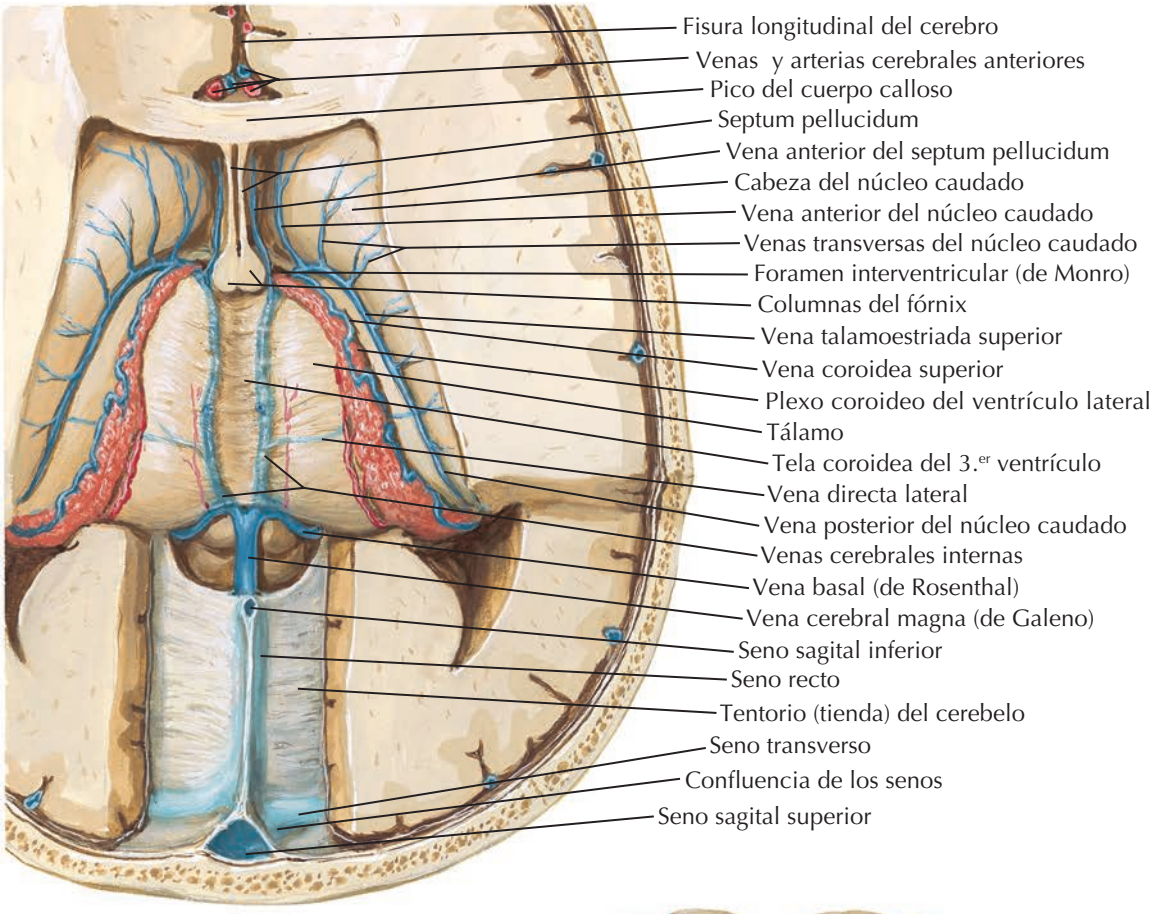

Visión superior

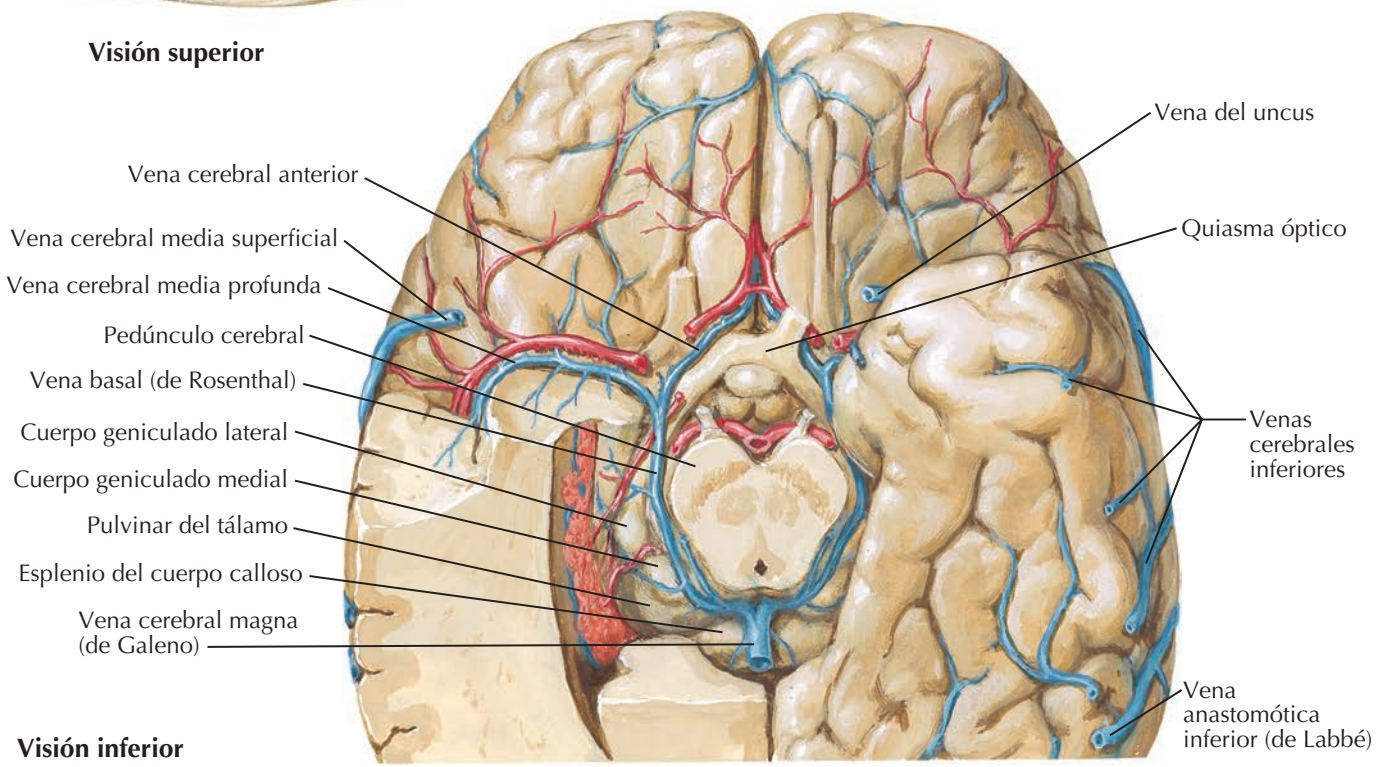

Visión inferior

booksmedicos.org

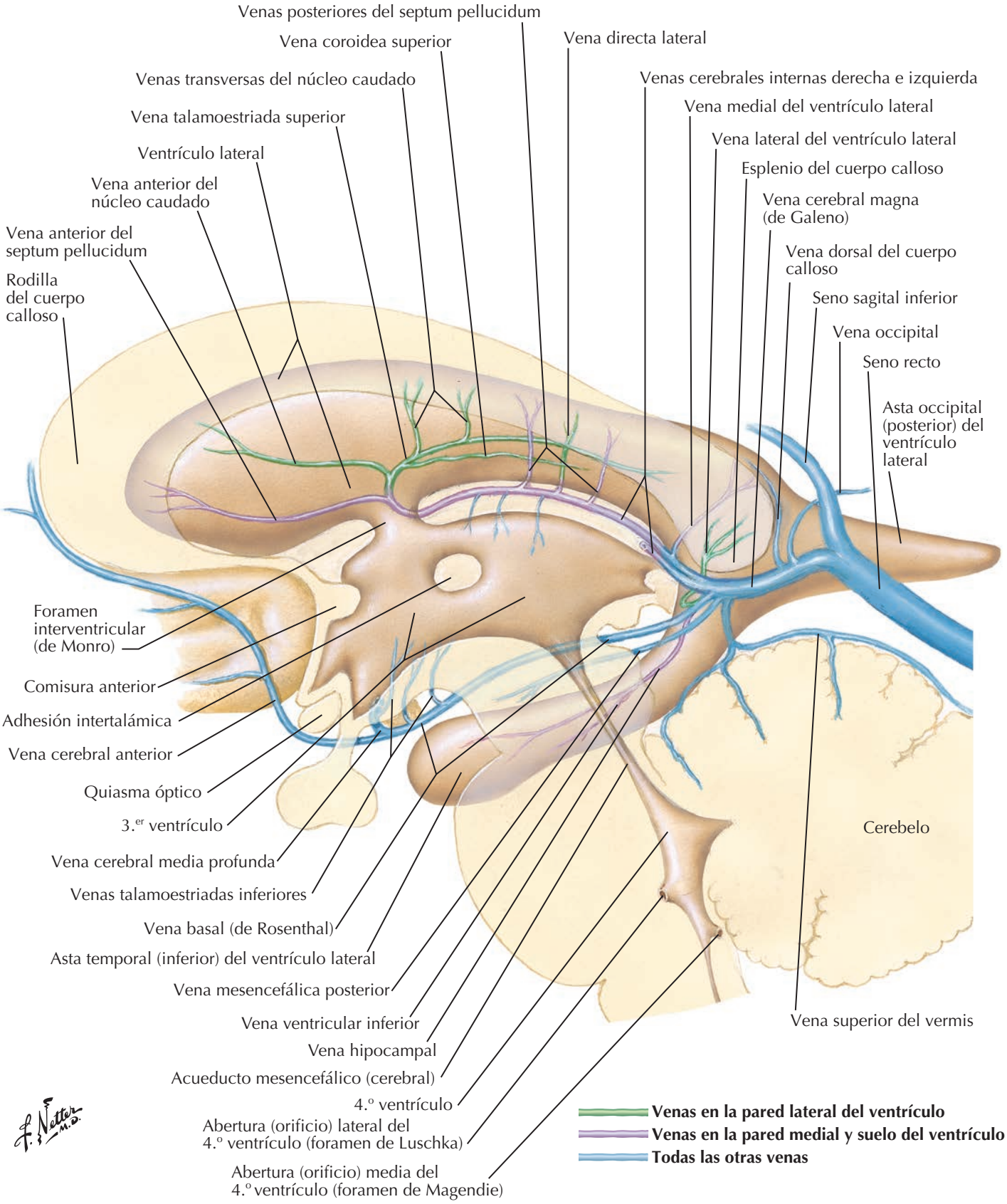

booksmedicos.org

Arteriografía por RM (ARM) a nivel del círculo arterial cerebral (imagen 3D con técnica TOF [tiempo de vuelo] sin contraste)

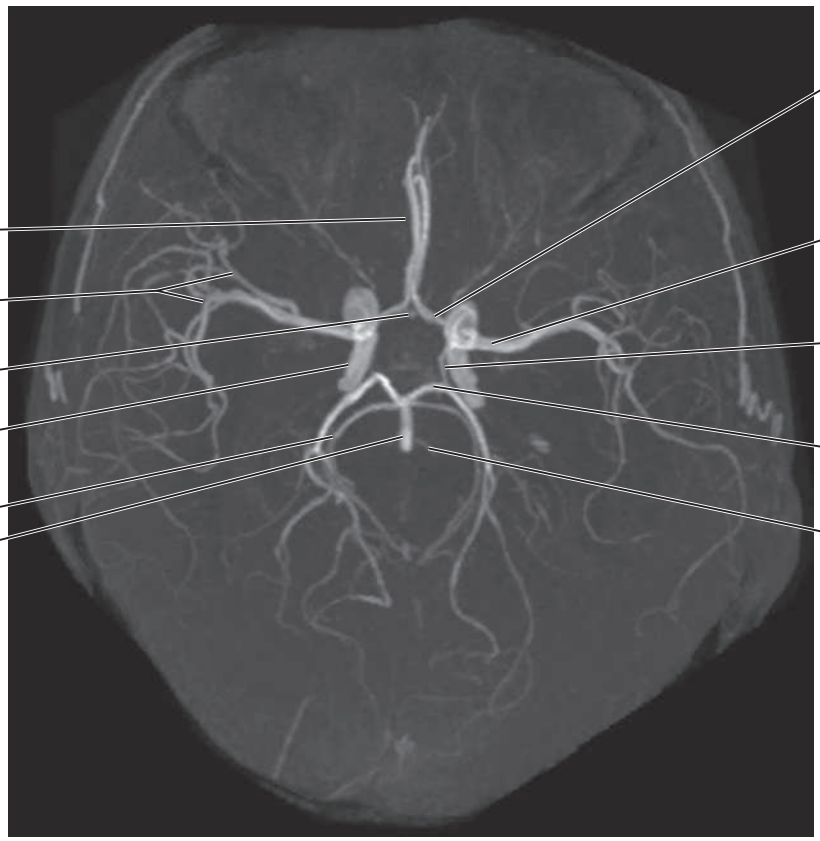

Venografía por RM (VRM) (imagen 2D con técnica TOF [tiempo de vuelo] sin contraste)

booksmedicos.org

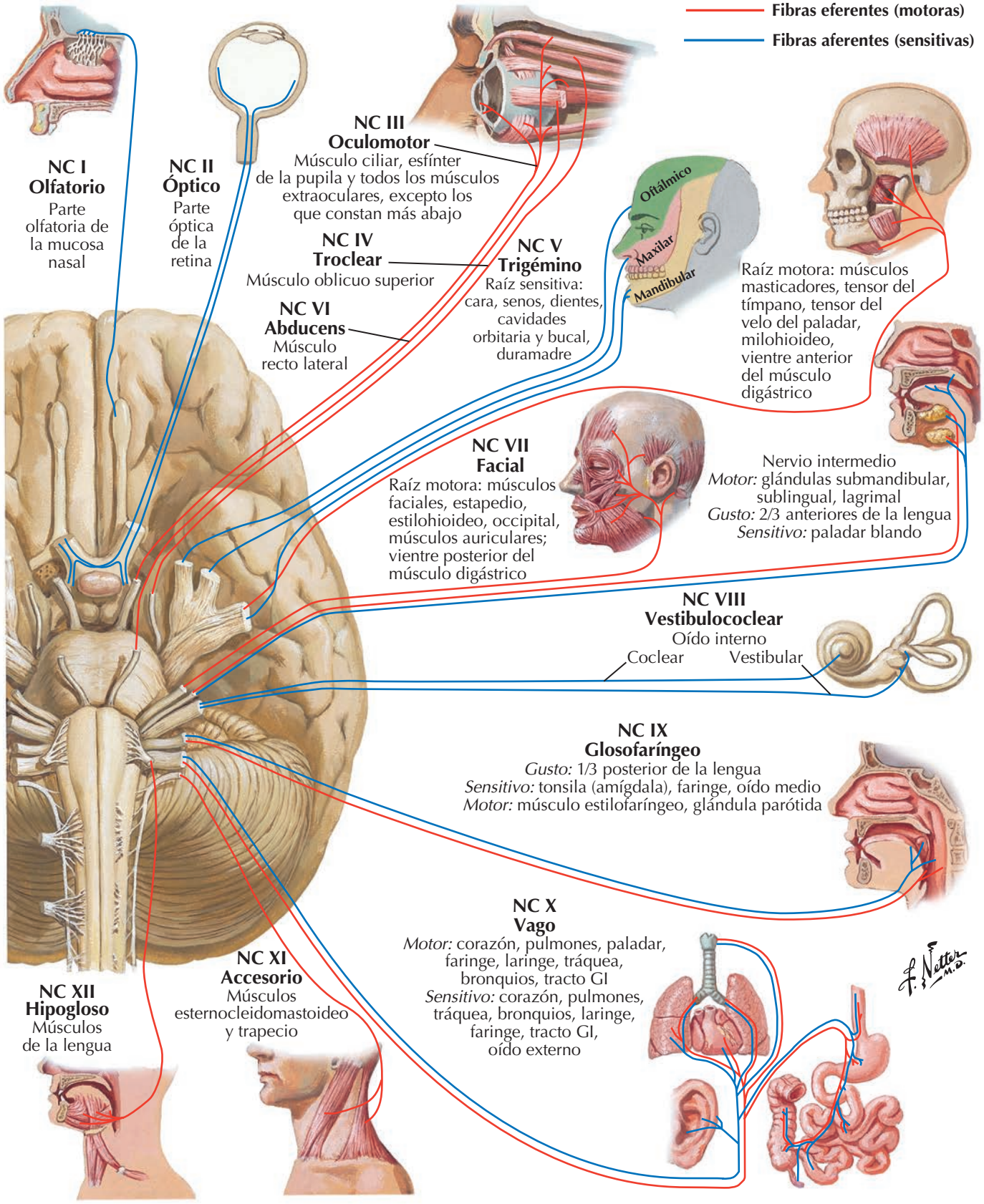

booksmedicos.org

Núcleos de los nervios craneales en el tronco del encéfalo: esquema (visión posterior)

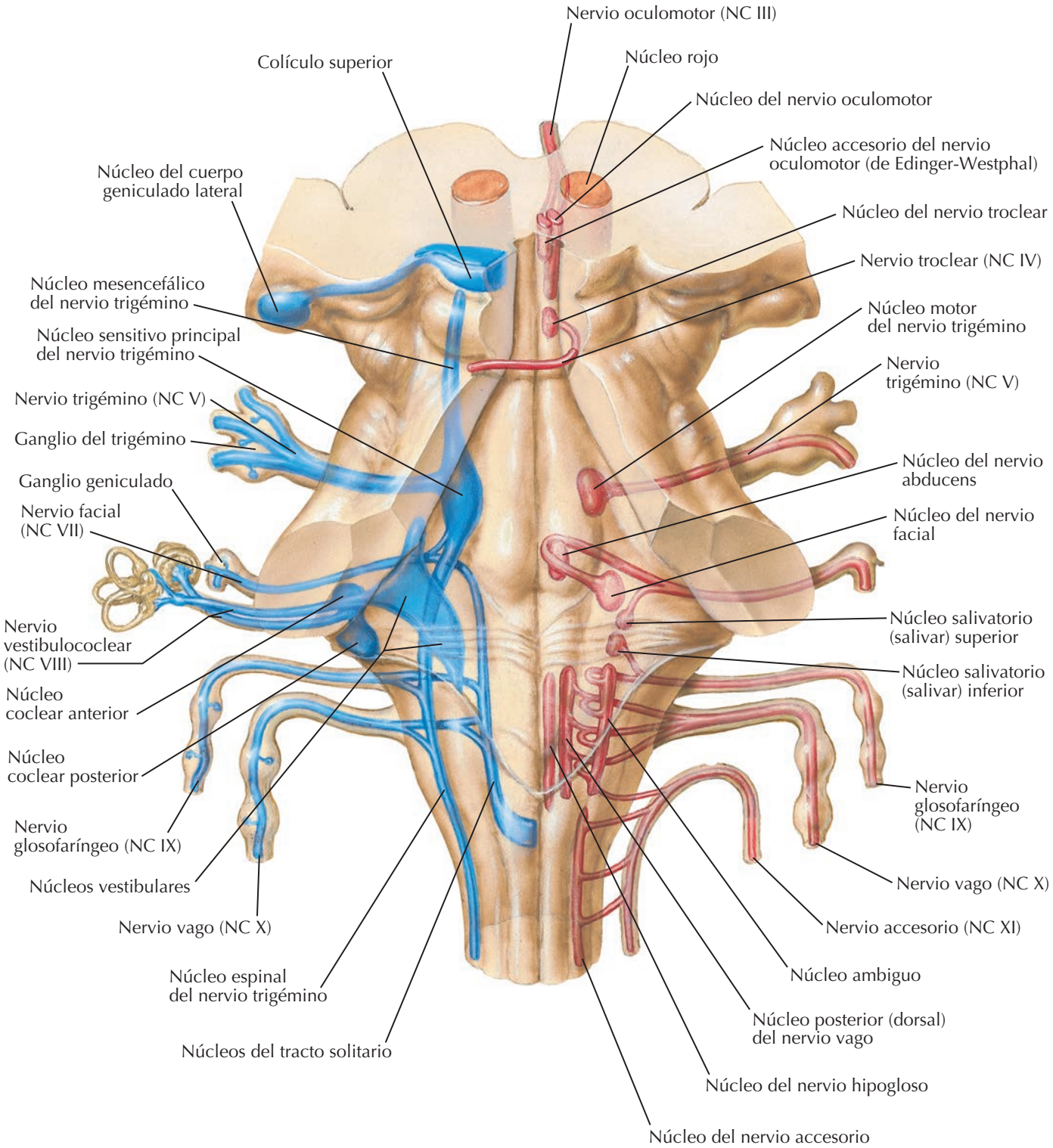

booksmedicos.org

Núcleos de los nervios craneales en el tronco del encéfalo: esquema (visión medial)

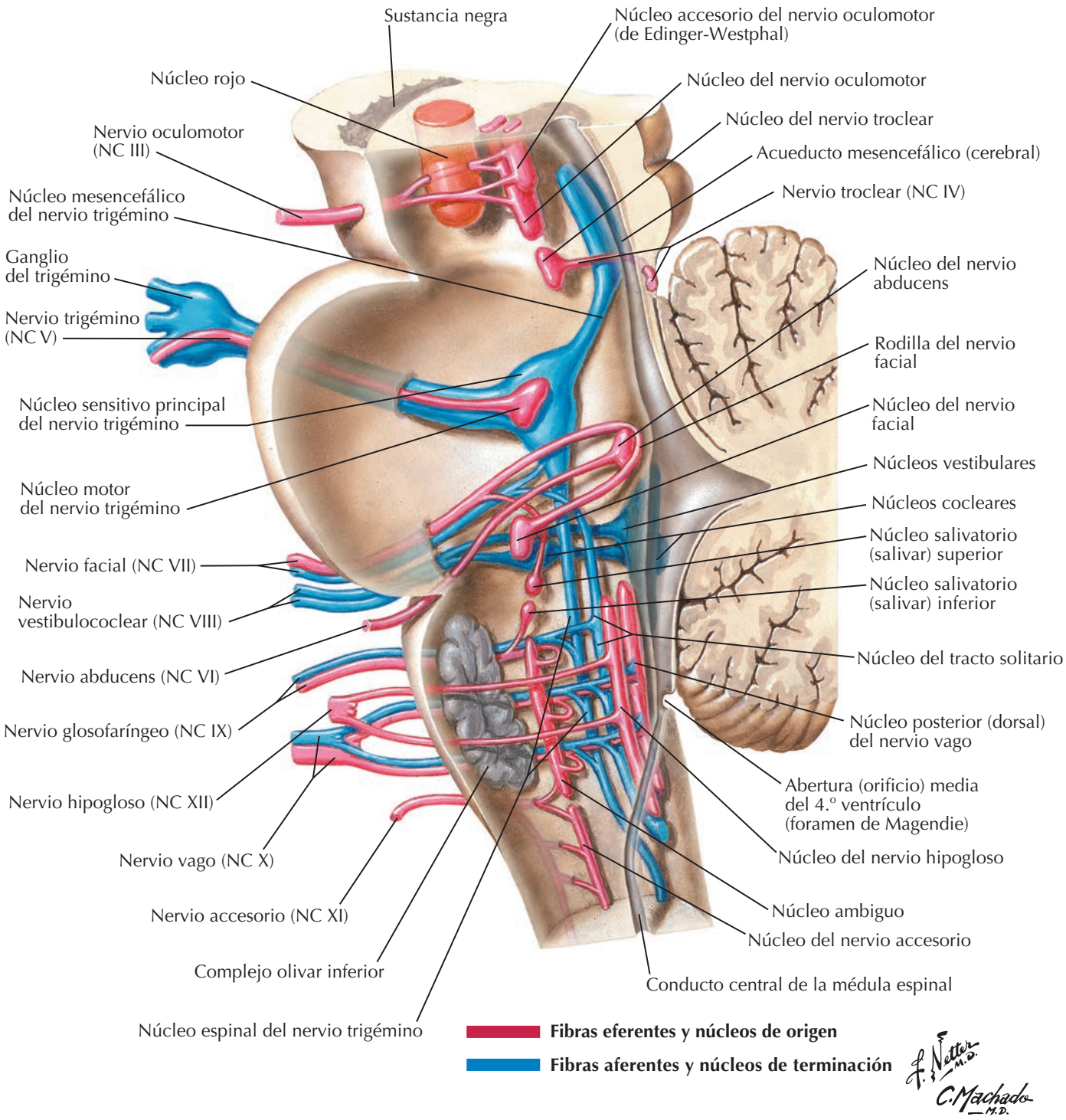

booksmedicos.org

Véase también **lámina S-364**

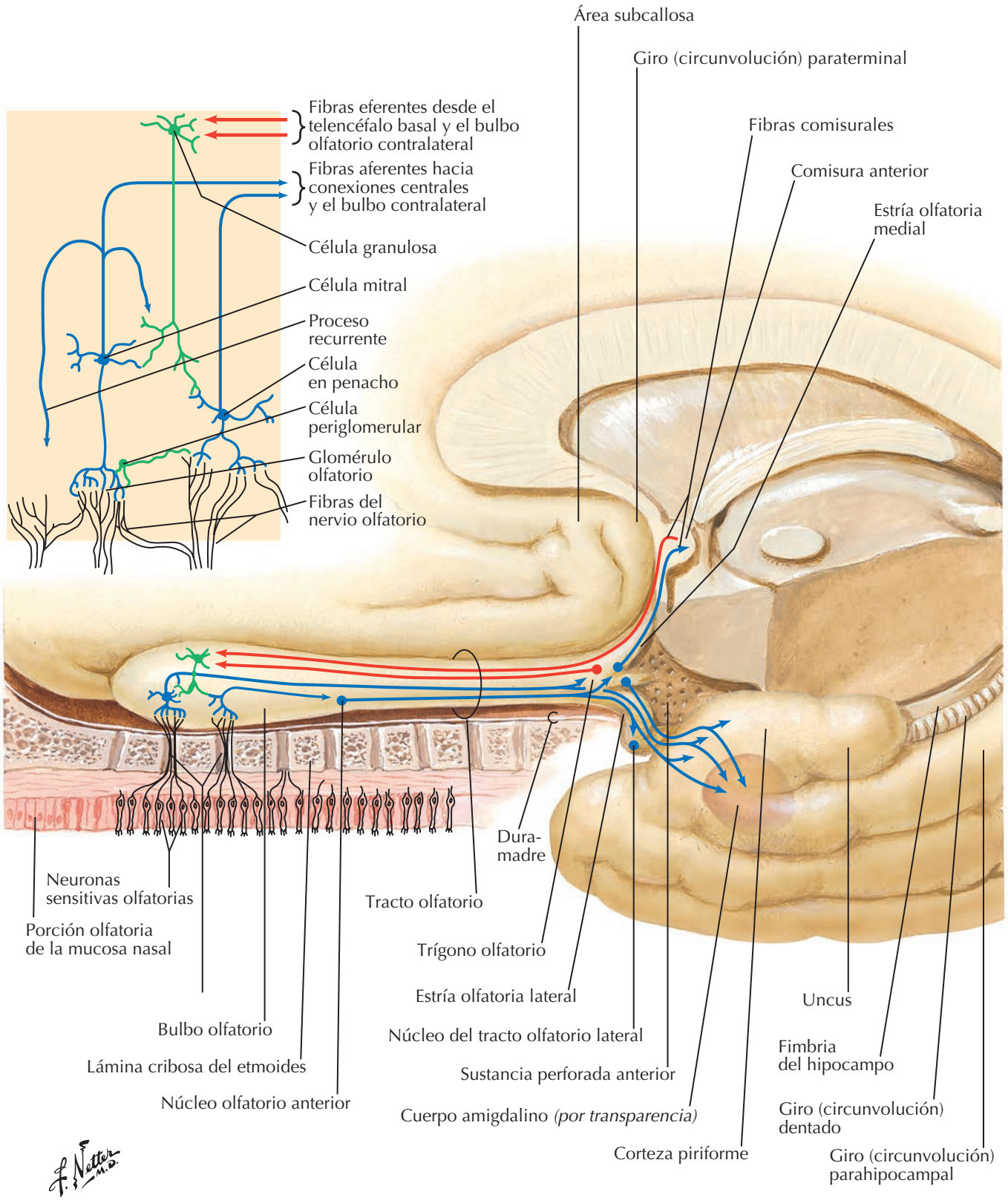

booksmedicos.org

Estructura de la retina: esquema

- **A** Células amacrinas
- **B** Células bipolares
- **C** Conos
- **G** Células ganglionares de la retina
- **H** Células horizontales
- **P** Células pigmentarias de la retina
- **R** Bastones

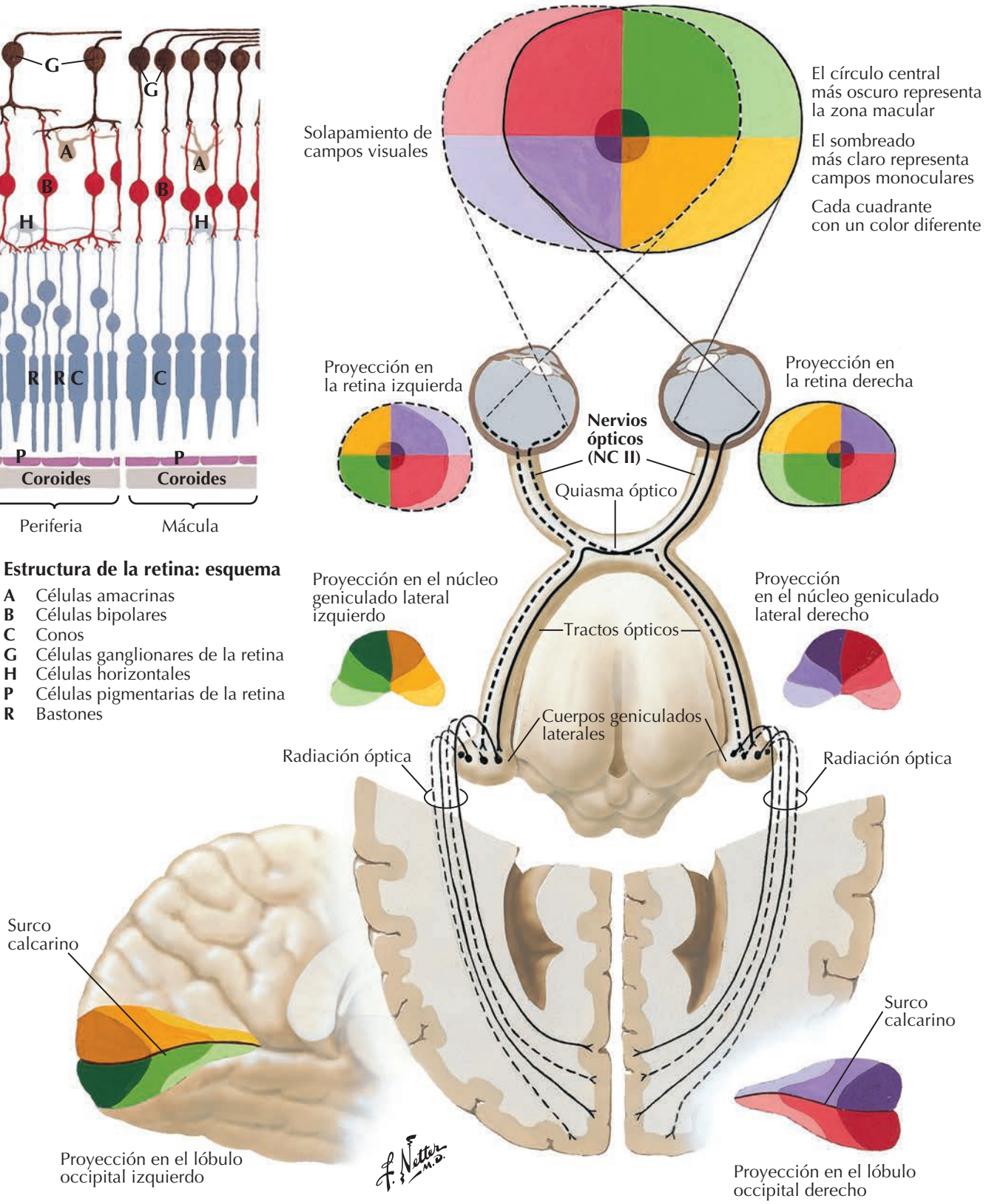

booksmedicos.org

Nervios oculomotor (NC III), troclear (NC IV) y abducens (NC VI): esquema

Véanse también **láminas S-78, S-85**

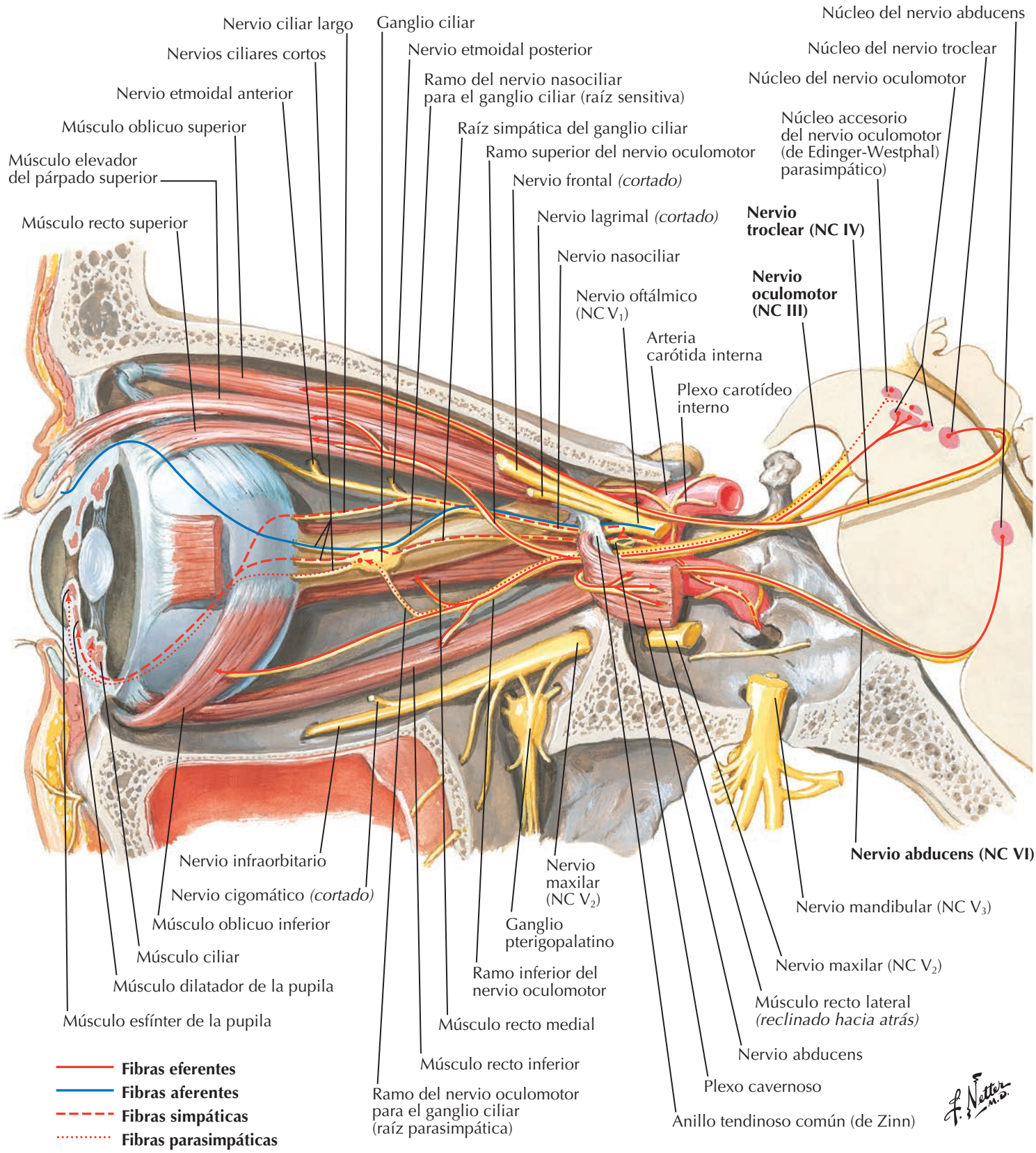

booksmedicos.org

Véanse también **láminas S-61, S-62, S-63, S-185, S-BP 6**

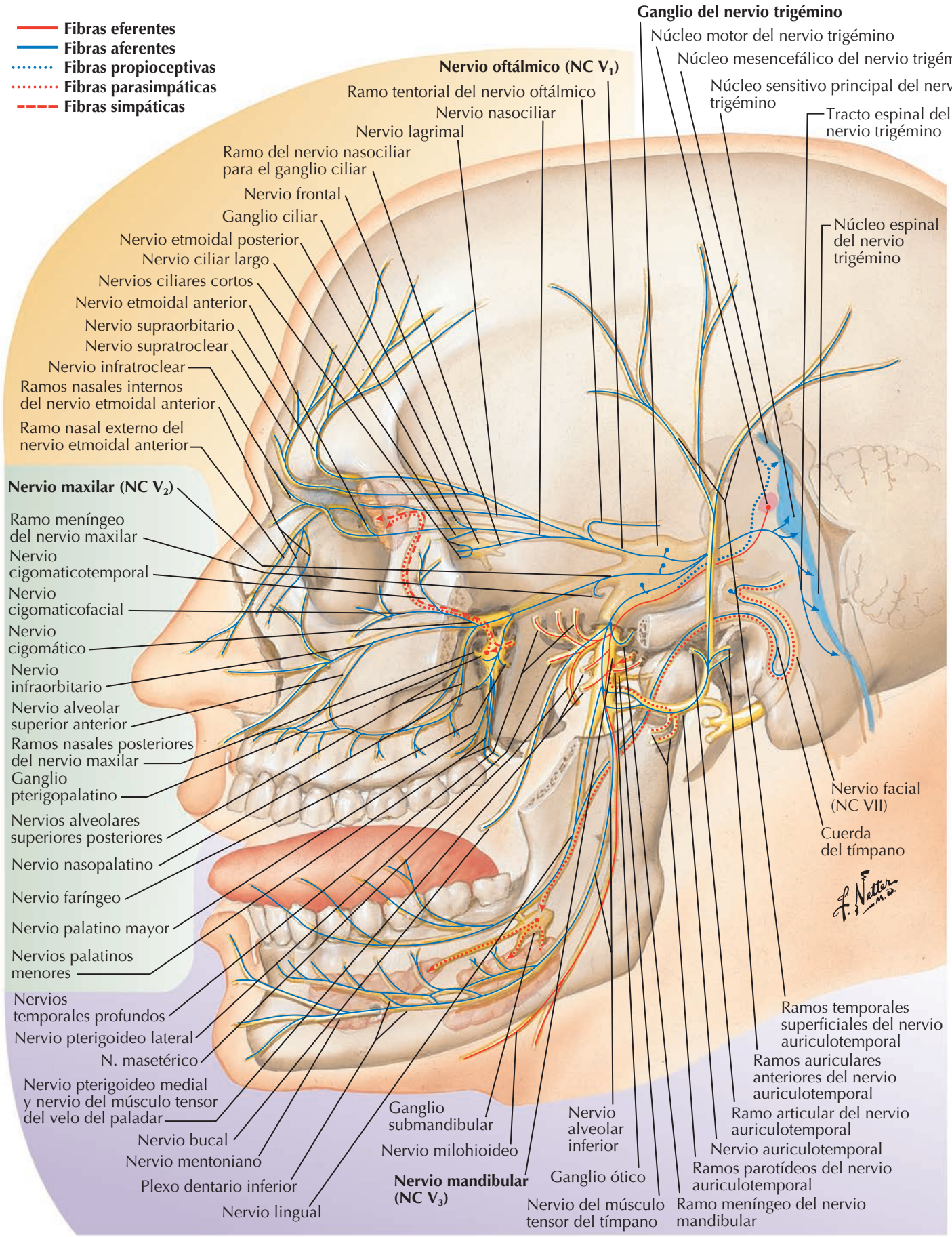

booksmedicos.org

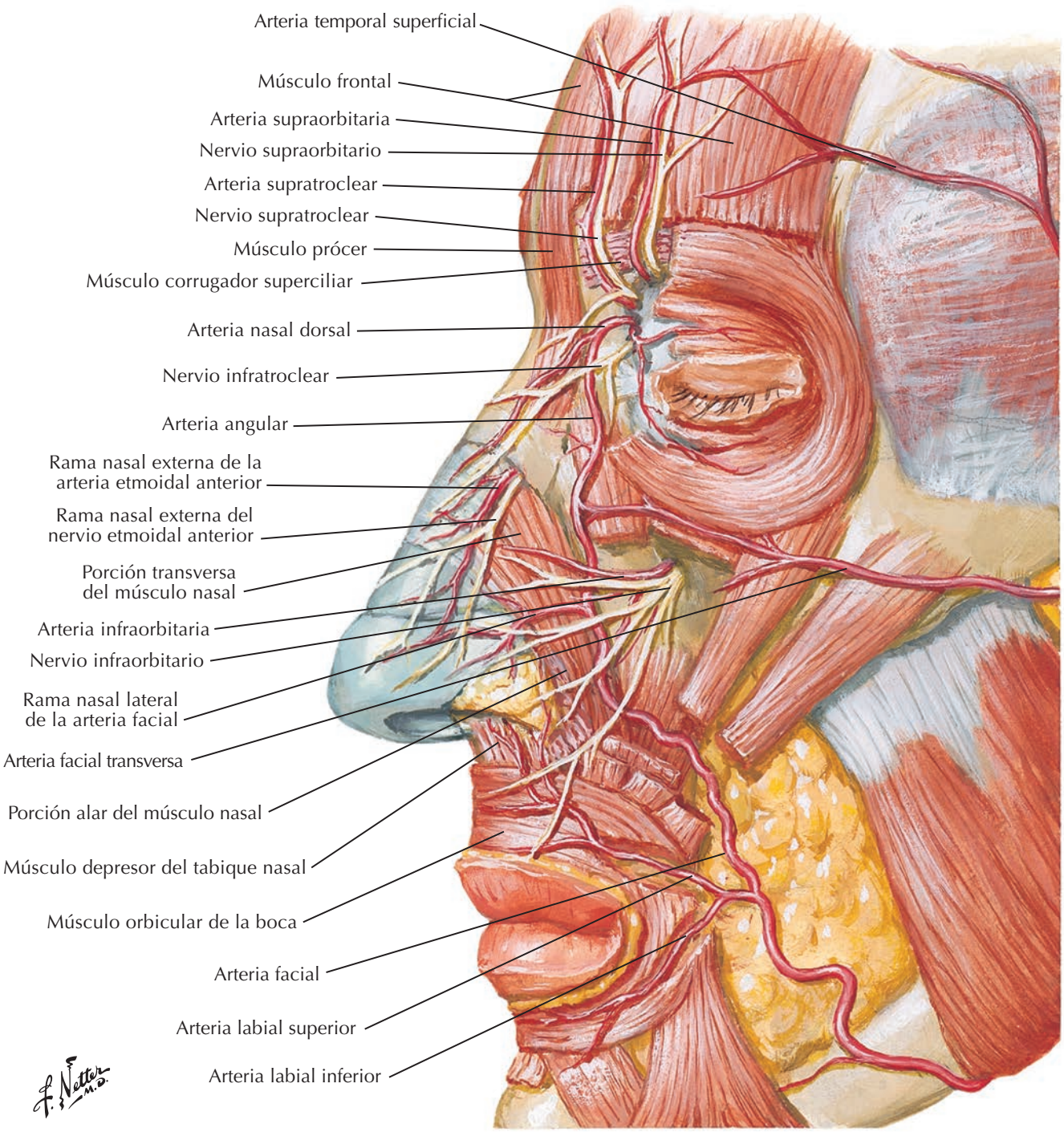

booksmedicos.org

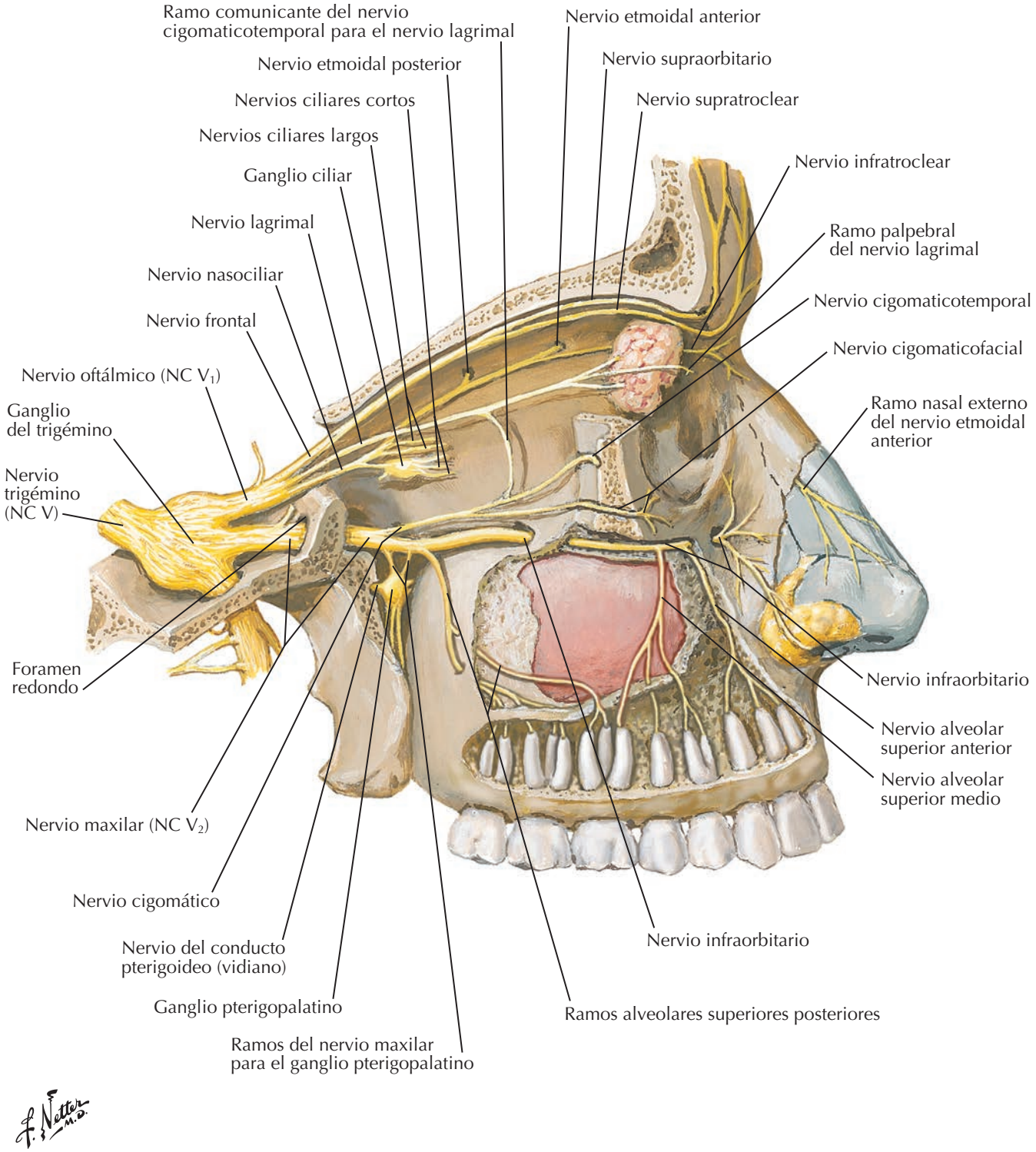

booksmedicos.org

Nervio mandibular (NC V_3)

Véanse también **láminas S-59, S-63, S-73, S-188, S-BP 6**

Visión lateral

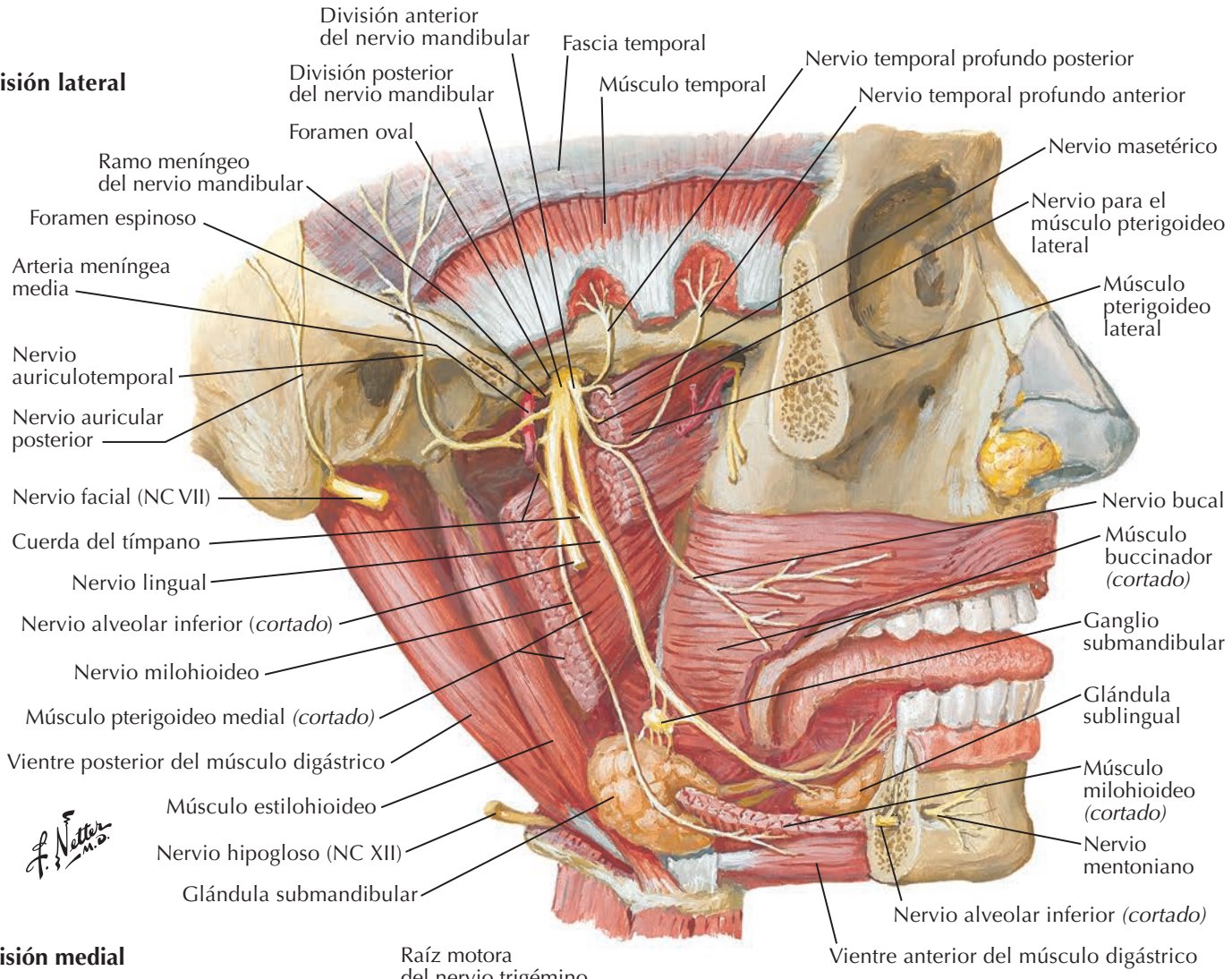

Visión medial

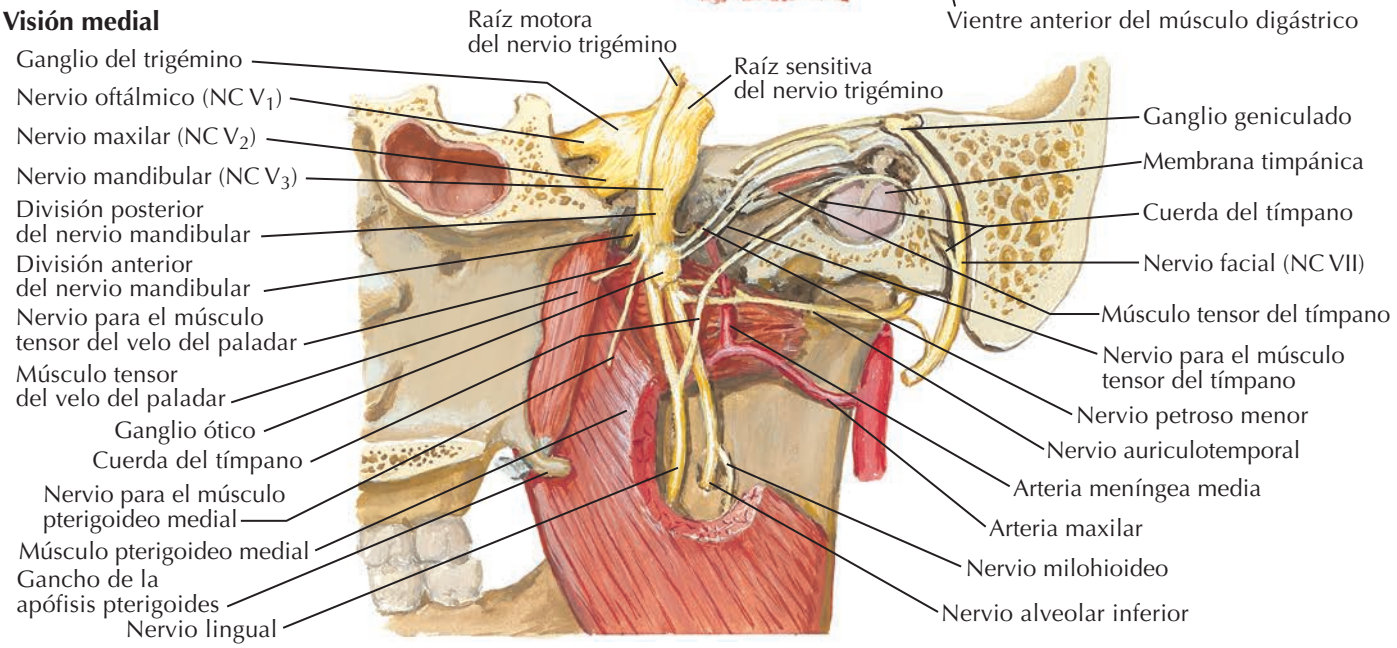

booksmedicos.org

Véanse también **láminas S-30, S-62, S-71, S-188, S-189, S-325, S-371**

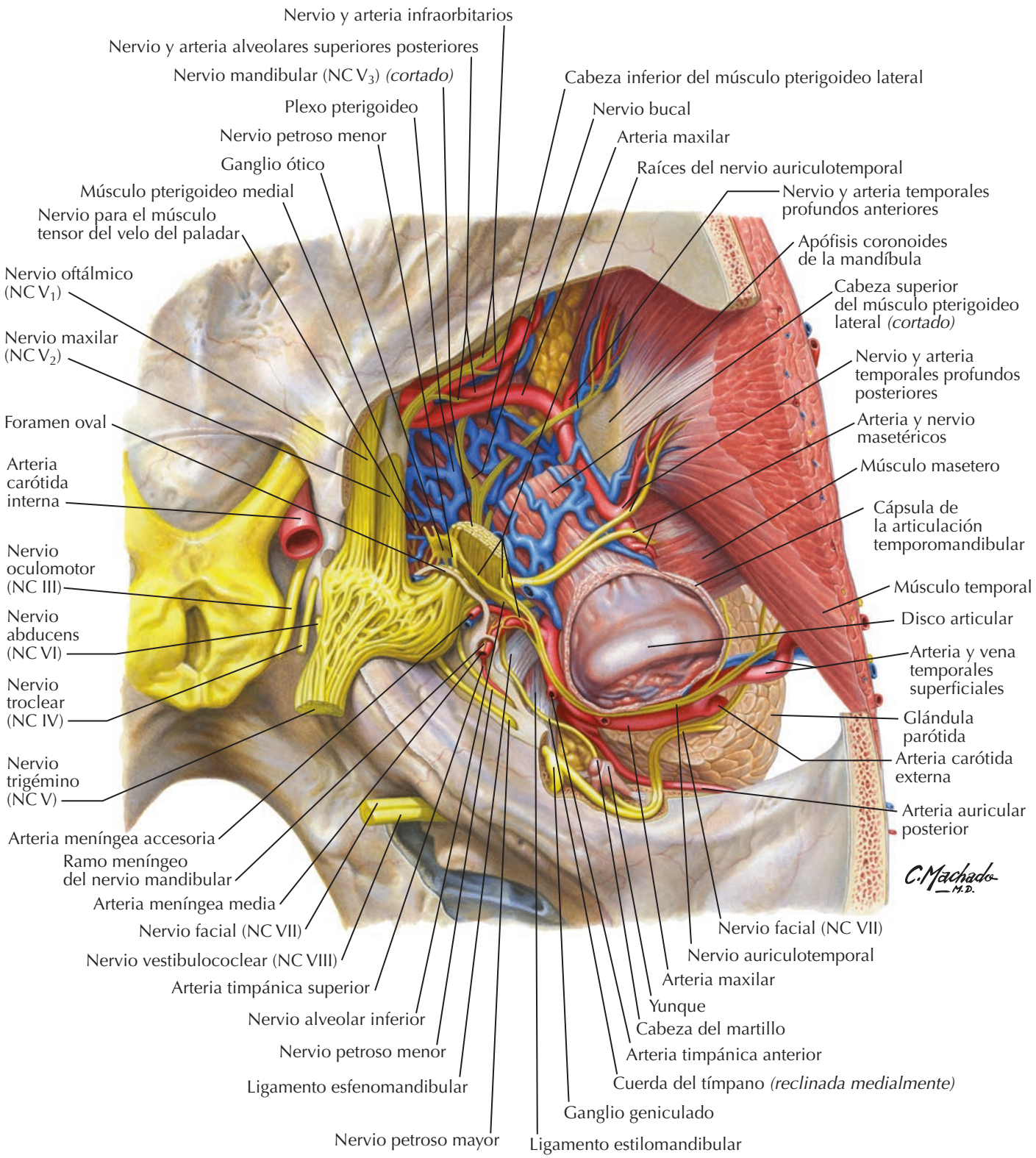

booksmedicos.org

Ramos del nervio facial y glándula parótida

Véase también **lámina S-396**

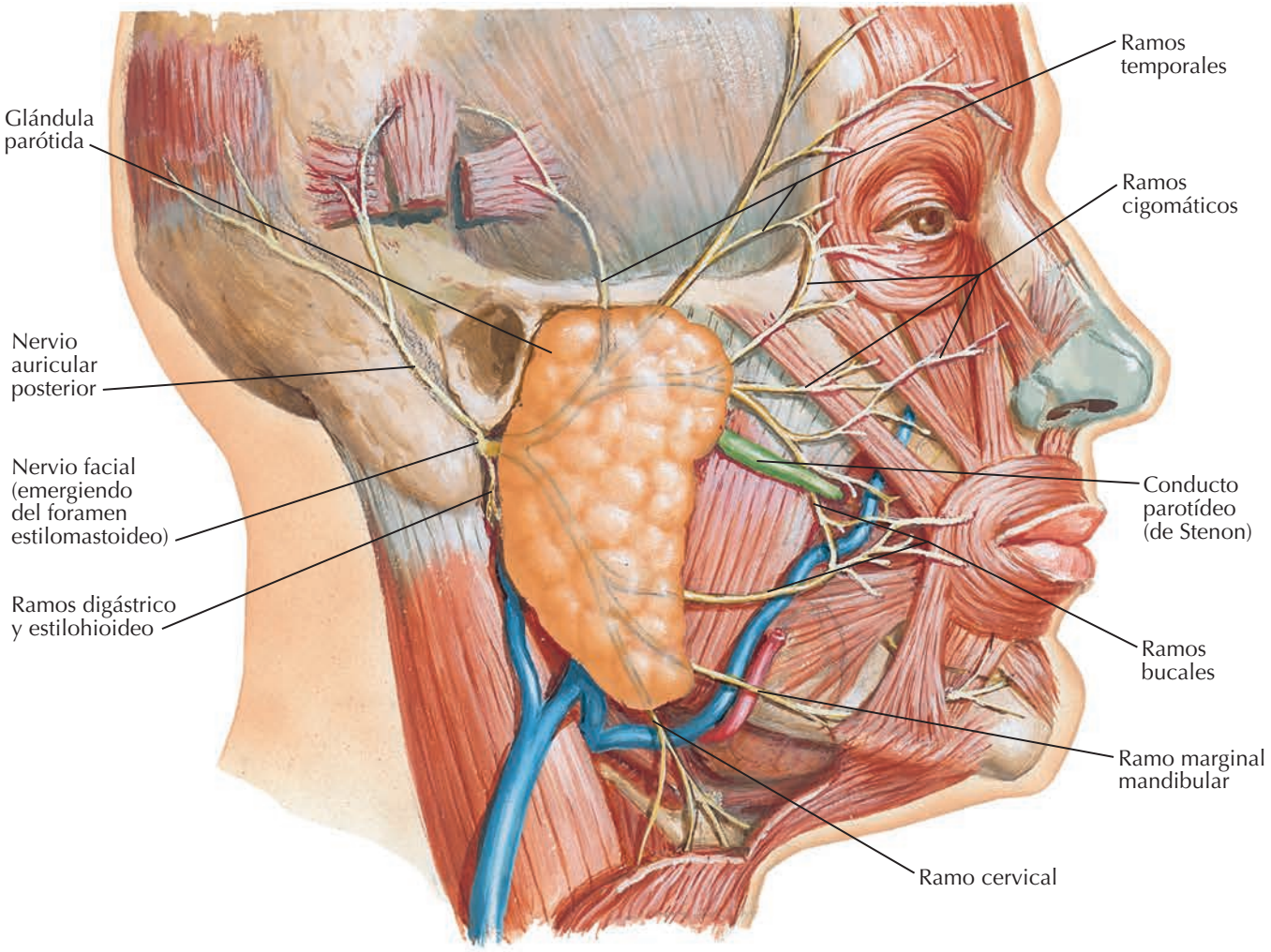

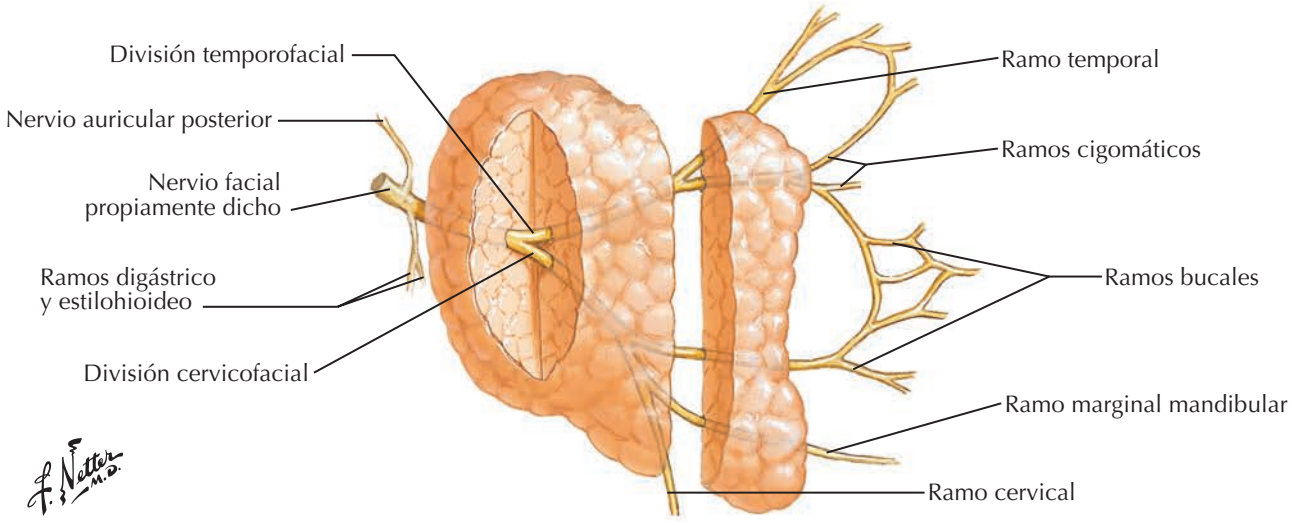

booksmedicos.org

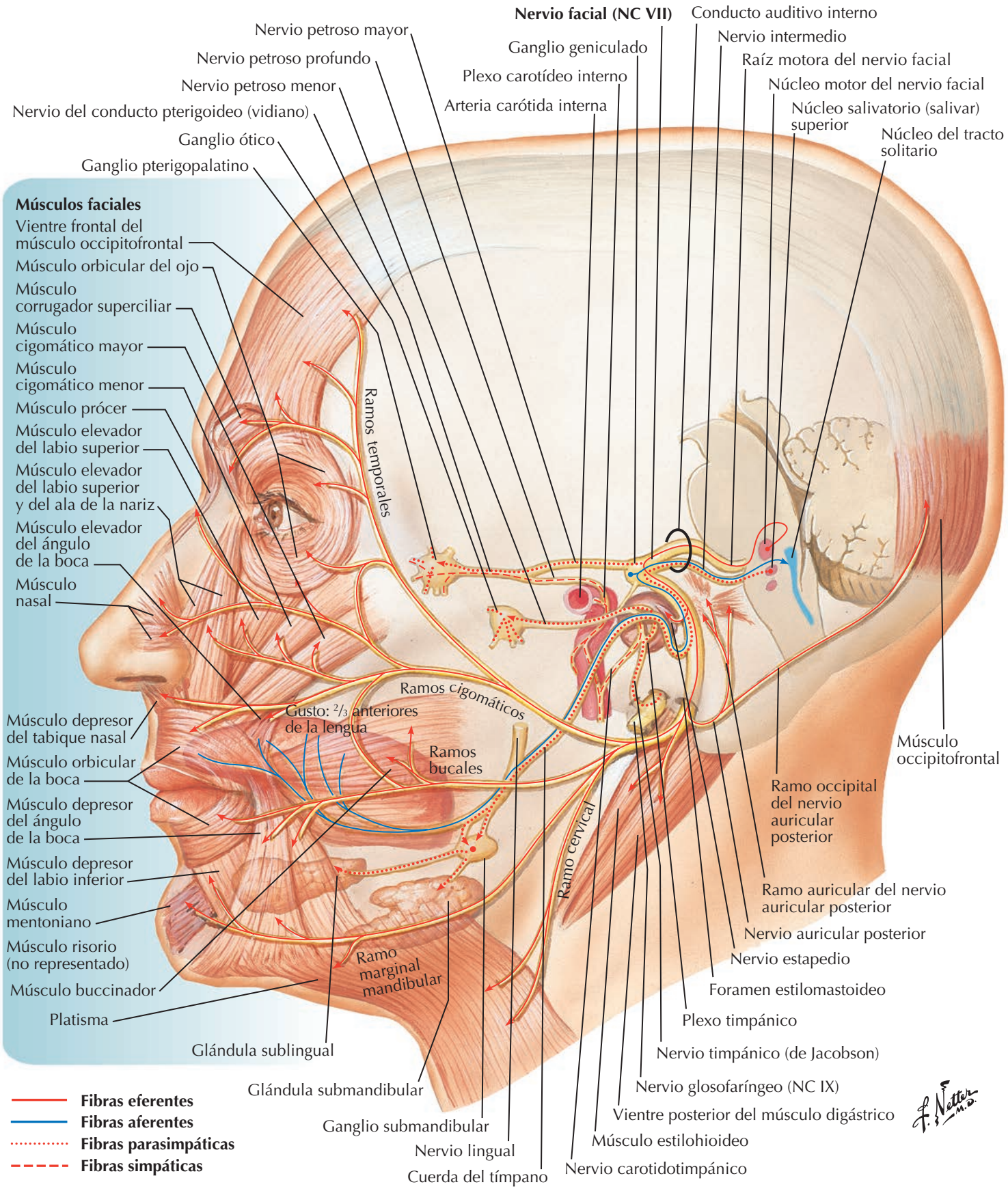

booksmedicos.org

Véanse también **láminas S-93, S-96, S-98**

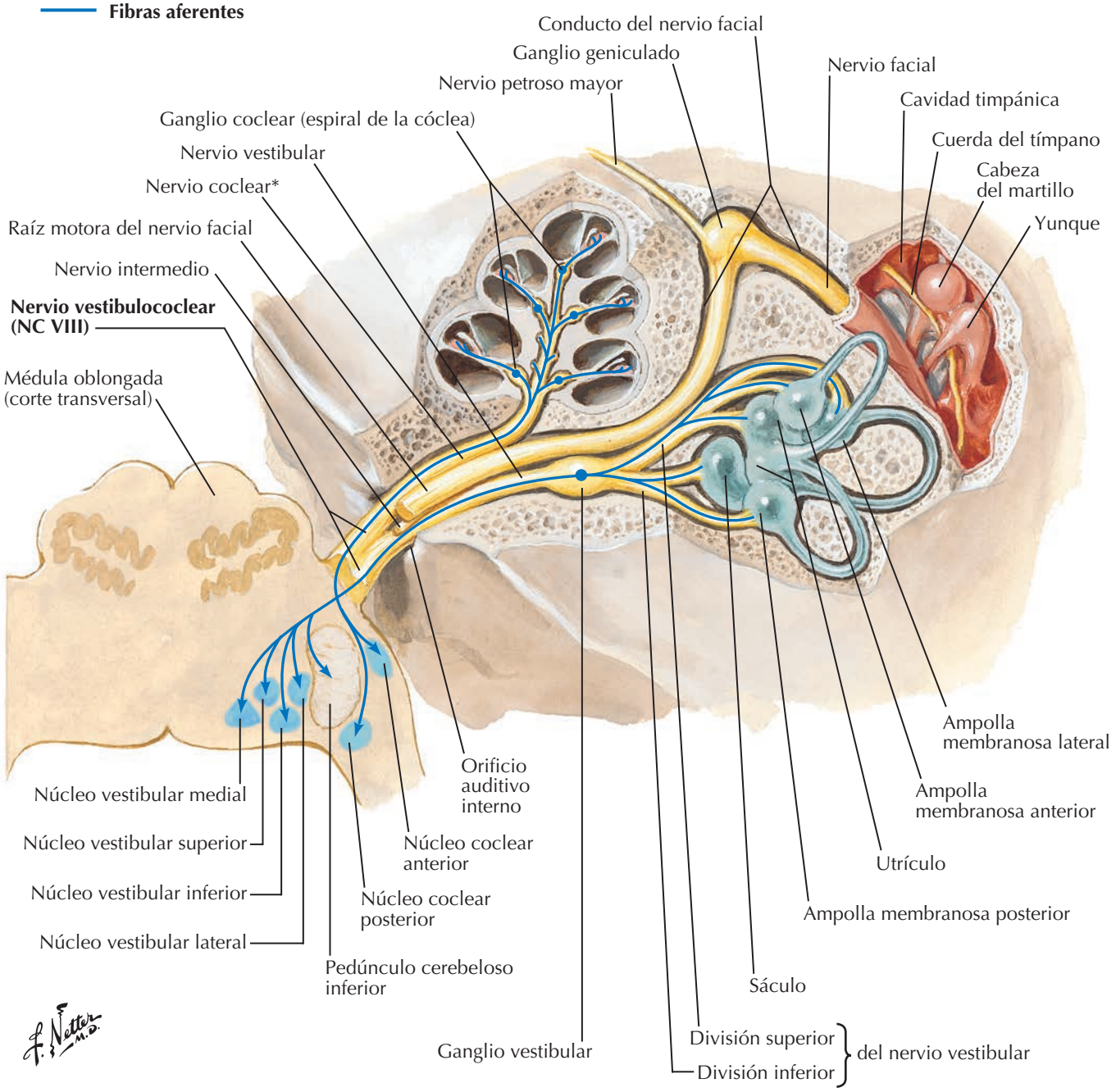

**Nota: El nervio coclear también contiene fibras eferentes para el epitelio sensorial. Estas fibras derivan del nervio vestibular cuando pasa por el conducto auditivo interno.*

booksmedicos.org

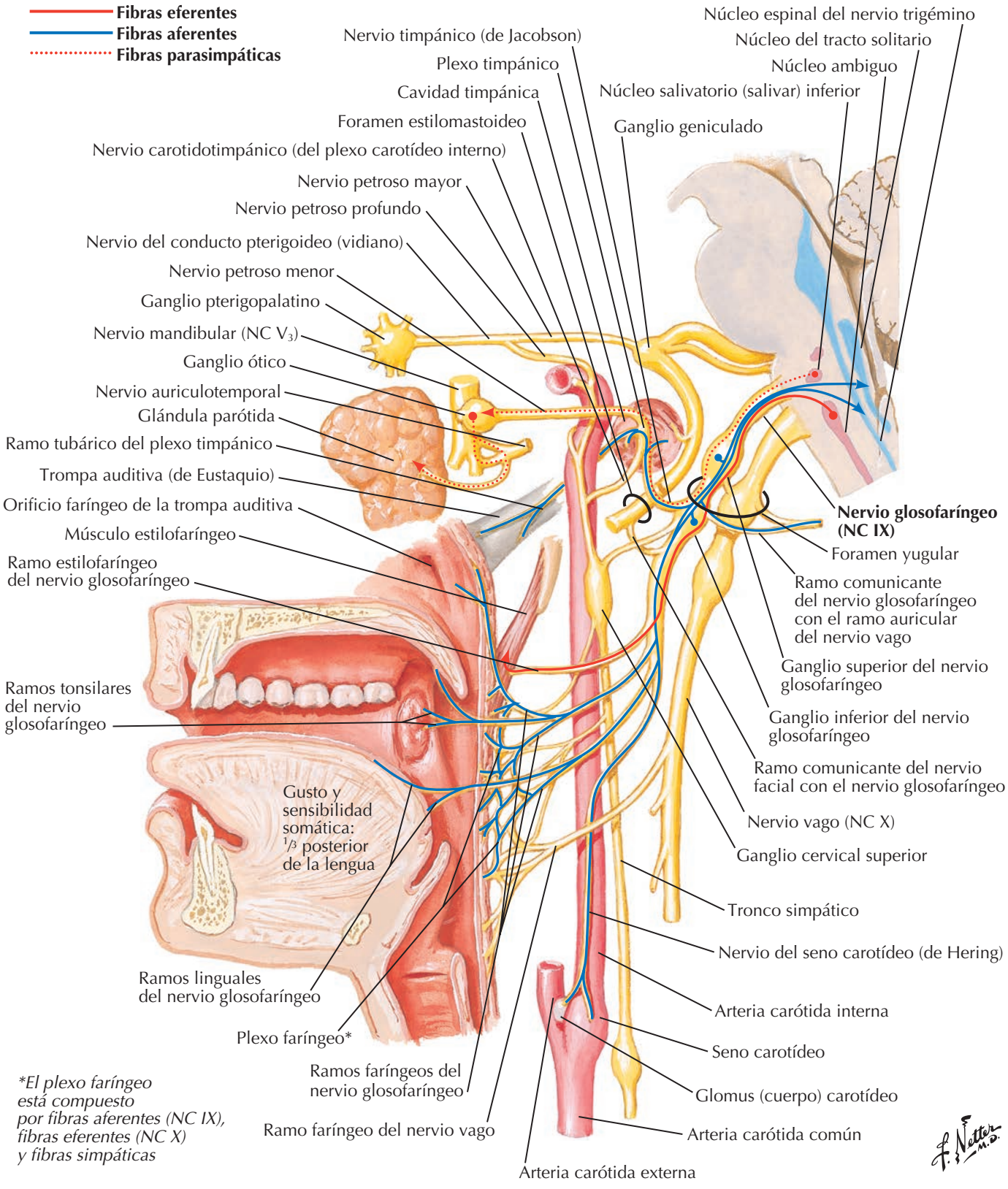

**El plexo faríngeo está compuesto por fibras aferentes (NC IX), fibras eferentes (NC X) y fibras simpáticas*

booksmedicos.org

Nervio vago (NC X): esquema

Véase también **lámina S-BP 6**

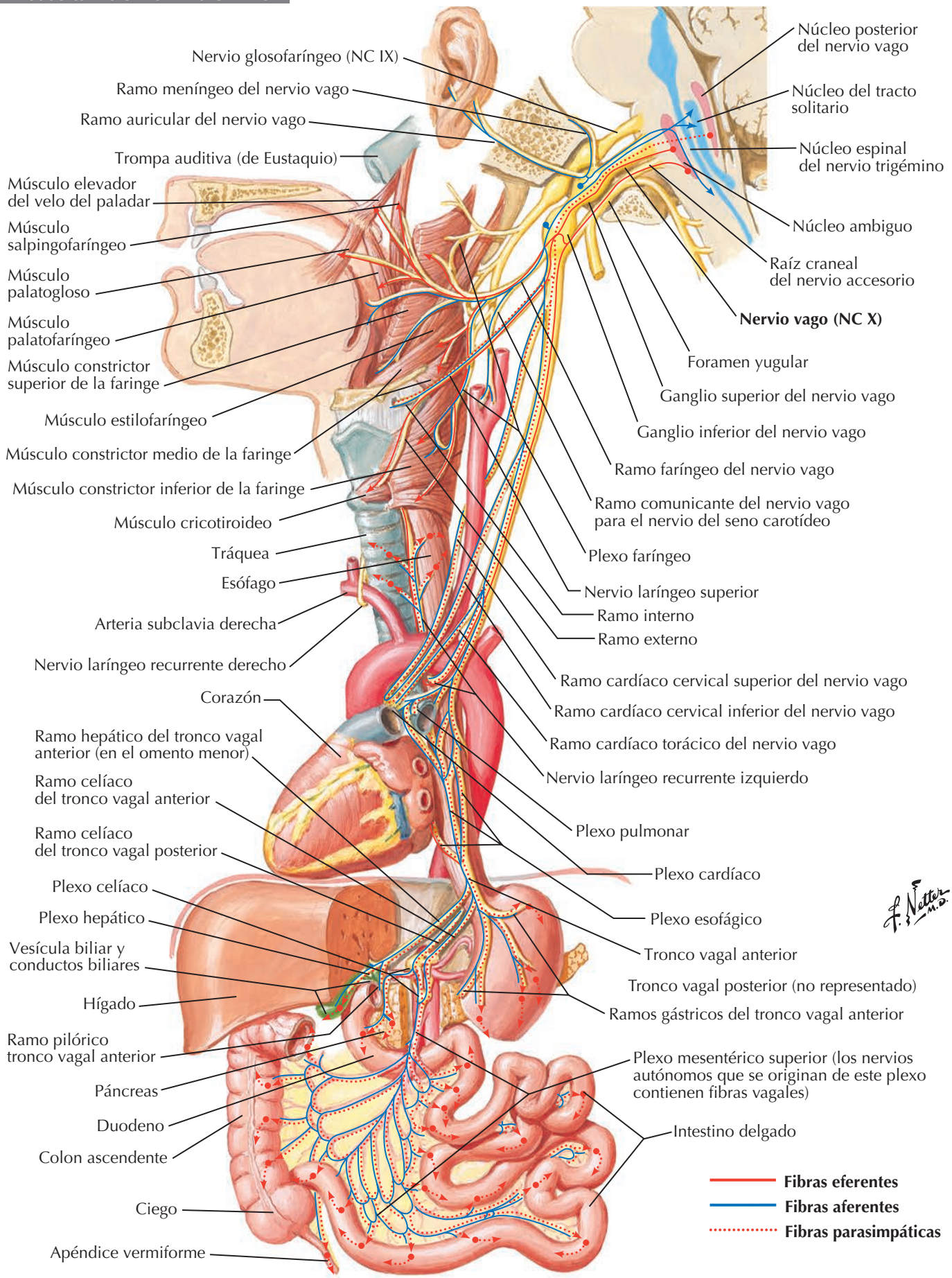

booksmedicos.org

Véase también **lámina S-194**

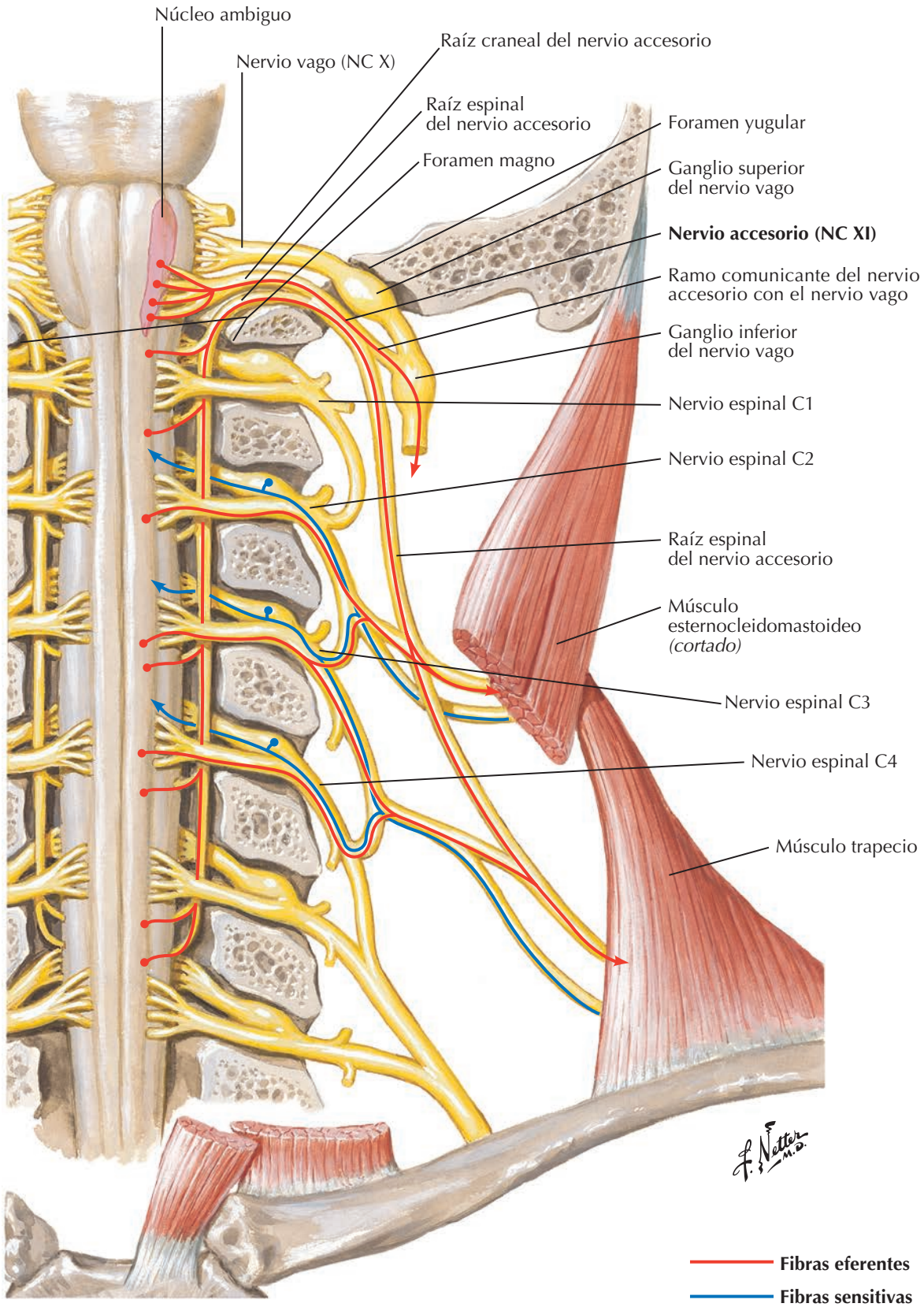

booksmedicos.org

Nervio hipogloso (NC XII): esquema

Véase también **lámina S-194**

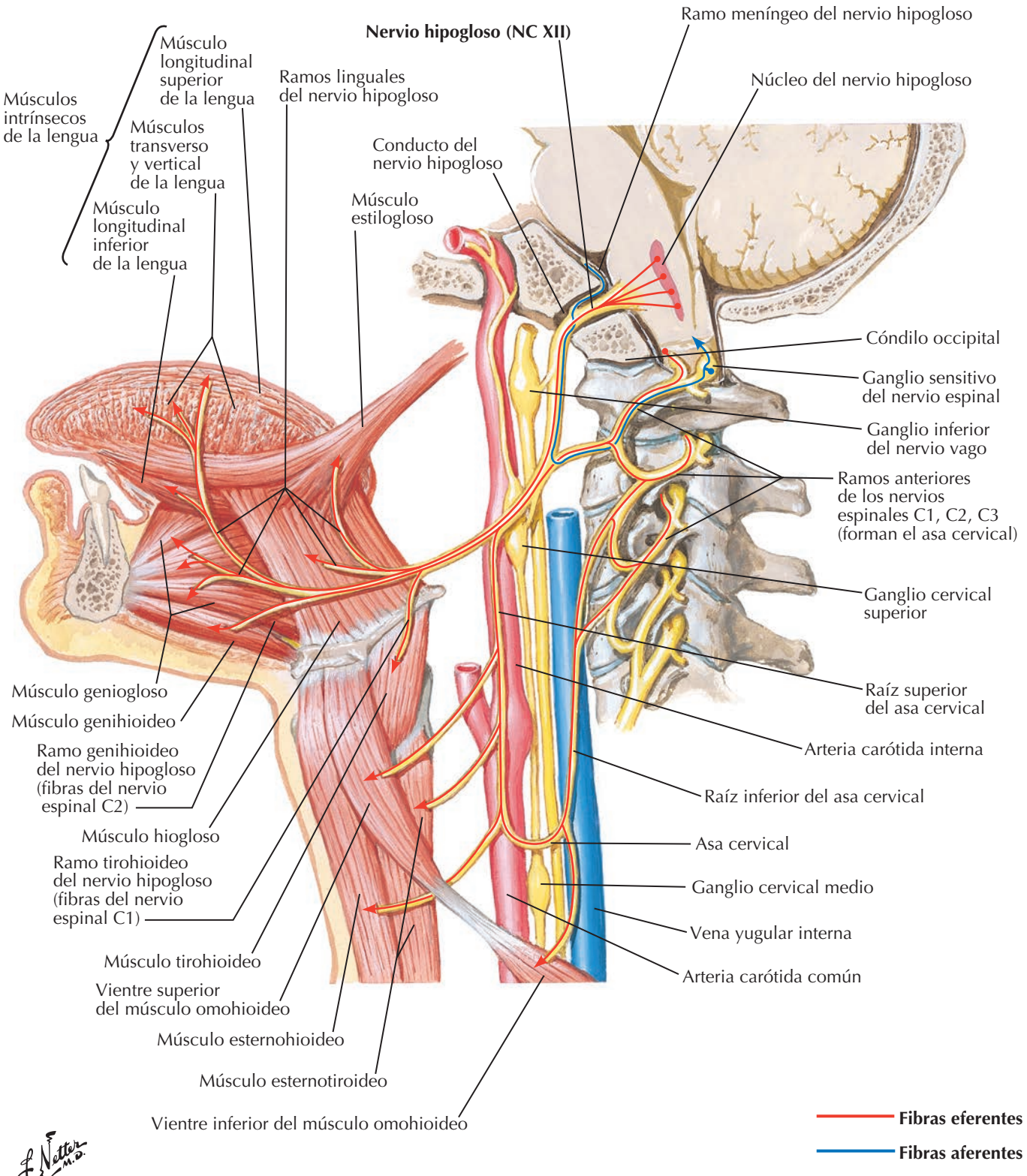

booksmedicos.org

Véanse también **láminas S-30, S-72, S-73, S-77, S-326**

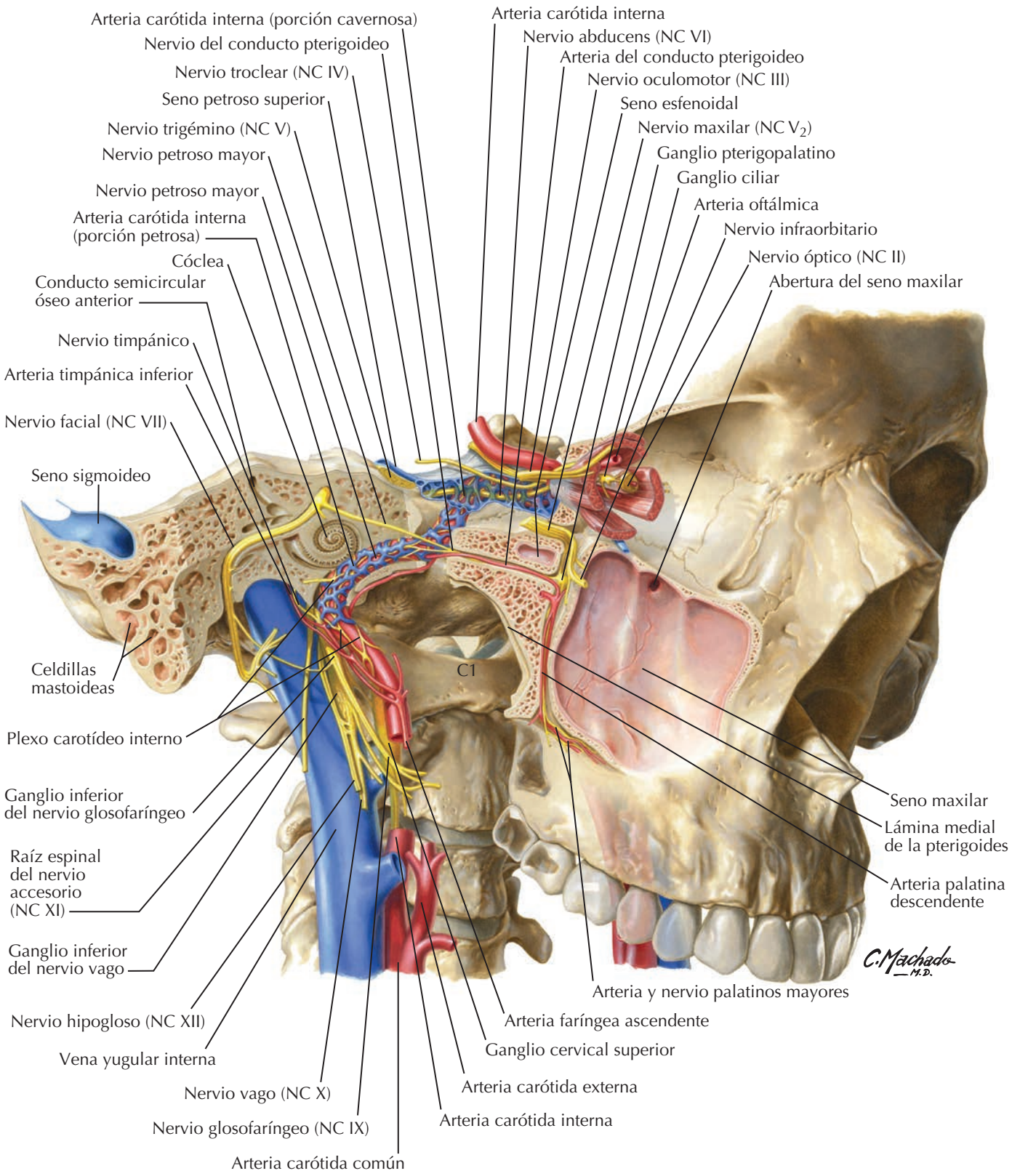

booksmedicos.org

Visión posterior de la faringe: nervios y vasos

Véanse también **láminas S-71, S-73, S-323, S-373, S-409**

Visión superior de la base del cráneo mostrando la línea de corte y la porción retirada

Nervio vestibulococlear (NC VIII)
Nervio glosofaríngeo (NC IX)
Nervio facial (NC VII)
Ganglio inferior del nervio vago
Ganglio superior del nervio vago
Arteria estilomastoidea
Nervio facial (NC VII)
Seno sigmoideo
Nervio hipogloso (NC XII)
Arteria occipital
Raíz espinal del nervio accesorio (NC XI)
Arteria faríngea ascendente
Músculo estilofaríngeo
Arteria temporal superficial
Nervio glosofaríngeo (NC IX)
Nervio vago (NC X) *(cortado)*
Arteria carótida interna
Ganglio cervical superior
Arteria carótida externa
Nervio laríngeo superior
Arteria facial
Ángulo de la mandíbula
Arteria tiroidea superior
Plexo faríngeo
Ramo faríngeo del nervio vago
Vena yugular interna
Arteria carótida interna
Arteria carótida común
Plexo faríngeo
Nervio cardíaco cervical superior
Arteria tiroidea inferior
Tronco simpático
Tronco tirocervical
Glándula tiroides
Arteria vertebral
Glándula paratiroides
Arteria subclavia
Ganglio cervical medio
Nervio laríngeo recurrente
Arteria carótida común
Esófago

C. Machado M.D.

booksmedicos.org

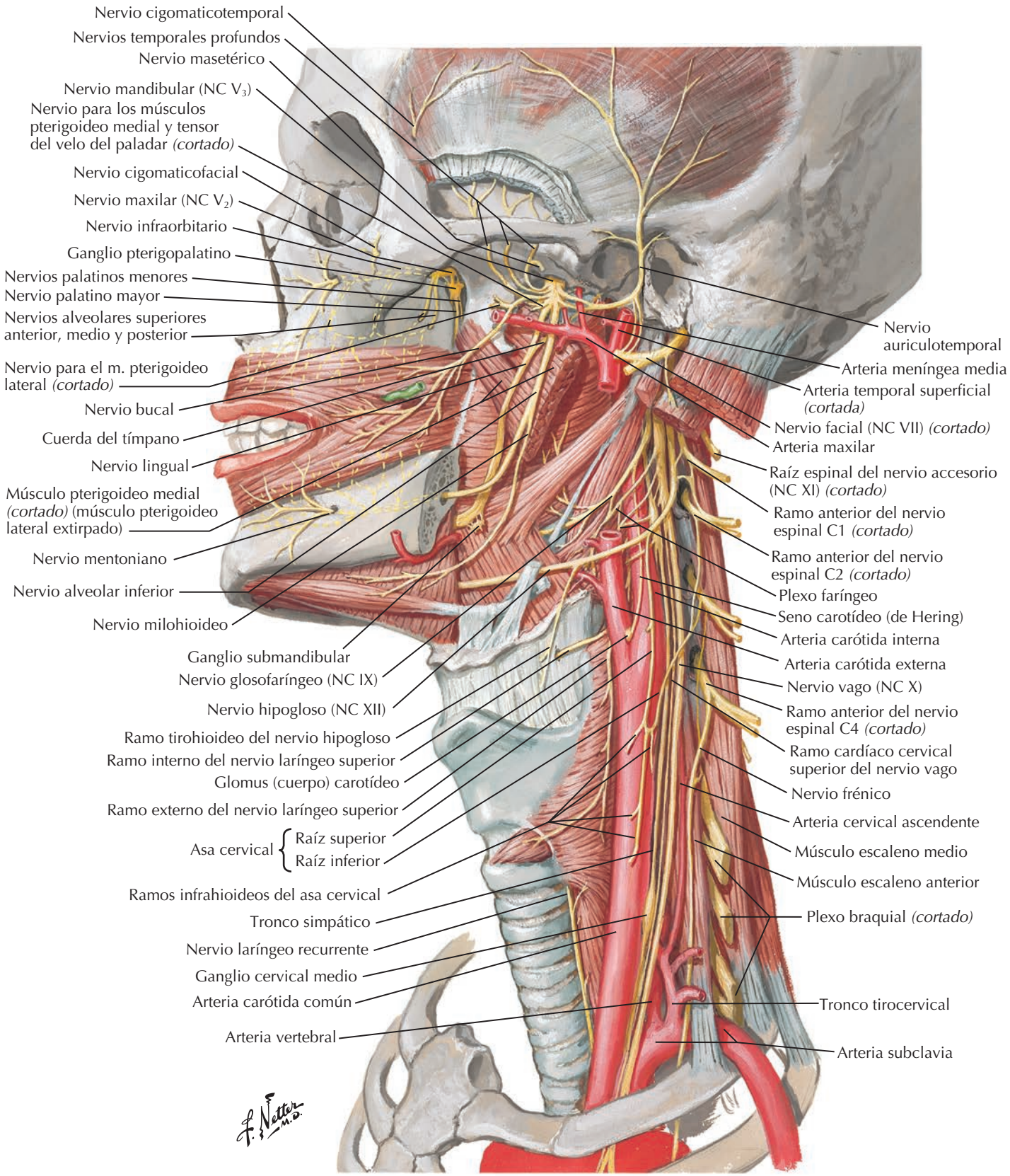

booksmedicos.org

Plexo cervical: esquema

Véanse también **láminas S-194, S-195**

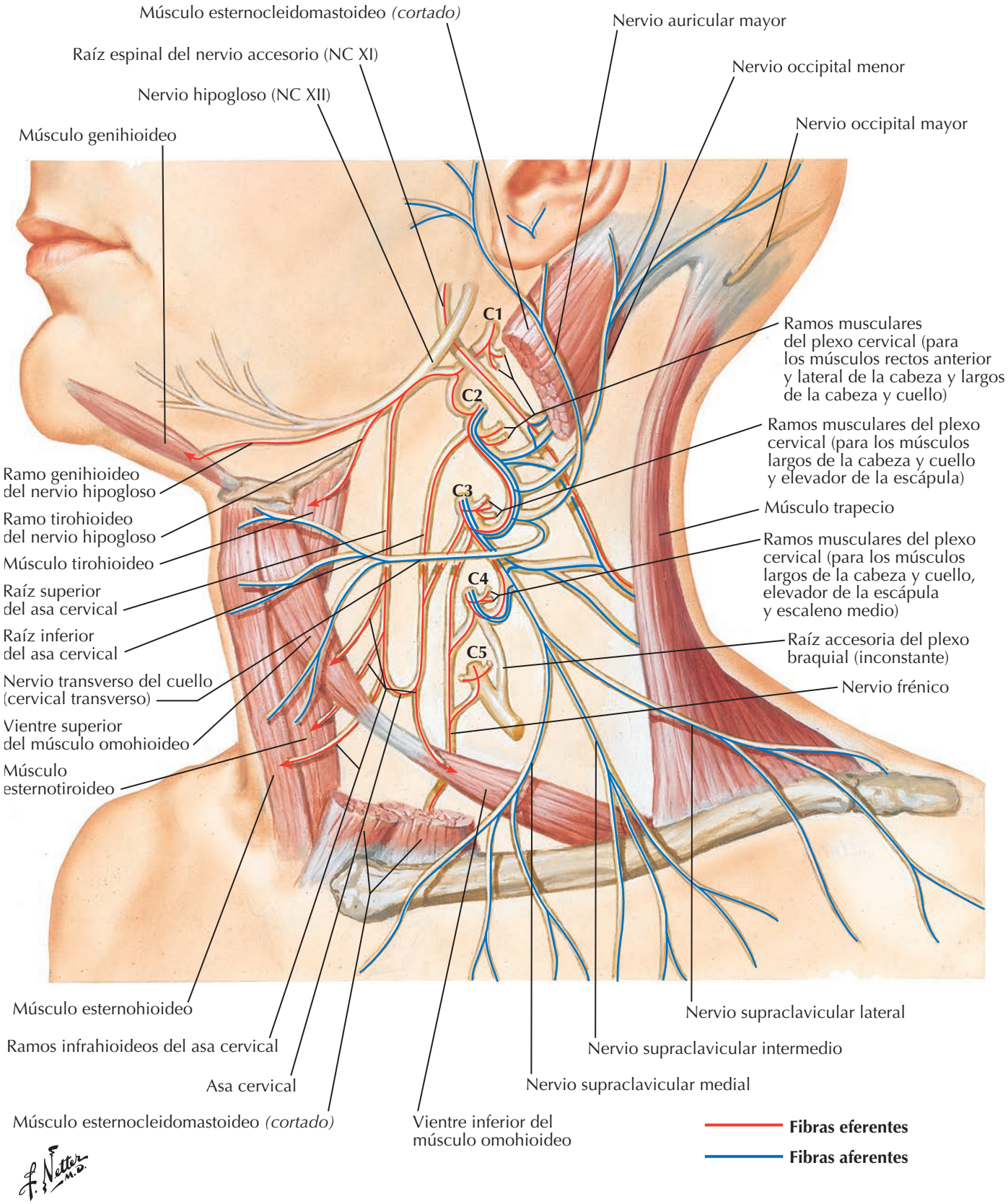

booksmedicos.org

Véanse también **láminas S-74, S-194, S-525**

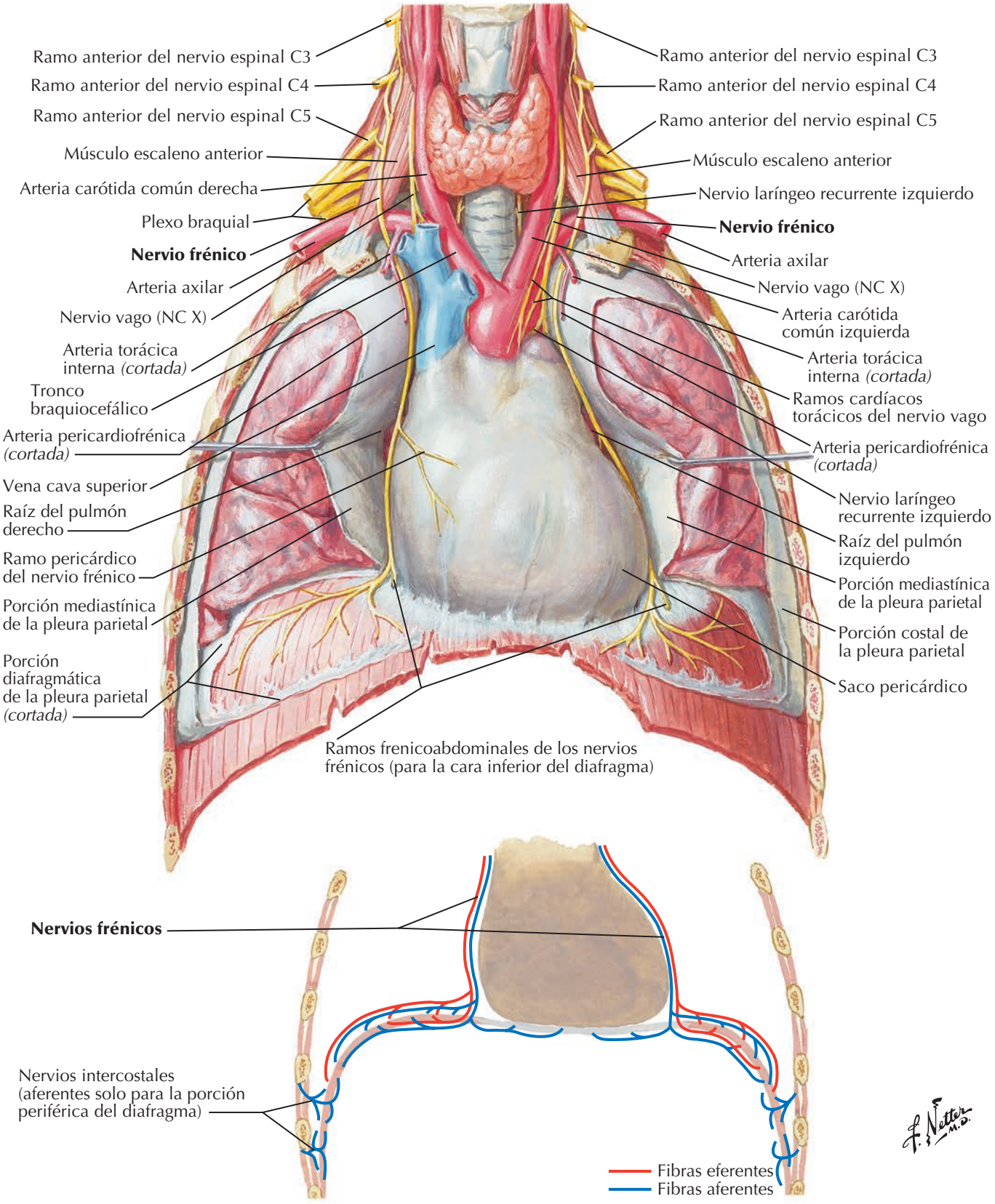

booksmedicos.org

Nervios autónomos en el cuello

Véase también **lámina S-67**

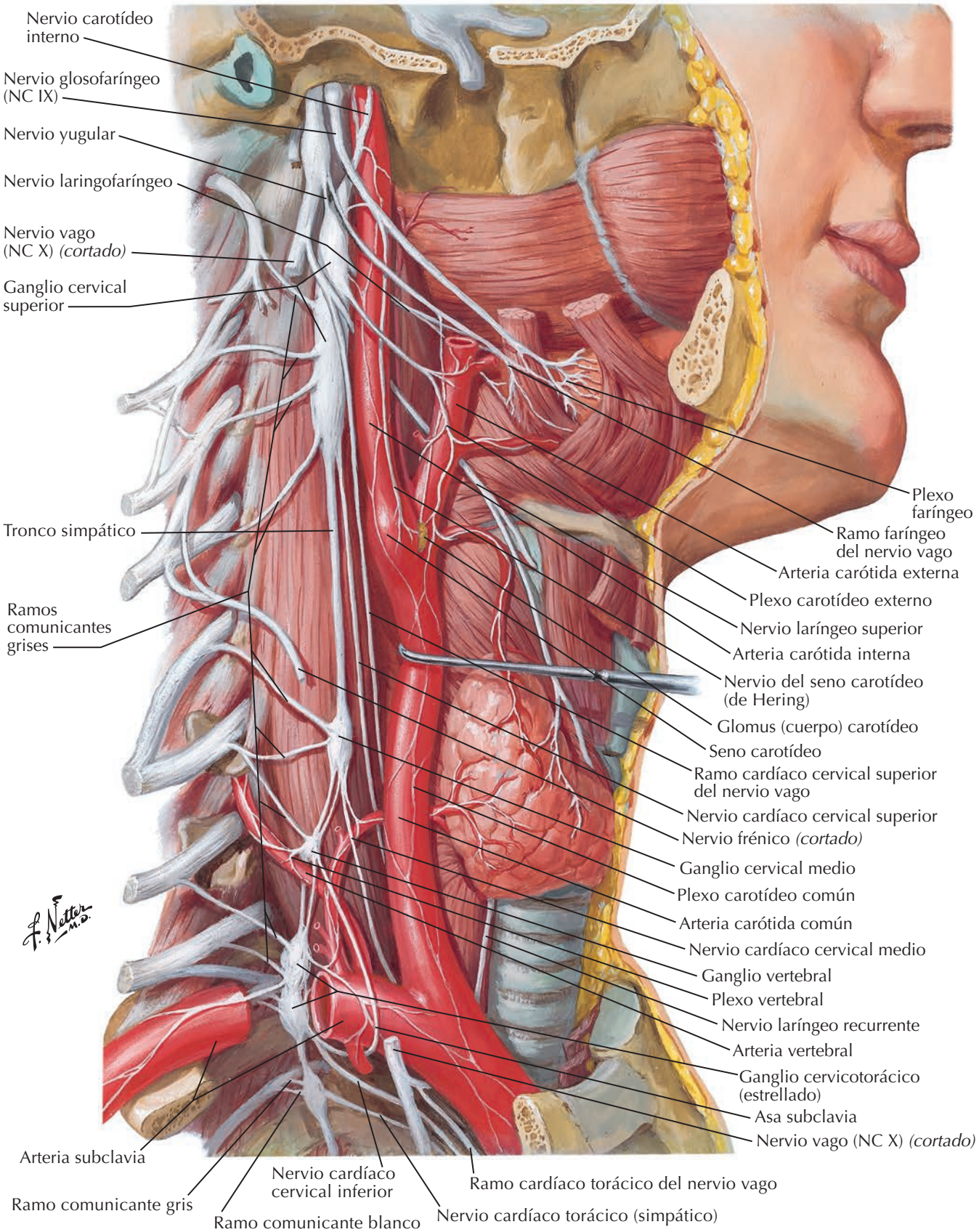

booksmedicos.org

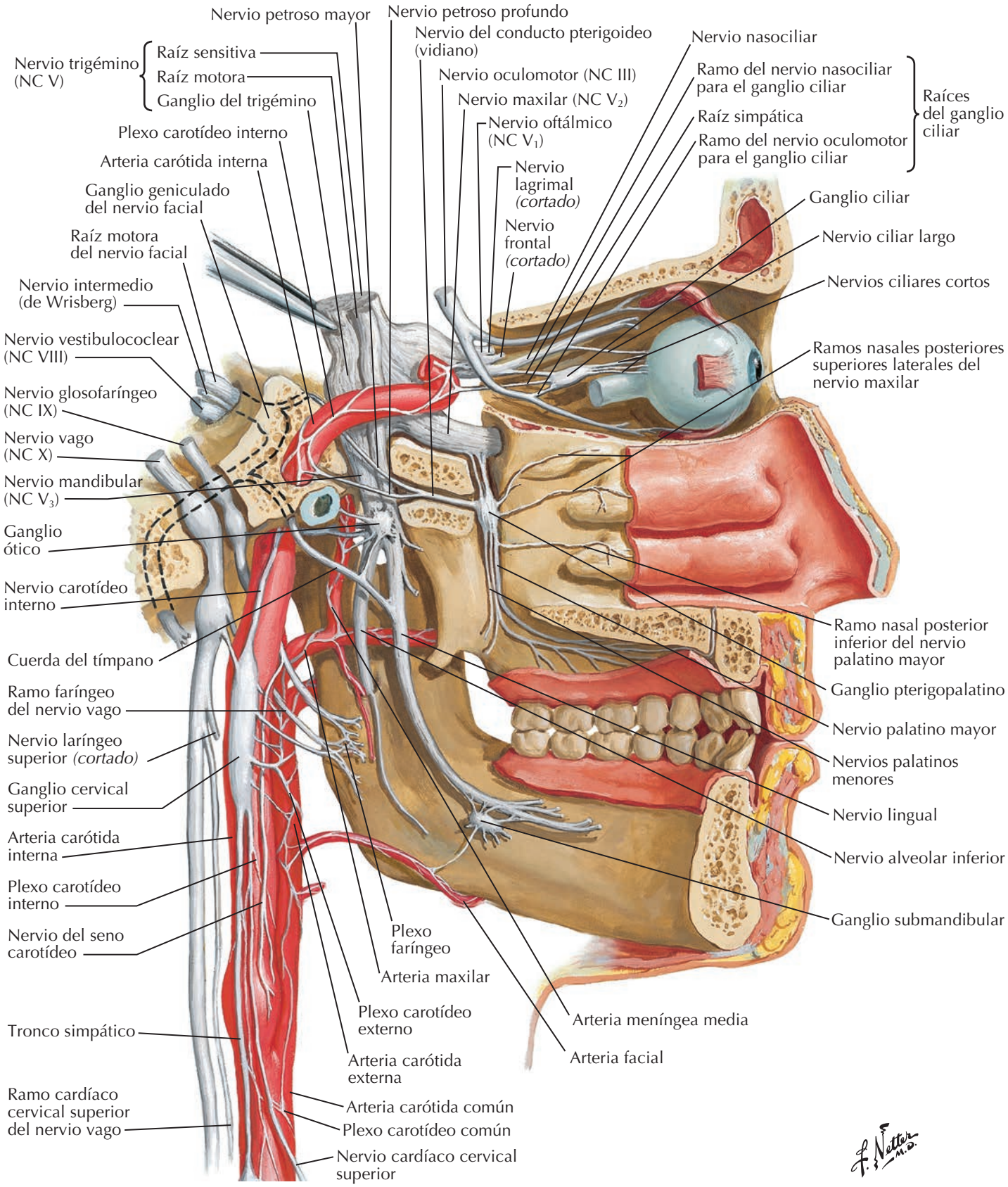

booksmedicos.org

Ganglio ciliar: esquema

Véase también **lámina S-366**

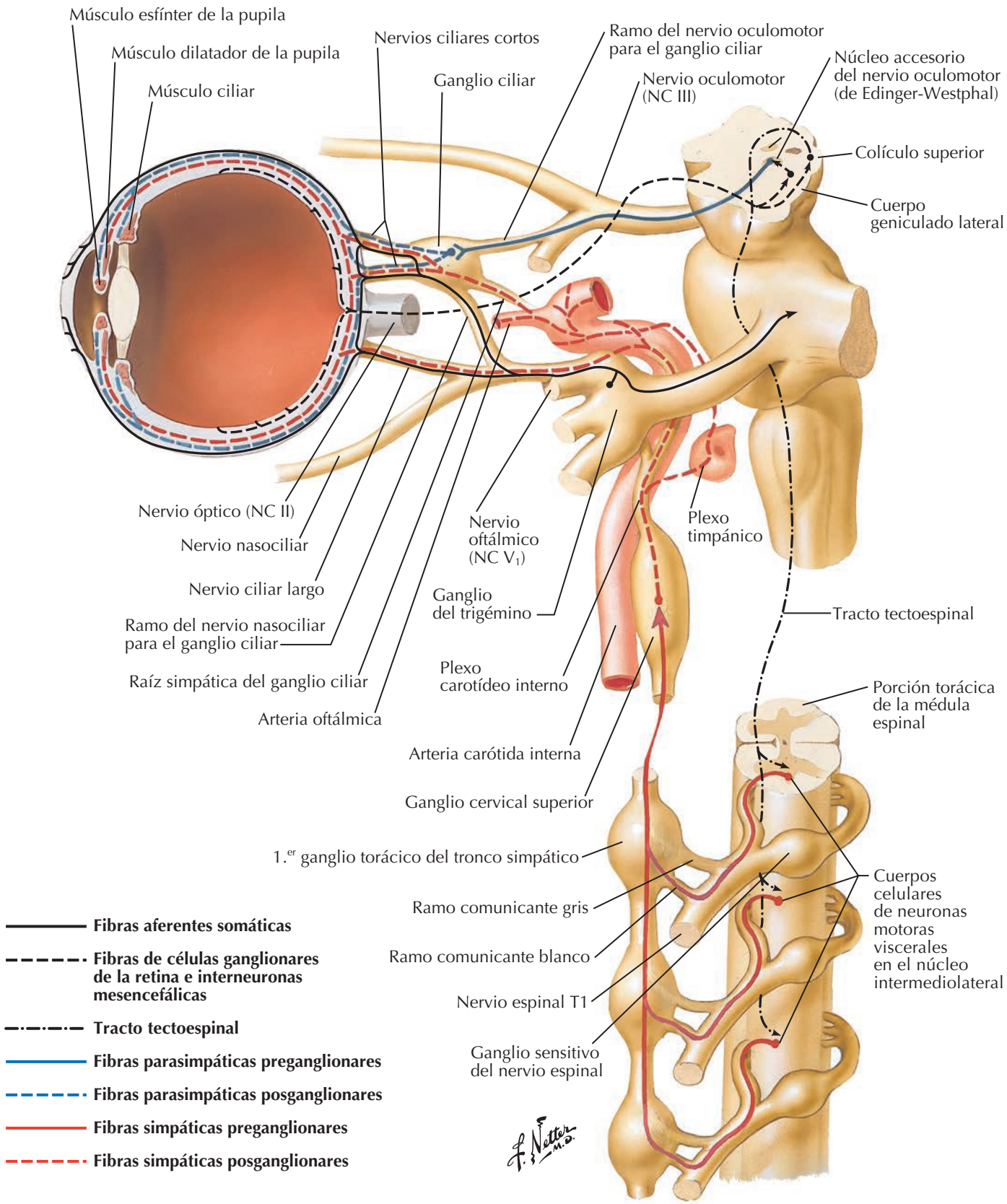

booksmedicos.org

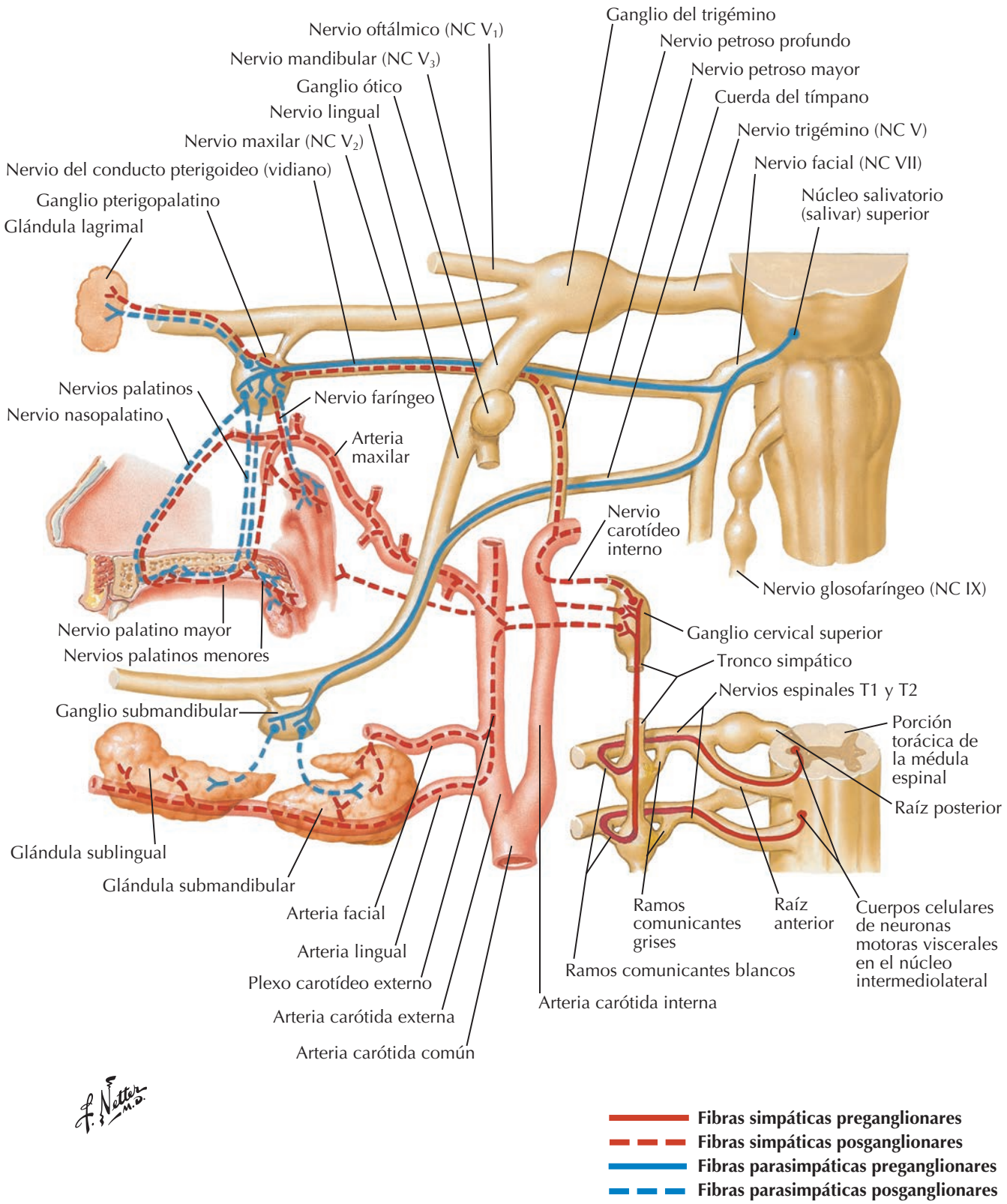

booksmedicos.org

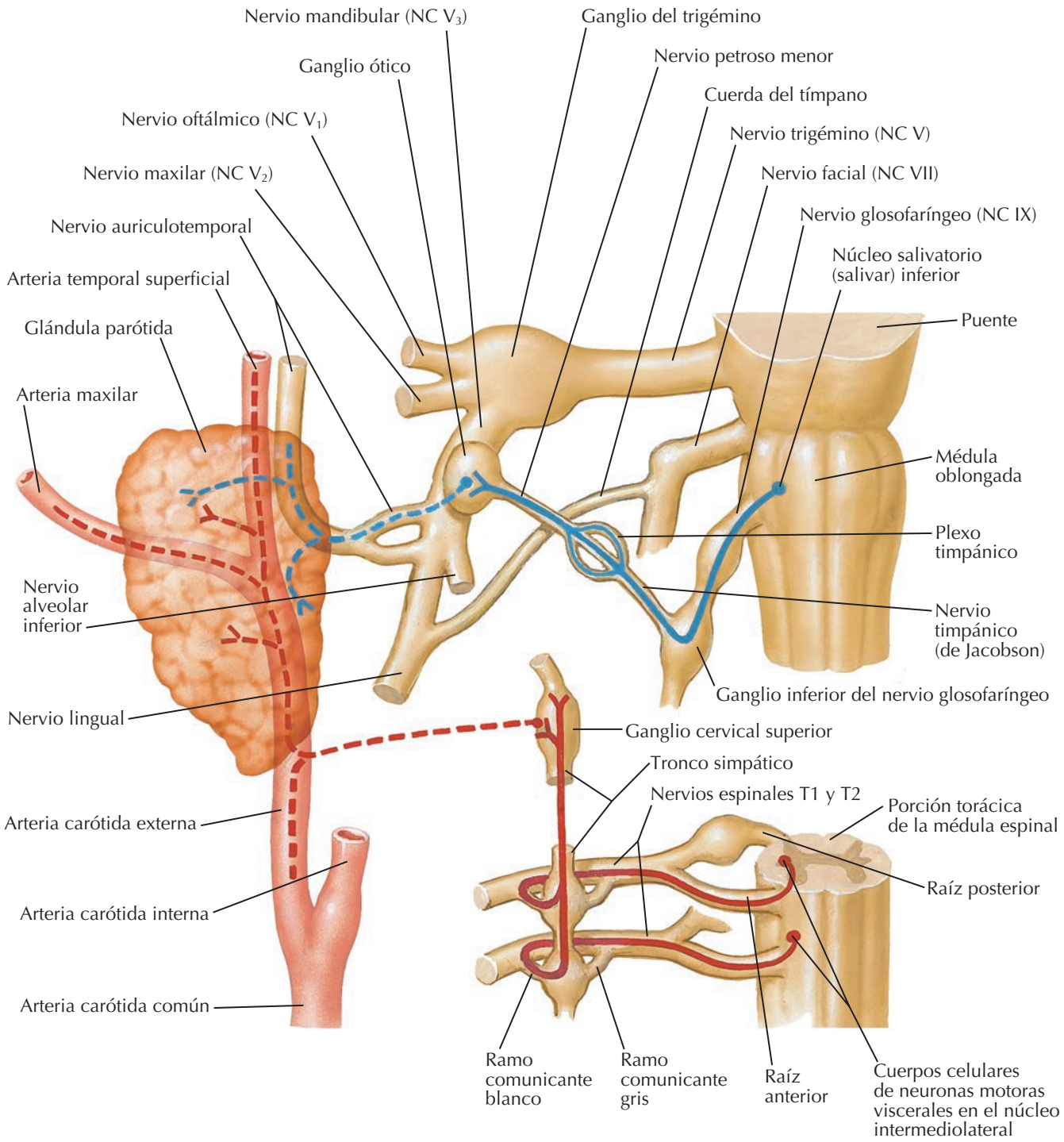

Fibras simpáticas preganglionares
Fibras simpáticas posganglionares
Fibras parasimpáticas preganglionares
Fibras parasimpáticas posganglionares

booksmedicos.org

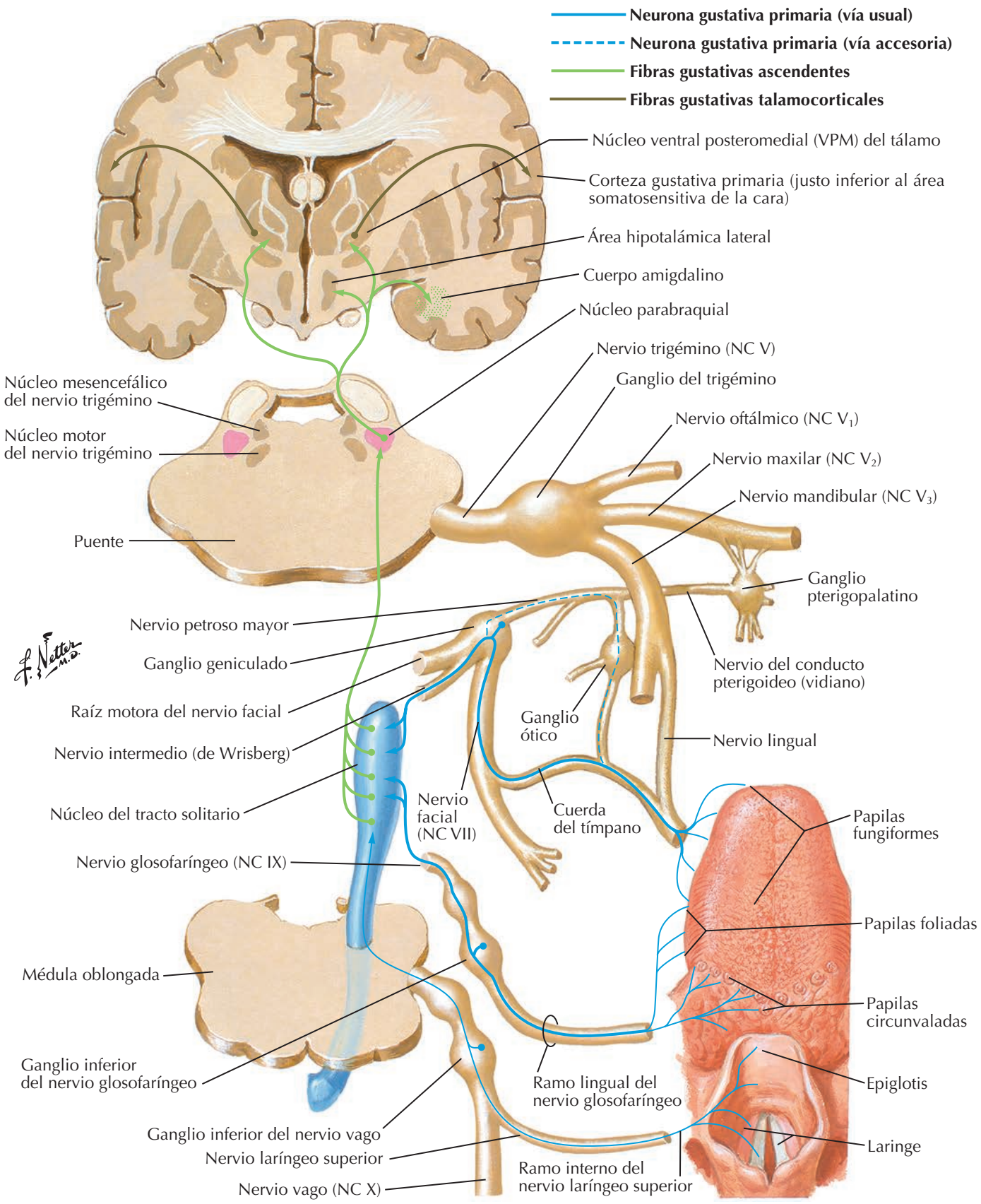

booksmedicos.org

Véanse también **láminas S-87, S-BP 7**

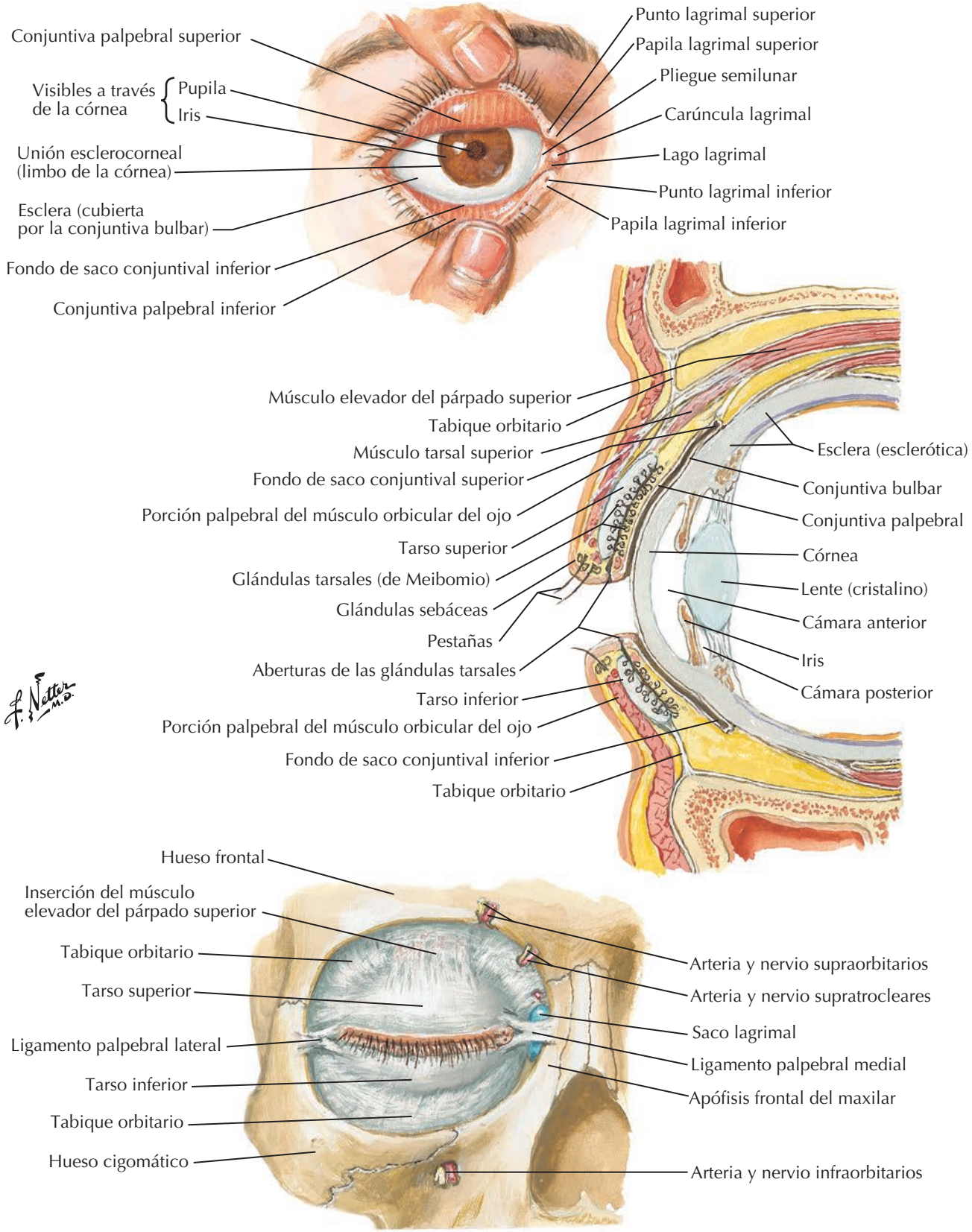

booksmedicos.org

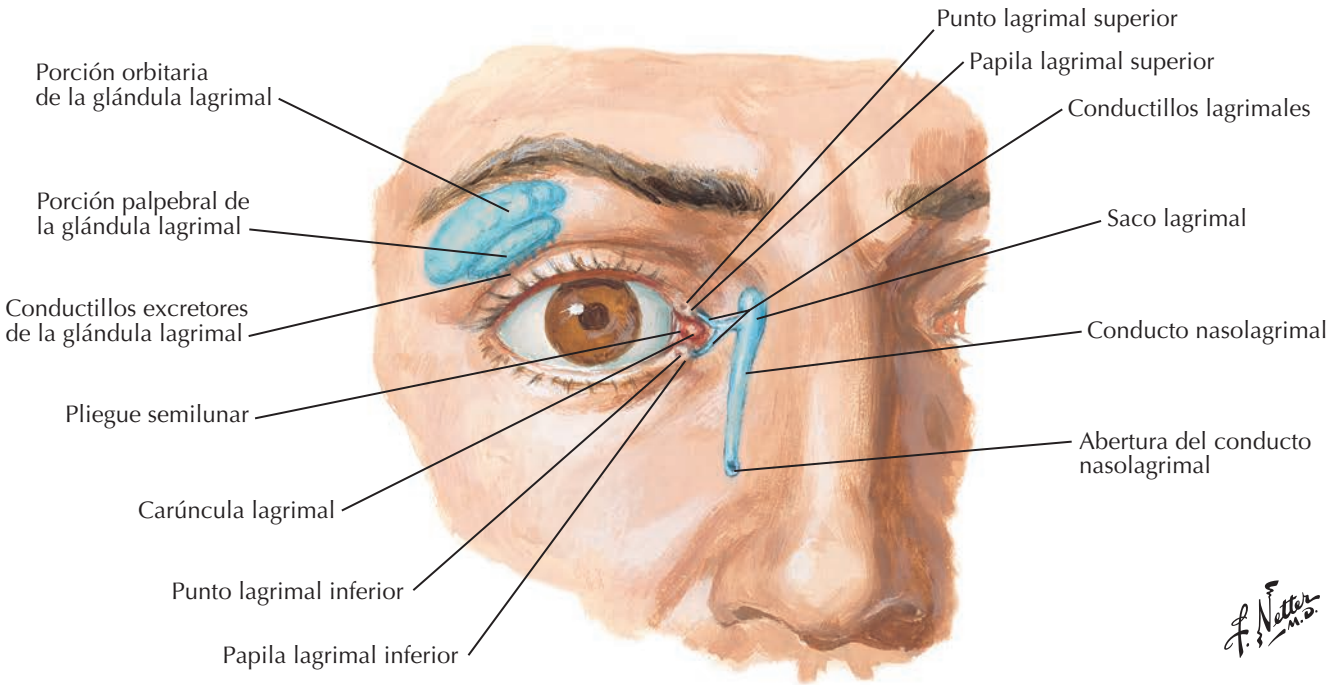

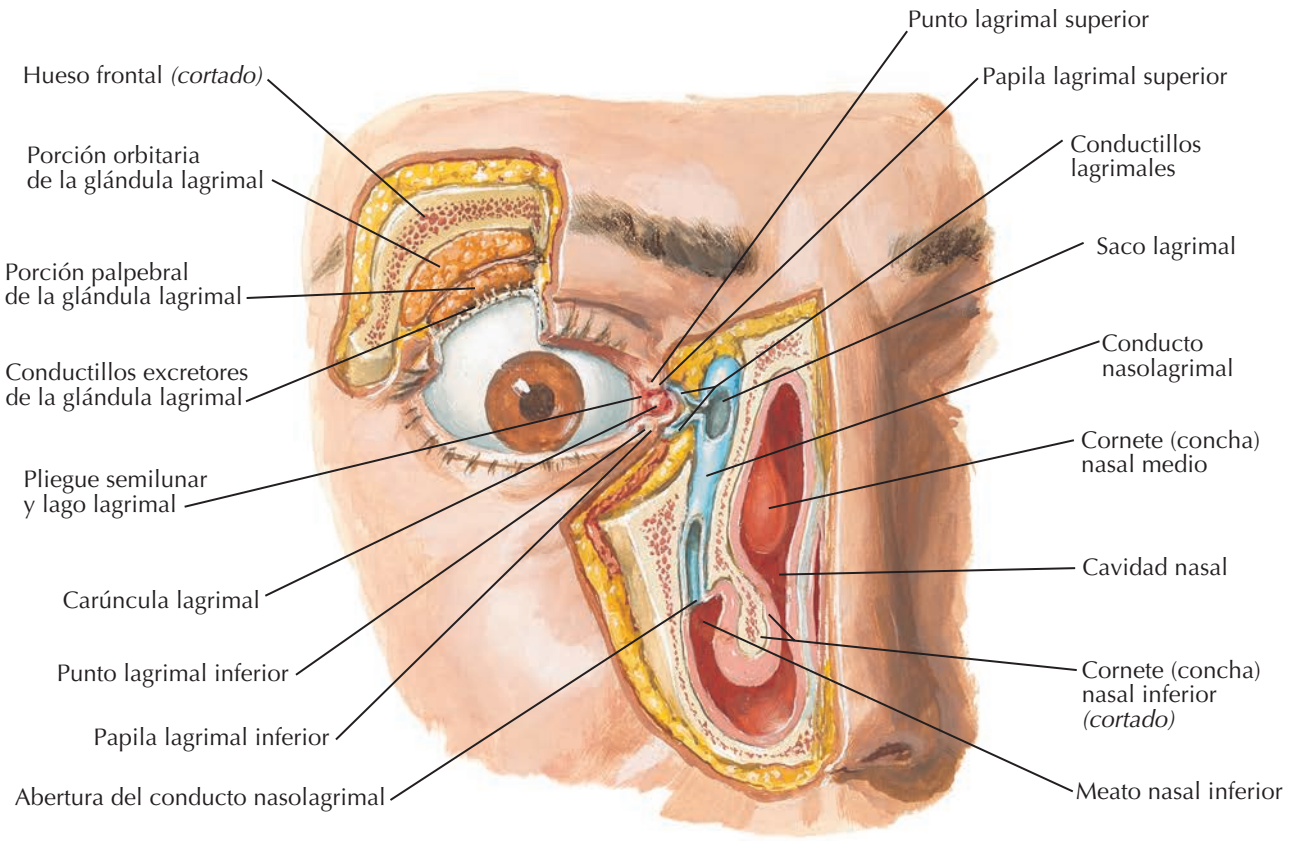

booksmedicos.org

Visión lateral derecha

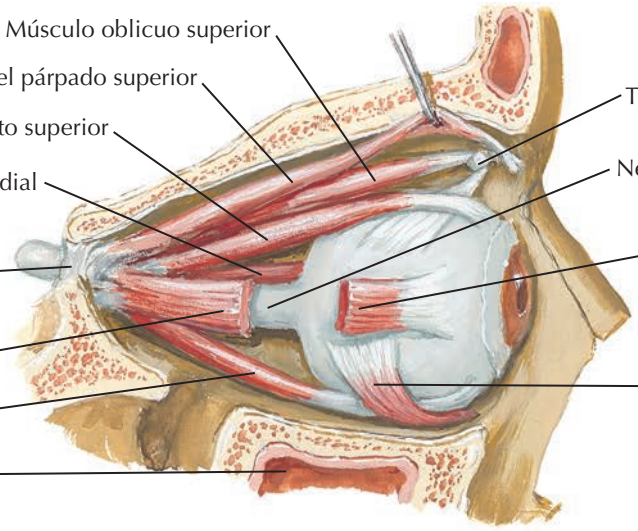

Visión superior

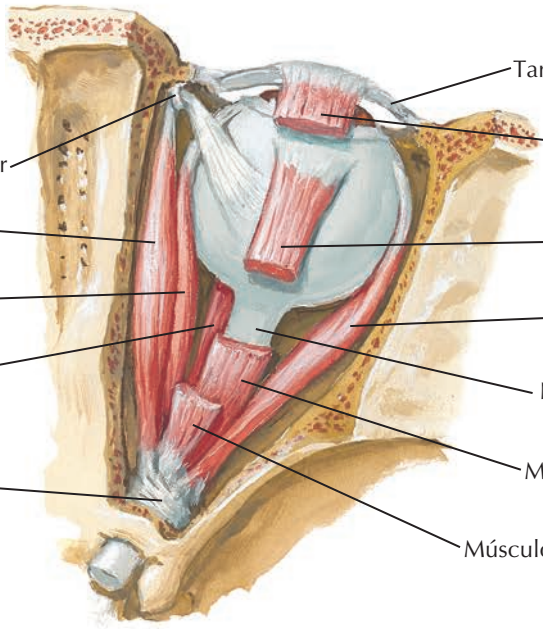

Inervación de los músculos extraoculares (extrínsecos del globo ocular): visión anterior

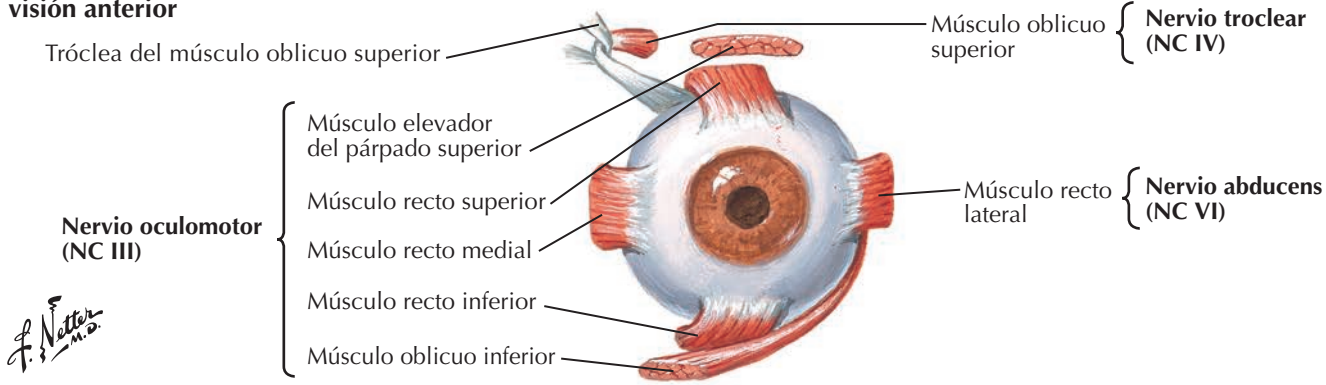

booksmedicos.org

Visión superior

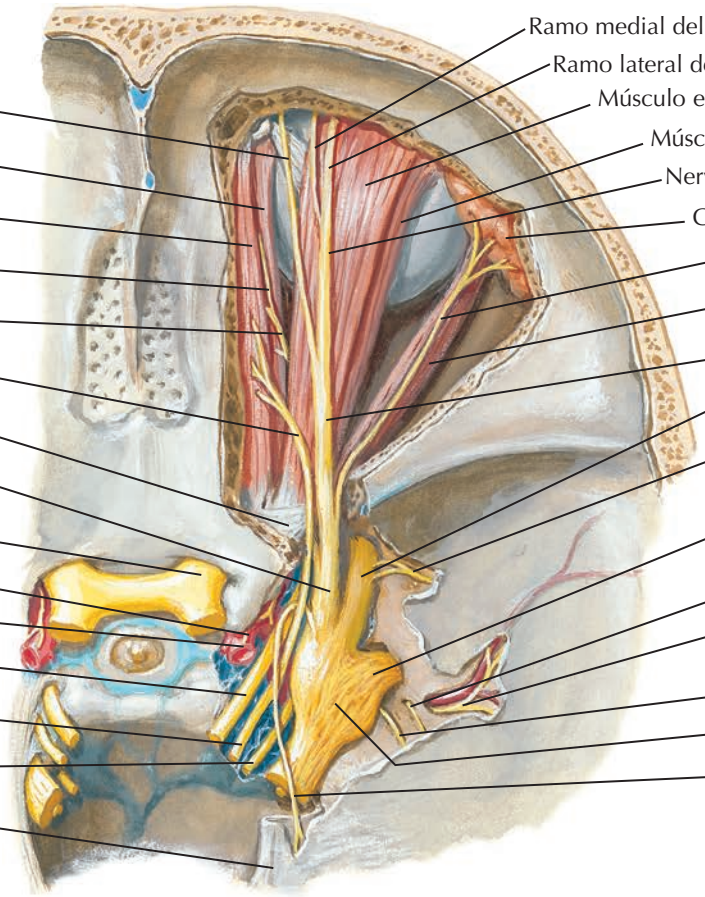

Visión superior: músculos elevador del párpado superior, recto superior y oblicuo superior parcialmente cortados

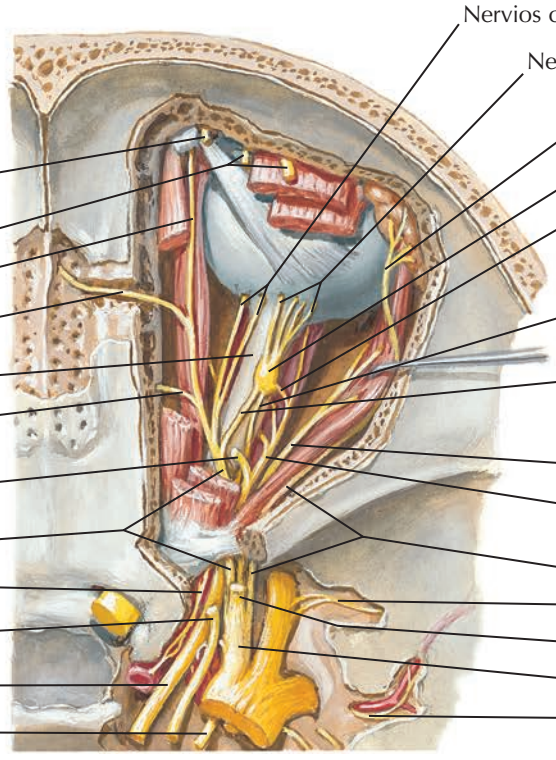

booksmedicos.org

Visiones superior y anterior de la órbita

Véanse también **láminas S-83, S-84, S-85**

Visión superior de la órbita derecha

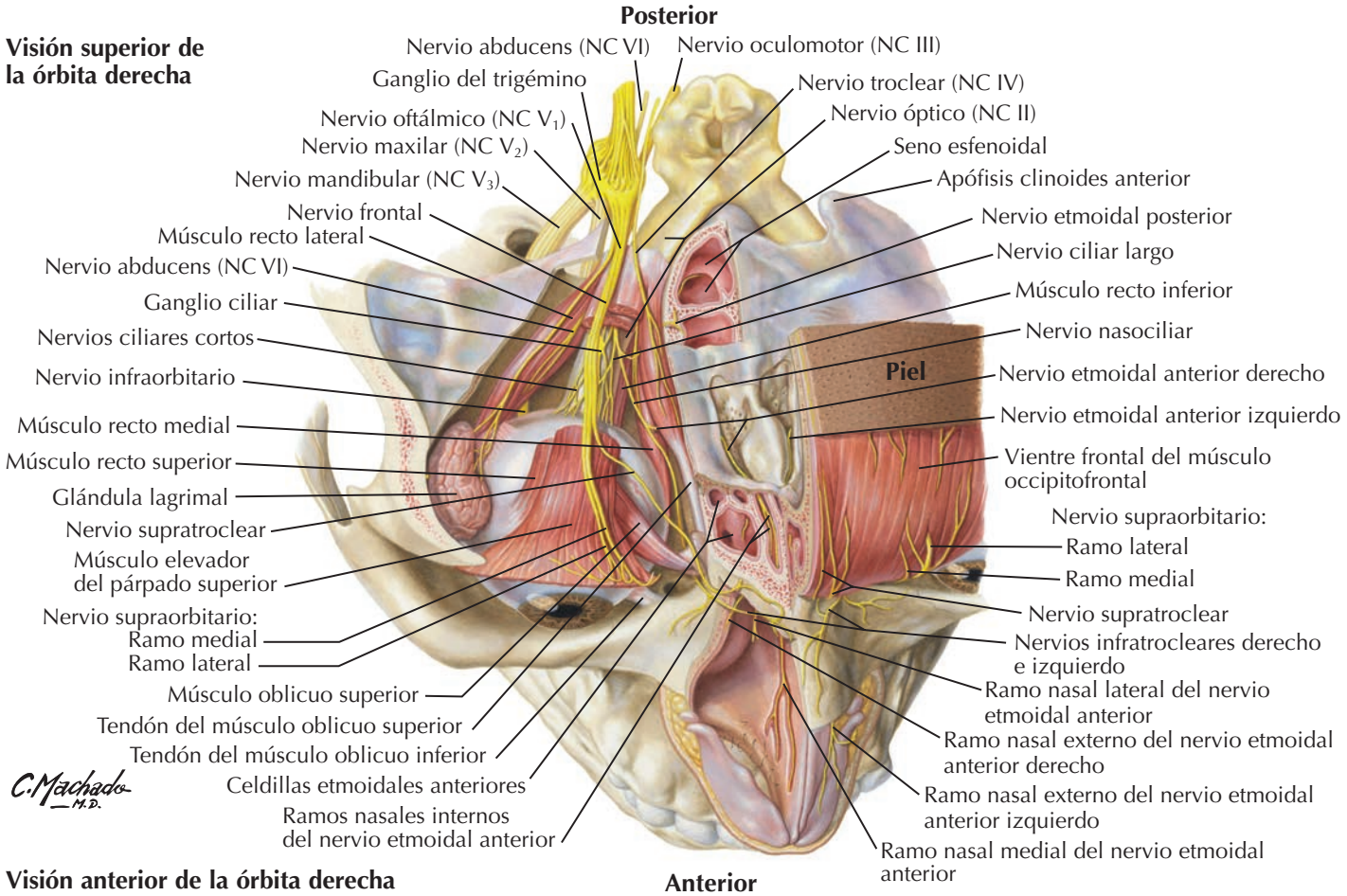

C. Machado M.D.

Visión anterior de la órbita derecha (globo ocular transparente)

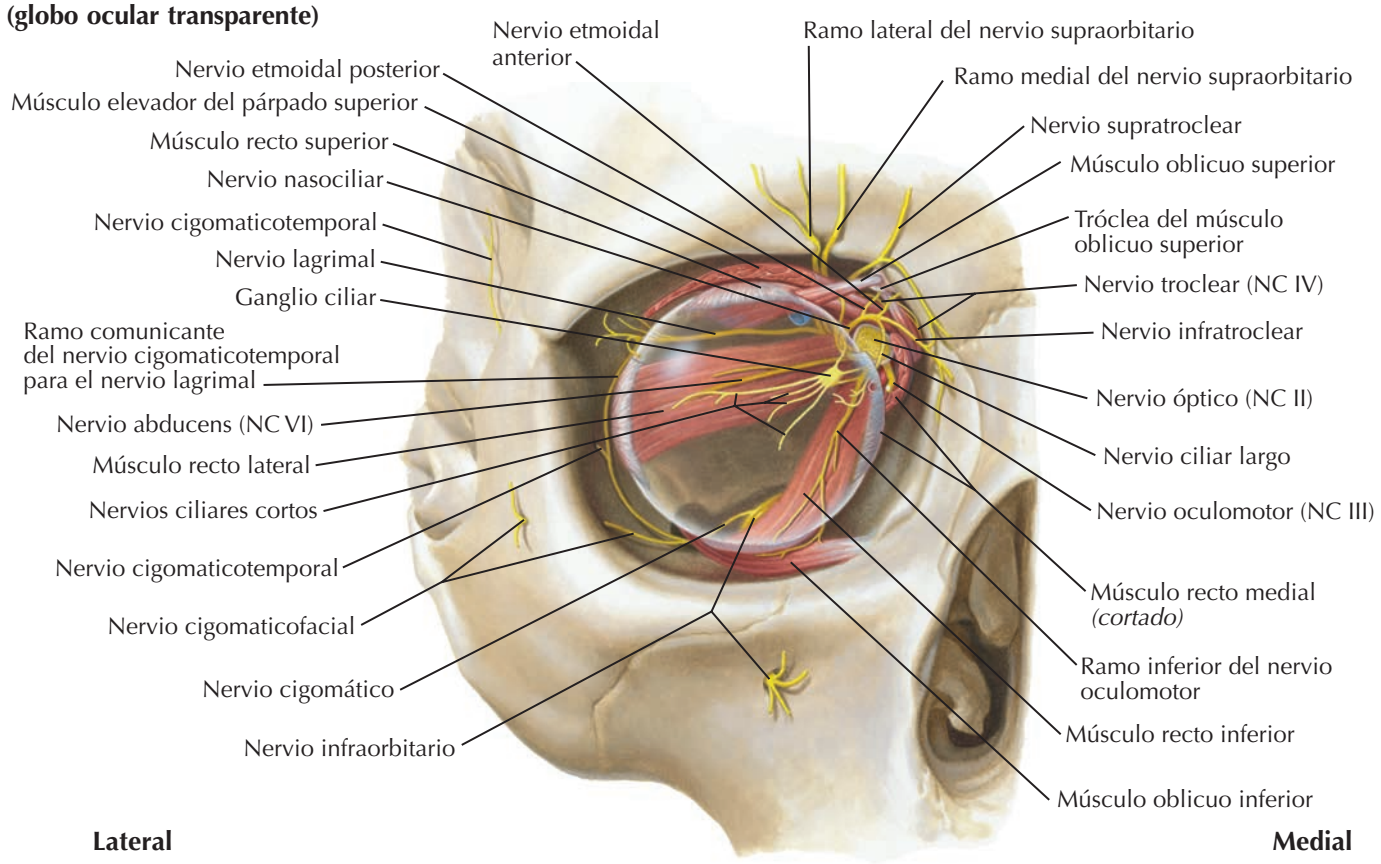

booksmedicos.org

Visión superior

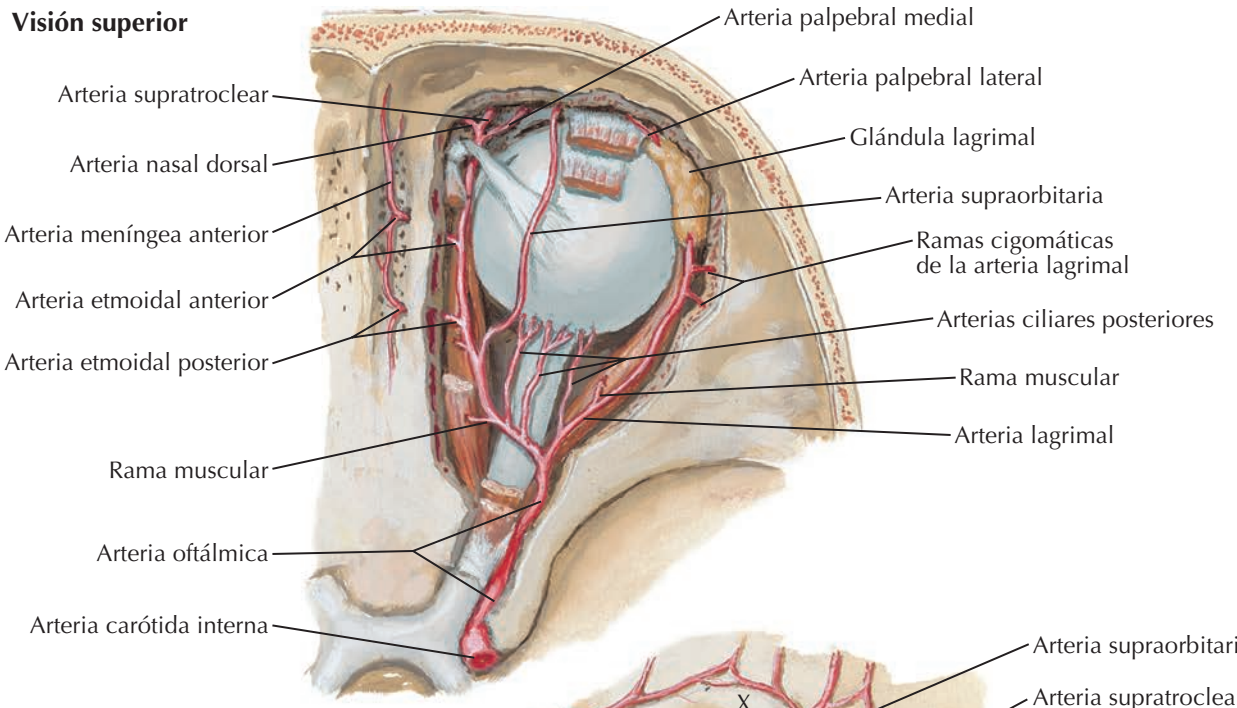

Visión anterior

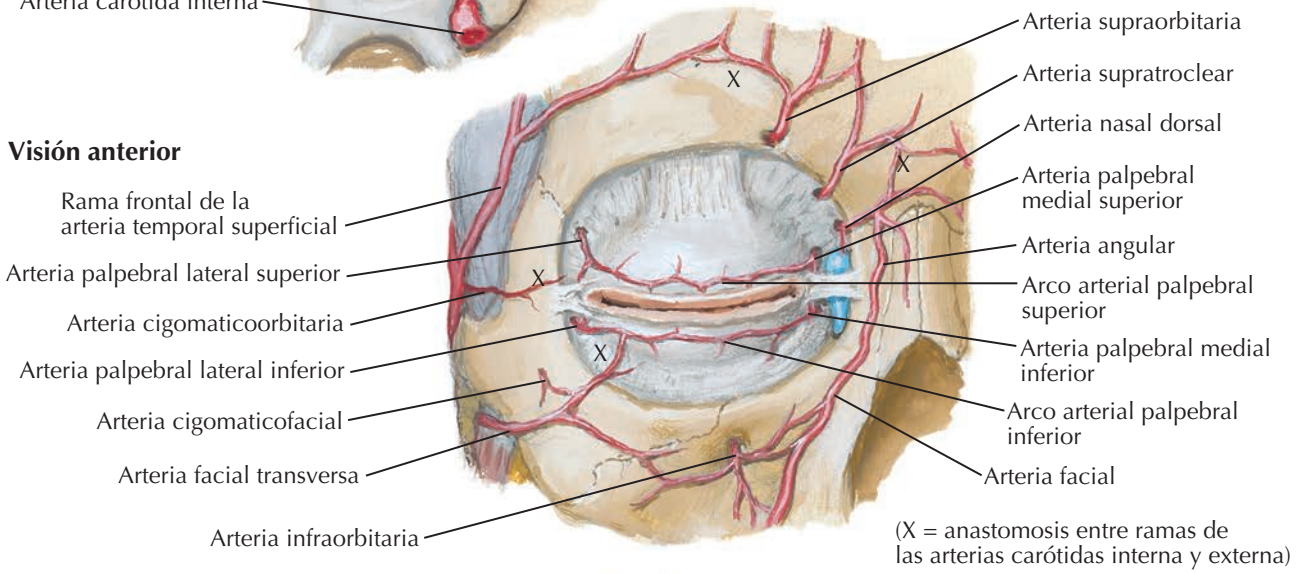

(X = anastomosis entre ramas de las arterias carótidas interna y externa)

Visión lateral

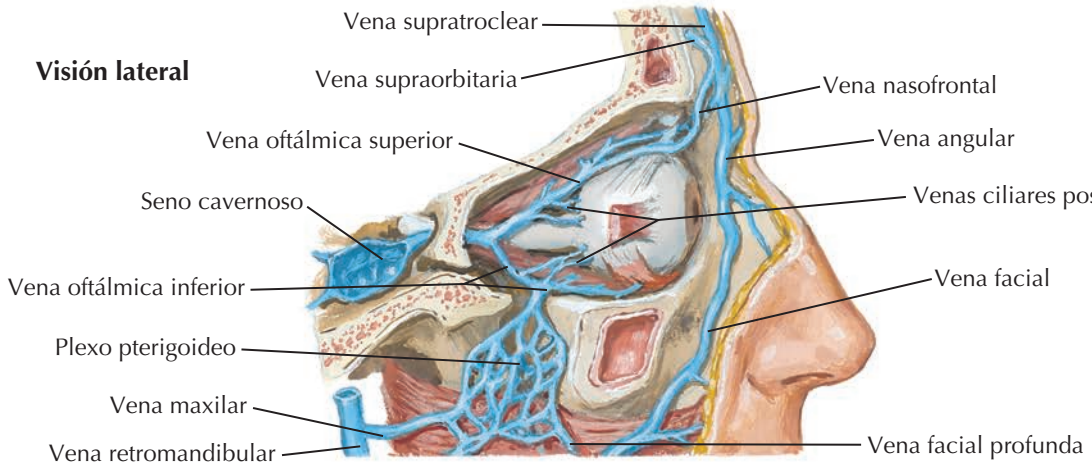

booksmedicos.org

Véanse también **láminas S-89, S-90, S-91**

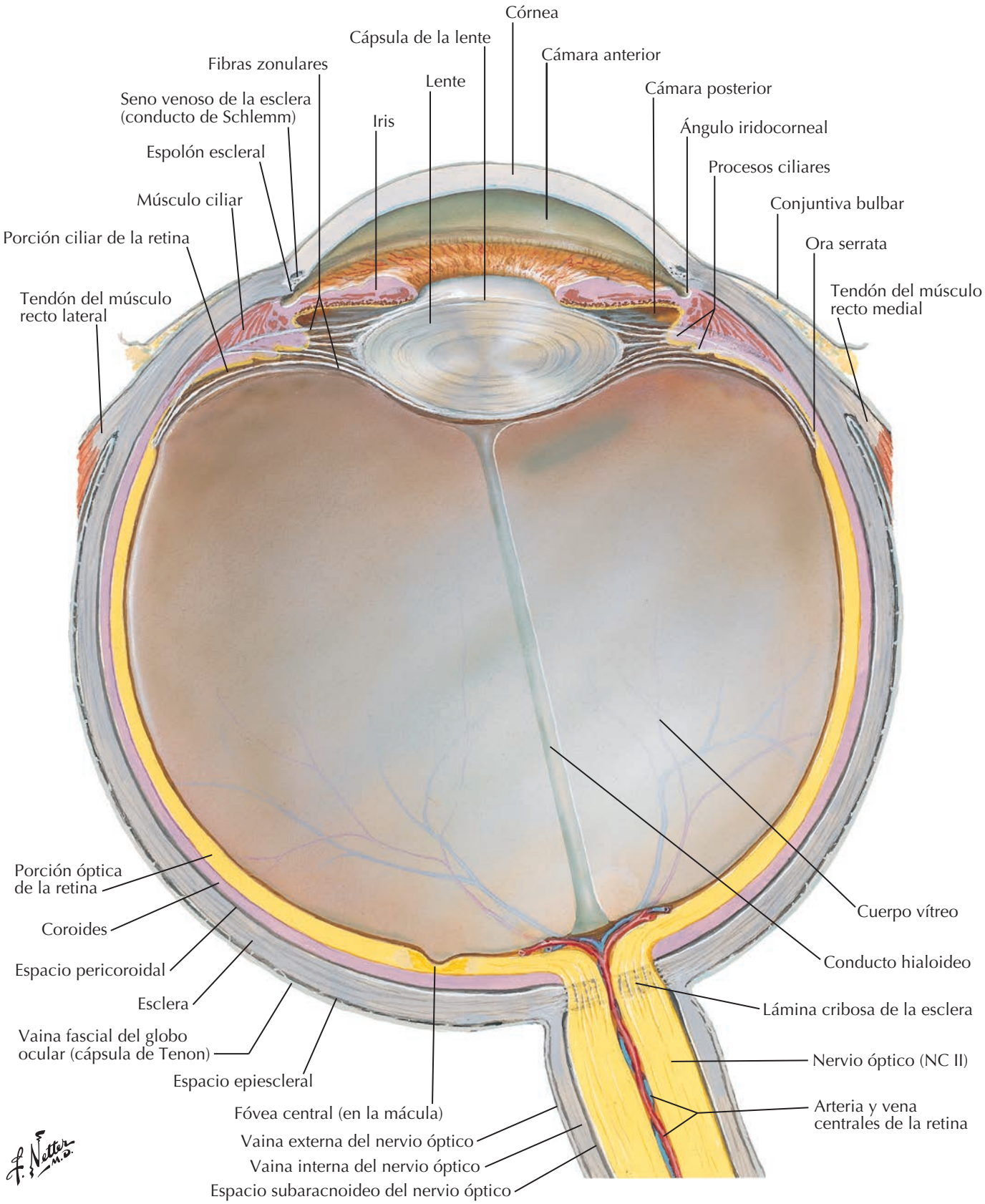

booksmedicos.org

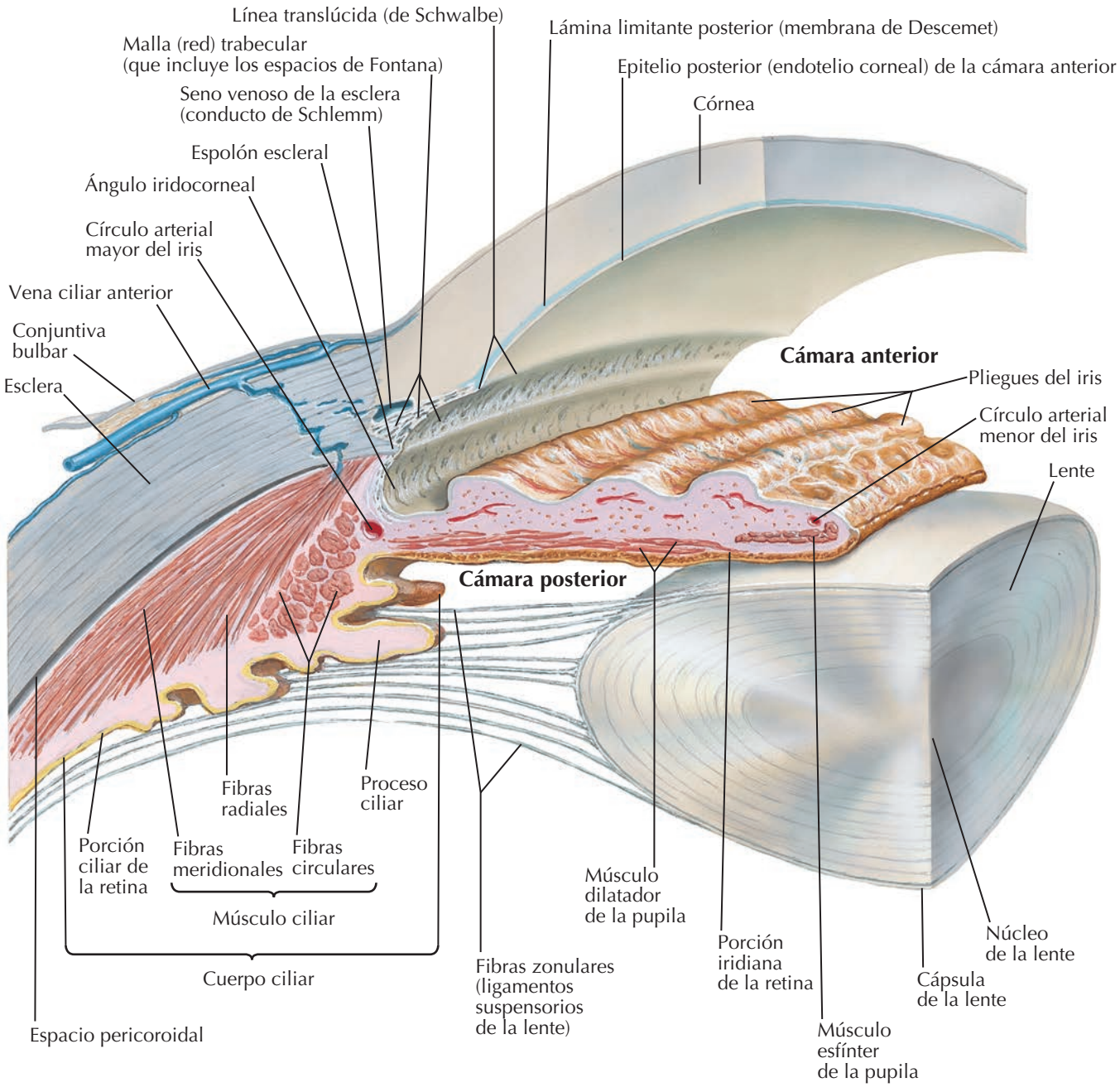

Nota: Para mayor claridad solo se muestra un plano de fibras zonulares; de hecho, las fibras rodean por completo la circunferencia de la lente.

booksmedicos.org

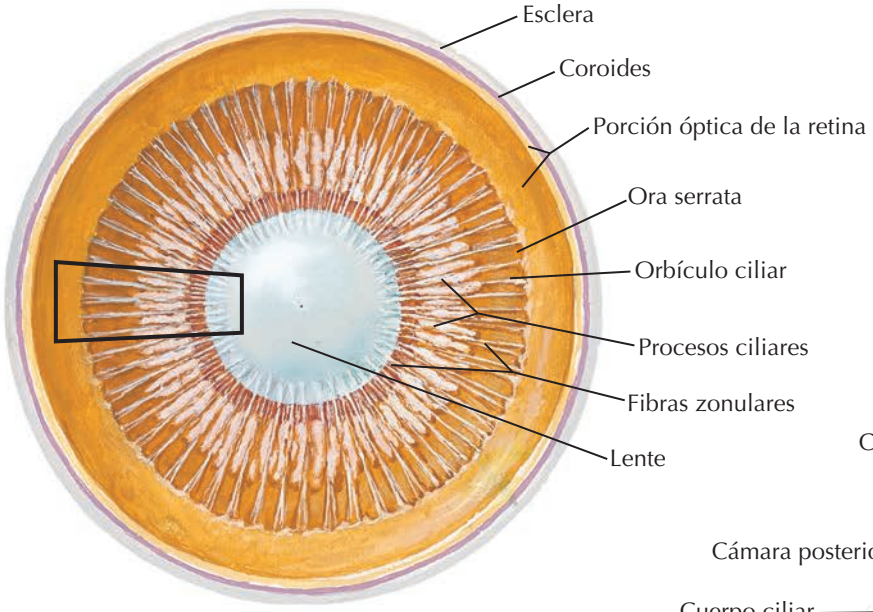

Globo ocular seccionado en el plano frontal: segmento anterior visto por detrás

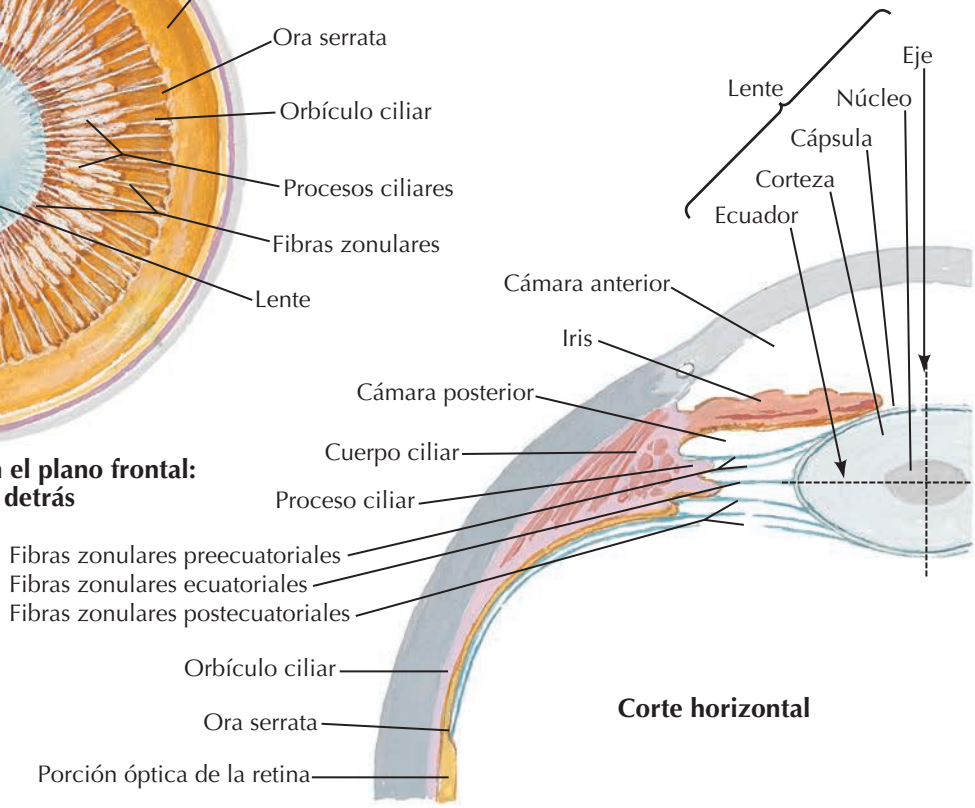

Corte horizontal

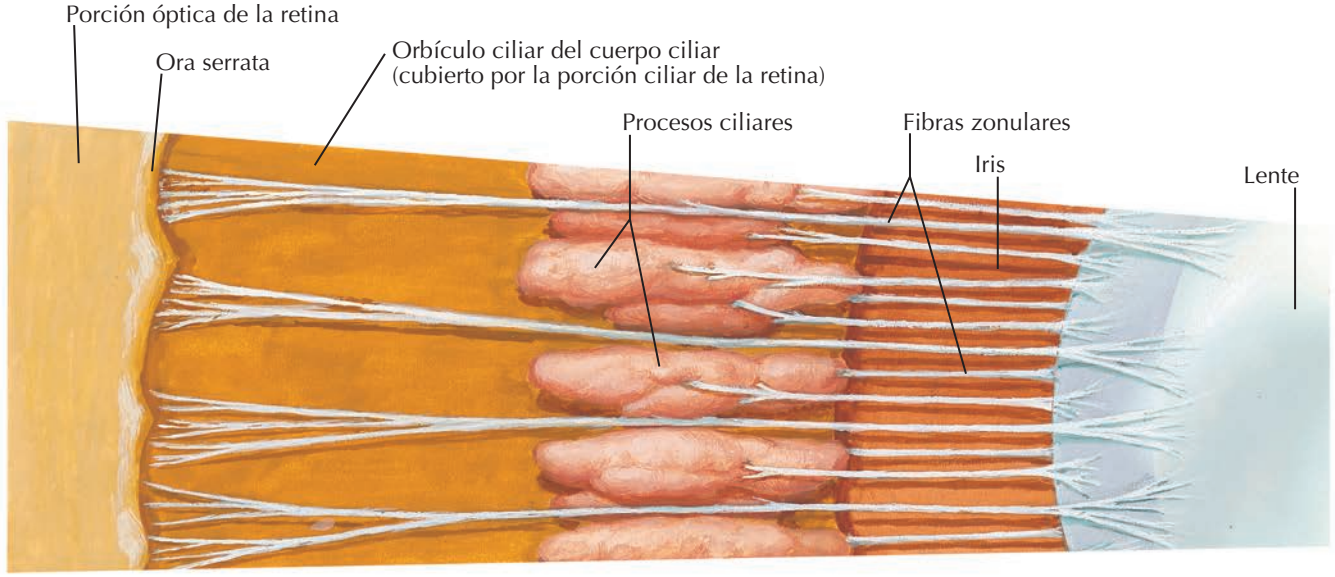

Aumento del segmento encuadrado en la ilustración superior (semiesquemático)

booksmedicos.org

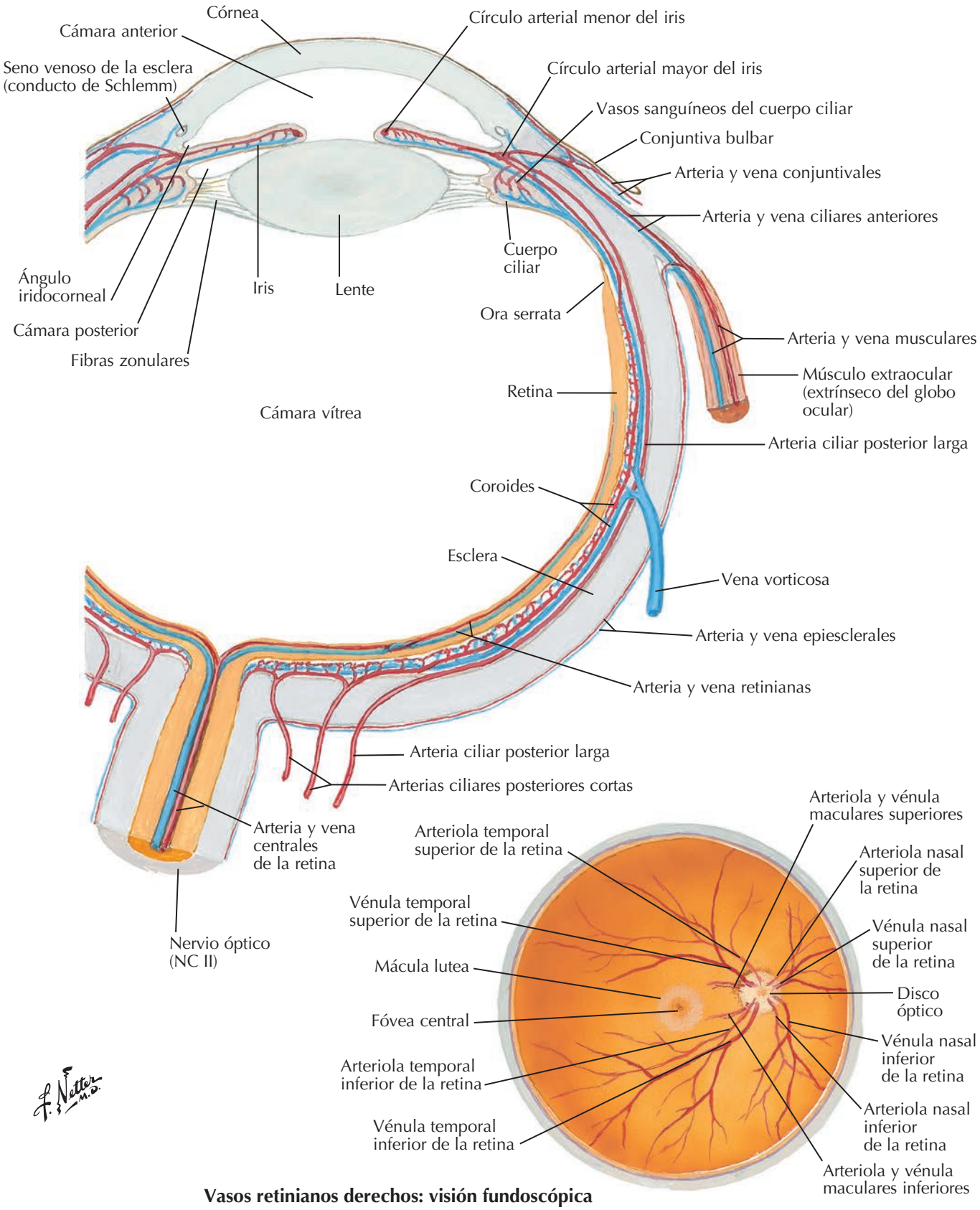

Vasos retinianos derechos: visión fundoscópica

booksmedicos.org

Aporte vascular del ojo

Véanse también **láminas S-87, S-91**

Disposiciones vasculares dentro de la capa vascular del globo ocular

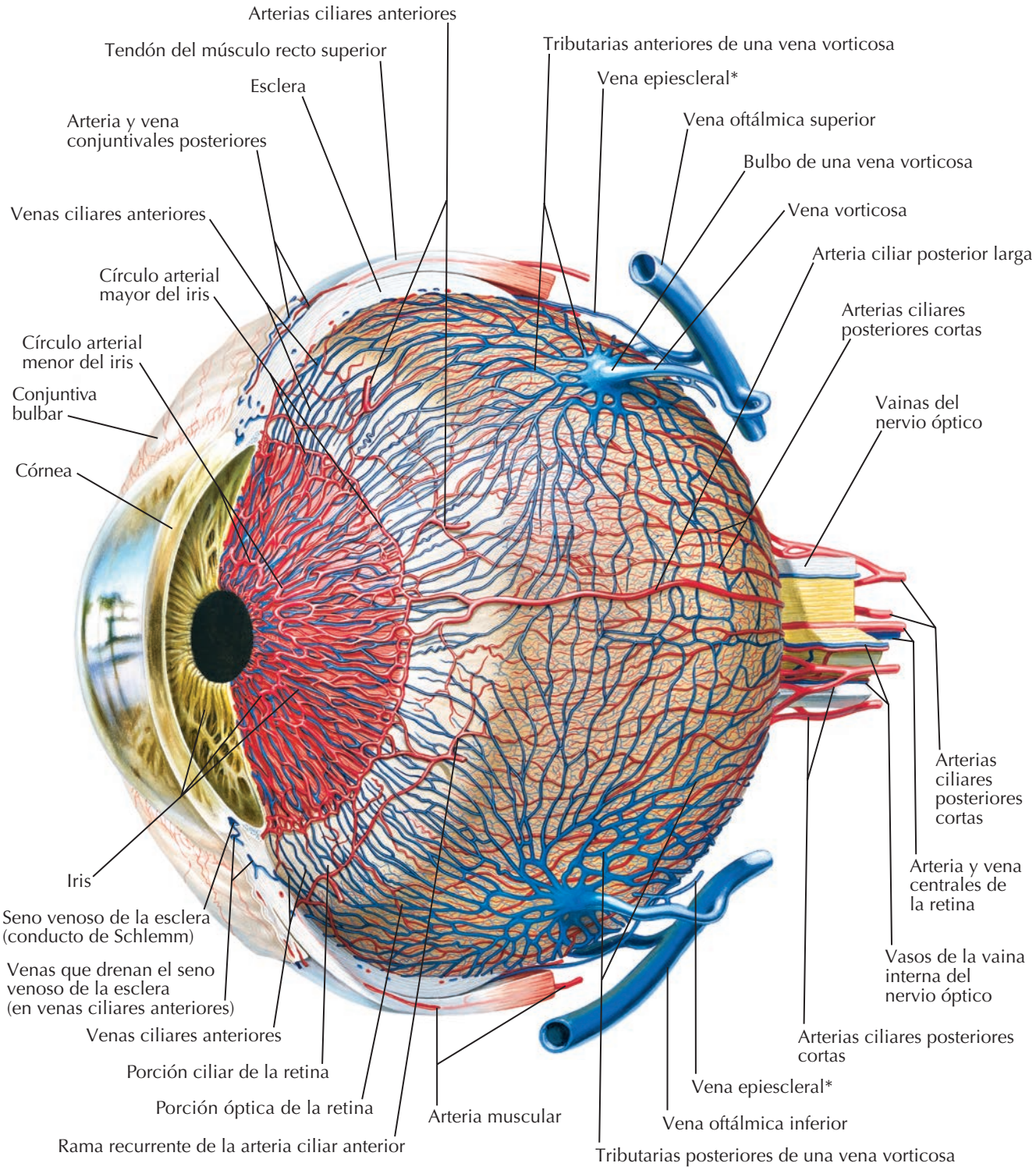

**Las venas epiesclerales se muestran aquí anastomosándose con las venas vorticosas; no obstante, también drenan en las venas ciliares anteriores.*

C. Machado M.D.

booksmedicos.org

Véanse también **láminas S-94, S-96, S-BP 9, S-BP 10**

Corte frontal

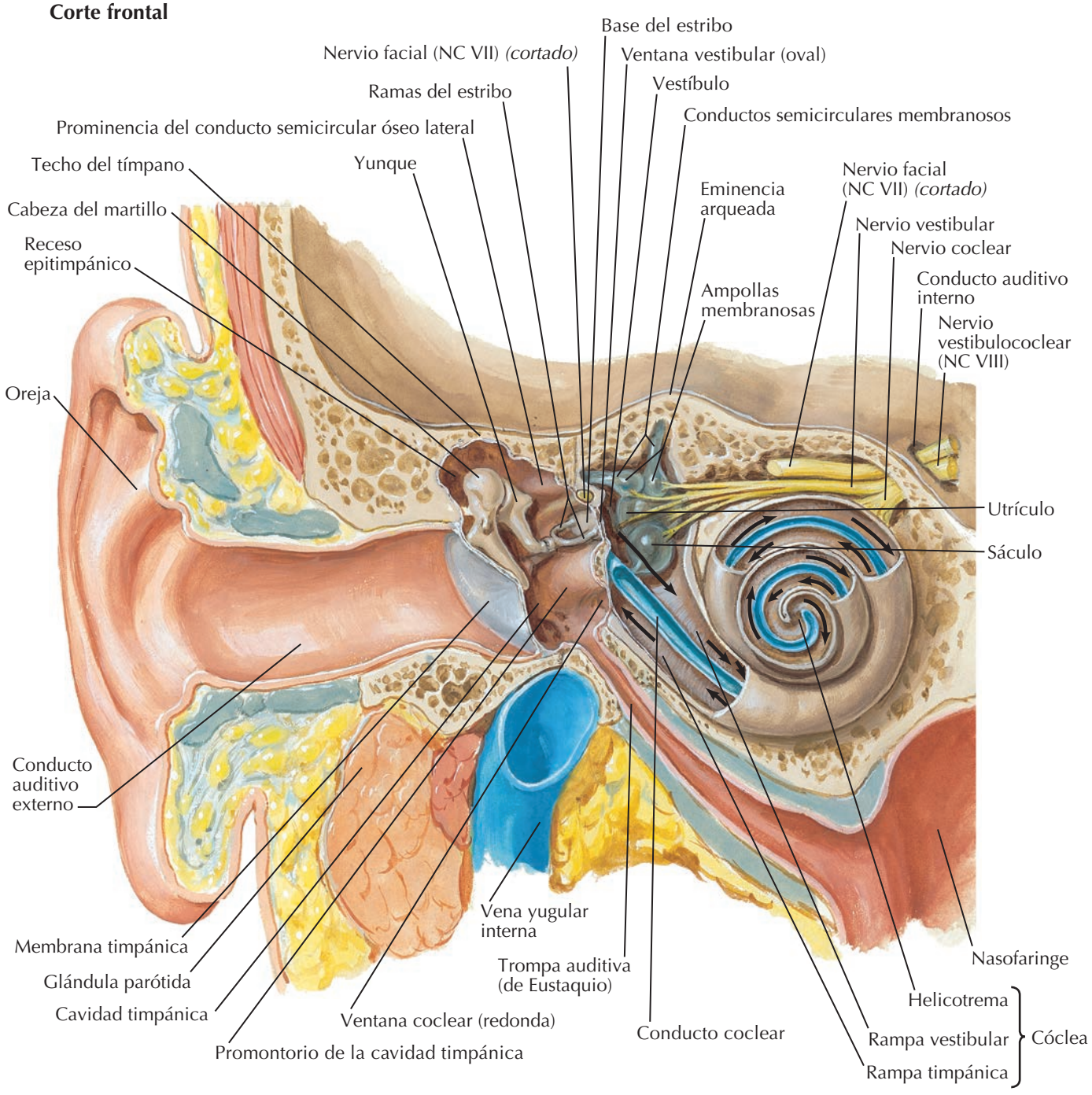

La trompa auditiva es más corta y más horizontal en los niños que en los adultos

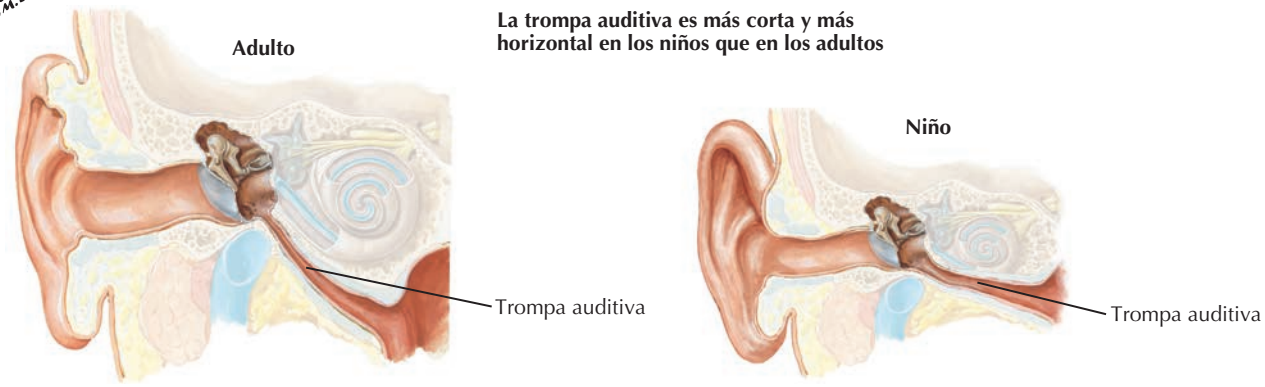

booksmedicos.org

Véanse también **láminas S-95, S-BP 8**

Oreja derecha

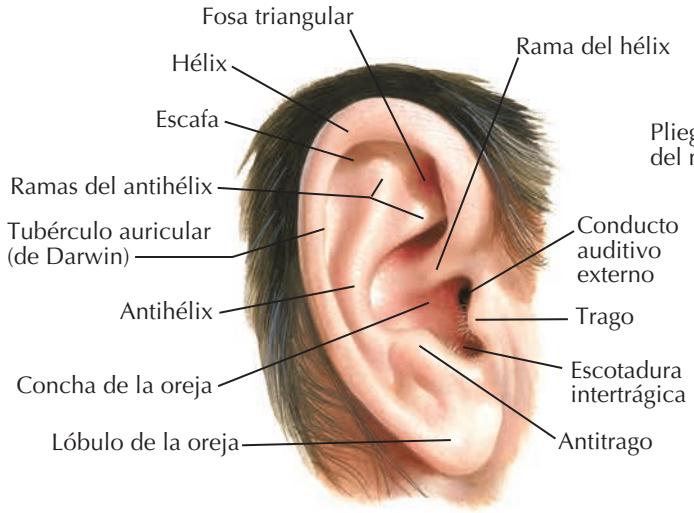

Visión otoscópica de la membrana timpánica derecha

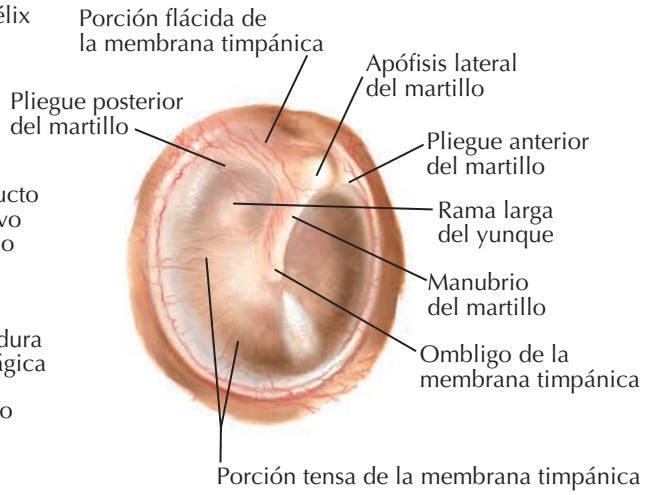

Corte frontal oblicuo del conducto auditivo externo y oído medio

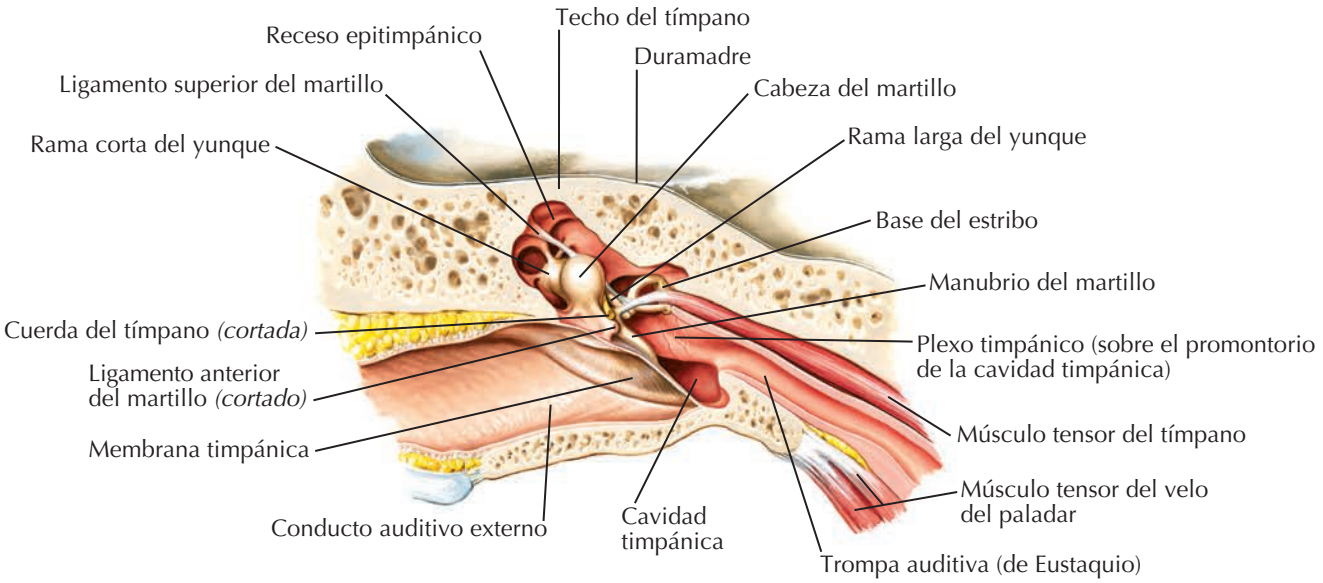

Cavidad timpánica derecha tras extirpar la membrana timpánica (visión lateral)

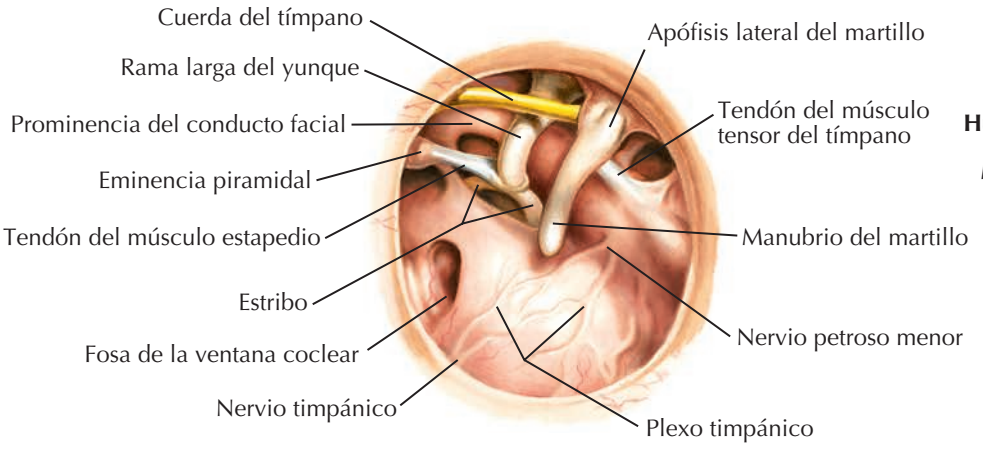

Huesecillos del oído: visión medial

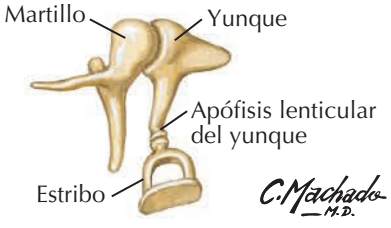

booksmedicos.org

Véanse también **láminas S-94, S-BP 8**

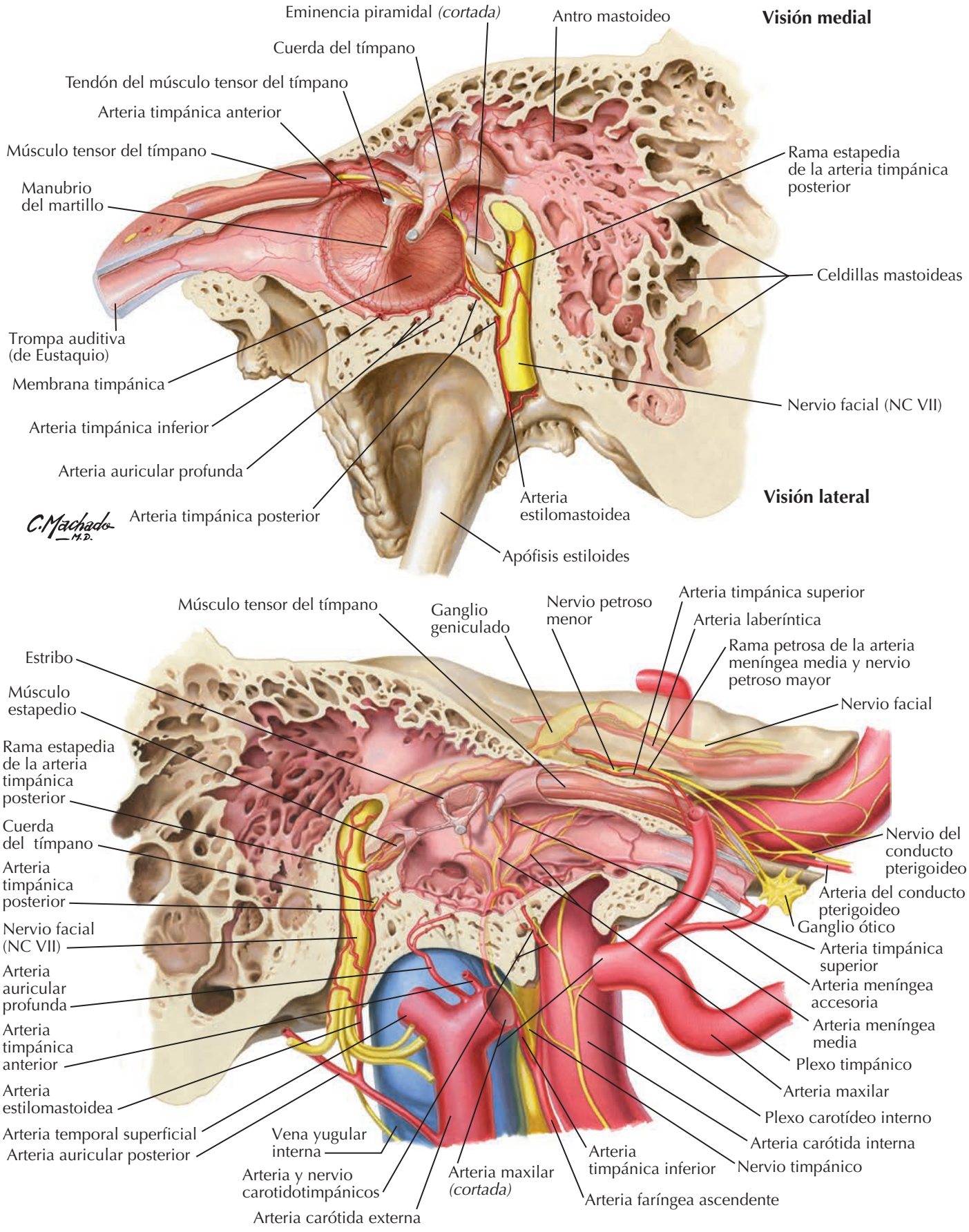

booksmedicos.org

Laberinto óseo derecho (cápsula ótica), visión anterolateral: se ha extirpado el hueso esponjoso que le rodea

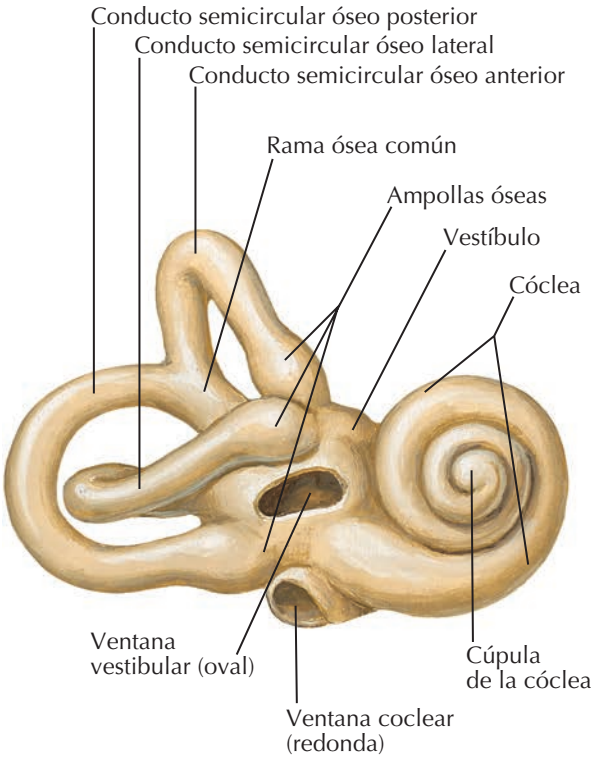

Laberinto óseo derecho disecado (cápsula ótica): se ha extirpado el laberinto membranoso

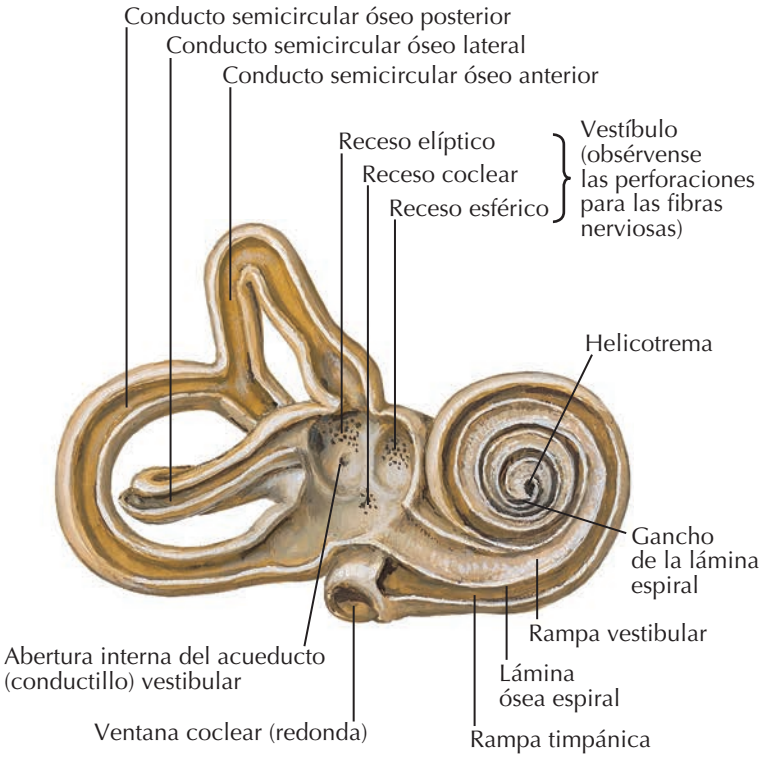

Laberinto membranoso derecho con nervios: visión medial

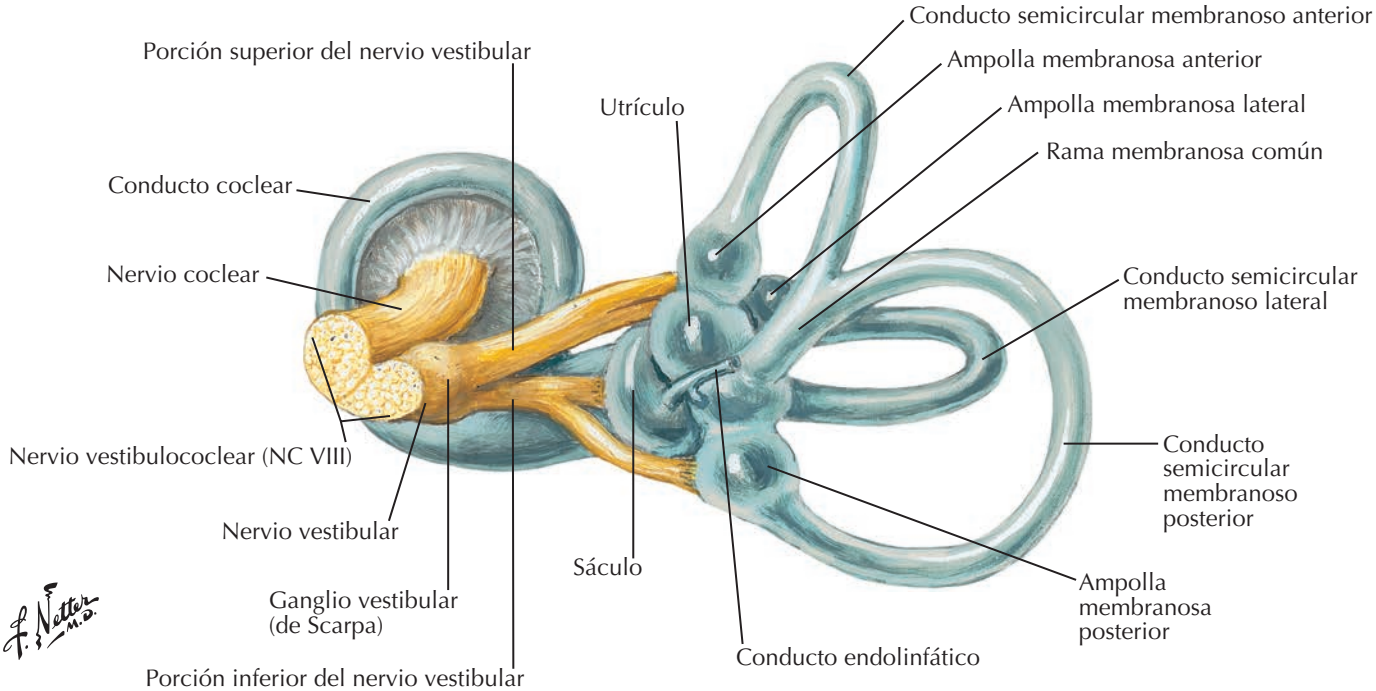

booksmedicos.org

Laberintos óseo y membranoso: esquema

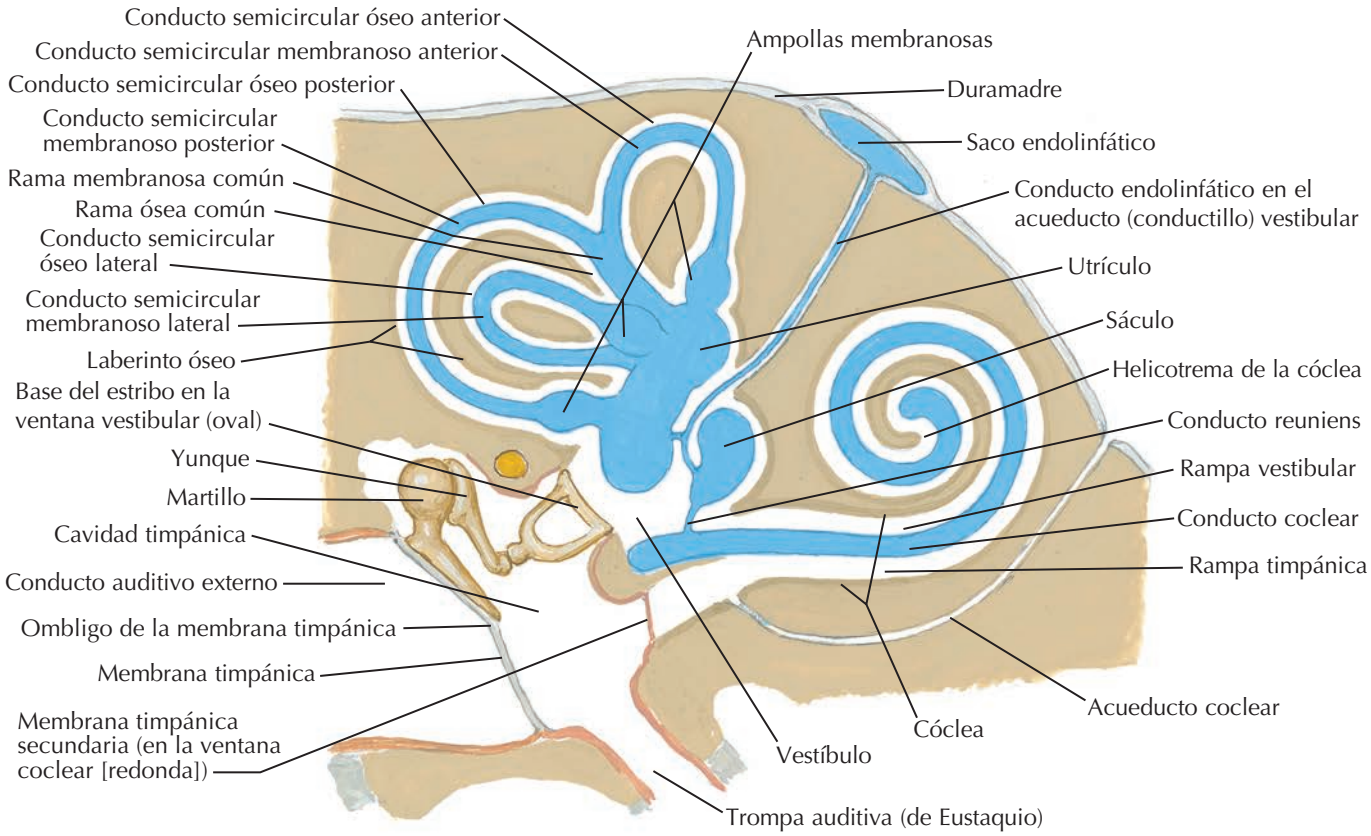

Corte a través de una espiral de la cóclea

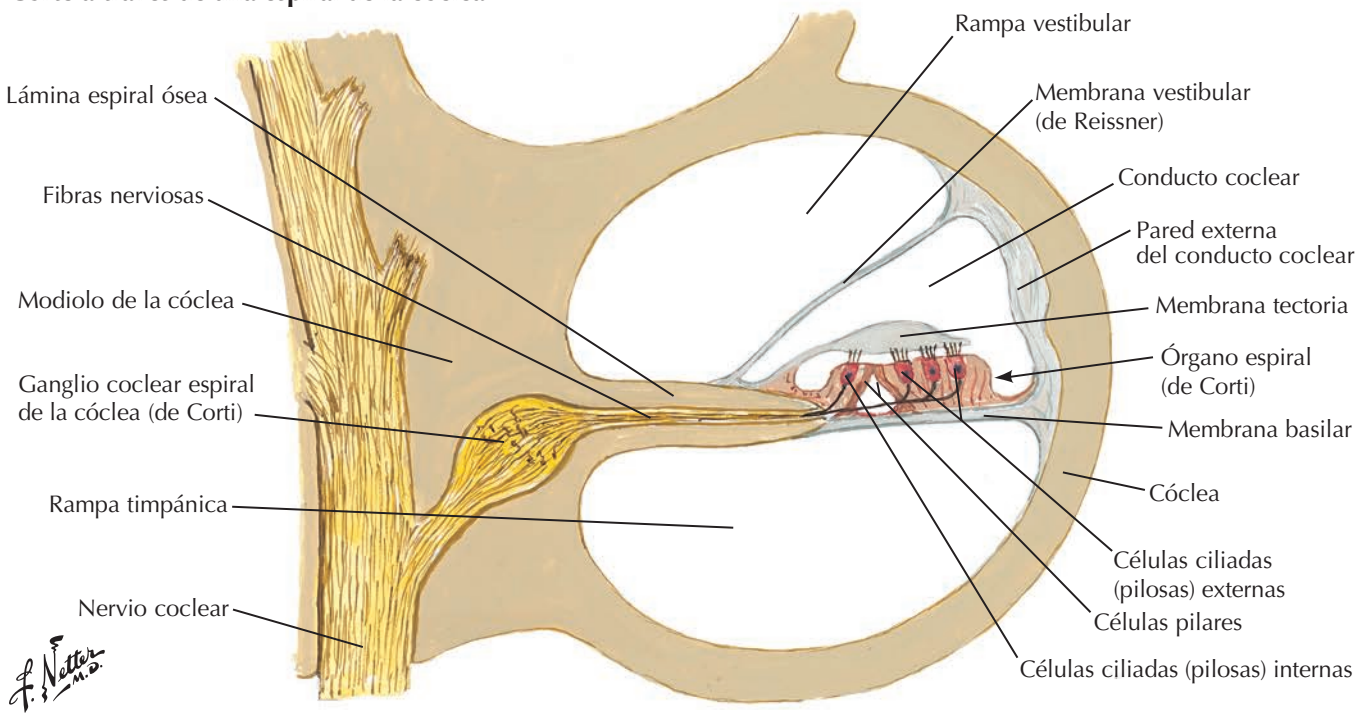

booksmedicos.org

Véanse también **láminas S-96, S-97**

Proyección superior del laberinto óseo derecho en el suelo del cráneo

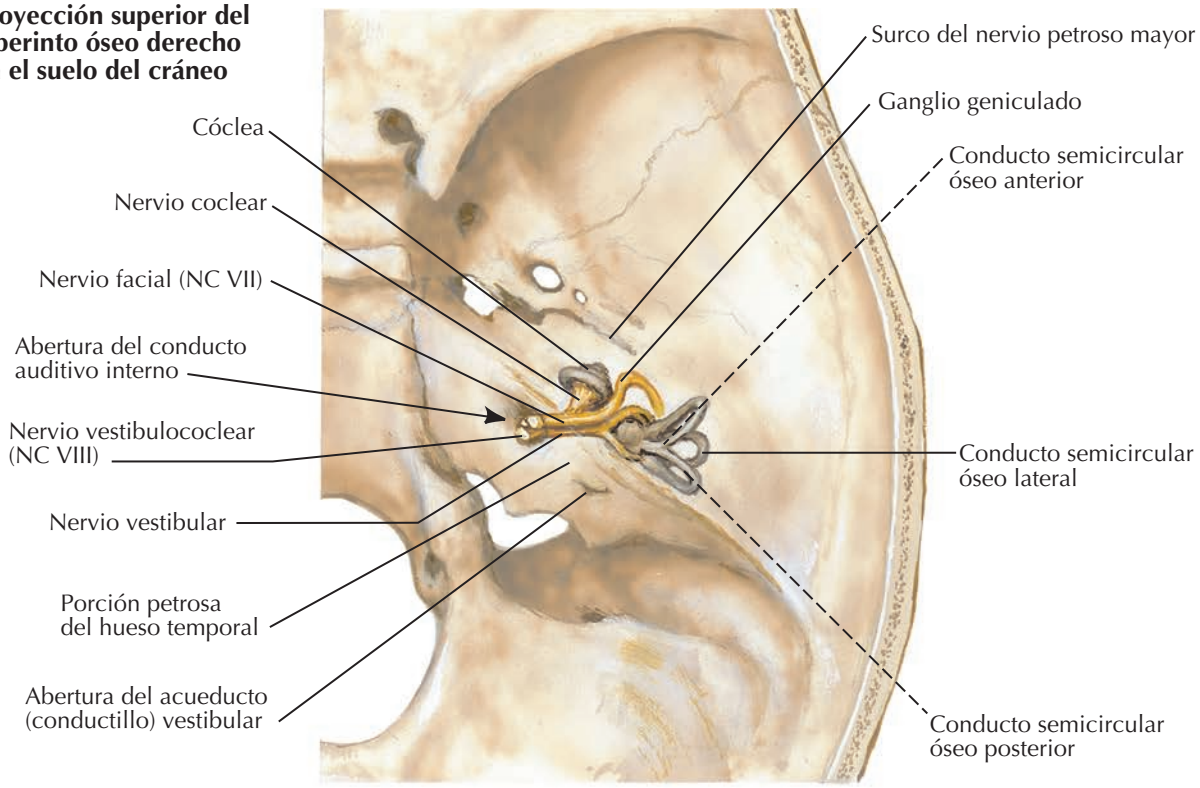

Proyección lateral del laberinto membranoso derecho

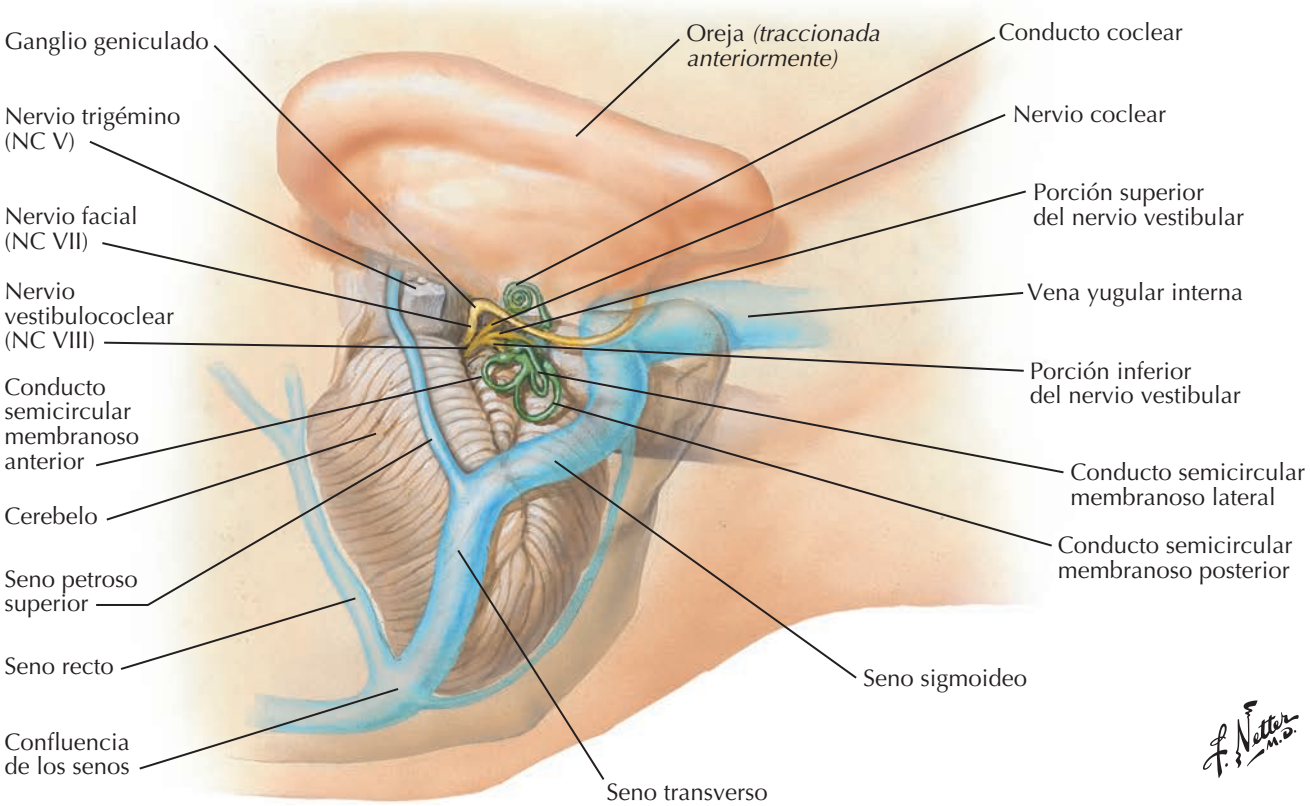

booksmedicos.org

Véanse también **láminas S-73, S-75**

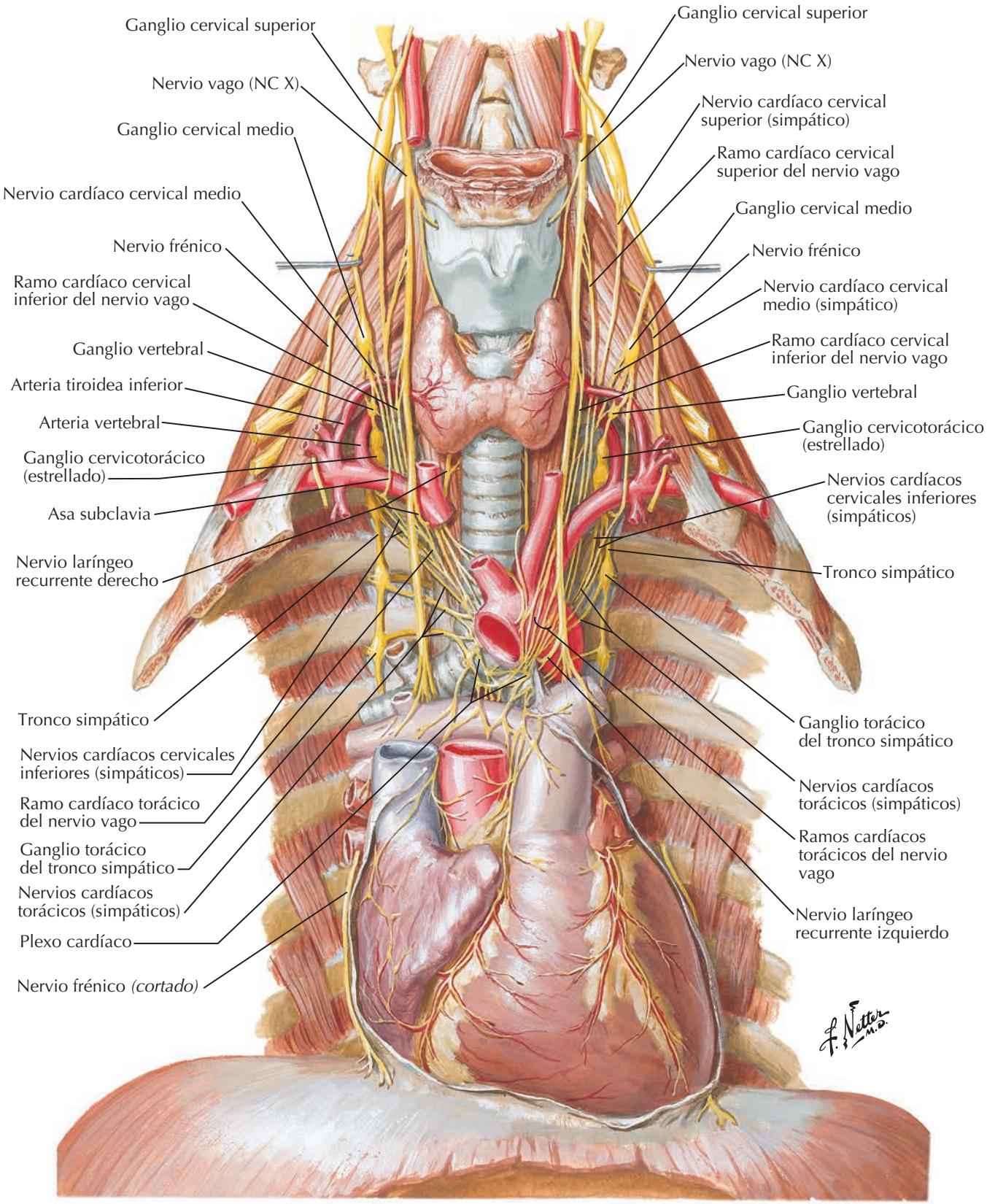

booksmedicos.org

Nervio espinal torácico típico

Véanse también **láminas S-101, S-209**

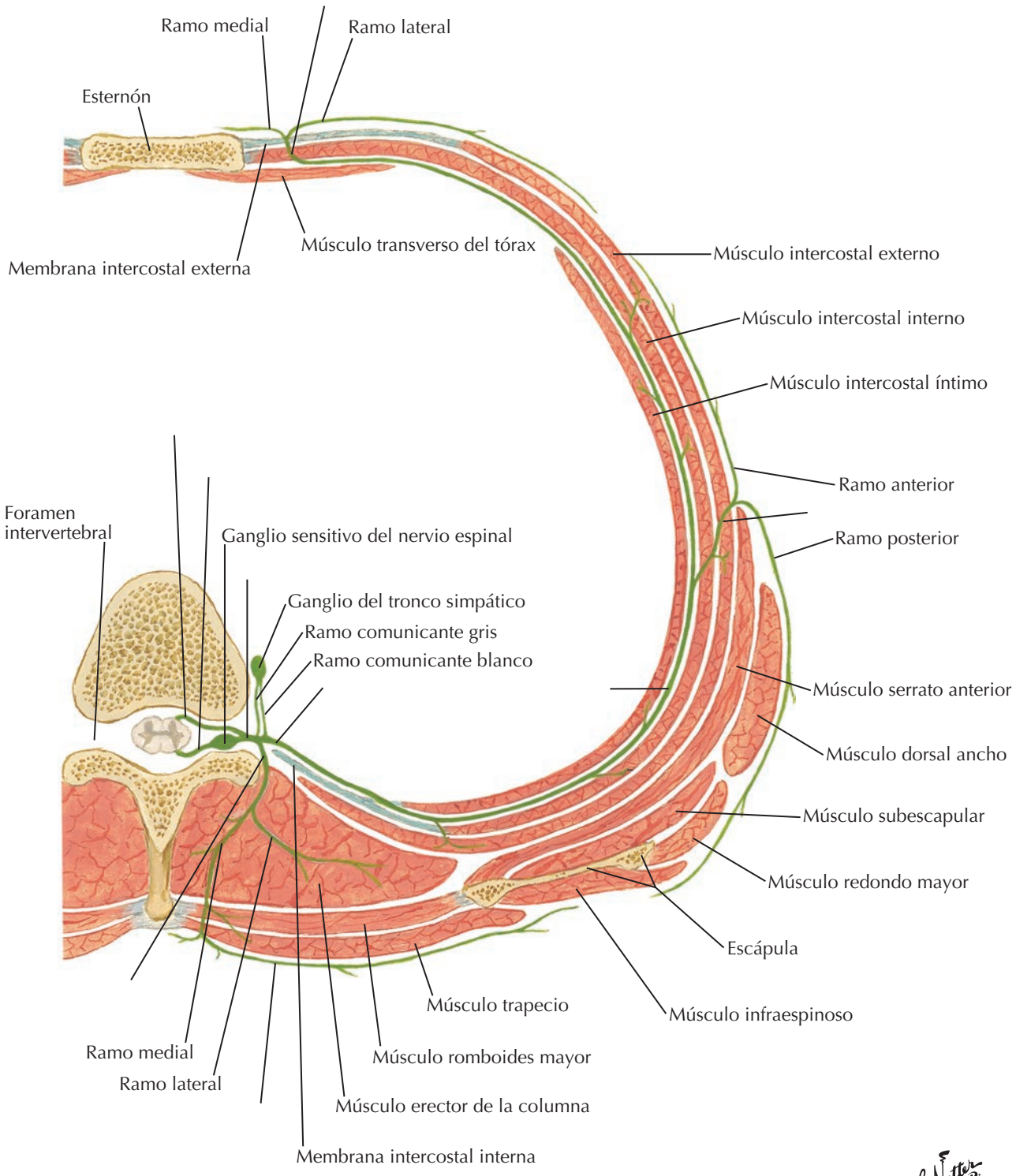

En la porción inferior de la región torácica, el ramo lateral del ramo posterior es más largo, motor y cutáneo; el ramo medial es más corto y solo motor.

booksmedicos.org

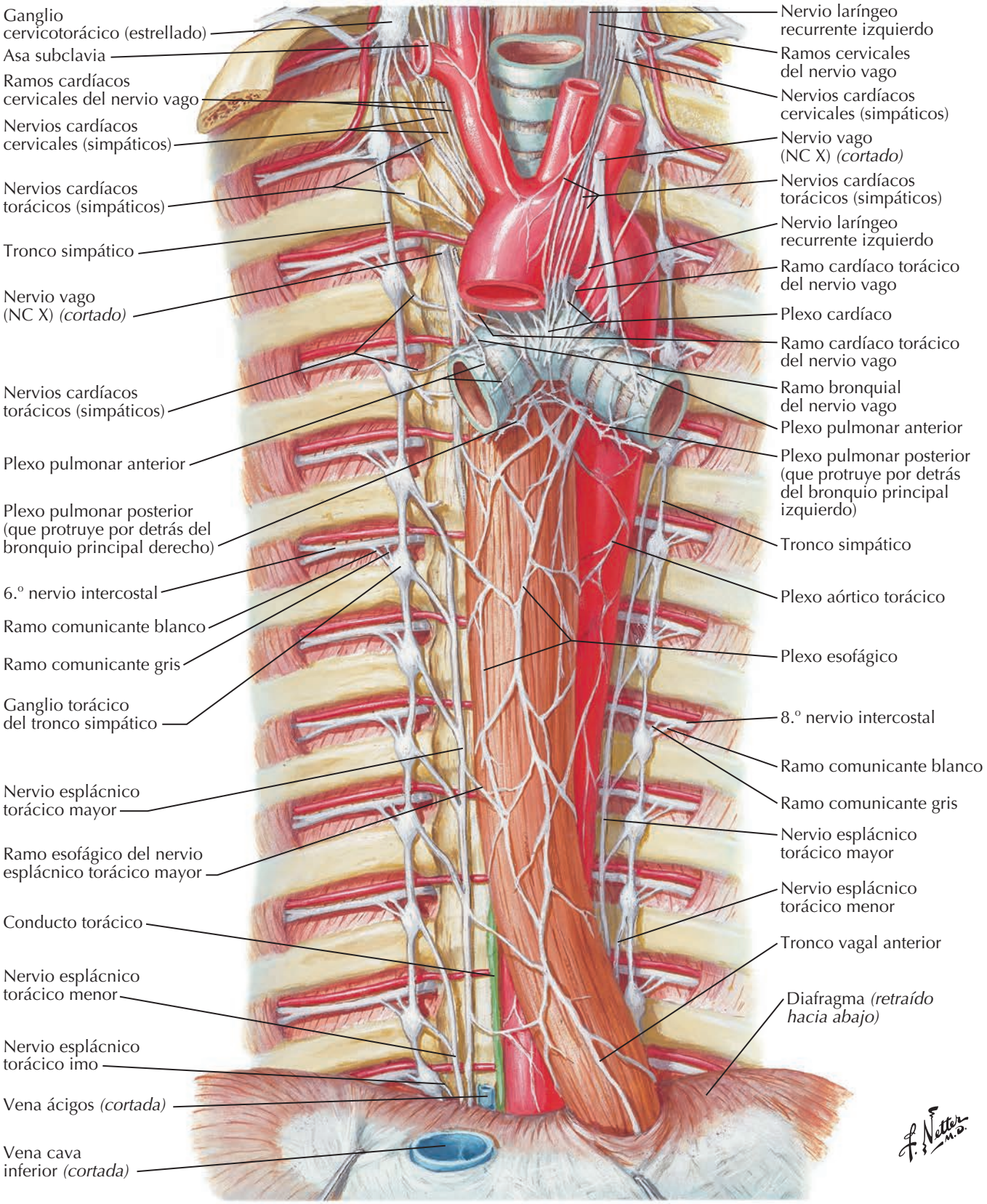

booksmedicos.org

Véanse también **láminas S-100, S-203, S-206, S-209**

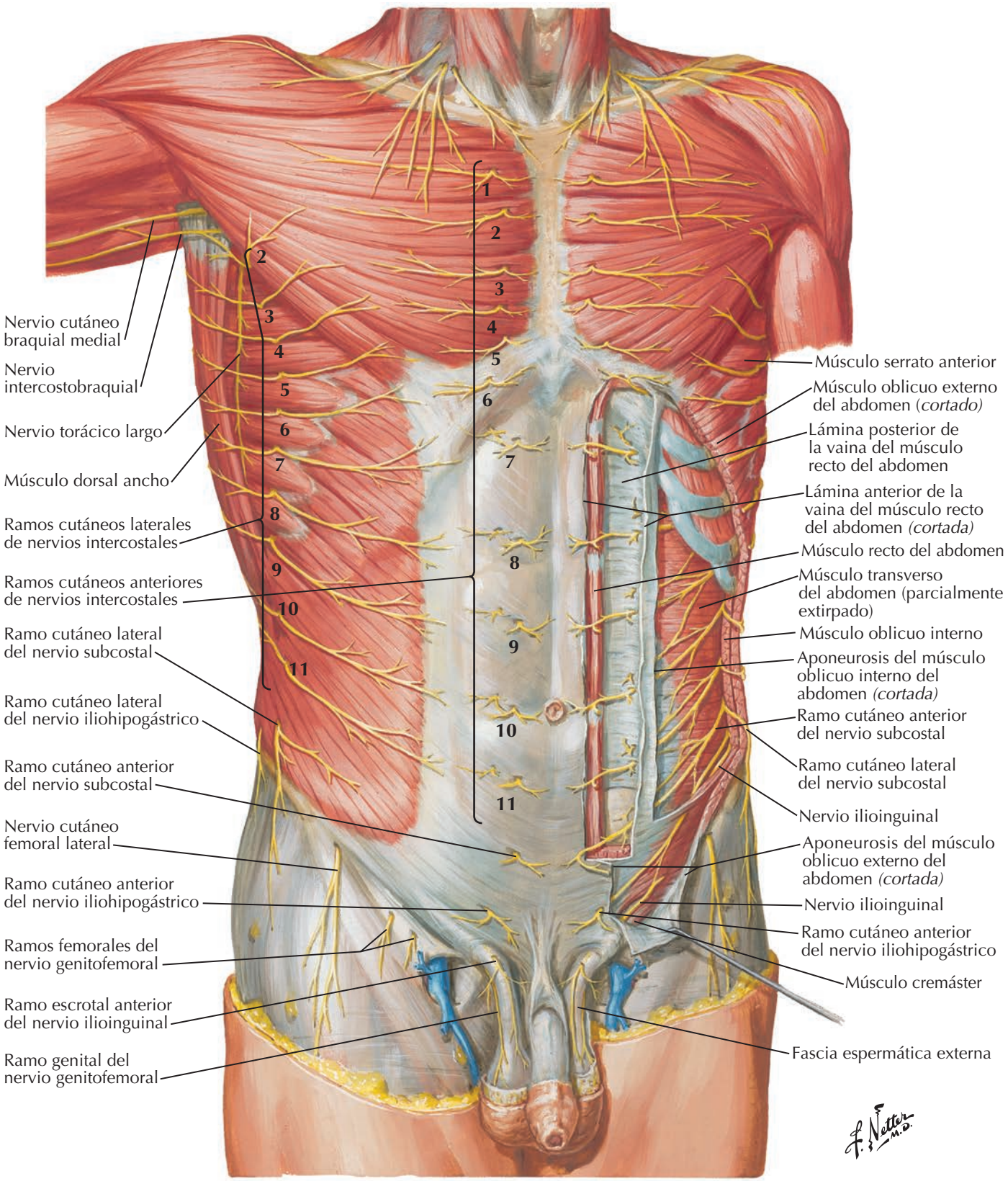

booksmedicos.org

Véanse también **láminas S-104, S-208, S-517**

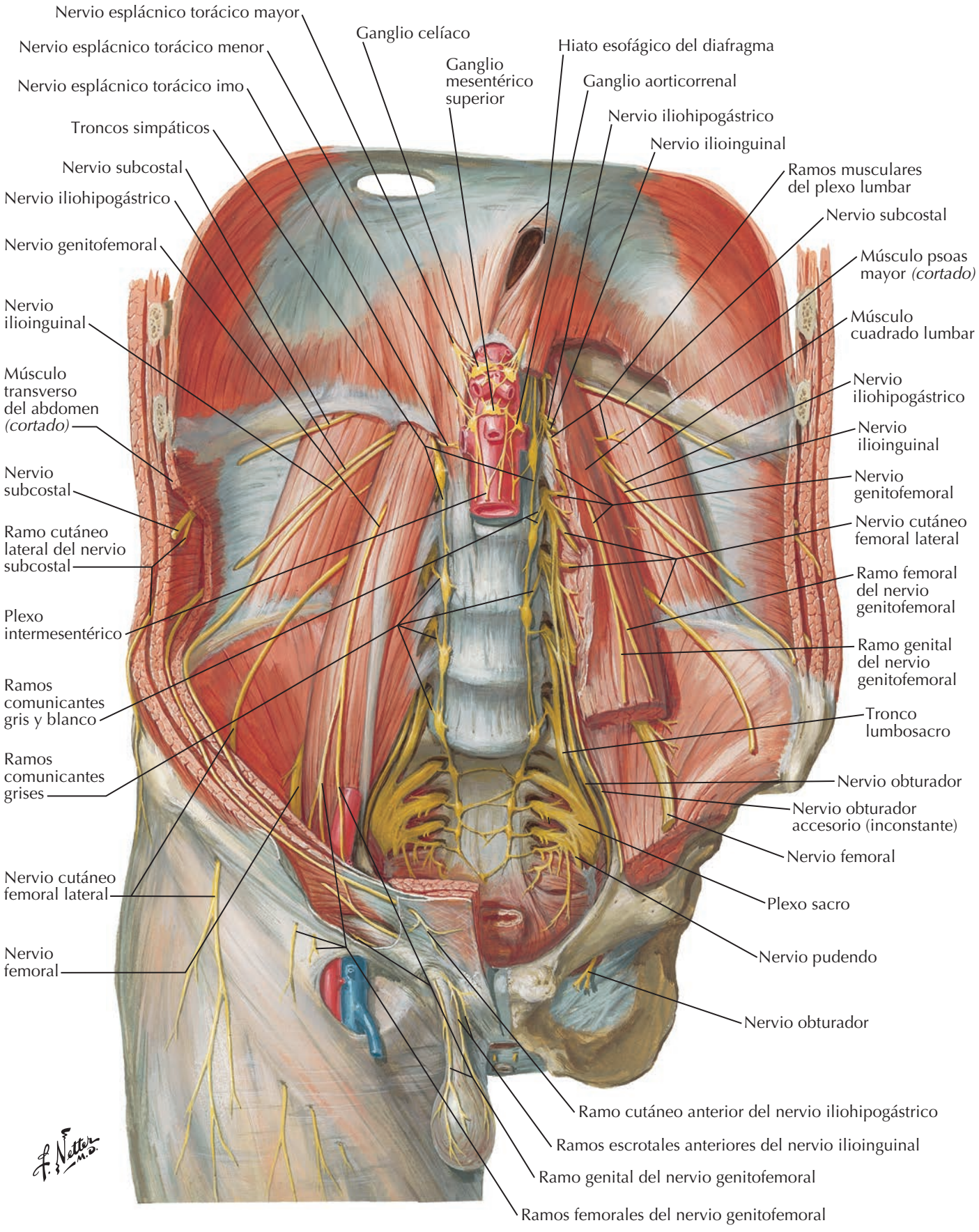

booksmedicos.org

Véanse también **láminas S-103, S-113, S-114**

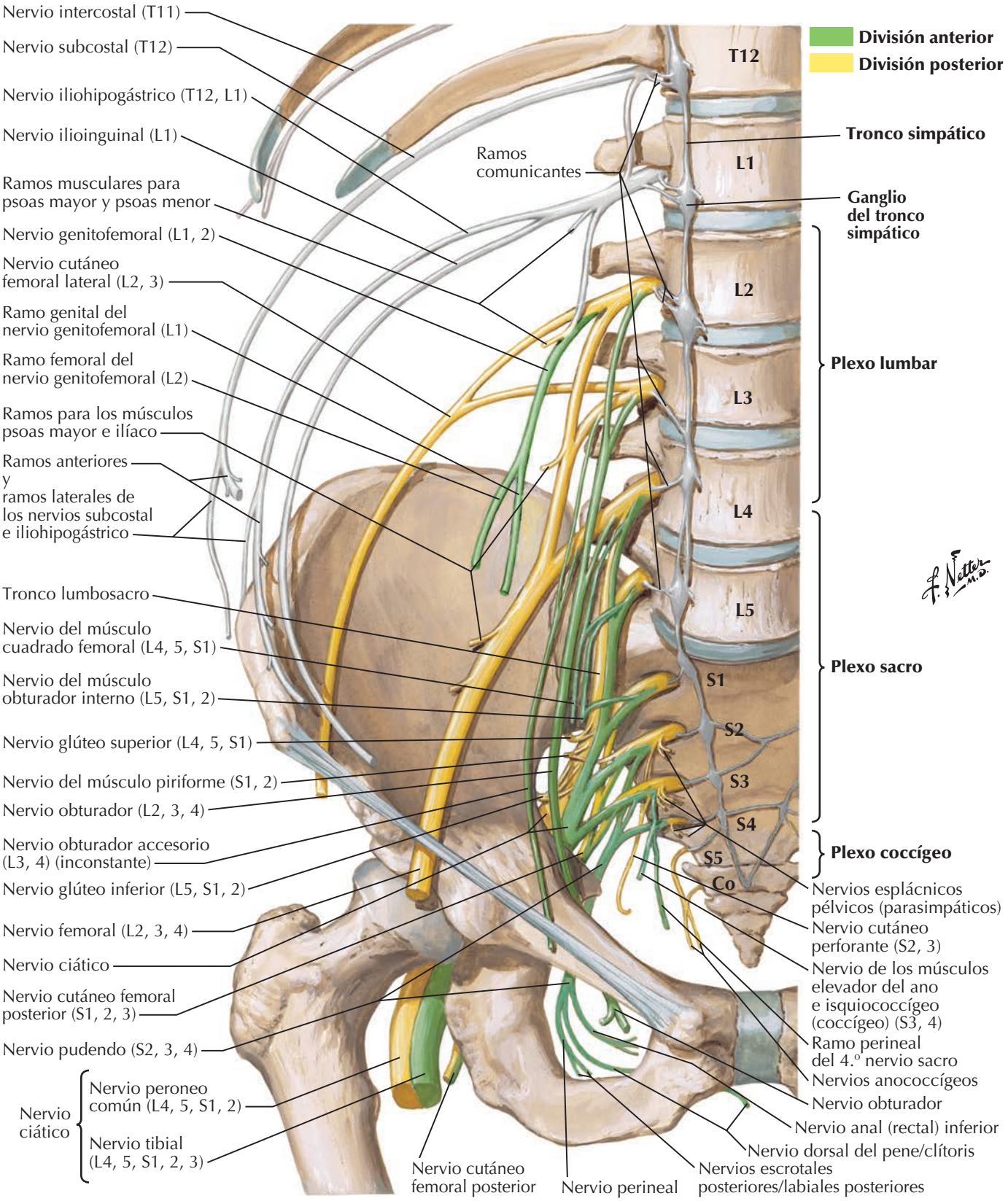

booksmedicos.org

Véanse también **láminas S-451, S-452**

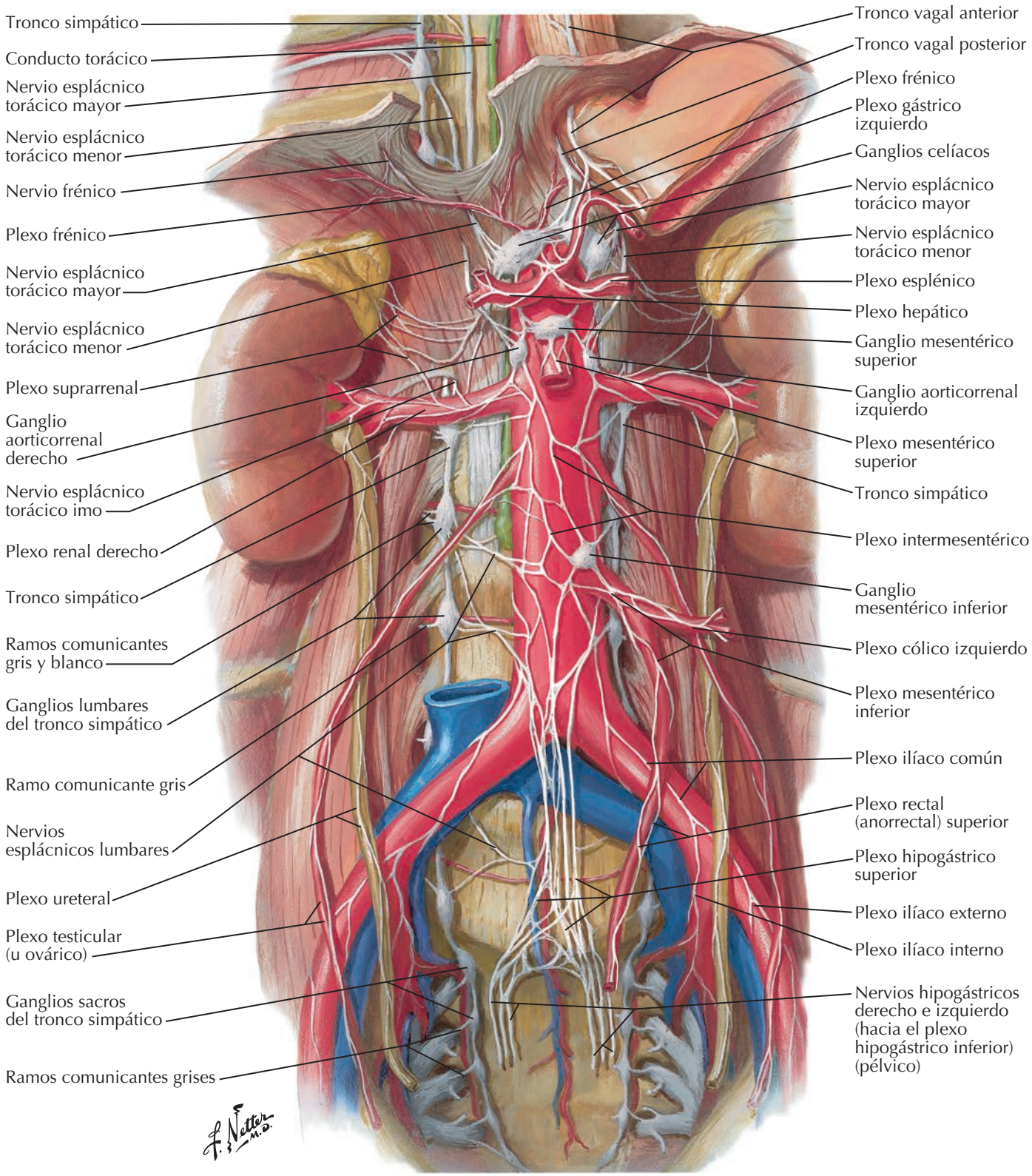

booksmedicos.org

Véanse también **láminas S-107, S-227**

Nota: El plexo prefijado tiene una amplia contribución de C4, aunque falta T1. En el plexo posfijado falta C5, pero interviene T2.

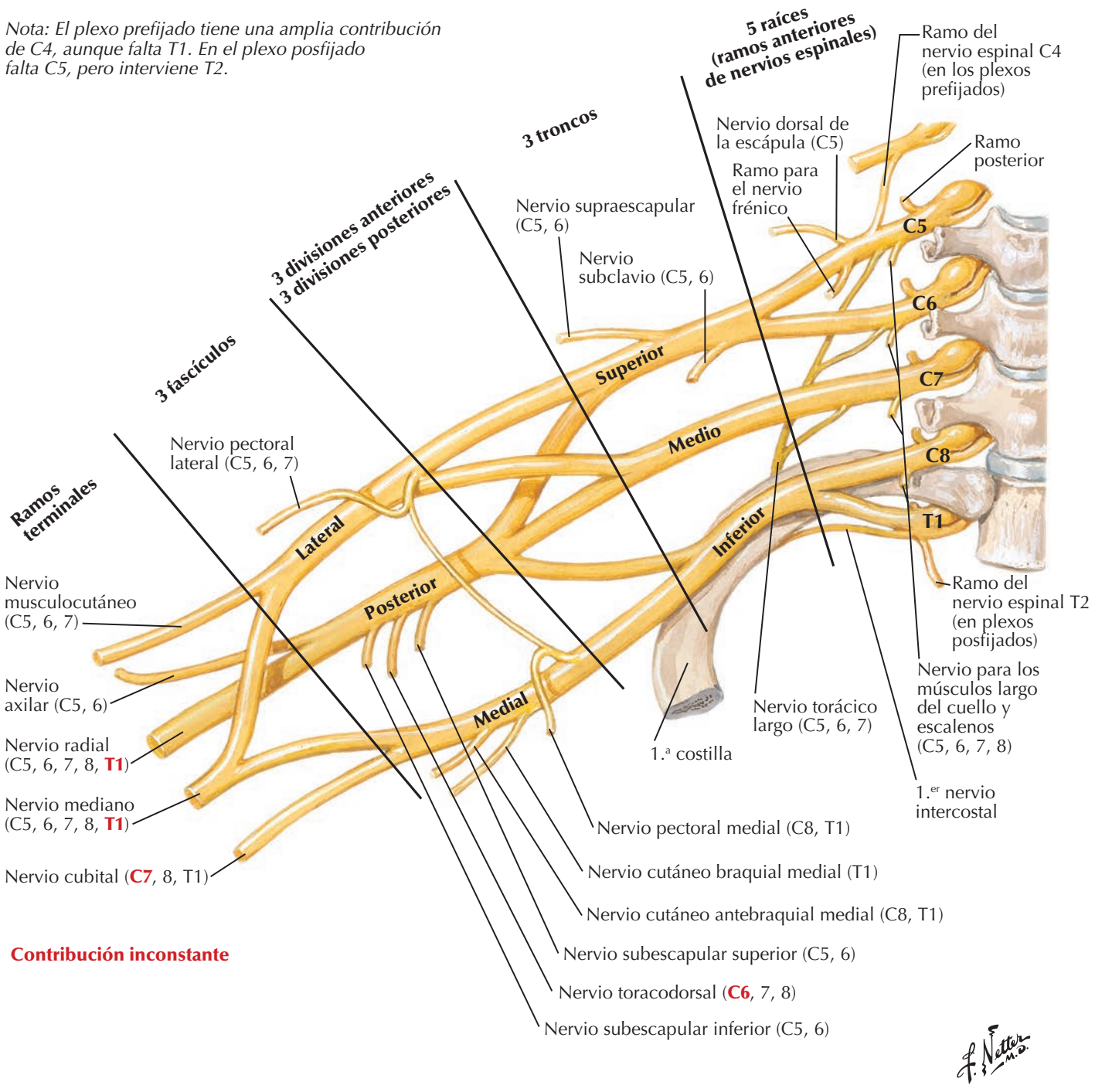

Contribución inconstante

booksmedicos.org

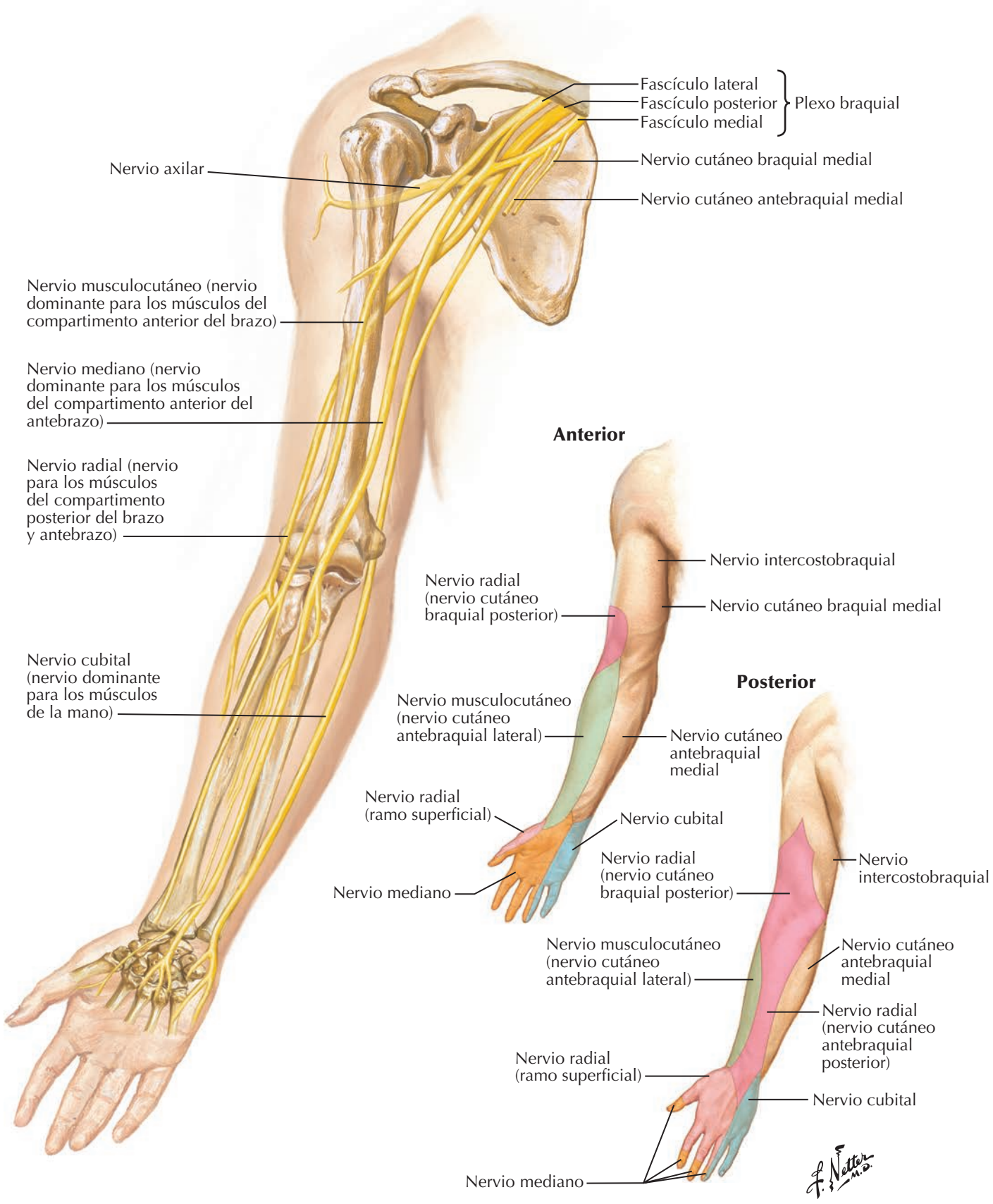

booksmedicos.org

Véase también **lámina S-239**

Nota: Solo se muestran los músculos inervados por el nervio musculocutáneo.

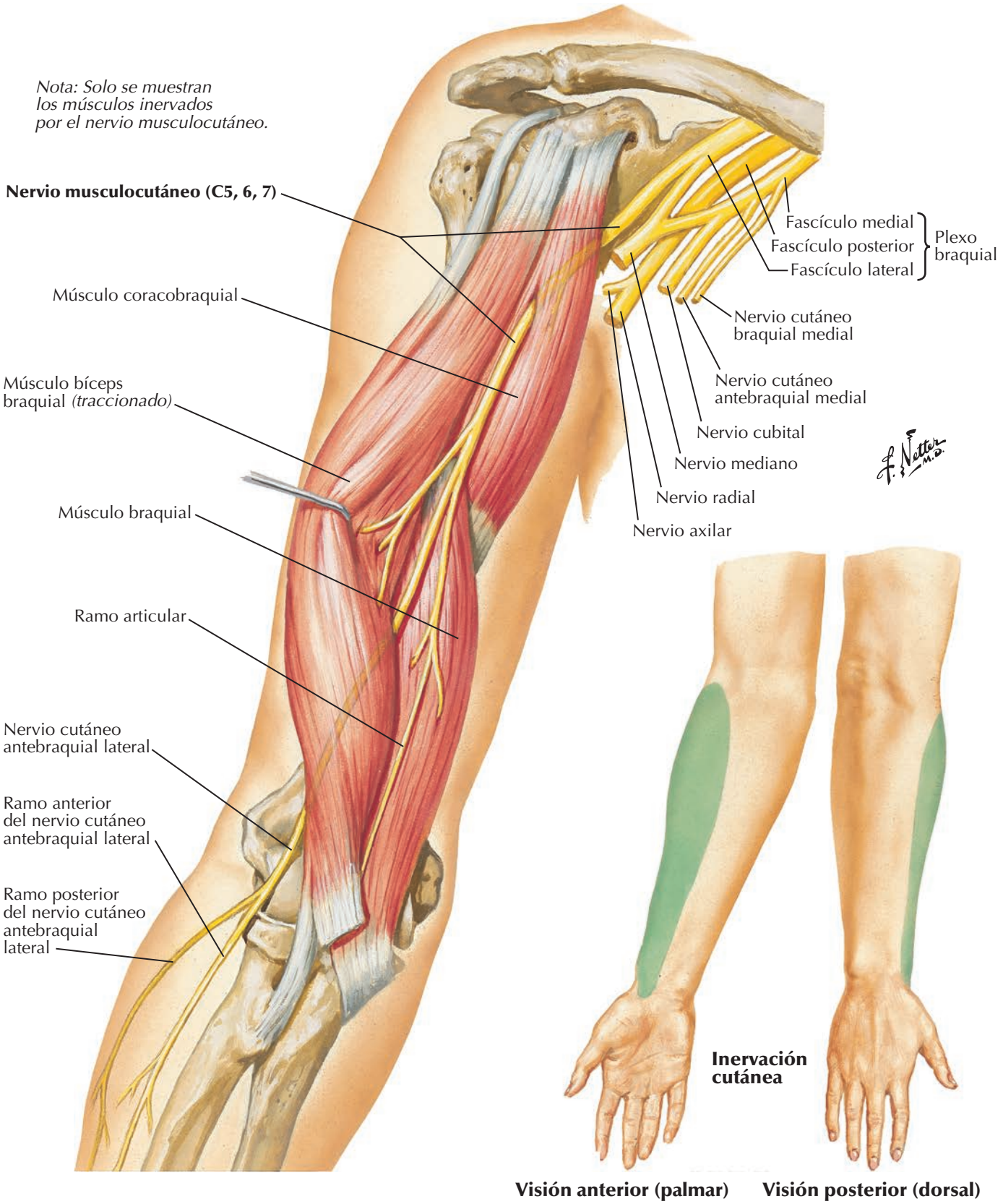

booksmedicos.org

Véanse también **láminas S-13, S-14, S-244, S-247**

Nota: Solo se muestran los músculos inervados por el nervio mediano.

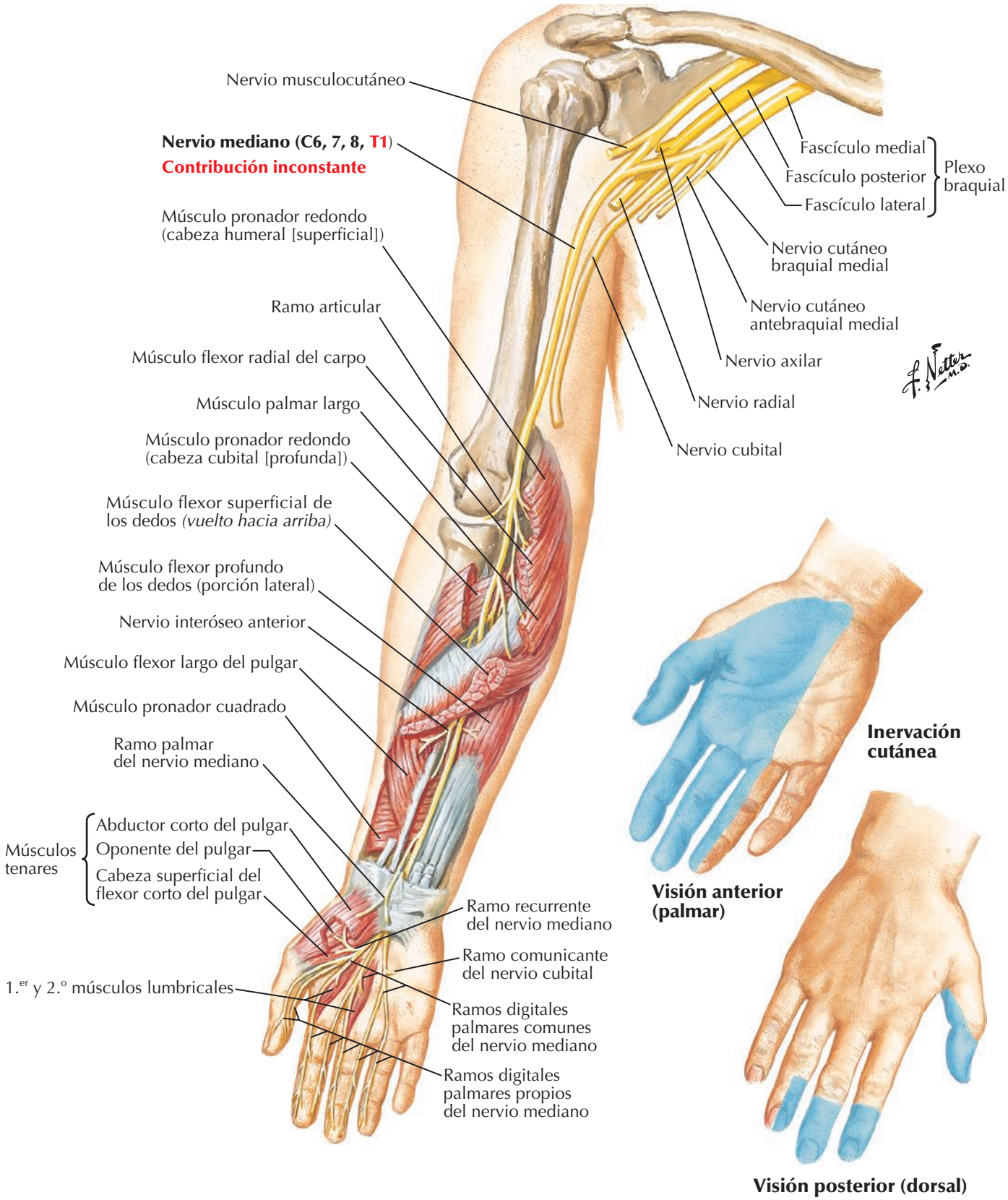

booksmedicos.org

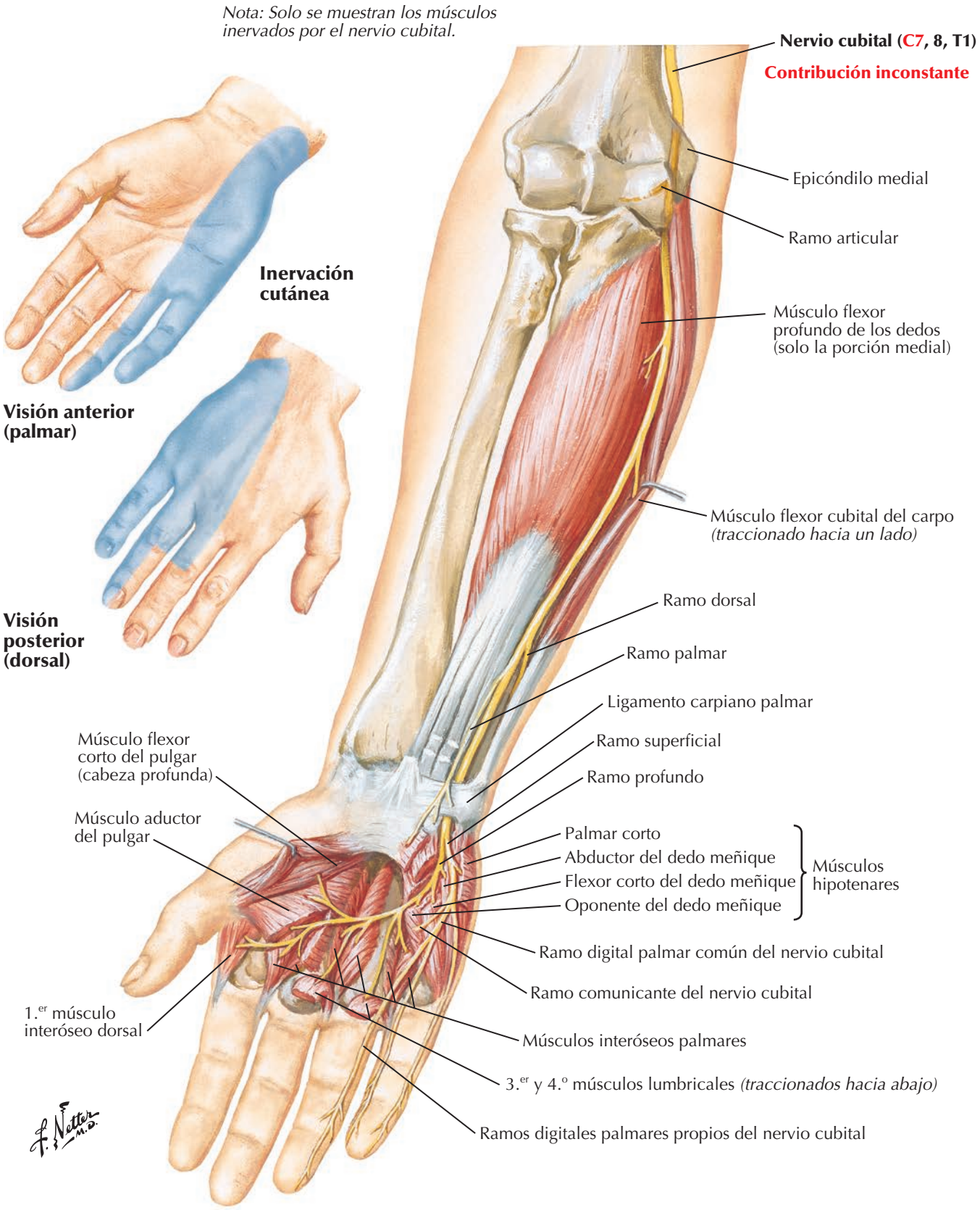

booksmedicos.org

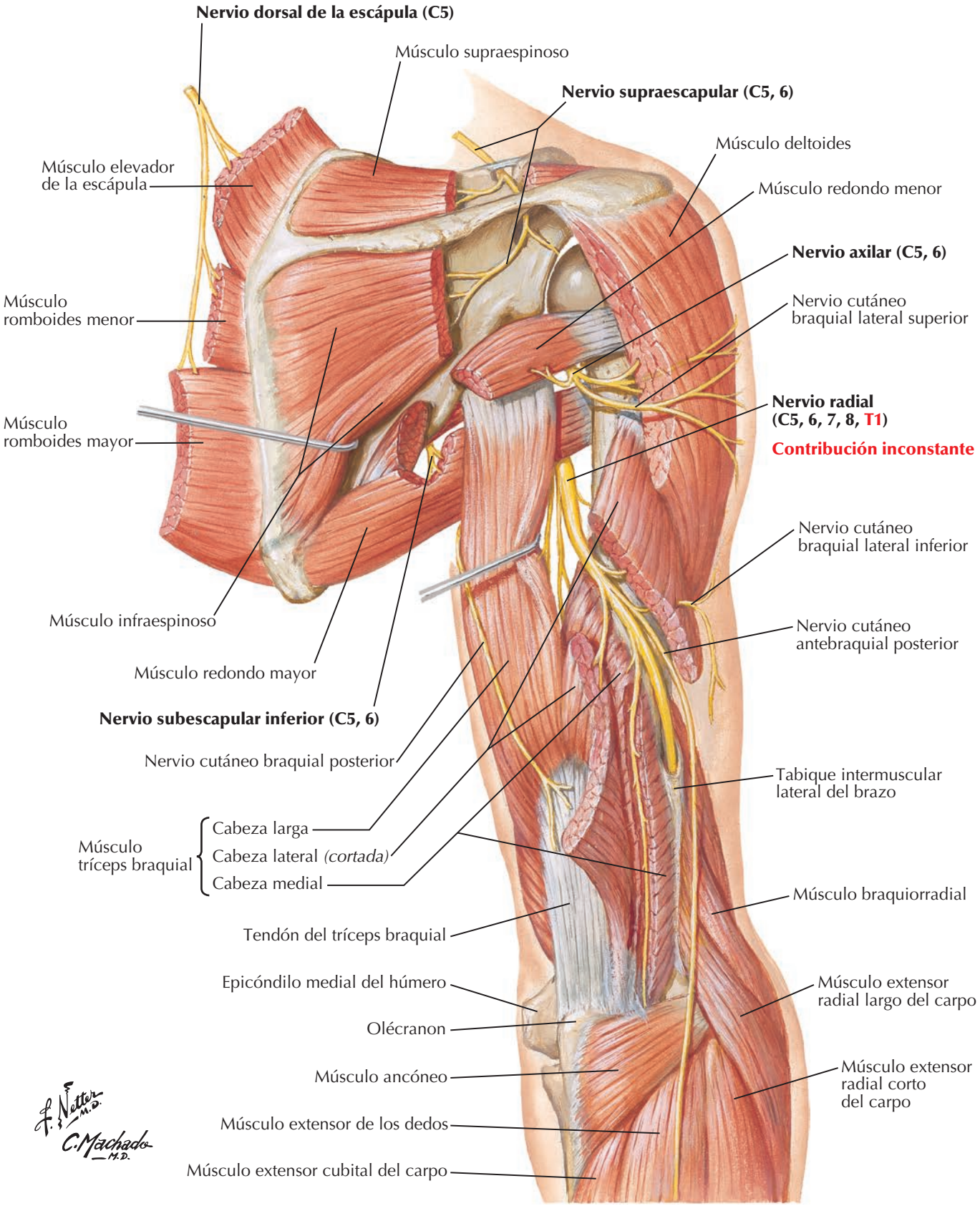

booksmedicos.org

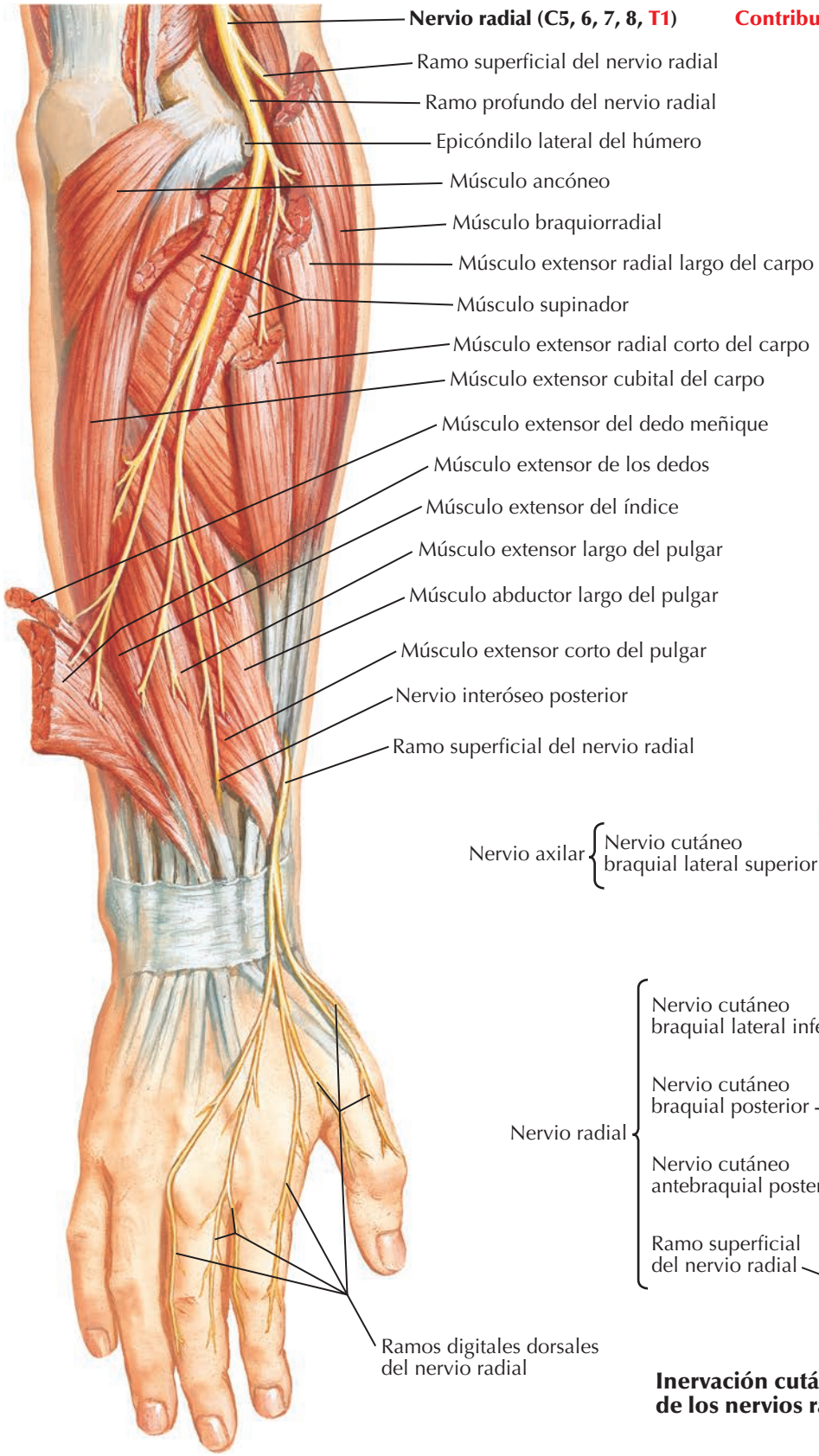

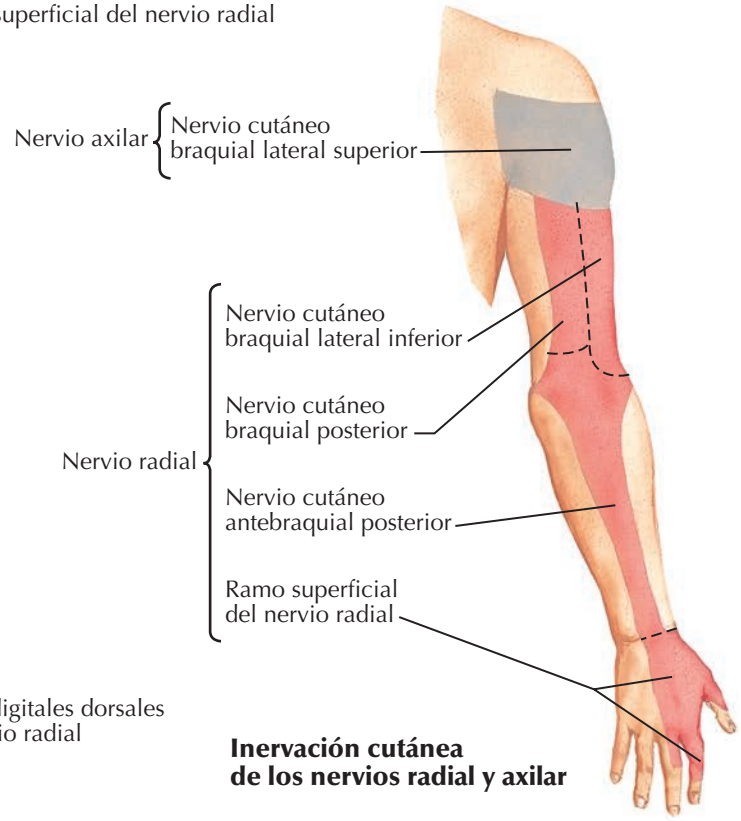

Inervación cutánea de los nervios radial y axilar

booksmedicos.org

Esquema

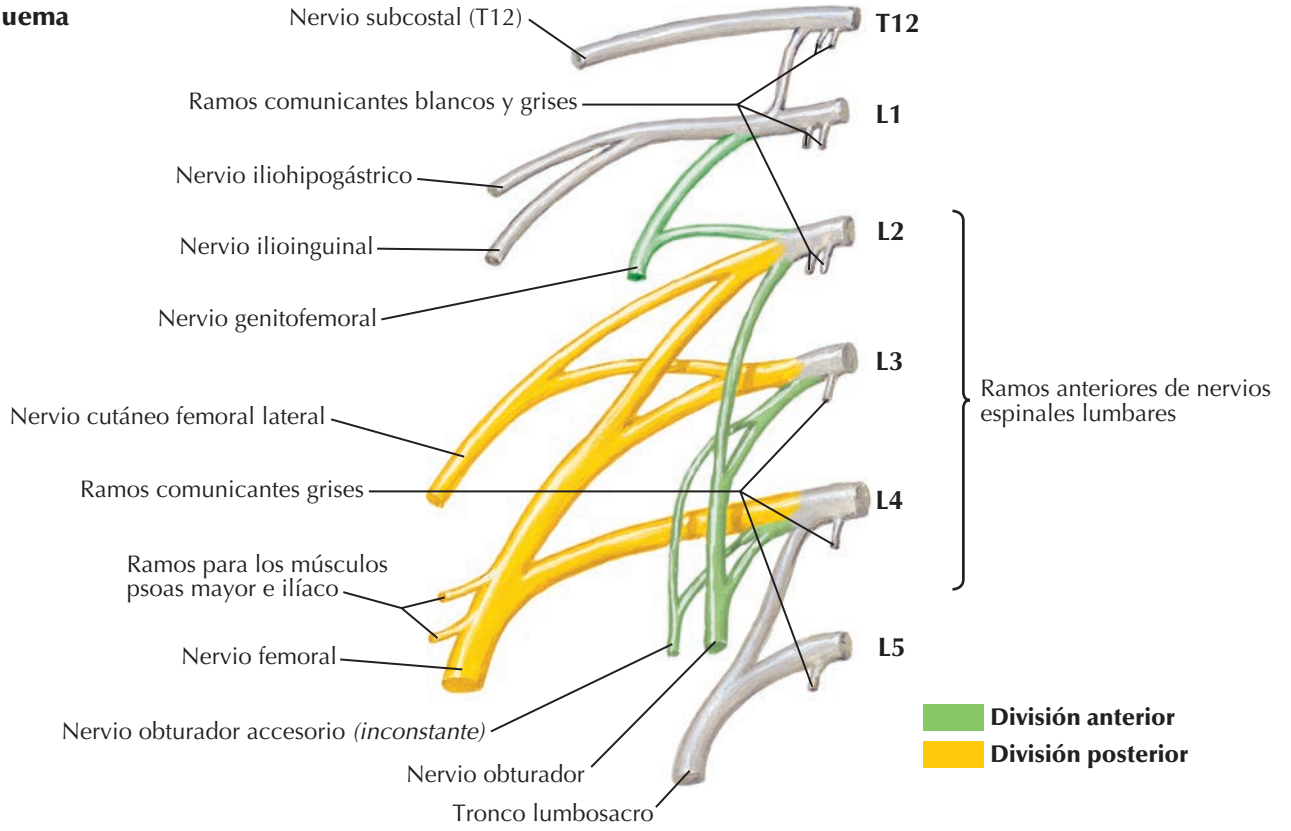

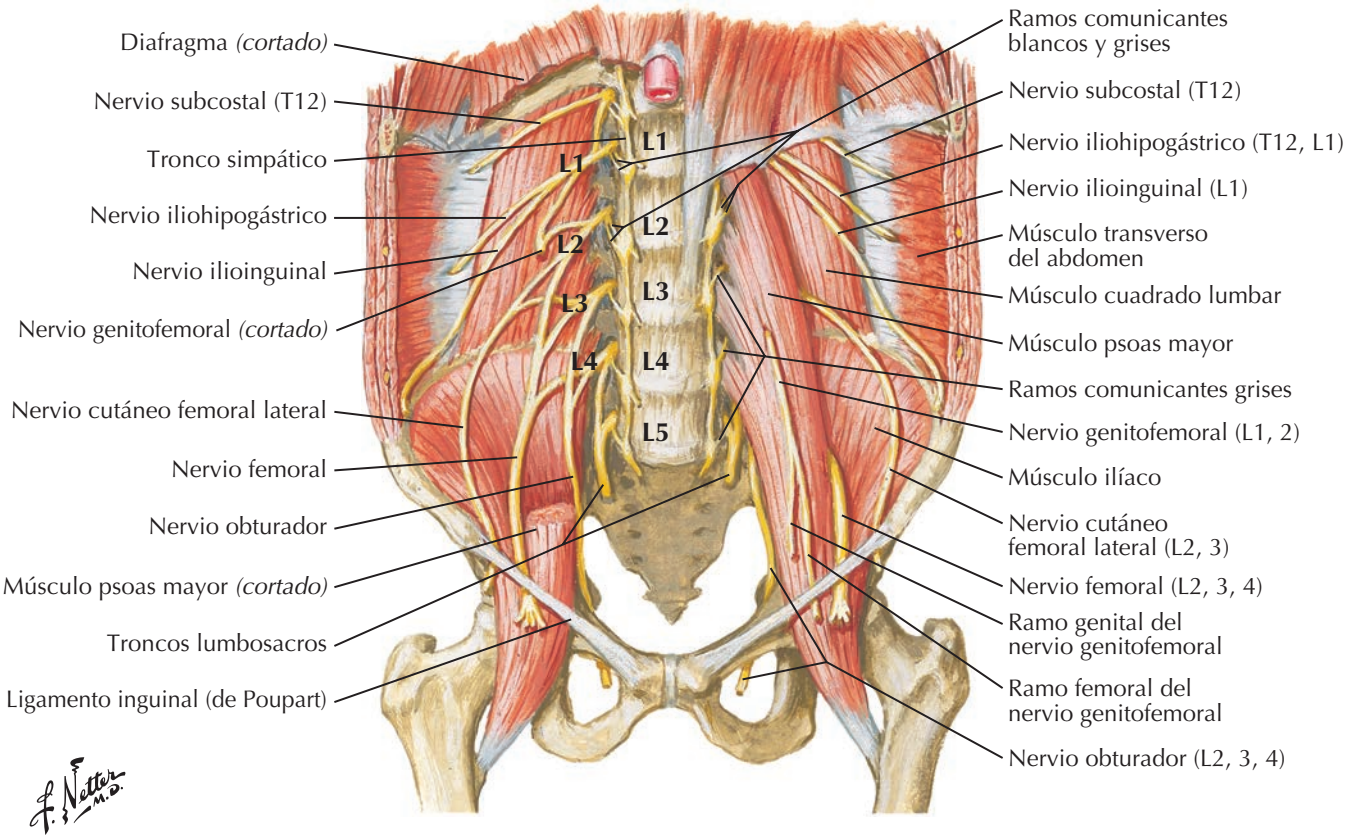

booksmedicos.org

Véase también **lámina S-103**

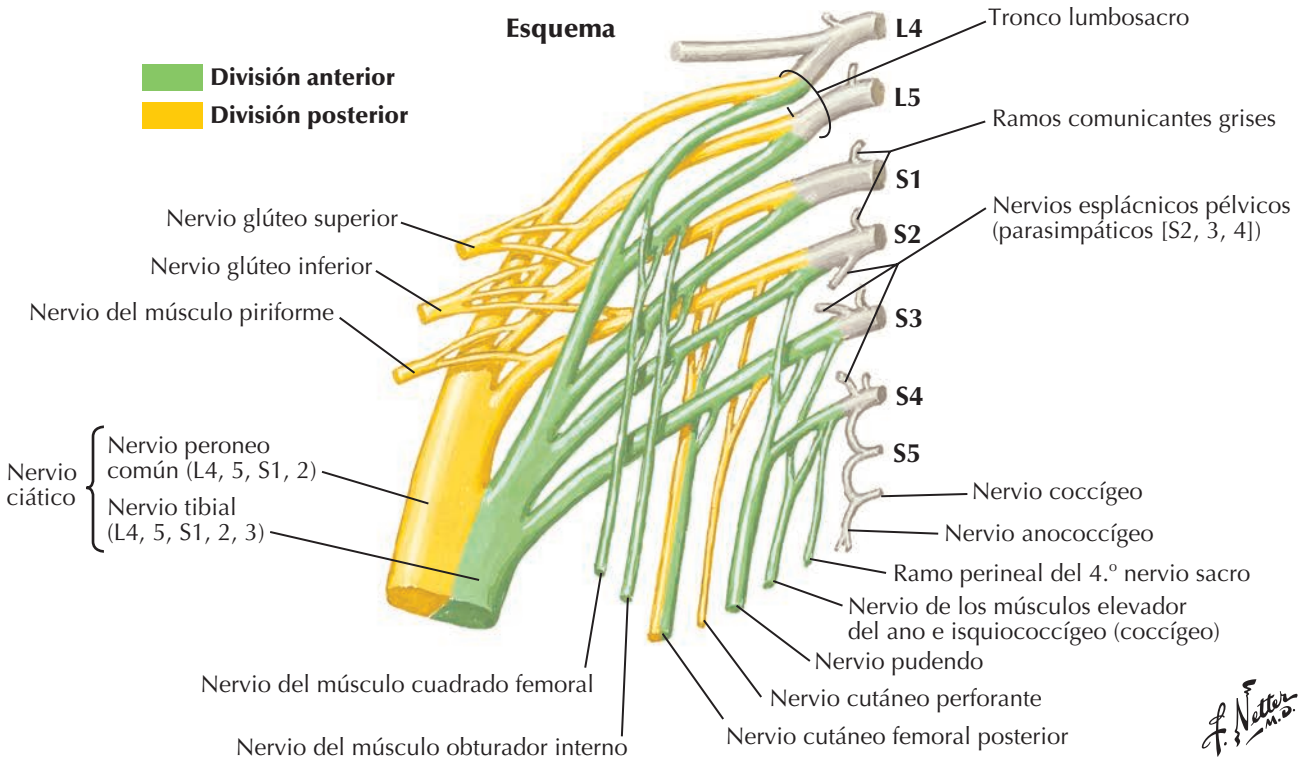

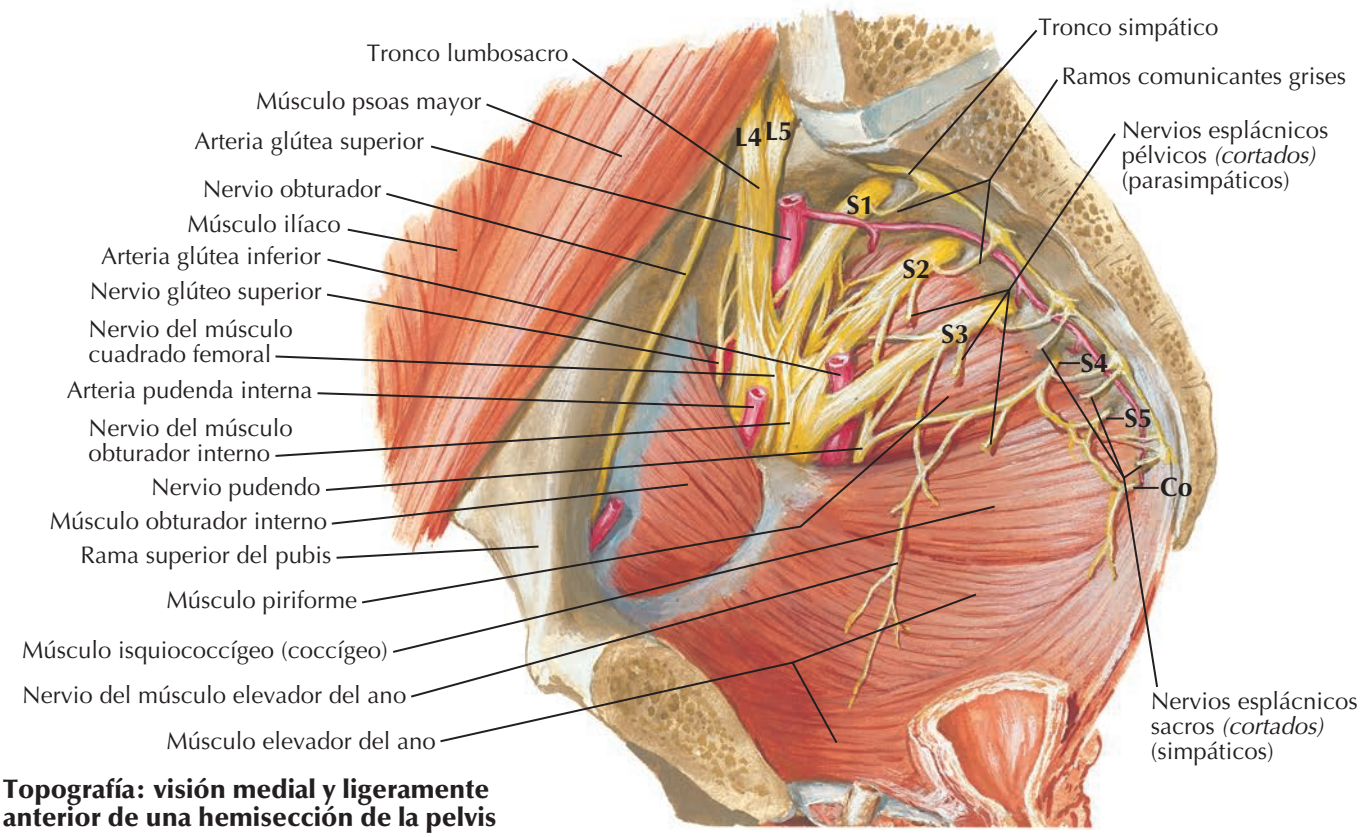

Topografía: visión medial y ligeramente anterior de una hemisección de la pelvis

booksmedicos.org

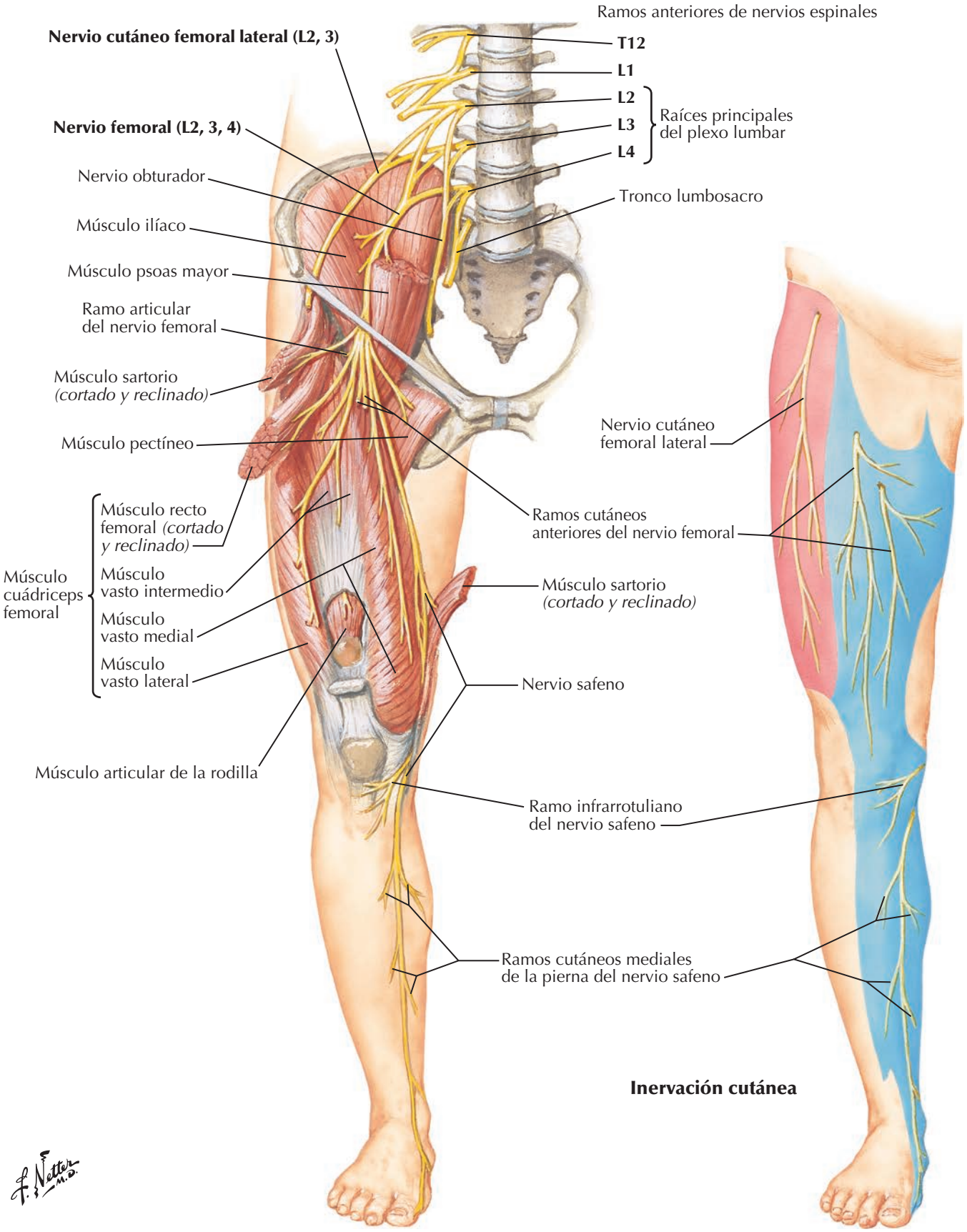

booksmedicos.org

Nervio obturador

Véase también **lámina S-271**

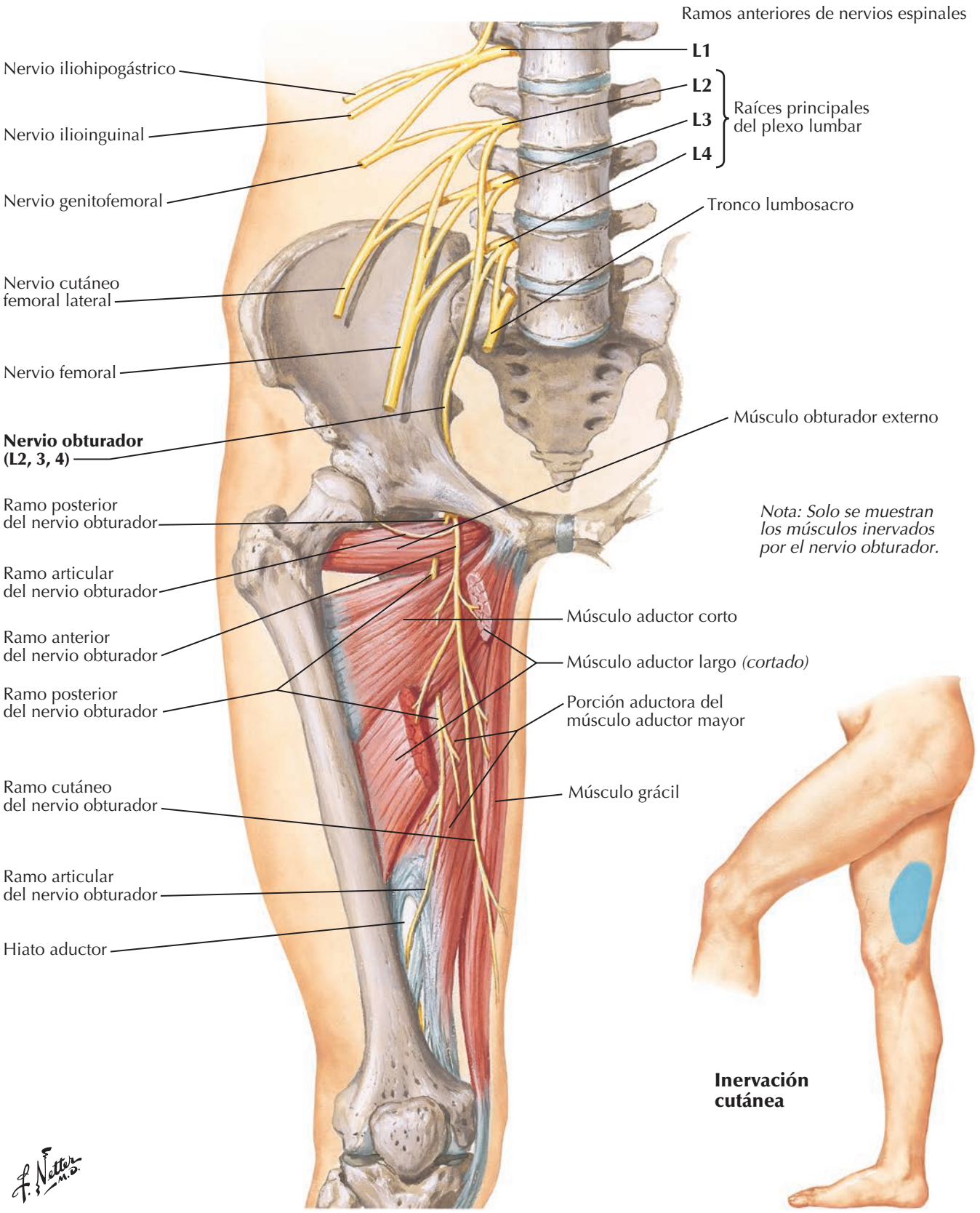

booksmedicos.org

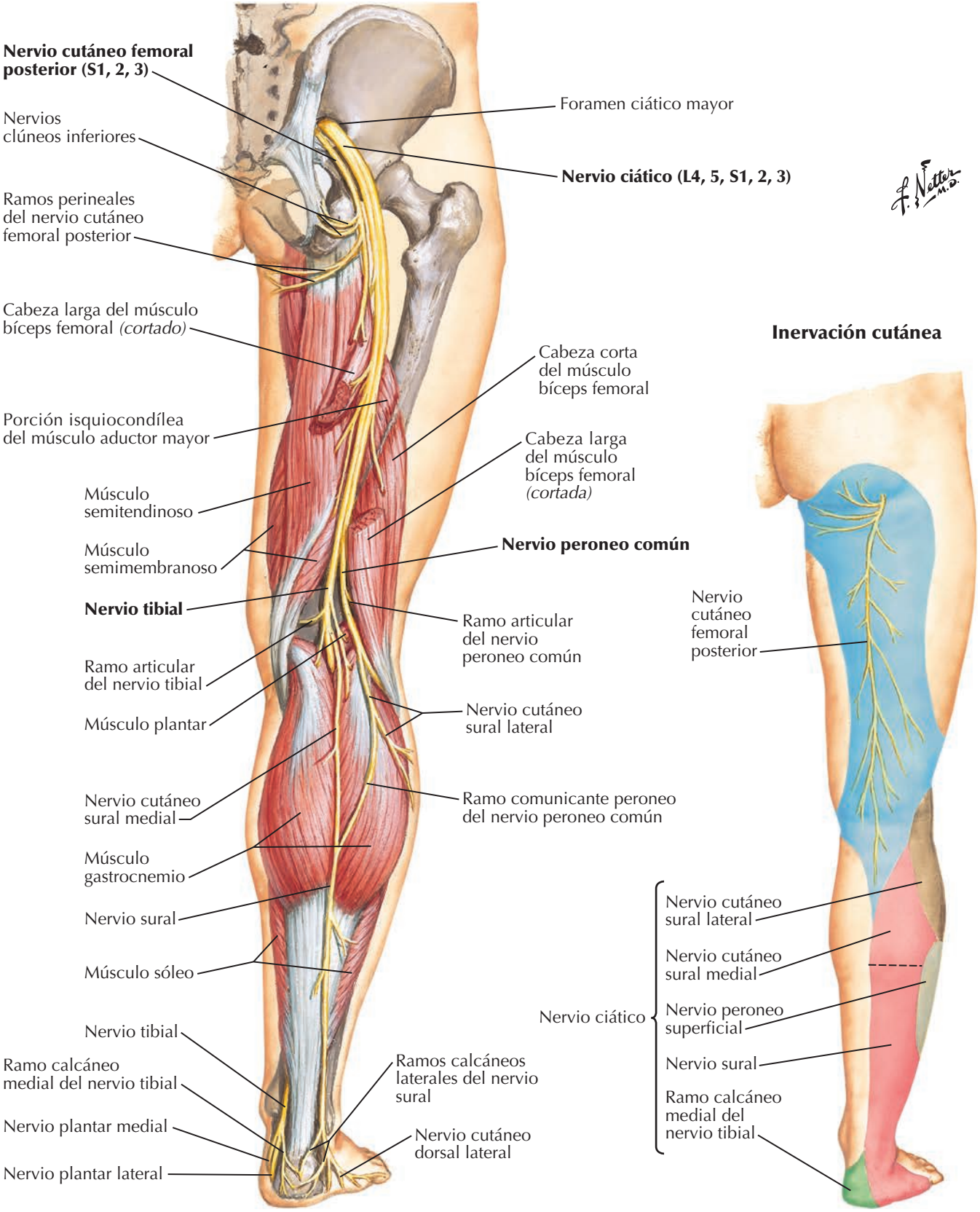

booksmedicos.org

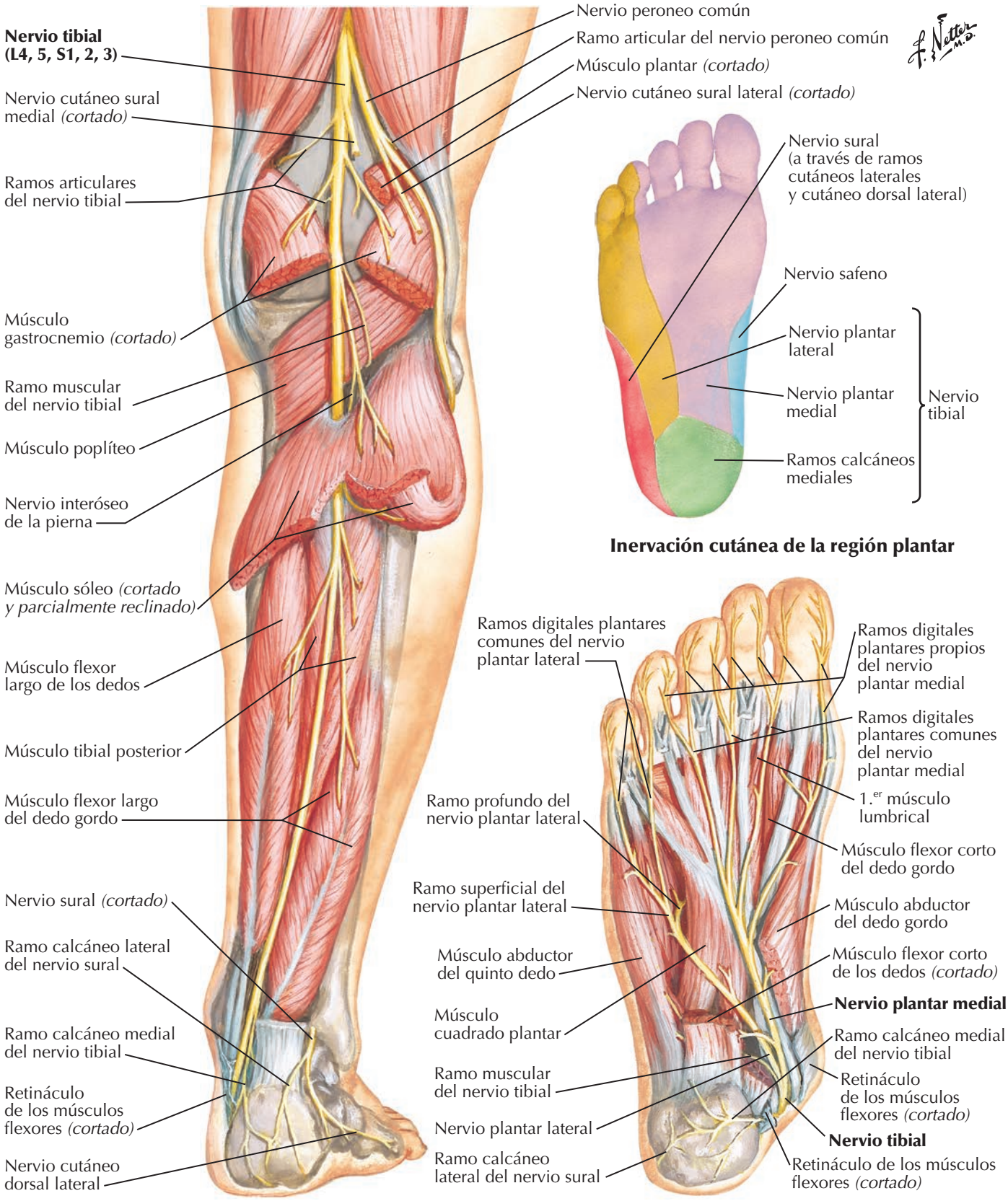

booksmedicos.org

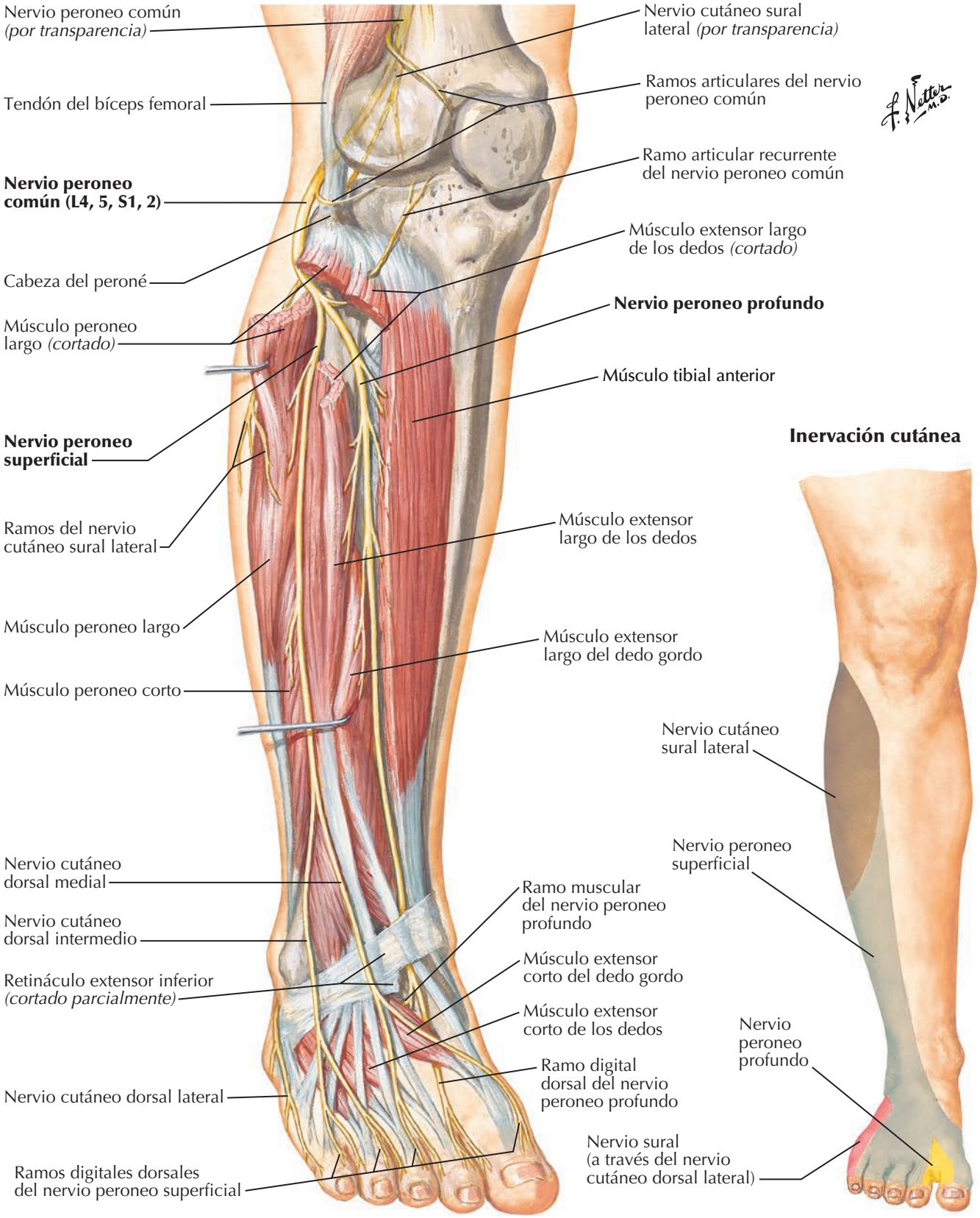

booksmedicos.org

ESTRUCTURAS ANATÓMICAS	IMPORTANCIA CLÍNICA	NÚMEROS DE LÁMINAS
Cabeza y cuello		
Raíz espinal del nervio accesorio (NC XI)	La biopsia de nódulos (ganglios) linfáticos en la región cervical lateral (triángulo cervical posterior) puede provocar lesiones iatrógenas del NC XI	S-194
Plexo cervical	En la cirugía del cuello se realiza el bloqueo anestésico del plexo cervical	S-194, S-195
Nervio trigémino (NC V)	Los ramos del NC V se anestesian para la cirugía de la cara o de la región anterior del cuero cabelludo; la compresión del nervio puede desencadenar un proceso doloroso conocido como neuralgia del trigémino	S-59, S-60
Nervio olfatorio (NC I)	Uno de los nervios craneales más frecuentemente lesionado; puede resultar avulsionado a nivel de la lámina cribosa tras una caída, provocando anosmia	S-56, S-364
Nervio facial (NC VII)	La parálisis facial idiopática unilateral (parálisis de Bell) puede provocar incapacidad para cerrar completamente los párpados (el ojo) y producir la desecación de la córnea homolateral	S-64
Nervio laríngeo recurrente	Puede sufrir compresión o lesión en procedimientos quirúrgicos del cuello (p. ej., tiroidectomía), aneurisma del arco de la aorta, o tumores malignos pulmonares, produciendo ronquera; se puede identificar mediante el ligamento suspensorio de la glándula tiroides (posterior) y/o la arteria tiroidea inferior y/o el surco traqueoesofágico	S-526, S-527
Nervio oculomotor (NC III), nervio troclear (NC IV) y nervio abducens (NC VI)	La trombosis del seno cavernoso puede provocar disfunción de los músculos extraoculares (extrínsecos del globo ocular) causada por compresión de uno, dos o los tres nervios; el nervio abducens es el más frecuentemente afectado	S-30
Colículo superior y acueducto mesencefálico (cerebral)	Un tumor mesencefálico puede provocar compresión del acueducto mesencefálico (cerebral), con la correspondiente hidrocefalia	S-35
Nervio óptico (NC II)	Un tumor en la hipófisis puede provocar compresión en el quiasma óptico y, como resultado, hemianopsia bitemporal; las radiaciones ópticas (asas de Meyer) pueden verse afectadas por tumores del lóbulo temporal; un primer signo de aneurisma de la arteria oftálmica es la pérdida de visión debido a la compresión del nervio óptico suprayacente	S-45, S-57
Fóvea central	Localización de la mayor densidad de conos retinianos, lo que hace que esta parte de la mácula lútea sea el sitio de mayor agudeza visual y visión del color	S-88
Utrículo y sáculo	Localización de cristales de carbonato cálcico conocidos como otolitos; la acumulación de otolitos en los conductos semicirculares membranosos es la causa más frecuente de vértigo, el conocido como vértigo posicional paroxístico benigno (VPPB)	S-96, S-97
Lente (cristalino)	La degeneración y la opacificación, conocidas como cataratas, pueden conducir a la pérdida progresiva de la visión	S-88
Tabique orbitario	Las infecciones anteriores a esta estructura se conocen como celulitis preseptal/periorbitaria y son más leves que las infecciones que se extienden posteriormente, conocidas como celulitis orbitaria	S-82
Segmento anterior del globo ocular	El cuerpo ciliar produce humor acuoso, que fluye a través del iris hacia la cámara anterior y drena a través del seno venoso de la esclera; el desplazamiento anterior de la lente puede obstruir el flujo del humor acuoso y causar una elevación de la presión intraocular, un proceso doloroso y amenazante para la visión conocido como glaucoma de ángulo cerrado agudo	S-89, S-91
Membrana timpánica	Se visualiza con un otoscopio; su abombamiento indica infección del oído medio con derrame; en infecciones graves puede producirse la ruptura y otorrea; en niños con infecciones exudativas recurrentes pueden colocarse tubos de timpanostomía (tubos en T)	S-94
Conducto auditivo externo	En los niños puede infectarse o inflamarse, una afección conocida como otitis externa; puede diagnosticarse con una técnica de extracción auricular	S-93
Dorso		
Cono medular	Indica el límite inferior de la médula espinal; en los recién nacidos puede situarse inferior a la vértebra L4 y en adultos superior a T12 (el promedio es L1-L2); es necesario determinar su ubicación en procedimientos como la punción lumbar; en adultos, se realiza a nivel de L2 o por debajo de este	S-16

booksmedicos.org

ESTRUCTURAS ANATÓMICAS	IMPORTANCIA CLÍNICA	NÚMEROS DE LÁMINAS
Dorso *(cont.)*		
Cola de caballo	Inyectando un anestésico en el espacio subaracnoideo (bloqueo espinal), pueden anestesiarse las raíces de los nervios lumbares y sacros	S-16, S-18
Meninges espinales	El acceso a los espacios epidural y subaracnoideo es necesario para procedimientos clínicos como la anestesia epidural y la punción lumbar; la meningitis es una infección potencialmente mortal	S-22, S-138
Tórax		
Nervio torácico largo	Puede dañarse durante la colocación de un tubo de drenaje torácico o en una mastectomía, causando una escápula alada (desnervación del músculo serrato anterior)	S-203, S-474
Nervio intercostal	Se bloquea con un anestésico local en intervenciones como una toracostomía o para aliviar el dolor provocado por el herpes zóster	S-205, S-206
Ganglio sensitivo del nervio espinal	Puede ser el alojamiento del virus de la varicela zóster durmiente, que, cuando se activa, puede causar un herpes zóster	S-206
Nervio frénico	La lesión quirúrgica del nervio frénico puede provocar parálisis homolateral del hemidiafragma; la irritación diafragmática puede manifestarse como dolor en el hombro, ya que está referido a los segmentos medulares C3-C5	S-75, S-208, S-309
Nervio laríngeo recurrente	El nervio izquierdo toma un trayecto curvo alrededor de la aorta y algunas veces puede resultar comprimido por un aneurisma aórtico torácico grande o por una hipertrofia del atrio (aurícula) izquierdo, que produce ronquera (síndrome de Ortner); más a menudo, estos ramos se ven afectados por tumores malignos, como los de la glándula tiroides	S-391, S-410
Nervios cardíacos torácicos (simpáticos)	El dolor de la isquemia miocárdica referido a los dermatomas torácicos superiores puede percibirse como dolor somático en el tórax y lado medial del miembro superior	S-320
Abdomen		
Nervios ilioinguinal y genitofemoral	Intervienen en el reflejo cremastérico; el ramo femoral del nervio genitofemoral proporciona inervación cutánea a la piel del triángulo femoral	S-103
Nervios intercostales, subcostal e iliohipogástrico	Conducen las sensaciones dolorosas bien localizadas de la pared abdominal y el peritoneo parietal; el dolor en la distribución de los dermatomas indica estados patológicos en los nervios espinales (p. ej., infección por herpes zóster)	S-102
Ganglio celíaco	Algunos pacientes con dolor médicamente intratable por pancreatitis crónica o una tumoración maligna pancreática avanzada son sometidos al bloqueo del ganglio celíaco; ubicado normalmente en la parte superior o inferior del nivel vertebral L1	S-448, S-457
Nervios esplácnicos torácicos y lumbares (simpáticos)	Conducen sensaciones dolorosas desde las vísceras abdominales que a menudo se refieren a otras localizaciones; el cuadrante en que se localiza el dolor y la zona de radiación proporcionan las pistas para la fuente del dolor	S-450, S-453
Nervio iliohipogástrico	La nefrectomía a través del músculo cuadrado lumbar puede lesionar el nervio iliohipogástrico, con la consiguiente anestesia por encima de la sínfisis del pubis	S-460
Pelvis		
Nervio pudendo	Para anestesiar el periné en el parto o en la cirugía menor del periné se realiza el bloqueo del nervio pudendo	S-516
Nervio anal (rectal) inferior	Se anestesia en la fosa isquioanal para la escisión quirúrgica de las hemorroides externas	S-520
Plexo prostático y nervios cavernosos	La interrupción de estos nervios durante procedimientos quirúrgicos (p. ej., cirugía prostática) puede producir la incapacidad para conseguir la erección	S-517
Miembro superior		
Nervio torácico largo	Su lesión puede producir una «escápula alada» causada por la desnervación del músculo serrato anterior; puede lesionarse por movimientos repetitivos del miembro superior por encima de la cabeza	S-235, S-237

booksmedicos.org

ESTRUCTURAS ANATÓMICAS	IMPORTANCIA CLÍNICA	NÚMEROS DE LÁMINAS
Miembro superior *(cont.)*		
Nervio axilar	La posición del nervio cerca del cuello quirúrgico del húmero lo hace vulnerable a lesiones por fracturas del húmero o luxaciones del hombro; unas muletas mal ajustadas también pueden comprimir el nervio axilar	S-240
Nervio mediano	Está comprimido en el síndrome del túnel carpiano, lo que produce dolor y parestesia en los tres y medio dedos laterales; los principales factores de riesgo son la obesidad, el embarazo, la diabetes y el hipotiroidismo	S-109, S-251
Ramo recurrente del nervio mediano	Puede lesionarse en heridas superficiales de la palma de la mano sobre la eminencia tenar	S-250
Nervio cubital	Vulnerable a la compresión o lesión cuando pasa posterior al epicóndilo medial del húmero, y en el carpo a nivel del túnel cubital (canal de Guyon)	S-110, S-227
Nervio radial	Vulnerable a la compresión o lesión cuando descansa sobre el húmero en el surco del nervio radial (p. ej., en una fractura del húmero); el síntoma frecuente es una «mano péndula» debido a la debilidad de los extensores del carpo y dedos; las muletas mal ajustadas también pueden comprimir el nervio radial	S-111, S-112
Miembro inferior		
Nervio sural	El nervio se biopsia habitualmente en las neuropatías periféricas y se utiliza frecuentemente como injerto de donante en la técnica de neurotización	S-117, S-267
Nervio peroneo común	La lesión de este nervio por un traumatismo cerrado o por la compresión de un yeso en una pierna debilita la flexión dorsal (dorsiflexión) del pie y provoca un «pie caído»	S-115, S-117, S-119
Nervio obturador	El nervio se bloquea o transecciona para aliviar la espasticidad de los músculos aductores en la parálisis cerebral; puede lesionarse durante las fracturas pélvicas o en procedimientos quirúrgicos pélvicos como una linfoadenectomía	S-116
Nervio femoral	Puede ser comprimido por un hematoma de la arteria femoral y puede anestesiarse para procedimientos quirúrgicos del miembro inferior justo por debajo del ligamento inguinal	S-113, S-115, S-270
Nervio safeno	Puede anestesiarse en el conducto aductor para aliviar el dolor después de una artroplastia de rodilla	S-115, S-266, S-270
Nervio cutáneo femoral lateral	La compresión a nivel del ligamento inguinal provoca meralgia parestésica, un dolor y síndrome de parestesia de la parte anterolateral del muslo; los factores de riesgo incluyen obesidad, embarazo, y cinturones apretados	S-115, S-270

*La selección se basa en general en datos clínicos y en correlaciones clínicas discutidas frecuentemente en cursos de anatomía macroscópica.

booksmedicos.org

Los nervios craneales se describen tradicionalmente como estructuras arborescentes que emergen del encéfalo y se ramifican periféricamente. Esto coincide con la dirección en que viajan los potenciales de acción en las fibras eferentes de los nervios. Hay que recordar que los potenciales de acción viajan en dirección opuesta en las fibras aferentes dentro de estos nervios.

NERVIO	ORIGEN	TRAYECTO	RAMOS	FIBRAS MOTORAS	FIBRAS SENSITIVAS
Nervio olfatorio (NC I)	Bulbo olfatorio	Las neuronas situadas en la mucosa olfatoria envían aproximadamente 20 haces de axones a través de la lámina cribosa, que sinapsan con neuronas del bulbo olfatorio			AVE (olfato): epitelio olfatorio
Nervio óptico (NC II)	Quiasma óptico	Los axones de las neuronas ganglionares de la retina salen de la órbita a través del conducto óptico para entrar en la cavidad craneal			ASE (visión): porción óptica de la retina
Nervio oculomotor (NC III)	Fosa interpeduncular del mesencéfalo	Emerge del mesencéfalo en la fosa craneal posterior y luego pasa hacia la fosa craneal media; atraviesa el seno cavernoso para entrar en la órbita a través de la fisura orbitaria superior	Ramos superior e inferior	ESG: músculos rectos medial, superior e inferior, oblicuo inferior y elevador del párpado superior EVG: ganglio ciliar	
Nervio troclear (NC IV)	Cara posterior del mesencéfalo	Emerge en la cara dorsal del mesencéfalo, discurre lateral al pedúnculo cerebral hacia la cara anterior del tronco del encéfalo; sigue medial al borde del tentorio (tienda) del cerebelo para entrar en la fosa craneal media; atraviesa el seno cavernoso para entrar en la órbita a través de la fisura orbitaria superior		ESG: músculo oblicuo superior	
Nervio trigémino (NC V)	Raíces motora y sensitiva (originándose en el puente)	Emerge en la cara anterolateral del puente en la fosa craneal posterior; la gran raíz sensitiva y la más pequeña raíz motora entran en la fosa craneal media; la raíz sensitiva forma el ganglio del trigémino, que da origen a los nervios oftálmico, maxilar y mandibular; la raíz motora pasa profunda al ganglio y contribuye solo al nervio mandibular	Nervios oftálmico, maxilar y mandibular	EVE: véanse ramos	ASG: véanse ramos
Nervio oftálmico (NC V_1)	Nervio trigémino	Sale en el borde anterior del ganglio del trigémino y atraviesa el seno cavernoso para abandonar el cráneo a través de la fisura orbitaria superior en la órbita	Nervios lagrimal, frontal y nasociliar, ramo meníngeo recurrente		ASG: frente, párpado superior, conjuntiva
Nervio maxilar (NC V_2)	Nervio trigémino	Sale del ganglio del trigémino, pasa a través del foramen redondo en la fosa pterigopalatina, y entra en la órbita a través de la fisura orbitaria inferior	Nervios nasopalatino, faríngeo, palatinos mayor y menores, cigomático, alveolares superiores e infraorbitario y ramos nasales posteriores superiores y meníngeo		ASG: tercio medio de la cara, cavidad nasal, senos paranasales, paladar, dientes maxilares (superiores)
Nervio mandibular (NC V_3)	Nervio trigémino	Sale inferiormente del ganglio del trigémino, abandona el cráneo a través del foramen oval y entra en la fosa infratemporal	Nervios temporales profundos, bucal, auriculotemporal, lingual y alveolar inferior, ramo meníngeo	EVE: músculos masticadores, milohioideo y digástrico (vientre anterior), tensor del tímpano y tensor del velo del paladar	ASG: dientes mandibulares (inferiores), parte anterior de la lengua, suelo de la cavidad bucal, articulación temporomandibular

booksmedicos.org

NERVIO	ORIGEN	TRAYECTO	RAMOS	FIBRAS MOTORAS	FIBRAS SENSITIVAS
Nervio abducens (NC VI)	Surco bulbopontino (medial al NC VII)	Emerge entre el puente y la médula oblongada cerca de la línea media, perfora la duramadre en el clivus y discurre sobre la porción petrosa del temporal para acceder a la fosa craneal media; atraviesa el seno cavernoso para entrar en la órbita a través de la fisura orbitaria superior		ESG: músculo recto lateral	
Nervio facial (NC VII)	Raíz motora y nervio intermedio (raíz sensitiva)	Sale lateralmente entre el puente y la médula oblongada como una raíz motora más grande y un nervio intermedio más pequeño (conduce fibras AVE, EVG y ASG); ambas raíces atraviesan el conducto auditivo interno para entrar en el conducto del nervio facial, donde gira bruscamente (rodilla del nervio facial) justo antes del ganglio geniculado; el nervio facial da varios ramos dentro del conducto, antes de que salga a través del foramen estilomastoideo y forma ramos terminales dentro de la glándula parótida	Nervios petroso mayor y auricular posterior, cuerda del tímpano, y ramos temporales, cigomáticos, bucales, marginal mandibular y cervicales	EVE: músculos faciales (incluyendo los músculos epicraneano y platisma), digástrico (vientre posterior), estilohioideo y estapedio GVE: ganglios pterigopalatino y submandibular	AVE (gusto): parte anterior de la lengua ASG: parte del oído externo
Nervio vestibulococlear (NC VIII)	Surco bulbopontino (lateral al NC VII)	Sale del tronco del encéfalo entre el puente y la médula oblongada, cerca del pedúnculo cerebeloso inferior y se divide en dos ramos cuando atraviesa la fosa craneal posterior	Nervios coclear y vestibular		ASE: oído interno (v. ramos)
Nervio coclear	Nervio vestibulococlear	Contiene las prolongaciones de las neuronas del ganglio coclear; pasa a través del conducto auditivo interno en el oído interno			ASE (audición): órgano espiral (de Corti) del conducto coclear
Nervio vestibular	Nervio vestibulococlear	Contiene las prolongaciones de las neuronas del ganglio vestibular; pasa a través del conducto auditivo interno en el oído interno	Ramos superior e inferior		ASE (equilibrio y movimiento): máculas y crestas ampulares del laberinto vestibular
Nervio glosofaríngeo (NC IX)	Surco retroolivar de la médula oblongada	Emerge de la parte superior de la médula oblongada entre la oliva y el pedúnculo cerebral inferior y sale del cráneo atravesando el foramen yugular con los nervios vago y accesorio; los ganglios superior e inferior de los componentes aferentes del NC IX se encuentran justo inferiores al foramen yugular; discurre inferiormente, inervando y acompañando al músculo estilofaríngeo, finalmente envía un ramo hacia la parte posterior de la cavidad bucal que pasa profundo al músculo hiogloso y un ramo que entra en la faringe pasando entre los músculos constrictores superior y medio de la faringe	Nervio timpánico	EVE: músculo estilofaríngeo EVG: ganglio ótico	AVE (gusto): parte posterior de la lengua AVG: glomus (cuerpo) y seno carotídeos ASG: parte posterior de la lengua, orofaringe, oído medio

booksmedicos.org

NERVIO	ORIGEN	TRAYECTO	RAMOS	FIBRAS MOTORAS	FIBRAS SENSITIVAS
Nervio vago (NC X)	Surco retroolivar de la médula oblongada (entre el NC IX y la raíz craneal del NC XI)	Emerge del surco retroolivar de la médula oblongada para atravesar el foramen yugular con los nervios accesorio y glosofaríngeo; inicialmente discurre entre la arteria carótida interna y la vena yugular interna; el trayecto de los nervios vagos derecho e izquierdo es diferente, con el nervio vago derecho discurriendo inferiormente entre la arteria y la vena subclavias, en este punto el nervio laríngeo recurrente derecho asciende mientras el nervio vago desciende a lo largo de la tráquea y la raíz pulmonar derecha, formando los plexos pulmonar y esofágico; el nervio vago izquierdo desciende entre las arterias subclavia y carótida común izquierdas posteriormente a la vena braquiocefálica izquierda, y anteriormente al arco de la aorta, en este punto el nervio laríngeo recurrente izquierdo asciende posteriormente a la aorta y el resto del nervio vago desciende posteriormente hasta la raíz pulmonar, formando los plexos pulmonar y esofágico; las fibras de los nervios vagos se continúan en el abdomen por medio de los plexos esofágicos y los troncos vagales	Ramo faríngeo y nervios laríngeos superior y recurrente	EVG: ganglios viscerales torácicos y abdominales EVE: véanse ramos	AVG: arco de la aorta y cuerpos paraaórticos AVE (gusto): epiglotis, orofaringe ASG: oído externo (v. también ramos)
Ramo faríngeo del nervio vago	Nervio vago	Pasa entre las arterias carótidas, superficial al músculo constrictor medio de la faringe		EVE: músculos constrictores de la faringe, palatogloso, palatofaríngeo, salpingofaríngeo y elevador del velo del paladar	
Nervio laríngeo superior	Nervio vago	Sale del ganglio inferior del nervio vago, discurriendo inferior y medialmente profundo a la arteria carótida interna, se divide en ramos externo (motor) e interno (sensitivo) que atraviesa la membrana tirohioidea	Ramos interno y externo	EVE: músculo cricotiroideo	ASG: parte superior de la laringe
Nervio laríngeo recurrente	Nervio vago	En el lado derecho, se origina anterior a la arteria subclavia y la rodea para discurrir superior y posteriormente a las arterias carótida común y tiroidea inferior, lateral a la tráquea; en el lado izquierdo, se origina inferior al arco de la aorta, pasando posterior al arco y lateral al ligamento arterioso para ascender superiormente lateral a la tráquea; ambos nervios derecho e izquierdo entran en la laringe en la unión del esófago y el músculo constrictor inferior de la faringe		EVE: músculos intrínsecos de la laringe (excepto el cricotiroideo) músculo estriado del esófago	ASG: parte inferior de la laringe

booksmedicos.org

NERVIO	ORIGEN	TRAYECTO	RAMOS	FIBRAS MOTORAS	FIBRAS SENSITIVAS
Nervio accesorio (NC XI)	Raíces craneal y espinal	La raíz espinal se origina de las astas anteriores de los segmentos medulares C1-C5, asciende y entra en el cráneo a través del foramen magno, donde discurre con la raíz craneal que se origina en el surco retroolivar de la médula oblongada; la raíz espinal del nervio accesorio sale del cráneo a través del foramen yugular; discurre inferior y posteriormente en el tercio superior del músculo esternocleidomastoideo y luego desciende, cruzando el triángulo occipital para entrar en el músculo trapecio; un ramo comunicante le une al nervio vago en el foramen yugular para inervar la laringe, el paladar y los músculos faríngeos	Raíz espinal del nervio accesorio, ramo comunicante con el nervio vago	ESG: músculos trapecio y esternocleidomastoideo	
Nervio hipogloso (NC XII)	Filetes radiculares (raicillas) del nervio hipogloso y ramo comunicante con el nervio hipogloso del nervio espinal C1	Los filetes radiculares (raicillas) en el surco anterolateral de la médula oblongada salen del cráneo a través del conducto del nervio hipogloso, luego discurren inferior y anteriormente entre el nervio vago y la raíz espinal del nervio accesorio hacia el borde inferior del vientre posterior del músculo digástrico; finalmente entra en la cavidad bucal pasando entre los músculos milohioideo e hiogloso	Ramos linguales y ramos que transportan fibras del nervio espinal C1 (ramos tirohoideo y genihioideo y raíz superior del asa cervical)	ESG: músculos intrínsecos de la lengua y geniogloso, hiogloso y estilogloso C1: músculos tirohioideo, genihioideo y omohioideo (vientre superior)	

booksmedicos.org

Las raíces del plexo cervical son los ramos anteriores de los nervios espinales C1-C4.

NERVIO	ORIGEN	TRAYECTO	RAMOS	INERVACIÓN MOTORA	INERVACIÓN CUTÁNEA
Ramo comunicante con el nervio hipogloso	Ramo anterior del nervio espinal C1	Emerge y se adhiere brevemente al nervio hipogloso; la raíz superior del asa cervical sale justo posterior al asta mayor del hueso hioides y desciende a lo largo de la vaina carotídea, donde se une a la raíz inferior a nivel de las vértebras C4-C5	Raíz superior del asa cervical, ramos tirohioideo y genihioideo del nervio hipogloso	Músculos omohioideo (vientre superior), tirohioideo y genihioideo	
Raíz inferior del asa cervical	Ramos anteriores de los nervios espinales C2-C3	Desciende anterolateralmente a lo largo de la vaina carotídea, se une a la raíz superior a nivel de las vértebras C4-C5	Ramos infrahioideos	Músculos omohioideo (vientre inferior), esternohioideo y esternotiroideo	
Ramos musculares del plexo cervical	Ramos anteriores de los nervios espinales C1-C4	Forman tres bucles a lo largo de las vértebras C1-C4 que discurren lateralmente entre los músculos elevador de la escápula y escaleno medio, profundos al músculo esternocleidomastoideo		Músculos rectos anterior y lateral de la cabeza, largo de la cabeza y largo del cuello; escalenos anterior, medio y posterior y elevador de la escápula	
Nervio frénico	Ramos anteriores de los nervios espinales C3-C5	Desciende sobre el músculo escaleno anterior, profundo al vientre inferior del músculo omohioideo y los vasos cervicales transversos y supraescapulares; entra en el tórax entre la vena y la arteria subclavias, pasando anterior a la raíz pulmonar y a lo largo del borde lateral del pericardio para atravesar el diafragma		Diafragma	
Nervio occipital menor	Ramo anterior del nervio espinal C2	Se forma en el triángulo cervical posterior profundo al músculo esternocleidomastoideo, ascendiendo a lo largo de su borde posterior; perfora la lámina superficial de la fascia cervical a nivel de la apófisis mastoides y asciende posterior a la oreja			Regiones temporal, auricular y mastoidea
Nervio auricular mayor	Ramos anteriores de los nervios espinales C2-C3	Se forma en el triángulo cervical posterior profundo al músculo esternocleidomastoideo, ascendiendo oblicuamente entre este músculo y el platisma	Ramos anterior y posterior		Regiones parotídea, auricular y mastoidea
Nervio transverso del cuello (cervical transverso)	Ramos anteriores de los nervios espinales C2-C3	Se forma en el triángulo cervical posterior profundo al músculo esternocleidomastoideo, discurre superficial a este músculo, pasando profundo a la vena yugular externa	Ramos superiores e inferiores		Regiones cervicales anterior y lateral
Nervio supraclavicular	Ramos anteriores de los nervios espinales C3-C4	Se forma en el triángulo cervical posterior profundo al tercio medio del músculo esternocleidomastoideo, pasa lateral a la vena yugular externa, y desciende justo inferior a la clavícula	Nervios supraclaviculares mediales, intermedios, y laterales		Regiones supra- e infraclaviculares

booksmedicos.org

Nervios del plexo braquial

Las raíces del plexo braquial suelen ser los ramos anteriores de los nervios espinales C5-T1. Las variaciones en las contribuciones de los nervios espinales al plexo y los nervios que se originan del mismo son frecuentes, debido a plexos prefijados («altos») y plexos posfijados («bajos»).

NERVIO	ORIGEN	TRAYECTO	RAMOS	INERVACIÓN MOTORA	INERVACIÓN CUTÁNEA
Dorsal de la escápula	Ramo anterior del nervio espinal C5	Perfora el músculo escaleno medio para discurrir posterior e inferiormente sobre el músculo elevador de la escápula a lo largo del borde medial de la escápula		Músculos romboides mayor y menor y elevador de la escápula	
Torácico largo	Ramo anterior de los nervios espinales C5-C7	C5-C6 se unen en el interior del músculo escaleno medio, y a nivel de la 1.ª costilla se les une C7; discurre inferior y posteriormente al plexo braquial y los vasos axilares; sigue la línea axilar media sobre la superficie del músculo serrato anterior		Músculo serrato anterior	
Supraescapular	Tronco superior (C5-C6)	Atraviesa el triángulo cervical posterior, corriendo posterior al vientre inferior del músculo omohioideo y borde del músculo trapecio para pasar a través de la escotadura de la escápula profundo al ligamento transverso superior de la escápula; continúa lateralmente y luego a través de la escotadura espinoglenoidea hacia el interior de la fosa infraespinosa		Músculos supraespinoso e infraespinoso	
Subclavio	Tronco superior (C5-C6)	Discurre inferiormente a la parte distal de ramos anteriores		Músculo subclavio	
Pectoral lateral	Fascículo lateral (C5-C7)	Emerge lateral y superficial a la arteria y vena axilares, discurriendo justo medial al músculo pectoral menor		Músculos pectorales mayor y menor	
Musculocutáneo	Fascículo lateral (C5-C7)	Emerge en el borde inferior del músculo pectoral menor, perfora el músculo coracobraquial para pasar entre los músculos braquial y bíceps braquial; justo proximal al codo, perfora la fascia profunda para continuar como nervio cutáneo antebraquial lateral	Ramos musculares, nervio cutáneo antebraquial lateral	Músculos del compartimento anterior del brazo	Véase nervio cutáneo antebraquial lateral
Cutáneo antebraquial lateral	Nervio musculocutáneo	Discurre posterior a la vena cefálica y viaja a lo largo de la cara lateral del antebrazo	Se divide a nivel del codo en ramos anterior y posterior		Parte lateral del antebrazo
Subescapulares	Fascículo posterior (C5-C6)	Los nervios subescapulares superior e inferior emergen para atravesar la cara anterior del músculo subescapular; el nervio subescapular inferior termina en el músculo redondo mayor		Músculos redondo mayor y subescapular	

booksmedicos.org

NERVIO	ORIGEN	TRAYECTO	RAMOS	INERVACIÓN MOTORA	INERVACIÓN CUTÁNEA
Toracodorsal	Fascículo posterior (C6-C8)	Emerge entre los nervios subescapulares superior e inferior, discurre con la arteria toracodorsal a lo largo de la pared posterior de la axila, haciéndose profundo al músculo dorsal ancho		Músculo dorsal ancho	
Radial	Fascículo posterior (C5-T1)	Discurre anterior al músculo dorsal ancho hacia el borde inferior del músculo redondo mayor, donde acompaña a la arteria braquial profunda a lo largo del surco del nervio radial del húmero para pasar entre las cabezas medial y lateral del músculo tríceps braquial	Nervios cutáneos braquiales posterior y lateral inferior, nervio cutáneo antebraquial posterior, ramos musculares, profundo y superficial y nervio interóseo posterior	Músculos tríceps braquial, ancóneo, y braquiorradial, extensores radiales largo y corto del carpo, supinador (v. también nervio interóseo posterior)	Parte lateral del dorso de la mano (v. también ramos)
Cutáneo braquial posterior	Nervio radial	Emerge del nervio radial en la parte medial de la axila			Parte posterior medial del brazo
Cutáneo braquial lateral inferior	Nervio radial	Atraviesa la cabeza lateral del tríceps braquial por debajo de la tuberosidad deltoidea, discurriendo anteriormente con la vena cefálica			Parte distal lateral del brazo
Cutáneo antebraquial posterior	Nervio radial	Emerge del plano entre las cabezas lateral y medial del tríceps braquial para hacerse cutáneo			Parte posterior lateral del antebrazo
Interóseo posterior	Ramo profundo del nervio radial	Continuación del ramo profundo del nervio radial, discurre cubierto por el músculo supinador distalmente, a lo largo de la cara posterior de la membrana interósea del antebrazo		Compartimento posterior del antebrazo (con algunas excepciones)	
Axilar	Fascículo posterior (C5-C6)	Pasa anterior al músculo subescapular para salir de la axila con la arteria circunfleja humeral posterior a través del espacio cuadrangular	Ramos musculares, nervio cutáneo braquial lateral superior	Músculos deltoides y redondo menor	Véase nervio cutáneo braquial lateral superior
Cutáneo braquial lateral superior	Nervio axilar	Perfora la fascia profunda en el borde posteroinferior del músculo deltoides para hacerse cutáneo			Parte proximal lateral del brazo
Pectoral medial	Fascículo medial (C8-T1)	Emerge y discurre entre la arteria y vena axilares para perforar el músculo pectoral menor en su recorrido hacia el músculo pectoral mayor		Músculos pectorales menor y mayor	
Cutáneo braquial medial	Fascículo medial (T1)	Emerge y atraviesa la axila anterior al músculo dorsal ancho, discurre posteromedial con la vena axilar, perforando la fascia profunda para descender con la vena basílica	Ramos anterior y posterior		Parte anterior medial del brazo
Cutáneo antebraquial medial	Fascículo medial (C8-T1)	Emerge medial a la arteria axilar, pasa a través de la axila para perforar la fascia profunda que recubre la cara anterior del brazo, y continúa en el lado cubital del antebrazo con la vena basílica	Ramos anterior y posterior		Cara anterior del brazo, parte medial del antebrazo

booksmedicos.org

NERVIO	ORIGEN	TRAYECTO	RAMOS	INERVACIÓN MOTORA	INERVACIÓN CUTÁNEA
Cubital	Fascículo medial (C7-T1)	Emerge medial a la arteria axilar, continúa medial a la arteria braquial a lo largo de la cabeza medial del músculo tríceps braquial en el surco del nervio cubital entre el olécranon y el epicóndilo medial; entra en el antebrazo entre las cabezas del flexor cubital del carpo; discurre distalmente entre el flexor cubital del carpo y el flexor profundo de los dedos, dando un ramo dorsal antes de entrar en la mano	Ramos musculares, dorsal, palmar, superficial y profundo	Músculos flexor cubital del carpo, flexor profundo de los dedos (mitad medial), aductor del pulgar, hipotenares, interóseos dorsales y palmares y lumbricales (los dos mediales)	Parte medial de la palma y dorso de la mano, 5.° dedo y parte del 4.°
Mediano	Fascículos medial y lateral (C6-T1)	Emerge y discurre distalmente con la arteria braquial para entrar en el antebrazo entre las cabezas del pronador redondo; corre distalmente en la cara profunda del flexor superficial de los dedos para hacerse superficial a nivel del retináculo flexor; atraviesa el túnel carpiano profundo al retináculo flexor	Nervio interóseo anterior, ramos musculares, palmar, recurrente y digitales palmares comunes	Compartimento anterior del antebrazo (con algunas excepciones), músculos lumbricales (dos laterales) y tenares (v. también nervio interóseo anterior)	Parte lateral de la palma, dedos pulgar, índice y medio y parte del anular
Interóseo anterior	Nervio mediano	En el codo discurre distalmente con la arteria interósea anterior a lo largo de la cara anterior de la membrana interósea del antebrazo		Músculos flexor largo del pulgar, pronador cuadrado, flexor profundo de los dedos (mitad lateral)	

booksmedicos.org

El plexo lumbosacro incluye los plexos lumbar, sacro y coccígeo, cuyas raíces son los ramos anteriores de nervios espinales (plexo lumbar: típicamente L2-L4 con una pequeña contribución de L1; plexo sacro: L4-S4; plexo coccígeo: S4-Co). Las variaciones en las contribuciones de los nervios espinales a los plexos y los nervios que se originan de estos plexos son frecuentes y pueden deberse a plexos prefijados («altos») o posfijados («bajos»).

NERVIO	ORIGEN	TRAYECTO	RAMOS	INERVACIÓN MOTORA	INERVACIÓN CUTÁNEA
Cutáneo femoral lateral	Divisiones posteriores del plexo lumbar (L2-L3)	Discurre posterior a o a través del ligamento inguinal medial a la espina ilíaca anterior superior, luego corre superficialmente por la parte lateral del muslo			Parte lateral del muslo
Femoral	Divisiones posteriores del plexo lumbar (L2-L4)	Pasa posterior al ligamento inguinal para situarse sobre el músculo ilíaco en el triángulo femoral	Ramos musculares y cutáneos anteriores, nervio safeno	Compartimento anterior del muslo, músculos ilíaco y pectíneo	Parte anterior del muslo
Safeno	Nervio femoral	Se separa del nervio femoral en el conducto aductor, perfora la fascia lata para correr superficialmente con la vena safena magna (mayor)	Ramos infrarrotuliano y cutáneos mediales de la pierna		Parte medial de la rodilla, la pierna, el tobillo y el pie
Genitofemoral	Divisiones anteriores del plexo lumbar (L1-L2)	Discurre sobre la cara anterior del psoas mayor, el ramo genital atraviesa el conducto inguinal; el ramo femoral corre por el triángulo femoral pasando profundo al ligamento inguinal	Ramos genital y femoral	Cremáster	Parte lateral del triángulo femoral, parte anterior de escroto/vulva
Obturador	Divisiones anteriores del plexo lumbar (L2-L4)	A nivel de la vértebra L5 pasa profundo a los vasos ilíacos comunes, entra a la parte medial del muslo a través del foramen obturado	Ramos anterior y posterior	Compartimento medial del muslo	Parte medial del muslo
Glúteo superior	Divisiones posteriores del plexo sacro (L4-S1)	Sale de la pelvis a través del foramen ciático mayor, superior al músculo piriforme		Músculos glúteos medio y menor, tensor de la fascia lata	
Glúteo inferior	Divisiones posteriores del plexo sacro (L5-S2)	Sale de la pelvis a través del foramen ciático mayor, inferior al músculo piriforme		Músculo glúteo mayor	
Del músculo piriforme	Divisiones posteriores del plexo sacro (L5-S2)			Músculo piriforme	
Cutáneo perforante	Divisiones posteriores del plexo sacro (S2-S3)	Sale de la pelvis y perfora el ligamento sacrotuberoso			Parte inferomedial de la región glútea
Del músculo obturador interno	Divisiones anteriores del plexo sacro (L5-S2)	Sale de la pelvis a través del foramen ciático mayor, inferior al músculo piriforme; vuelve a entrar en la pelvis a través del foramen ciático menor para inervar al obturador interno		Músculos obturador interno y gemelo superior	
Del músculo cuadrado femoral	Divisiones anteriores del plexo sacro (L4-S1)	Sale de la pelvis a través del foramen ciático mayor, inferior al músculo piriforme		Músculos cuadrado femoral y gemelo inferior	
Del elevador del ano	Divisiones anteriores del plexo sacro (S3-S4)	Desde su origen, corre sobre la cara superior del elevador del ano		Músculos iliococcígeo y pubococcígeo	
Del músculo isquiococcígeo (coccígeo)	Divisiones anteriores del plexo sacro (S3-S4)	Desde su origen, corre sobre la cara superior del músculo isquiococcígeo (coccígeo)		Músculo isquiococcígeo (coccígeo)	

booksmedicos.org

Nervios del plexo lumbosacro

NERVIO	ORIGEN	TRAYECTO	RAMOS	INERVACIÓN MOTORA	INERVACIÓN CUTÁNEA
Pudendo	Divisiones anteriores del plexo sacro (S2-S4)	Sale de la pelvis a través del foramen ciático mayor, inferior al músculo piriforme; entra en el periné a través del foramen ciático menor, discurriendo por la fosa isquioanal y el conducto pudendo (de Alcock)	Nervios anal (rectal) inferior y perineales, nervio dorsal del pene o del clítoris	Músculos perineales, esfínter externo del ano, pubococcígeo	Parte posterior del escroto/vulva, dorso del pene o del clítoris
Cutáneo femoral posterior	Divisiones anteriores y posteriores del plexo sacro (S1-S3)	Sale de la pelvis a través del foramen ciático mayor, inferior al músculo piriforme; discurre inferiormente al músculo glúteo mayor y continúa distalmente hasta la fosa poplítea	Nervios clúneos inferiores, ramos perineales		Parte inferior de la región glútea, parte posterior del muslo, región poplítea
Ciático	Divisiones anteriores y posteriores del plexo sacro (L4-S3)	Sale de la pelvis a través del foramen ciático mayor, inferior al músculo piriforme; pasa superficial a los músculos rotadores laterales de la cadera y profundo al glúteo medio para acceder al muslo entre el trocánter mayor del fémur y la tuberosidad isquiática	Ramos musculares, nervios tibial y peroneo común	Compartimento posterior del muslo (v. también ramos)	Véanse ramos
Tibial	Nervio ciático	Discurre a través de la fosa poplítea y la región sural profundo al músculo sóleo, atravesando el túnel tarsiano posterior al maléolo medial	Ramos musculares y calcáneos mediales, nervio interóseo de la pierna, nervio cutáneo sural medial, nervios plantares medial y lateral	Compartimento posterior de la pierna (v. también ramos)	Talón (v. también ramos)
Peroneo común	Nervio ciático	Discurre medial al músculo bíceps femoral y lateral a la cabeza lateral del músculo gastrocnemio y cuello del peroné	Nervios peroneos superficial y profundo, nervio cutáneo sural lateral, ramo comunicante peroneo	Véanse ramos	Véanse ramos
Peroneo profundo	Nervio peroneo común	Discurre profundo a los músculos peroneo largo y extensor largo de los dedos sobre la superficie de la membrana interósea de la pierna, profundo al retináculo de los músculos extensores	Ramos musculares y digitales dorsales	Compartimento anterior de la pierna	Cara dorsal de las partes adyacentes de los dedos 1 y 2
Peroneo superficial	Nervio peroneo común	Discurre entre los músculos peroneos largo y corto en el compartimento lateral de la pierna, perfora la fascia de la pierna distalmente	Ramos musculares, nervios cutáneos dorsales medial e intermedio	Compartimento lateral de la pierna	Parte inferoanterior de la pierna, dorso del pie y dedos
Cutáneo sural lateral	Nervio peroneo común	Ramo del nervio peroneo común justo proximal al músculo plantar			Parte lateral de la pierna
Cutáneo sural medial	Nervio tibial	Ramo del nervio tibial justo proximal al músculo plantar, discurre entre las dos cabezas del músculo gastrocnemio, perfora la fascia de la pierna	Nervio sural		Parte proximal posterolateral de la pierna
Sural	Unión del nervio cutáneo sural medial y el ramo comunicante peroneo del nervio peroneo común	Desciende a lo largo de la región sural, lateral al tendón calcáneo y en el pie entre el maléolo lateral y el calcáneo	Nervio cutáneo dorsal lateral		Parte distal posterolateral de la pierna, parte lateral del pie

booksmedicos.org

NERVIO	ORIGEN	TRAYECTO	RAMOS	INERVACIÓN MOTORA	INERVACIÓN CUTÁNEA
Plantar lateral	Nervio tibial	Pasa profundo al músculo abductor corto del dedo gordo y corre entre los músculos flexor corto de los dedos y cuadrado plantar	Ramos superficial y profundo	Músculos abductor del quinto dedo, aductor del dedo gordo, flexor corto del quinto dedo, cuadrado plantar, interóseos dorsales y plantares, lumbricales (los tres laterales)	Parte lateral de la planta, cara plantar del 5.º dedo y parte del 4.º
Plantar medial	Nervio tibial	Pasa profundo al músculo abductor corto del dedo gordo y discurre anteriormente a lo largo del borde medial del flexor corto de los dedos	Ramos musculares y digitales plantares comunes	Músculos abductor del dedo gordo, flexor corto de los dedos, flexor corto del dedo gordo, lumbricales (el más medial)	Parte medial de la planta, cara plantar de los dedos 1.º-3.º y parte del 4.º

booksmedicos.org

booksmedicos.org

SISTEMA ESQUELÉTICO 3

Visión general	S-120 a S-121	**Pelvis ósea**	S-151 a S-154
Cráneo, mandíbula y articulación temporomandibular	S-122 a S-136	**Miembro superior**	S-155 a S-169
		Miembro inferior	S-170 a S-182
Columna vertebral	S-137 a S-148	**Estructuras con gran significación clínica**	Tablas 3.1-3.3
Esqueleto del tórax	S-149 a S-150	**Láminas electrónicas extra**	S-BP 19 a S-BP 33

LÁMINAS ELECTRÓNICAS EXTRA

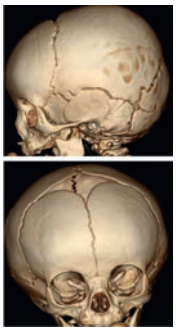

S-BP 19 TC del cráneo; reconstrucción 3D

S-BP 20 Cambios degenerativos en vértebras cervicales

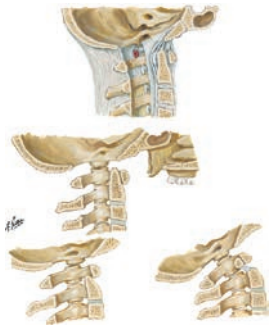

S-BP 21 Articulación atlantooccipital

S-BP 22 Columna cervical: radiografías

S-BP 23 Columna cervical: RM y radiografía

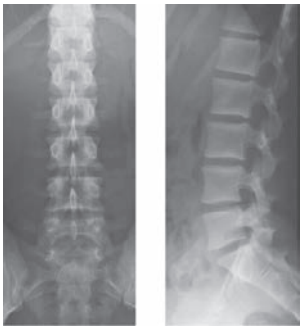

S-BP 24 Vértebras lumbares: radiografías

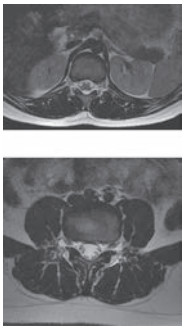

S-BP 25 Columna lumbar: RM

S-BP 26 Ligamentos de la columna vertebral

booksmedicos.org

LÁMINAS ELECTRÓNICAS EXTRA *(cont.)*

S-BP 27 Venas vertebrales: detalle que muestra las comunicaciones venosas

S-BP 28 Columna toracolumbar: radiografía lateral

S-BP 29 Ligamentos del carpo: visiones posterior y anterior

S-BP 30 Articulaciones: tejidos conectivos y cartílago articular

S-BP 31 Arquitectura ósea

S-BP 32 Osteología de la rodilla

S-BP 33 Radiografía de la rodilla: proyección lateral

booksmedicos.org

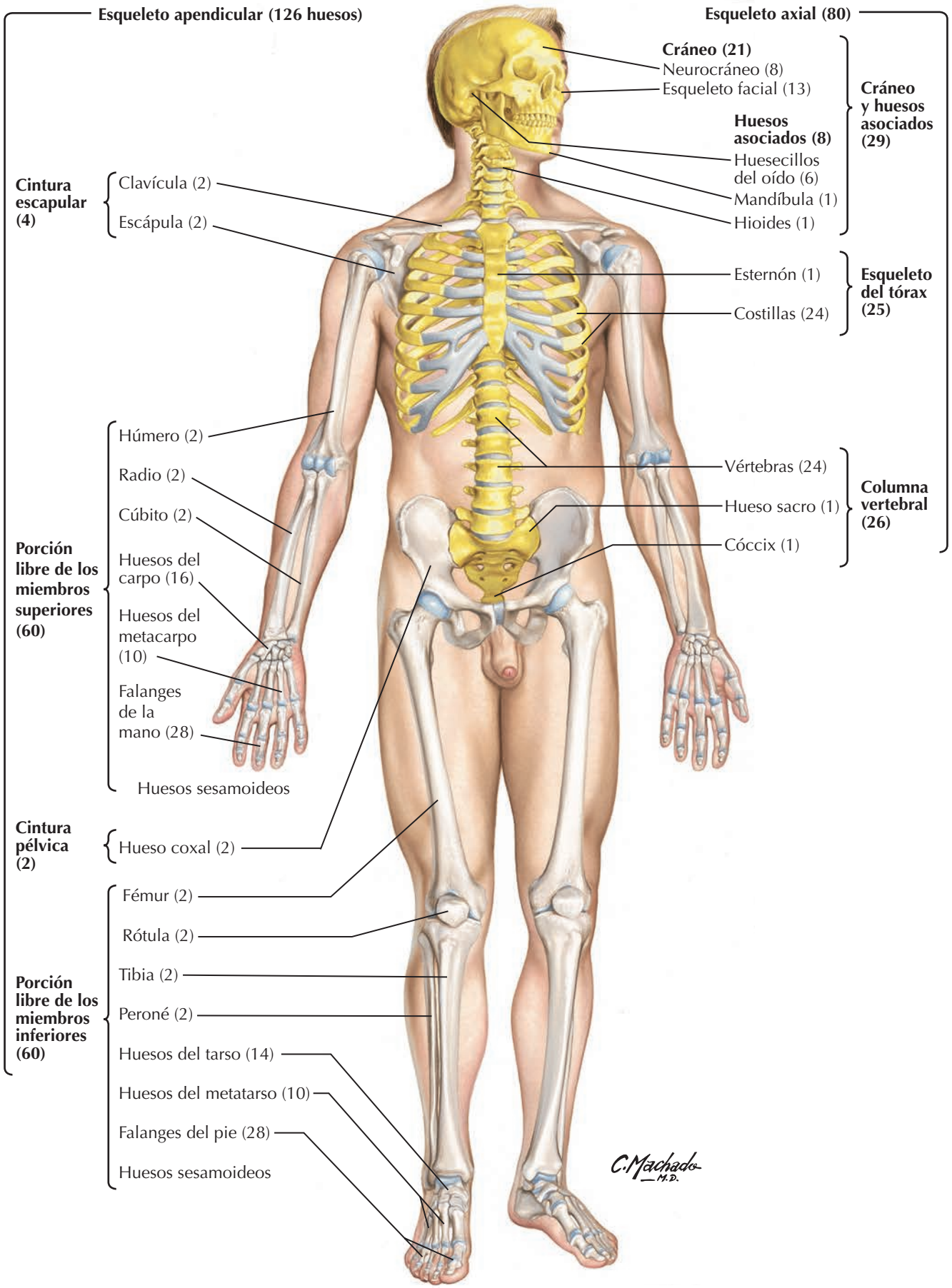

booksmedicos.org

Tipos de articulaciones sinoviales

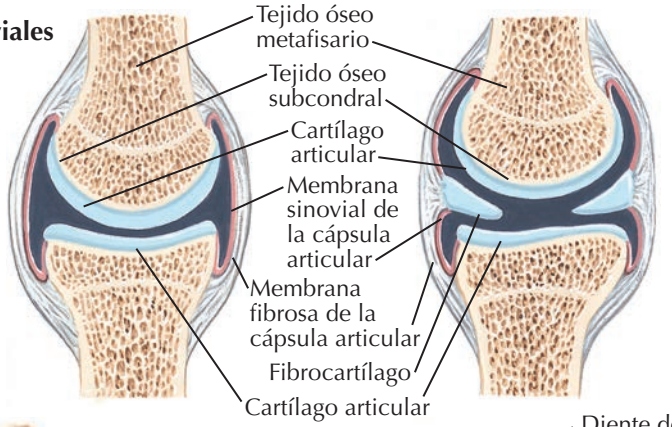

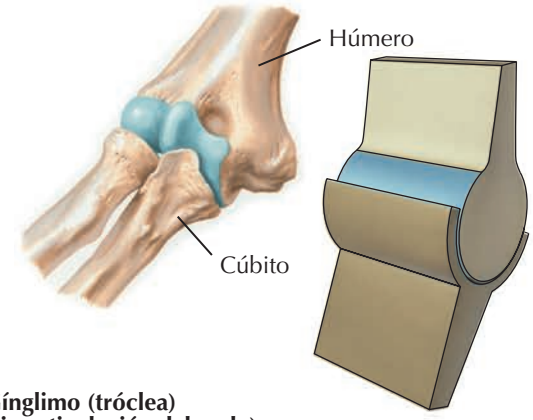

A. Gínglimo (tróclea) (p. ej., articulación del codo)

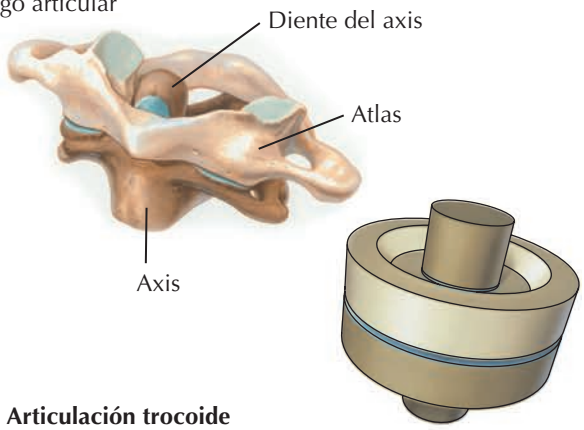

B. Articulación trocoide (p. ej., articulación atlantoaxoidea media)

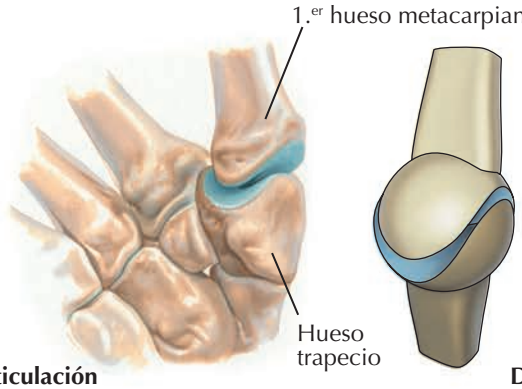

C. Articulación en silla de montar (p. ej., articulación carpometacarpiana del pulgar)

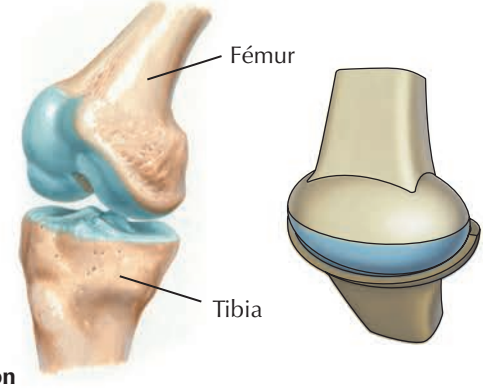

D. Articulación condílea (p. ej., articulación de la rodilla)

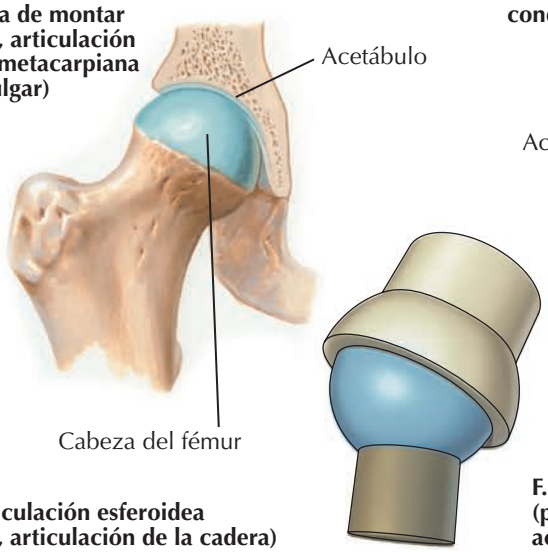

E. Articulación esferoidea (p. ej., articulación de la cadera)

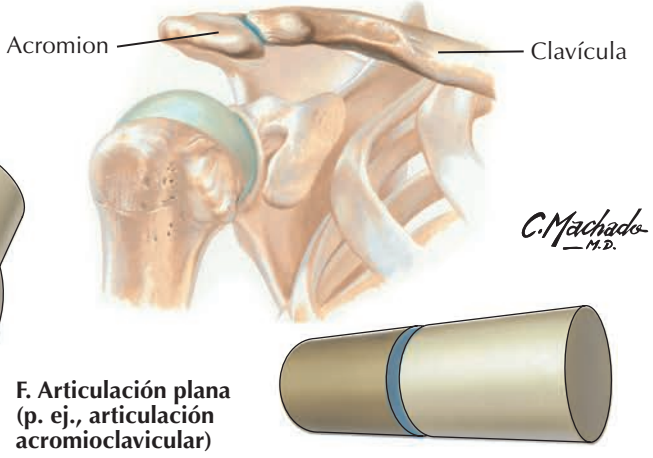

F. Articulación plana (p. ej., articulación acromioclavicular)

booksmedicos.org

Visión anterolateral

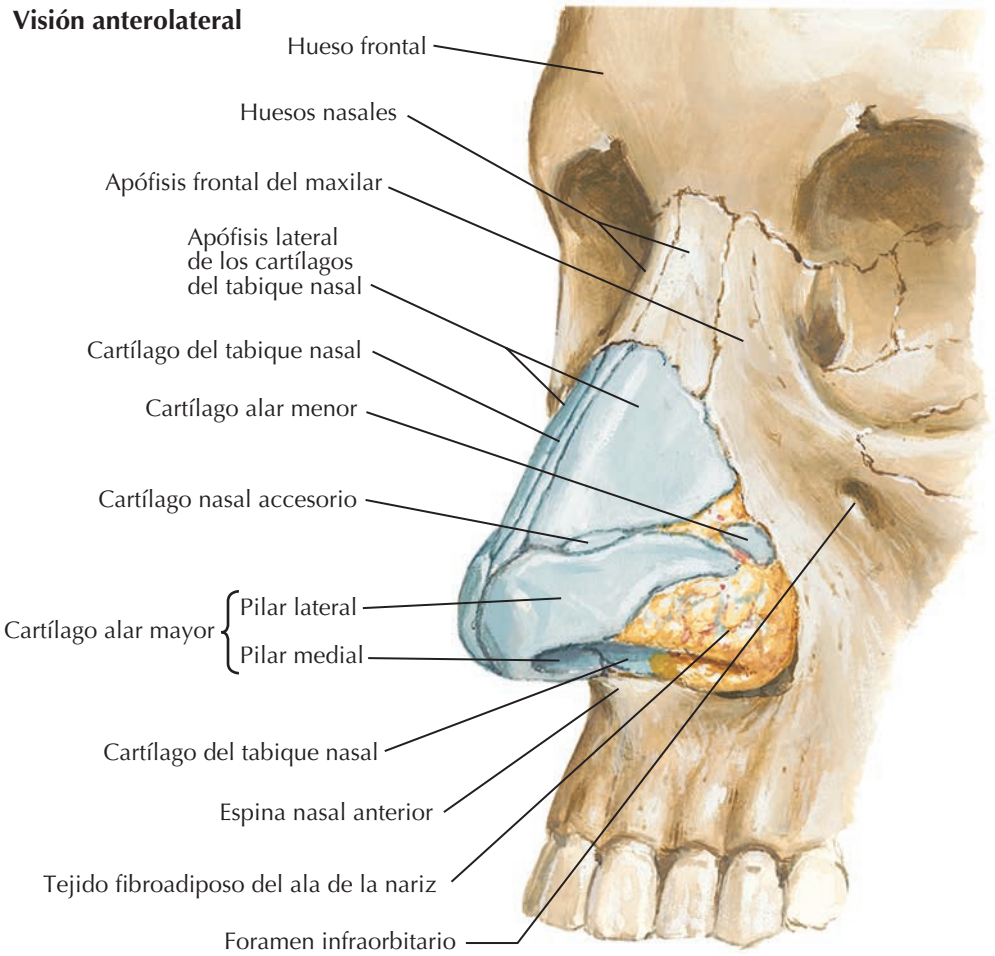

Visión inferior

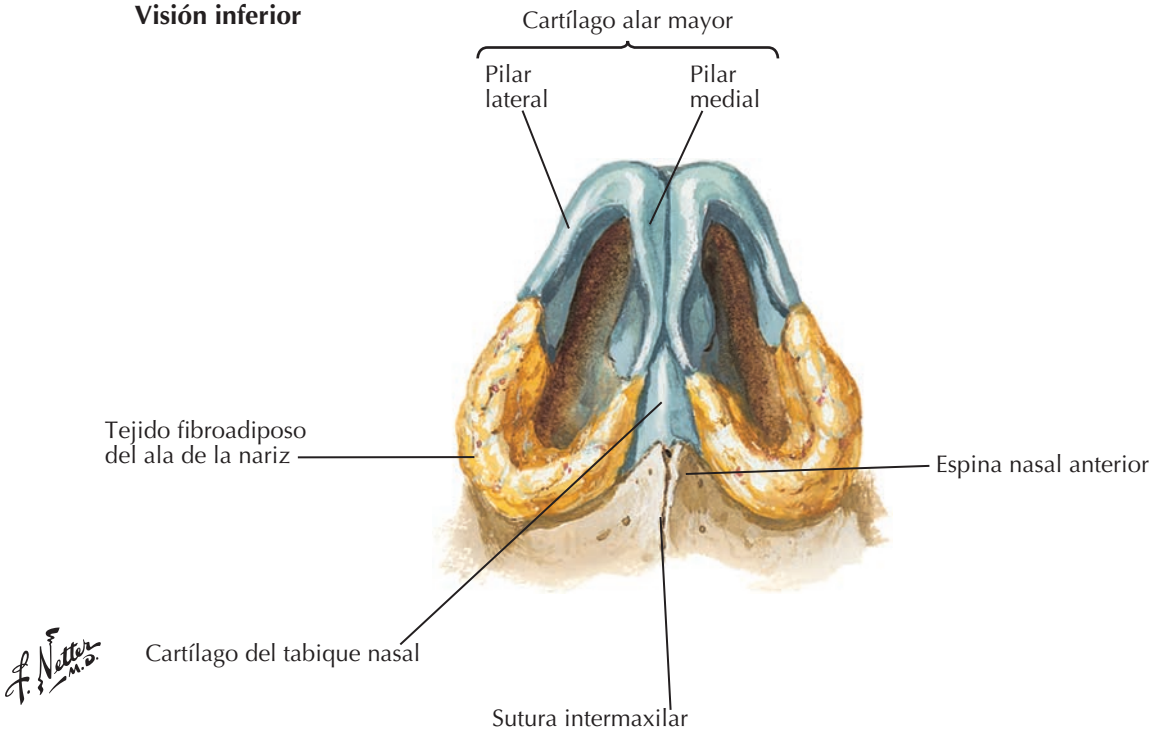

booksmedicos.org

Véanse también **láminas S-124, S-125, S-128**

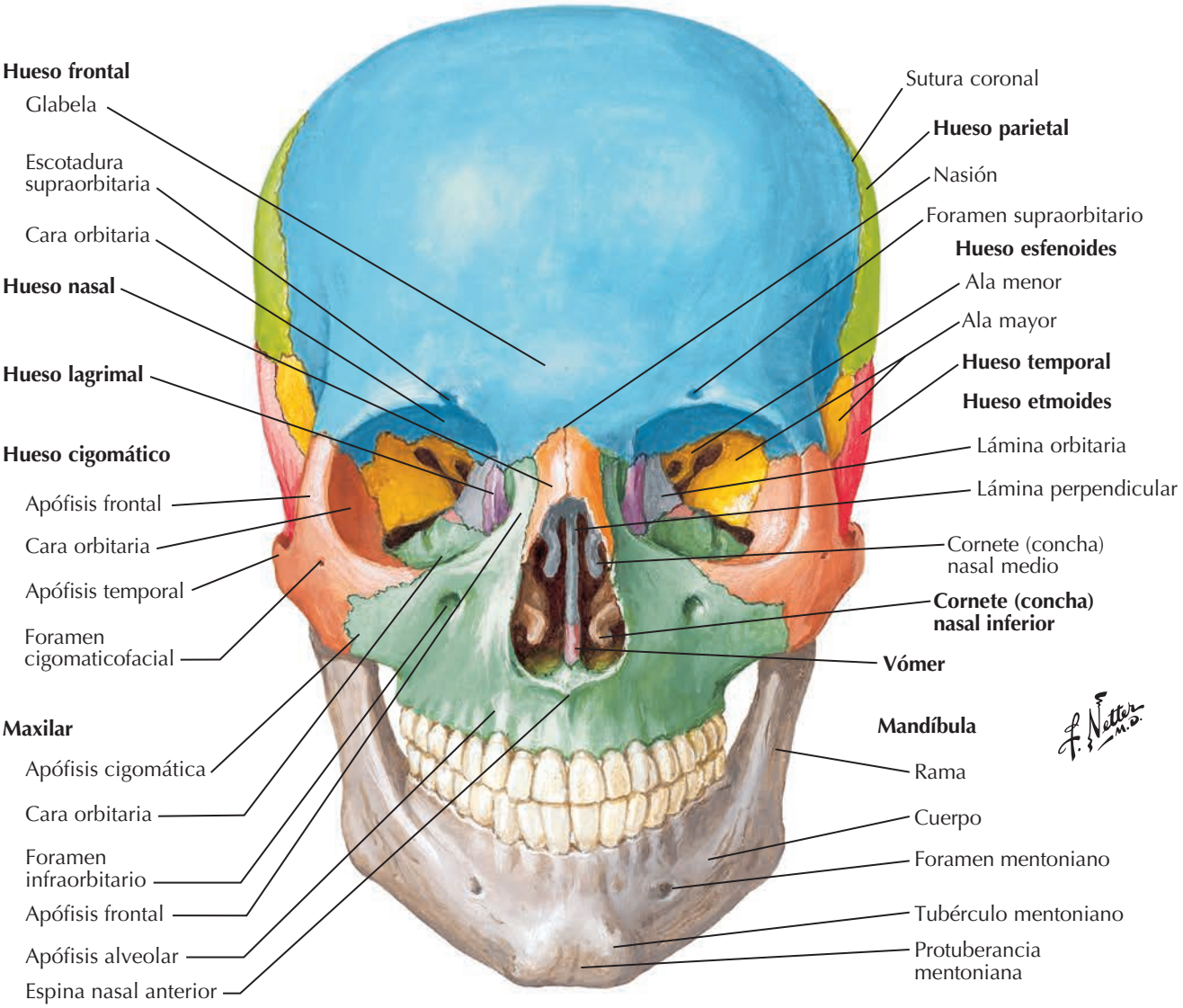

Órbita derecha: visión frontal



booksmedicos.org

Proyección posteroanterior

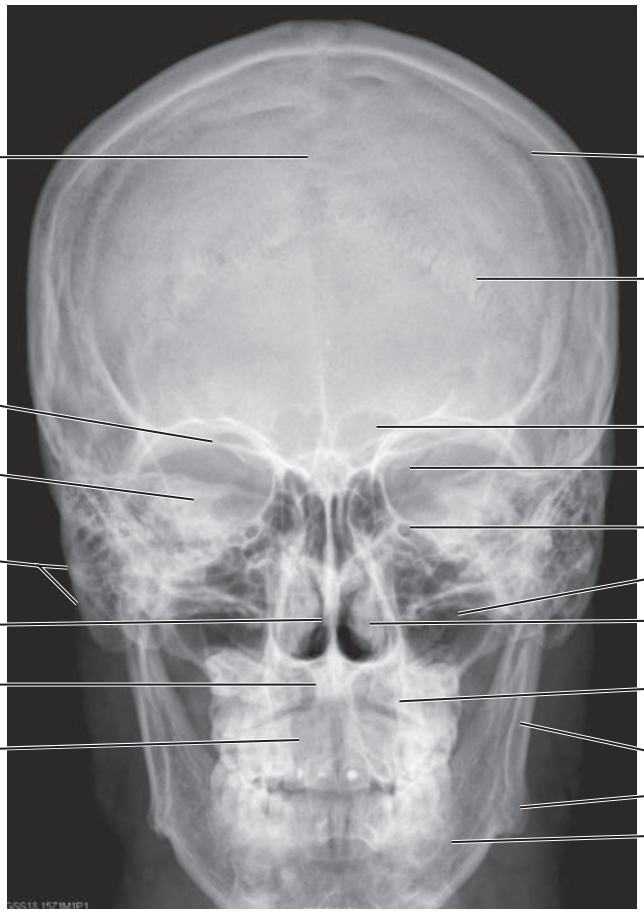

Proyección de Waters

booksmedicos.org

Cráneo: visión lateral

Véanse también **láminas S-126, S-129**

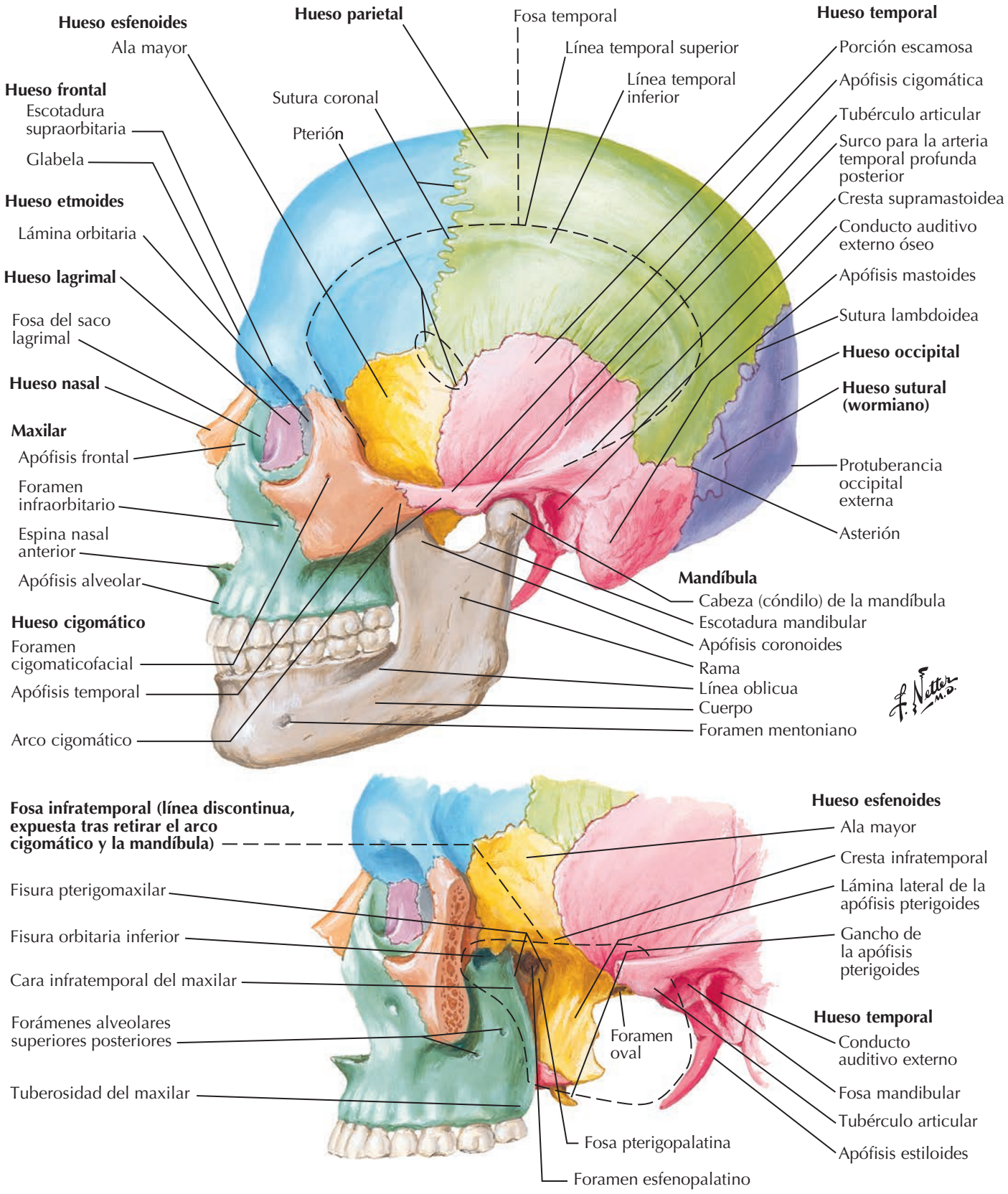

booksmedicos.org

Véase también **lámina S-129**

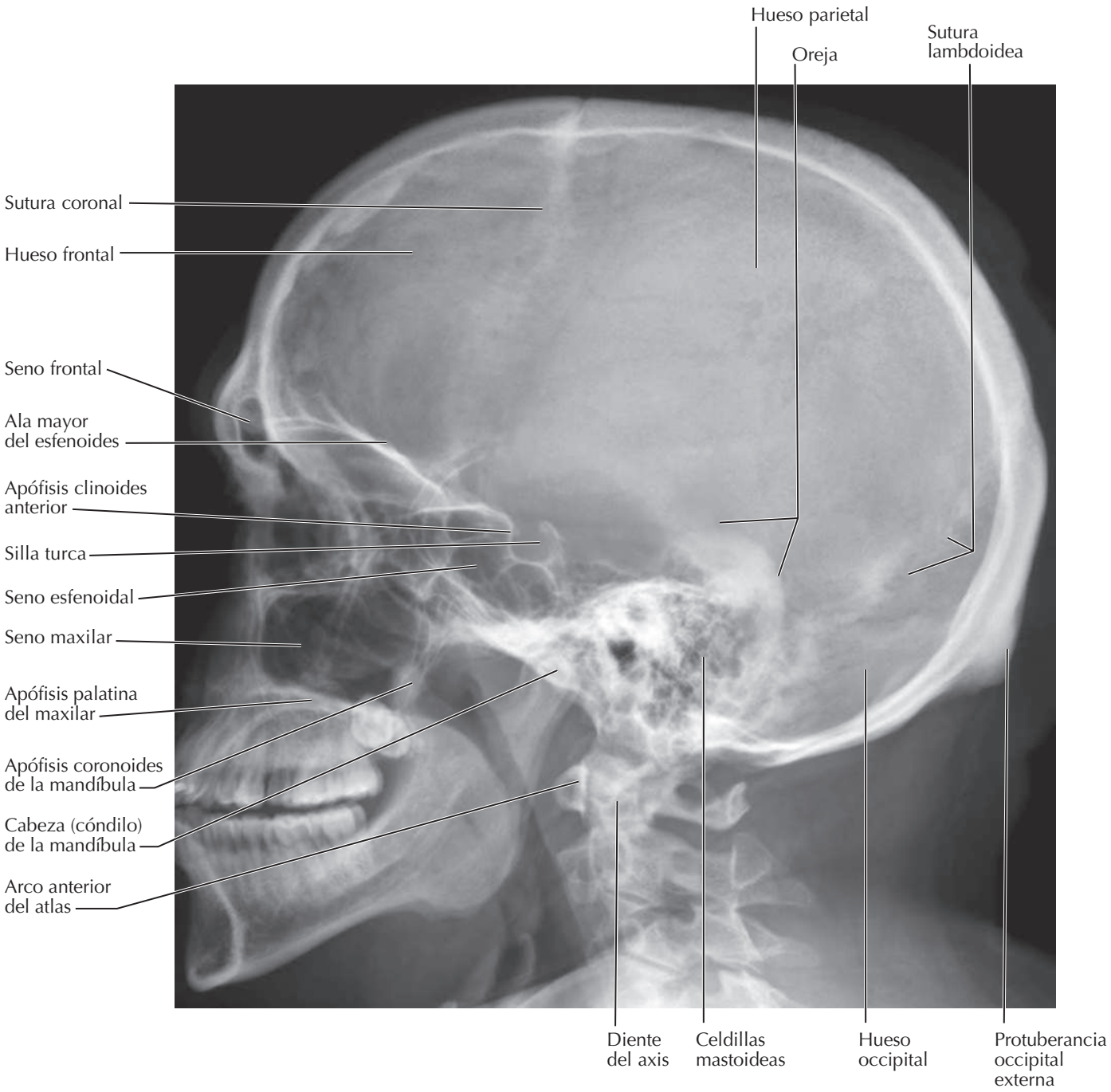

booksmedicos.org

Véase también **lámina S-BP 19**

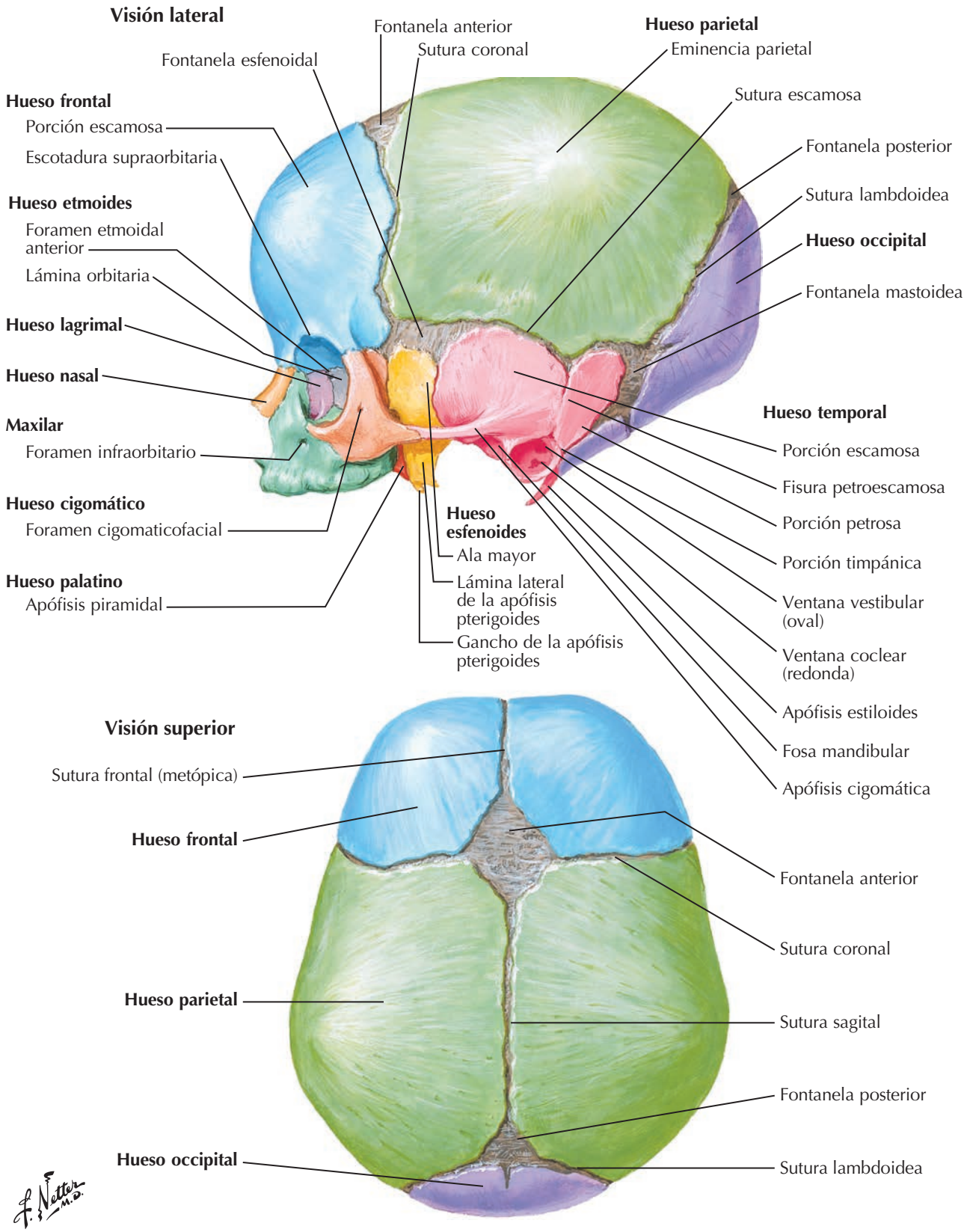

booksmedicos.org

Véanse también **láminas S-123, S-125, S-129**

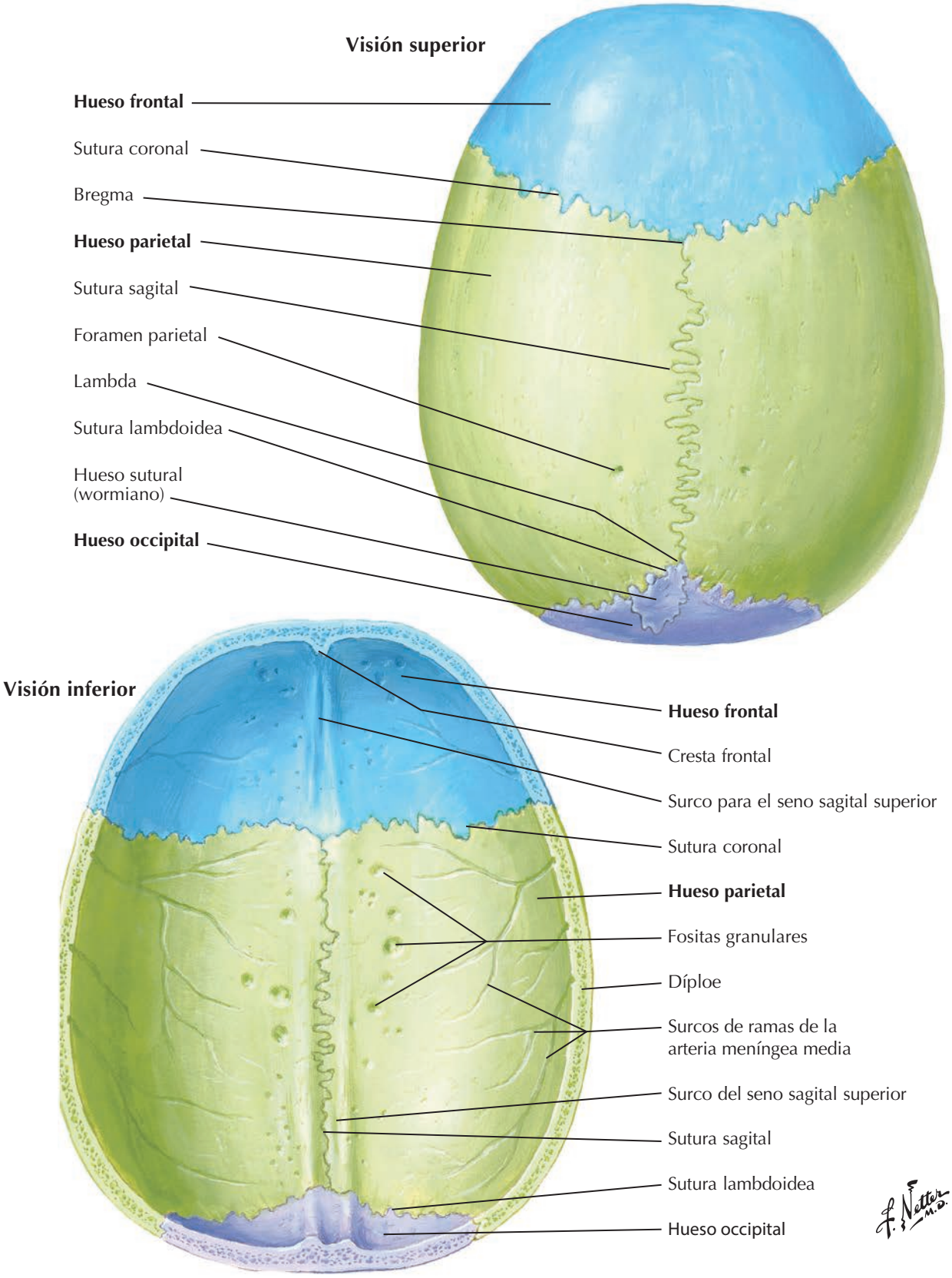

booksmedicos.org

Cráneo: corte sagital medio

Véase también **lámina S-126**

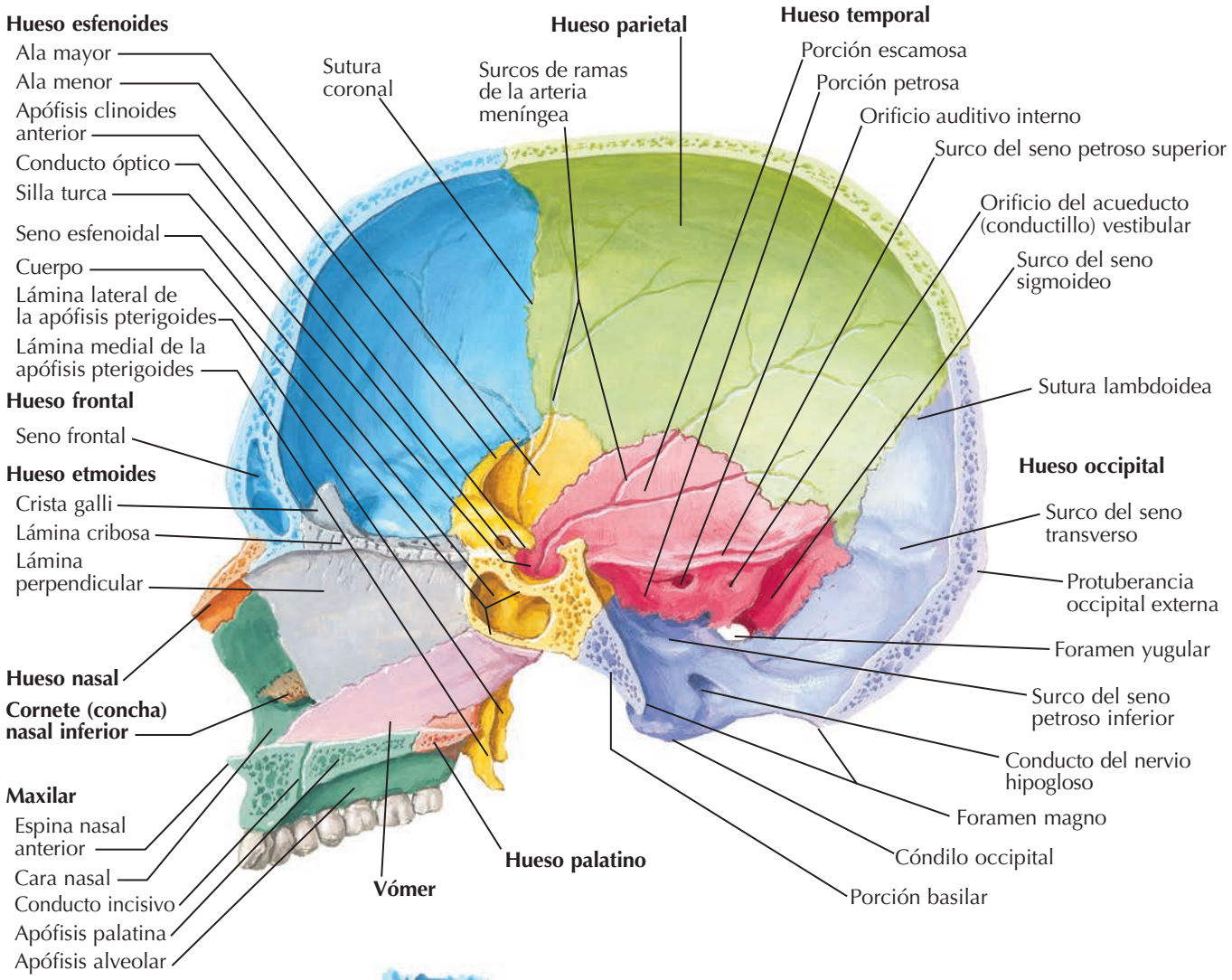

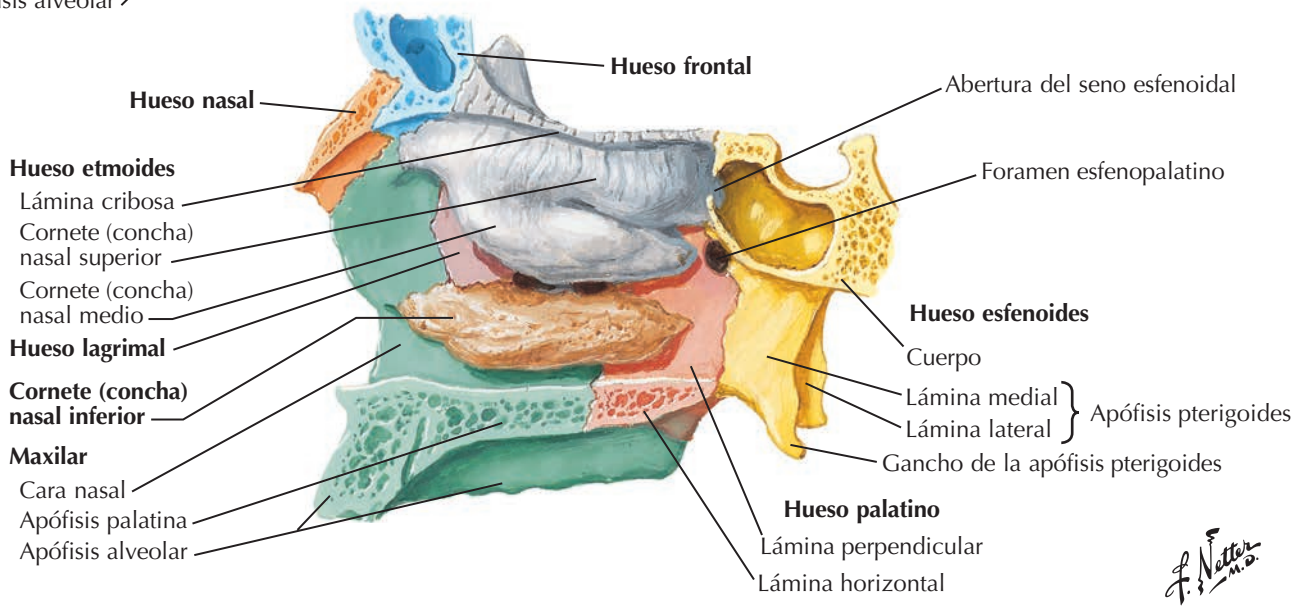

Visión de la pared nasal lateral con el tabique nasal extirpado

booksmedicos.org

Véanse también **láminas S-125, S-131, S-133**

Visión posterior

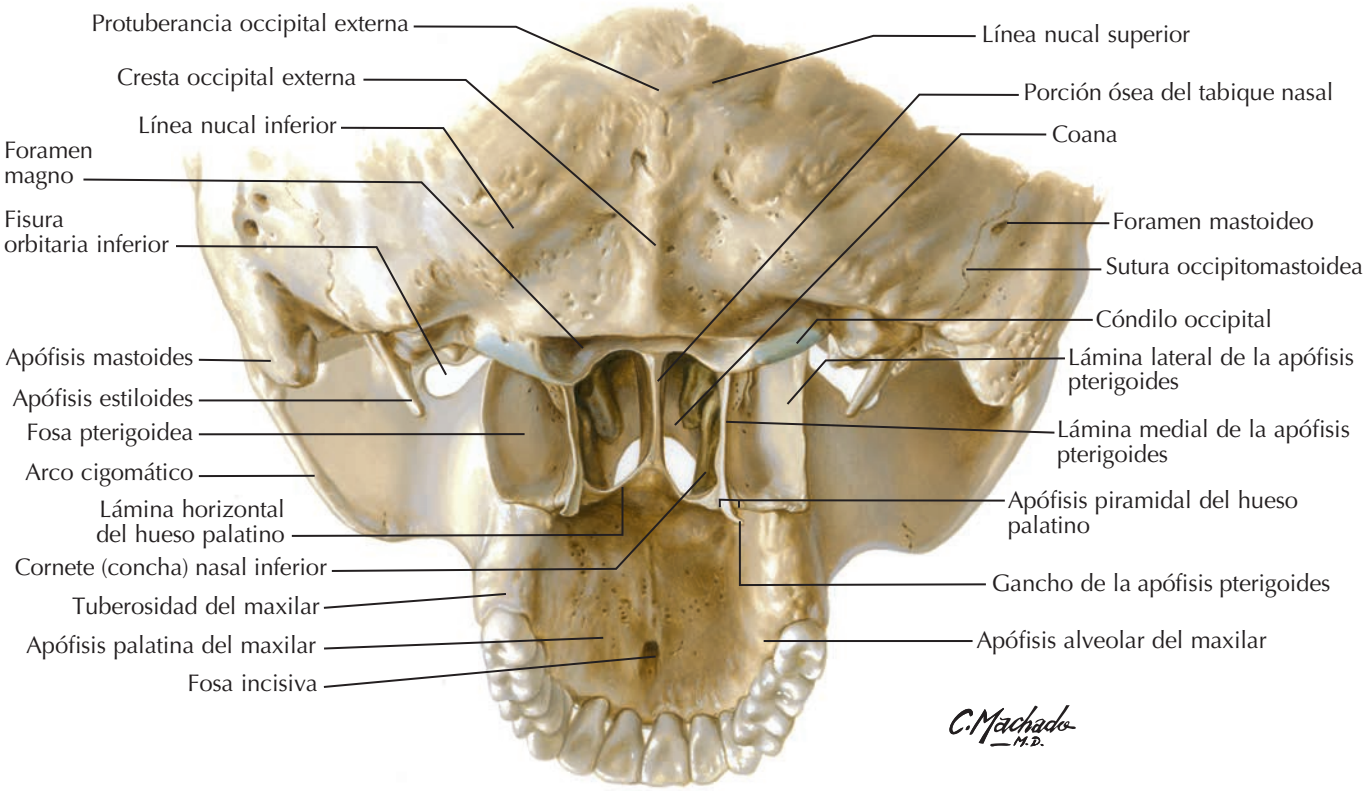

Visión lateral

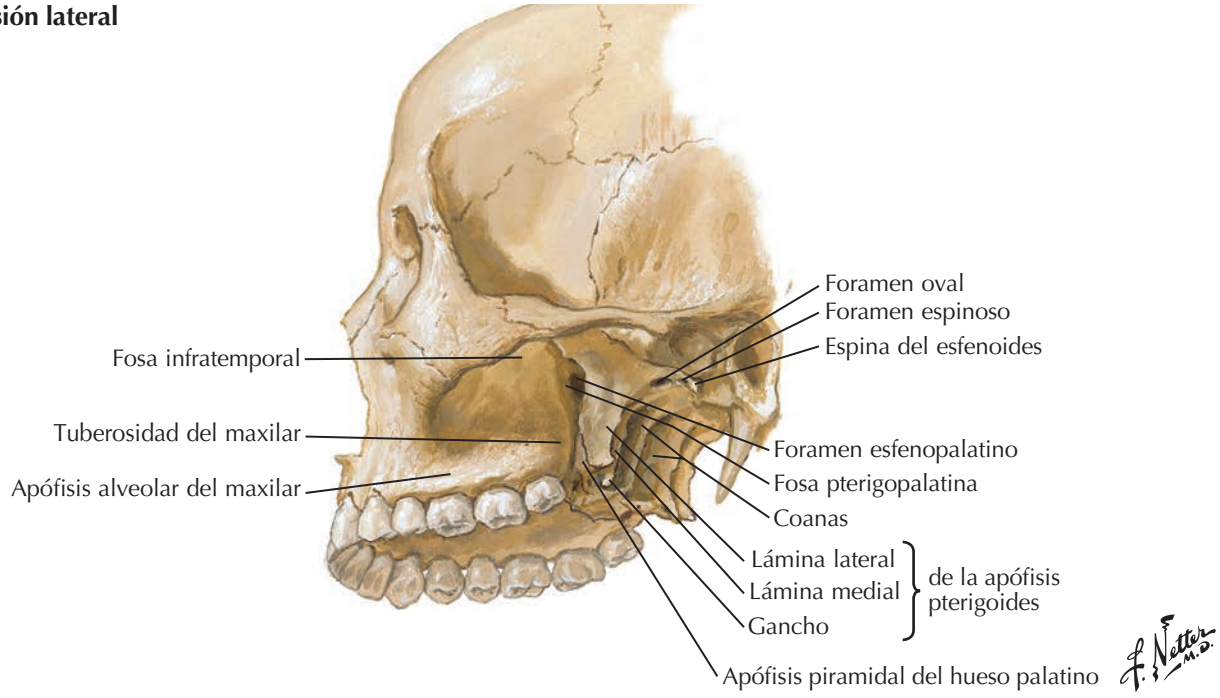

booksmedicos.org

Véase también **lámina S-133**

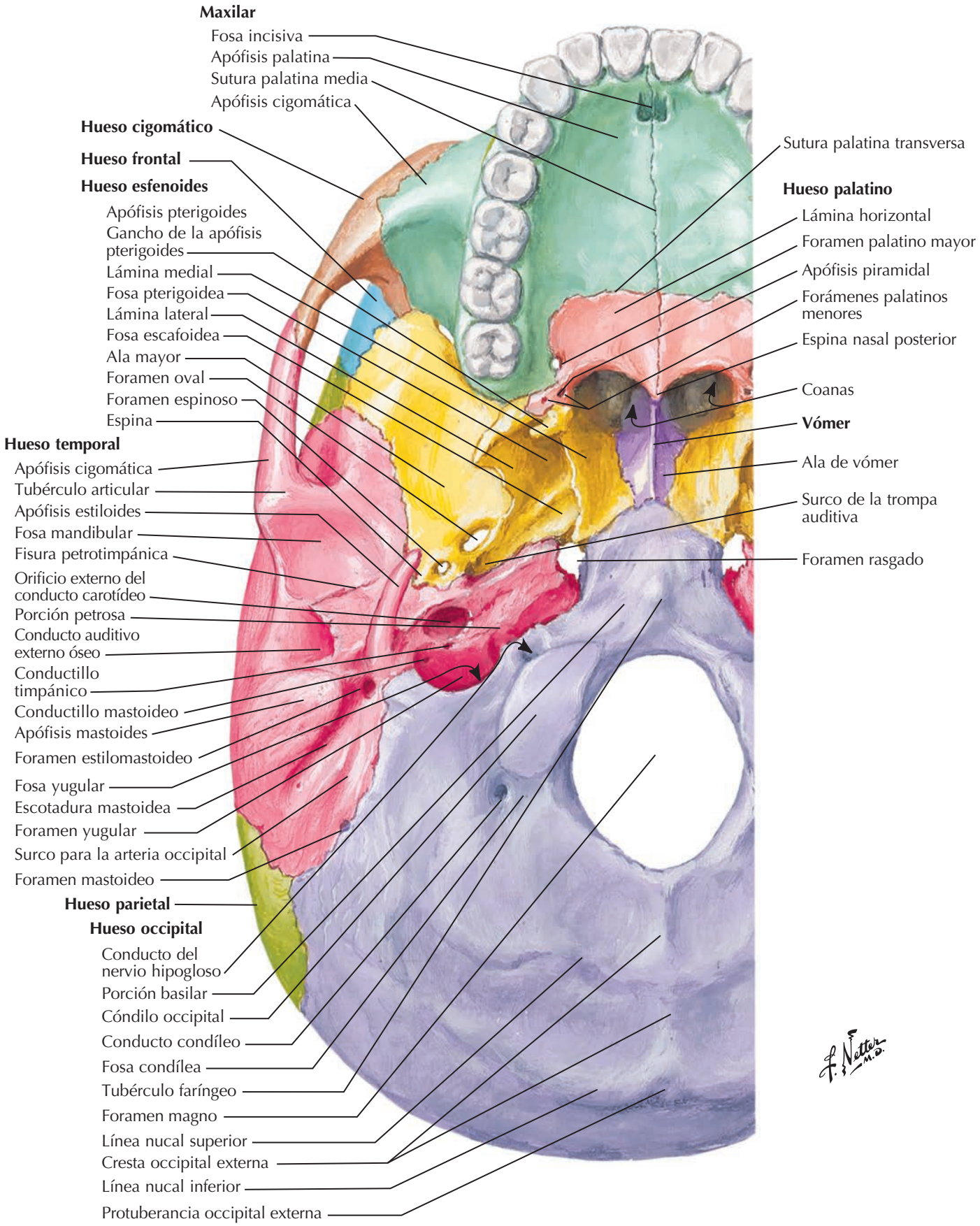

booksmedicos.org

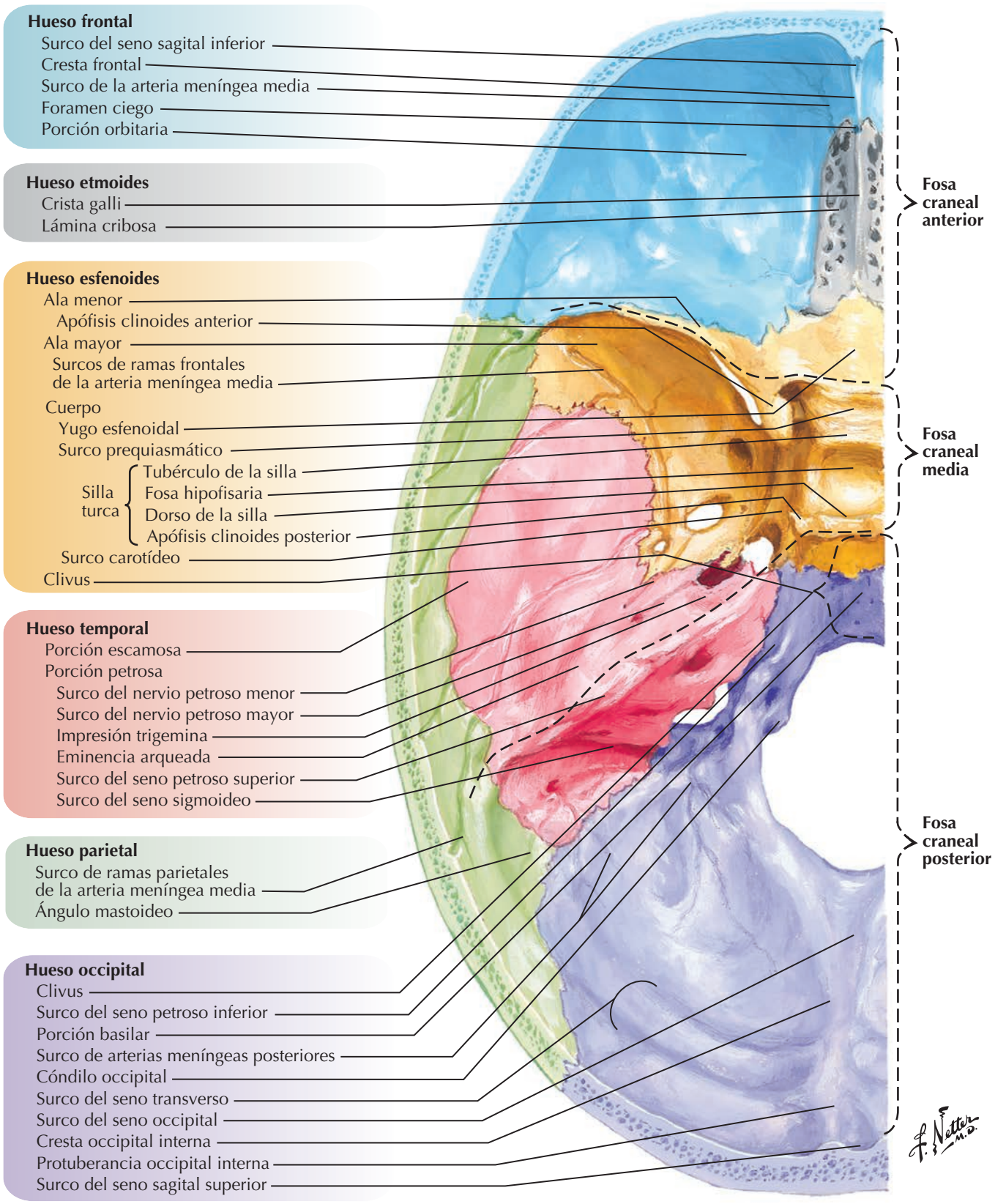

booksmedicos.org

Véase también **lámina S-131**

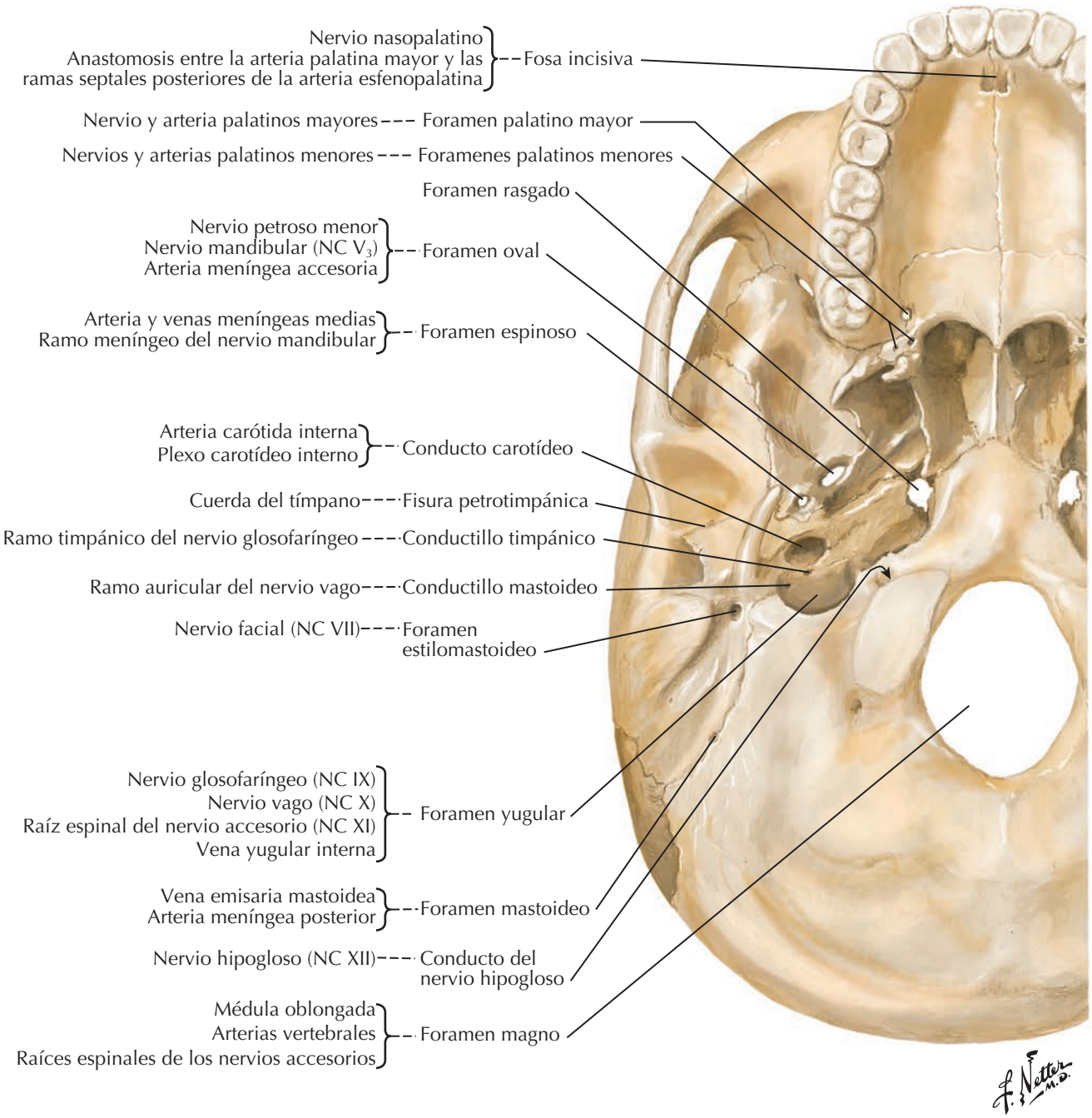

booksmedicos.org

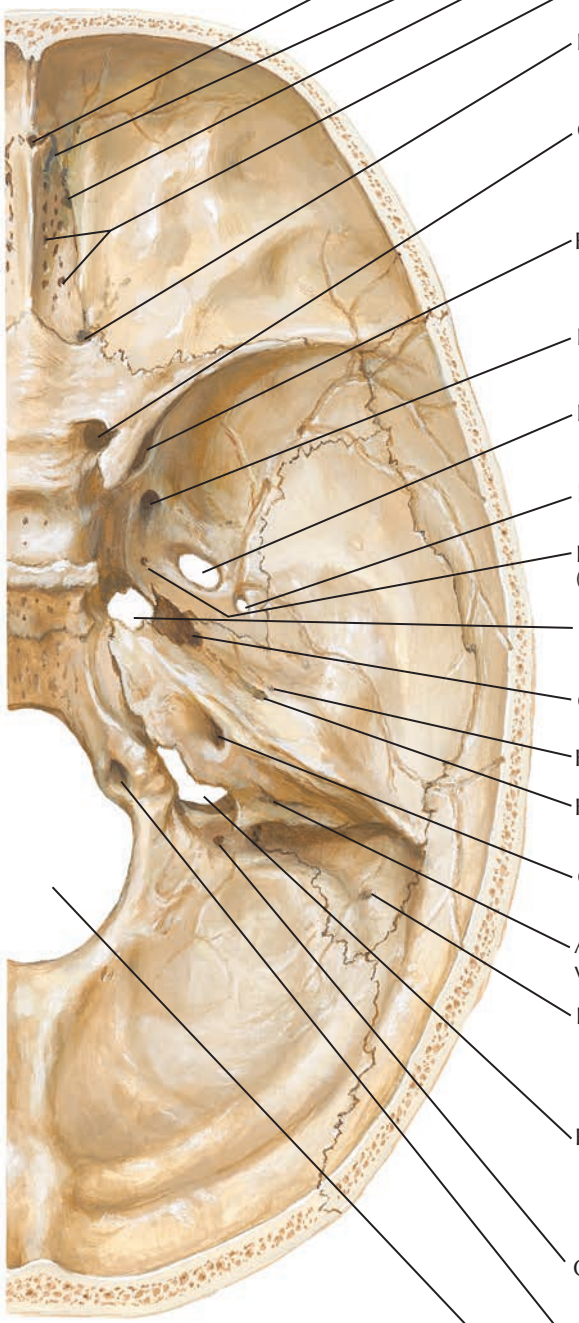

- Foramen ciego — Vena emisaria para el seno sagital superior
- Fisura nasal / Foramen etmoidal anterior — Arteria, vena y nervio etmoidales anteriores
- Forámenes cribosos — Nervio olfatorio (NC I)
- Foramen etmoidal posterior — Arteria, vena y nervio etmoidales posteriores
- Conducto óptico — Nervio óptico (NC II); Arteria oftálmica
- Fisura orbitaria superior — Nervio oculomotor (NC III); Nervio troclear (NC IV); Nervio oftálmico (NC V_1); Nervio abducens (NC VI); Vena oftálmica superior
- Foramen redondo — Nervio maxilar (NC V_2)
- Foramen oval — Nervio mandibular (NC V_3); Arteria meníngea accesoria; Nervio petroso menor
- Foramen espinoso — Arteria y venas meníngeas medias; Ramo meníngeo del nervio mandibular
- Foramen emisario esfenoidal (de Vesalio) (inconstante) — Vena emisaria
- Foramen rasgado
- Conducto carotídeo — Arteria carótida interna; Plexo carotídeo interno
- Hiato para el — Nervio petroso menor
- Hiato para el — Nervio petroso mayor
- Conducto auditivo interno — Nervio facial (NC VII); Nervio vestibulococlear (NC VIII); Arteria laberíntica
- Acueducto (conductillo) vestibular — Conducto endolinfático
- Foramen mastoideo — Vena emisaria mastoidea
- Foramen yugular — Seno petroso inferior; Nervio glosofaríngeo (NC IX); Nervio vago (NC X); Raíz espinal del nervio accesorio (NC XI); Seno sigmoideo; Arteria meníngea posterior
- Conducto condíleo — Vena emisaria condílea; Rama meníngea de la arteria faríngea ascendente
- Conducto del nervio hipogloso — Nervio hipogloso (NC XII)
- Foramen magno — Médula oblongada; Arterias vertebrales; Ramas meníngeas de las arterias vertebrales; Raíces espinales de los nervios accesorios

booksmedicos.org

Véanse también **láminas S-136, S-186, S-187**

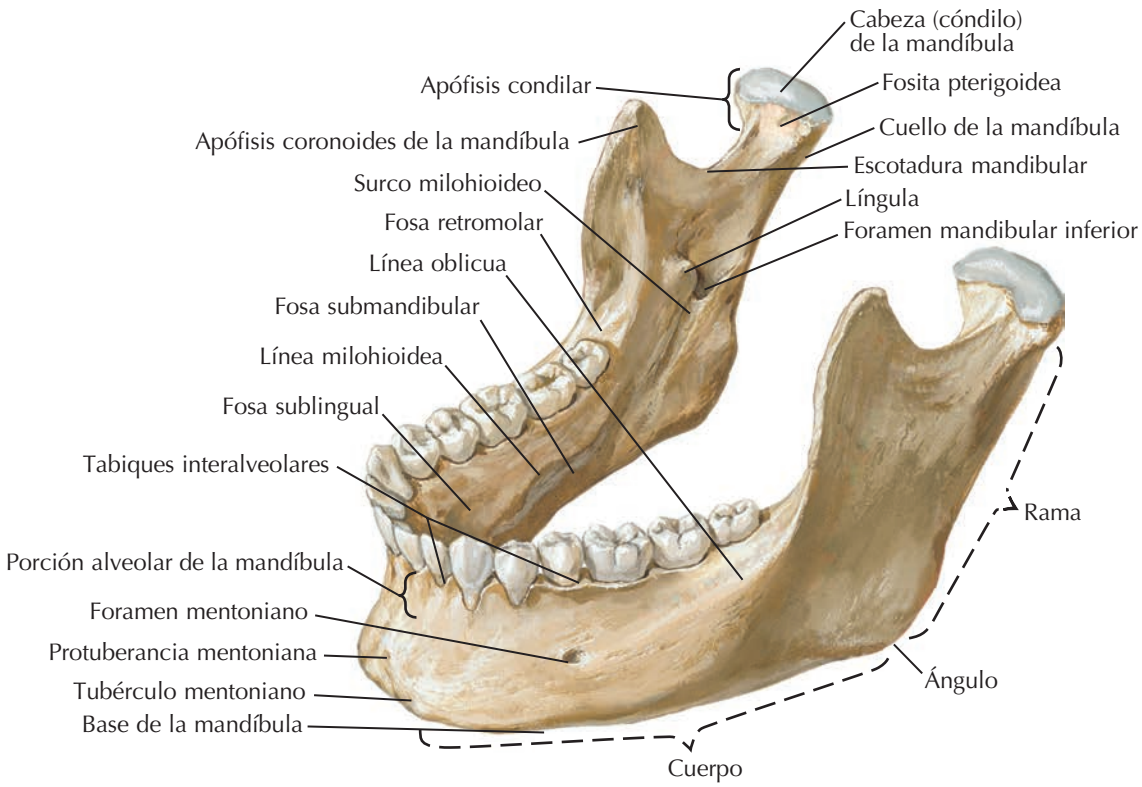

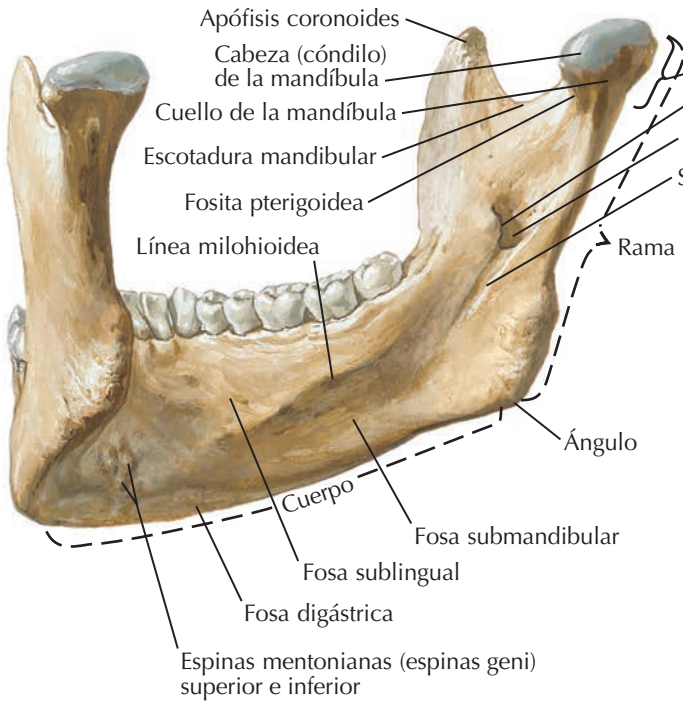

Mandíbula de persona anciana (desdentada)

booksmedicos.org

Véanse también **láminas S-135, S-186, S-187**

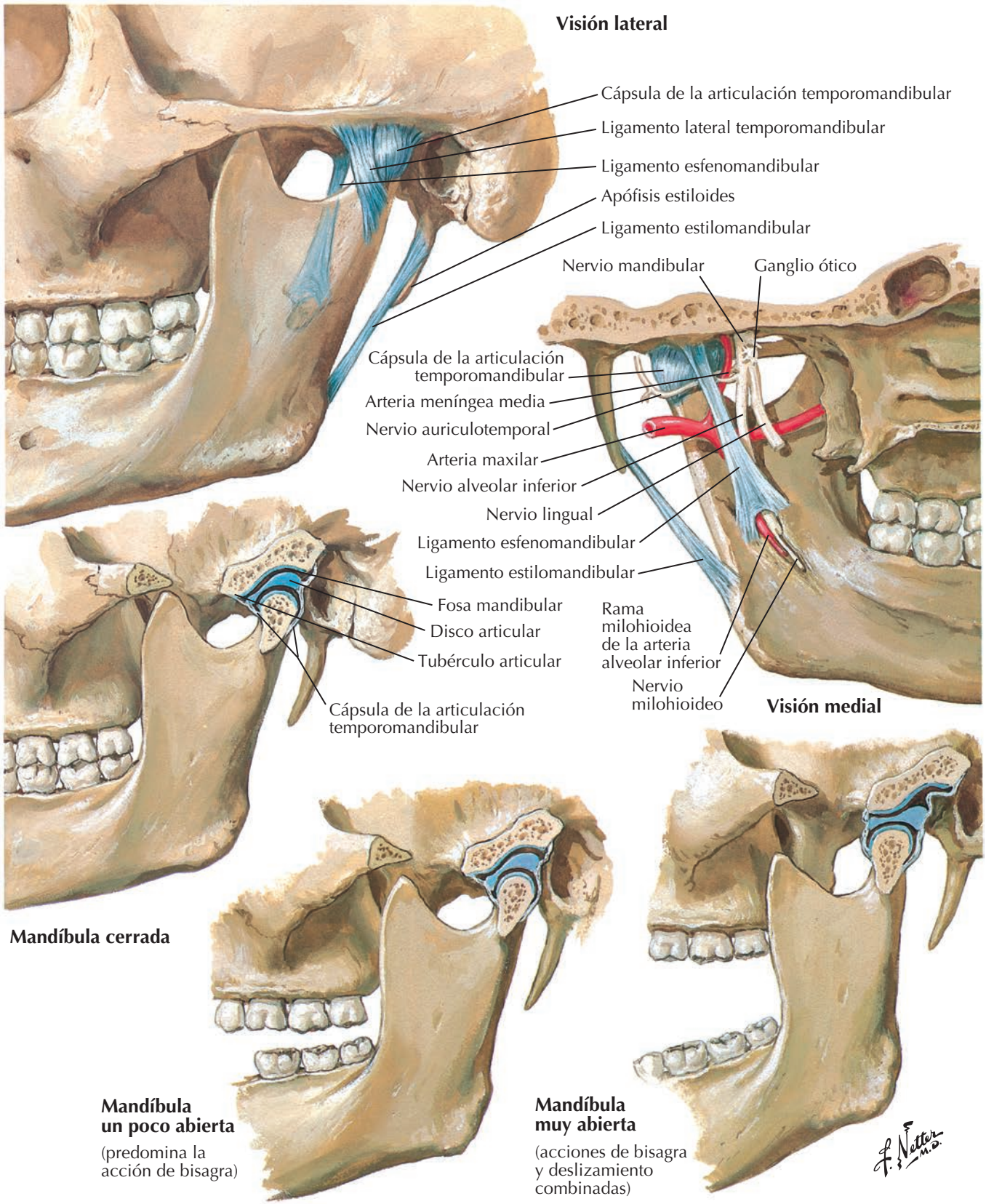

booksmedicos.org

Véanse también **láminas S-139, S-145, S-149, S-152, S-154**

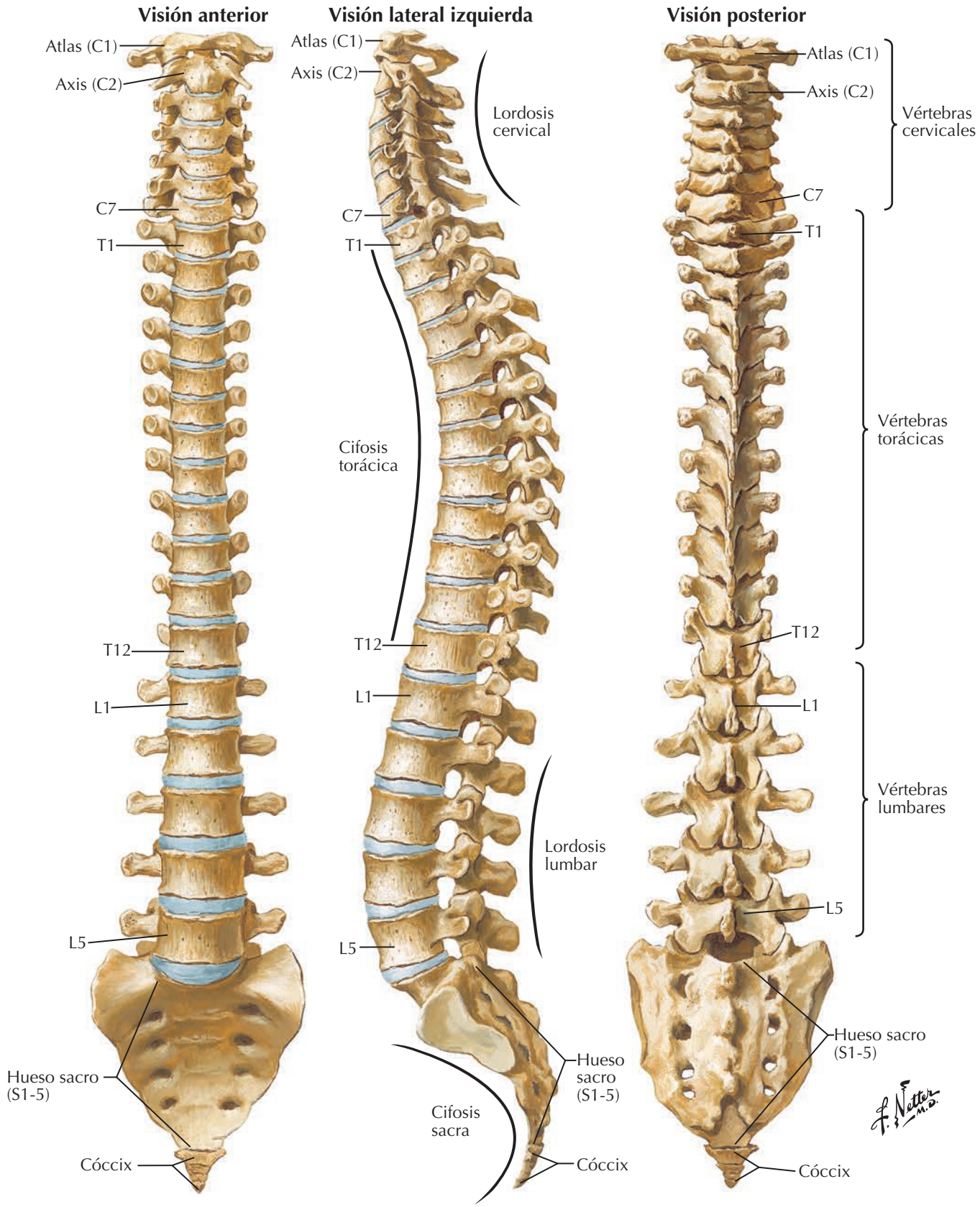

booksmedicos.org

Radiografía anteroposterior de la columna toracolumbar

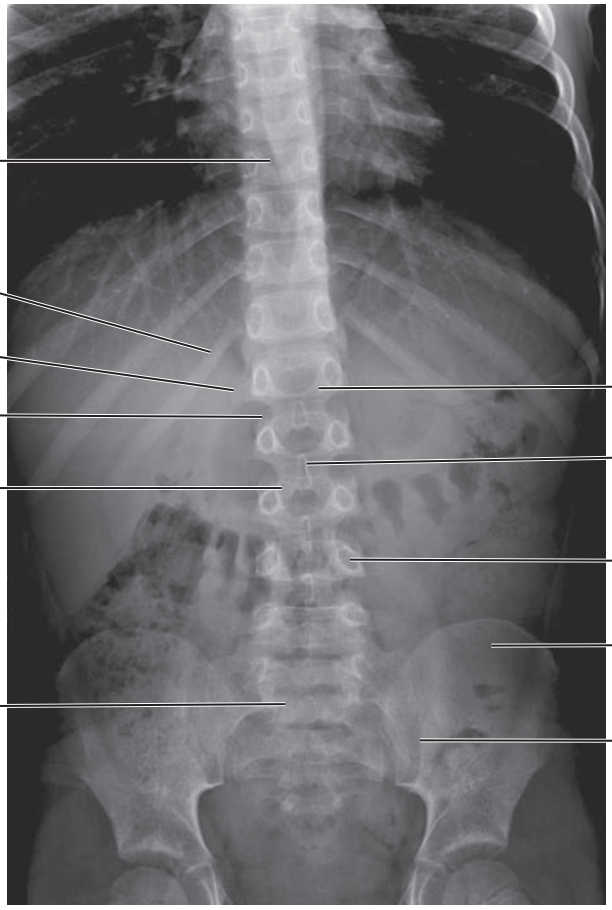

RM sagital potenciada en T2 de la columna lumbar

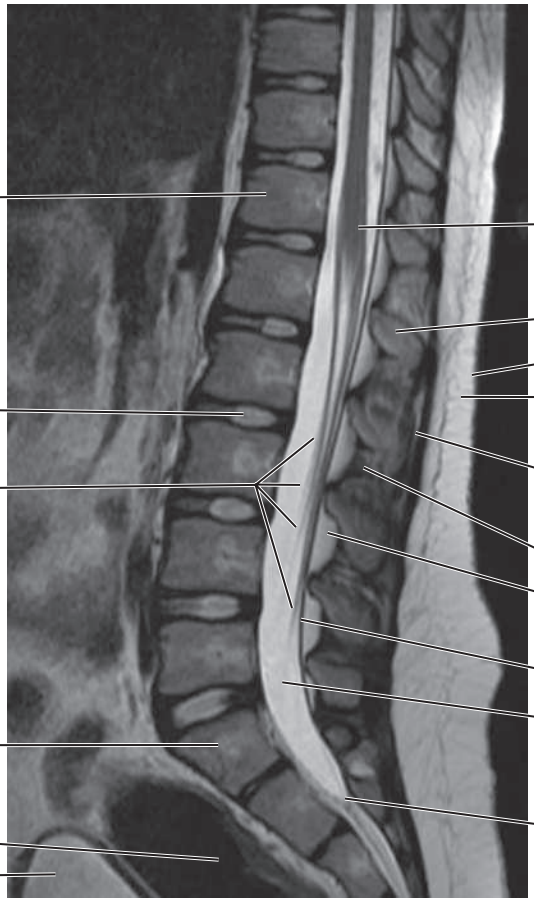

booksmedicos.org

Véanse también **láminas S-141, S-193**

Vértebras cervicales: visión anterior

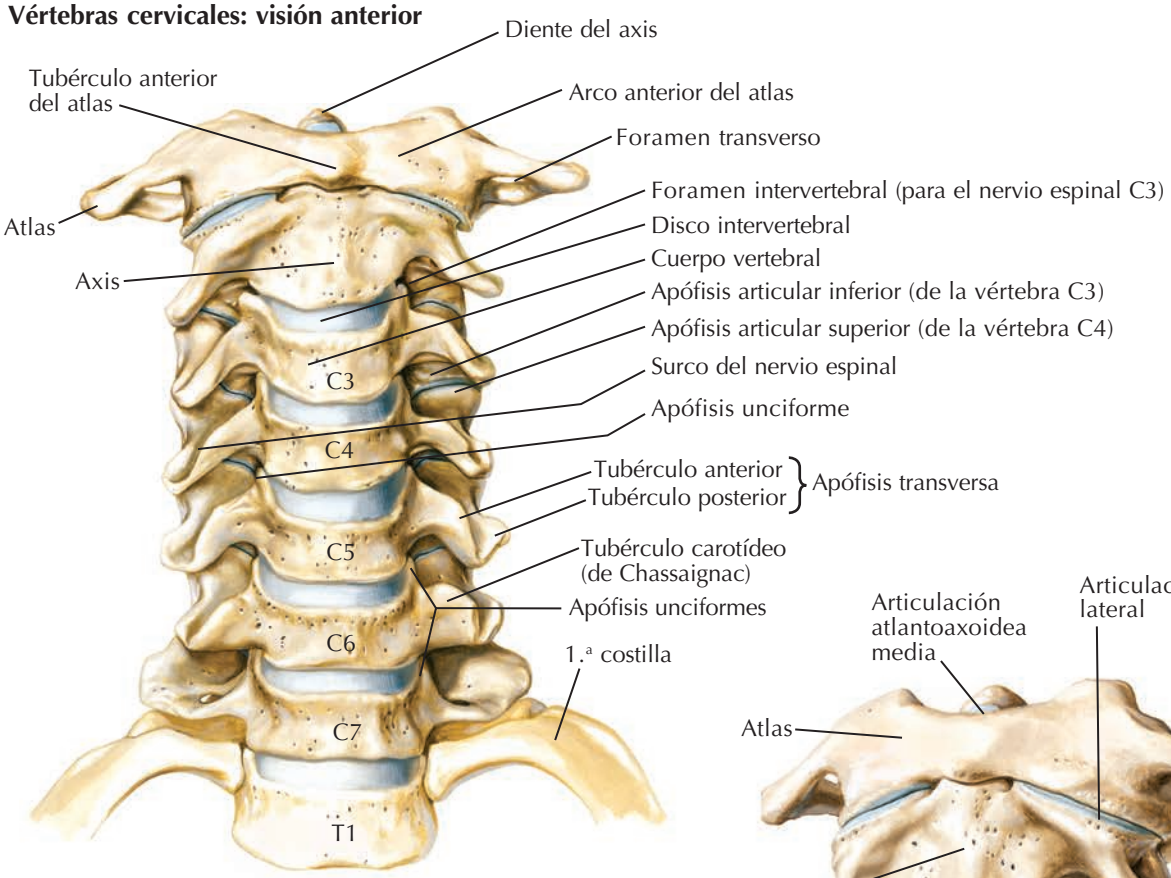

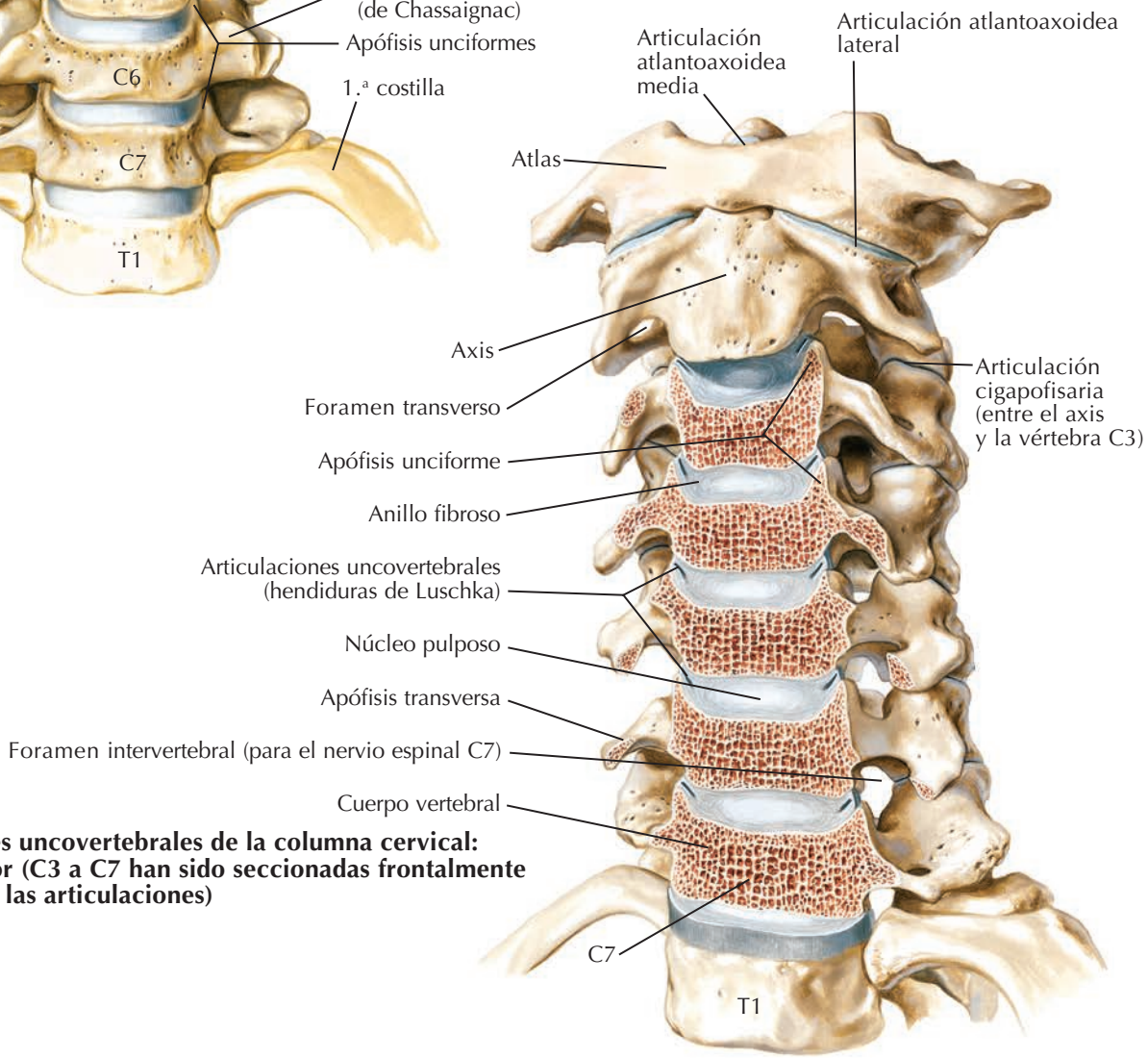

Articulaciones uncovertebrales de la columna cervical: visión anterior (C3 a C7 han sido seccionadas frontalmente para exponer las articulaciones)

booksmedicos.org

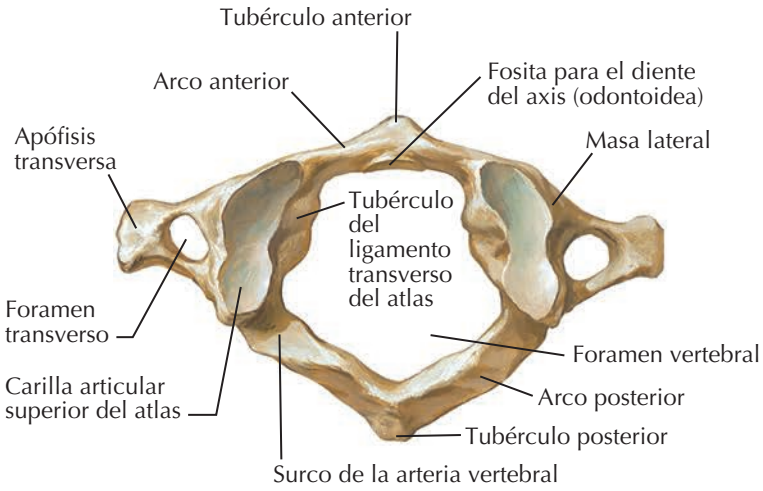

Atlas: visión superior

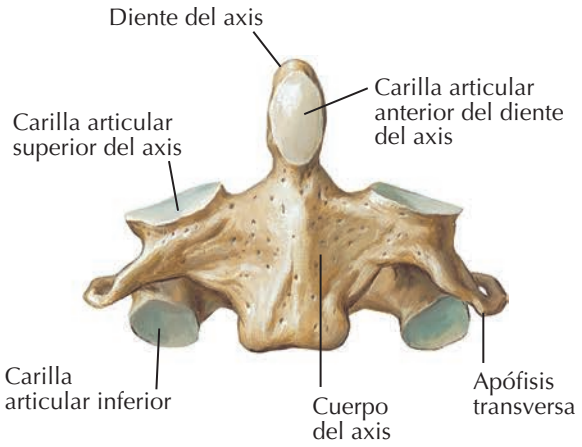

Axis: visión anterior

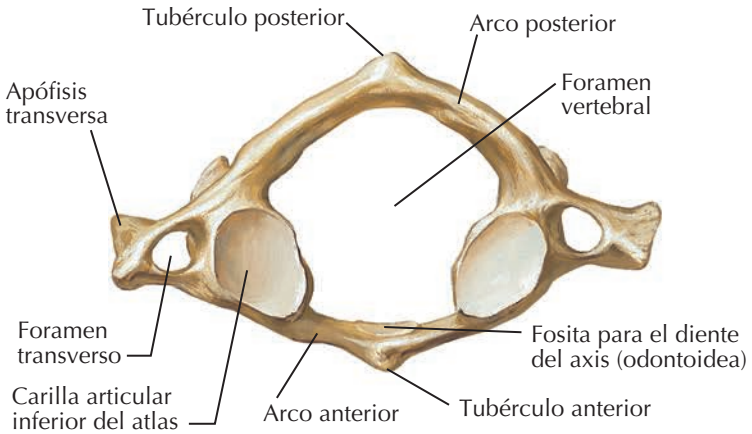

Atlas: visión inferior

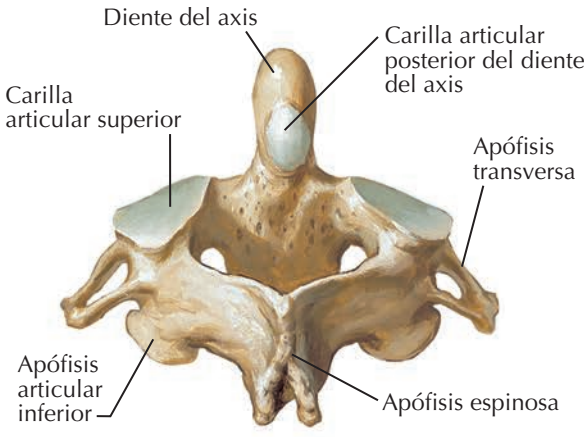

Axis: visión posterosuperior

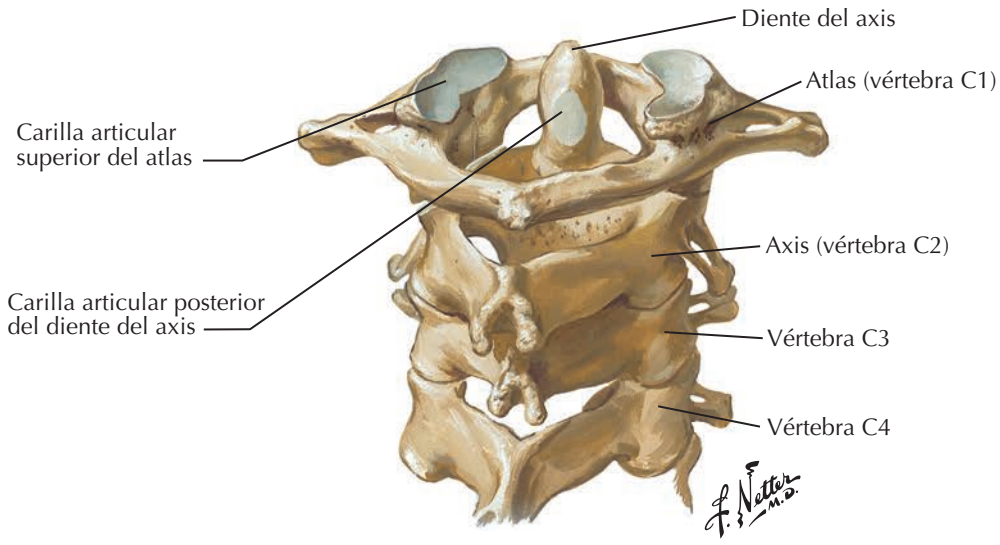

Vértebras cervicales superiores: visión posterosuperior

booksmedicos.org

Véanse también **láminas S-147, S-148, S-202**

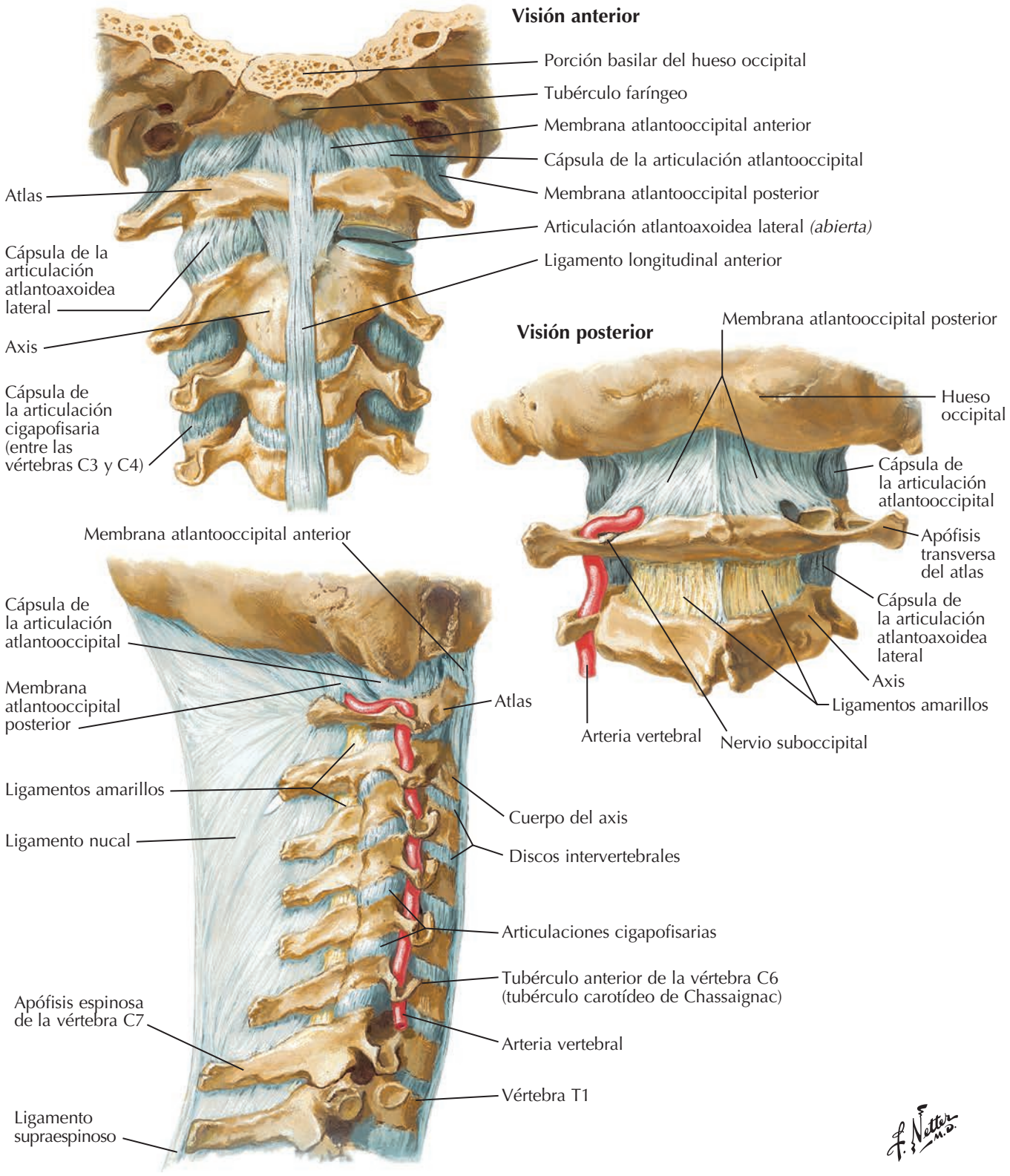

booksmedicos.org

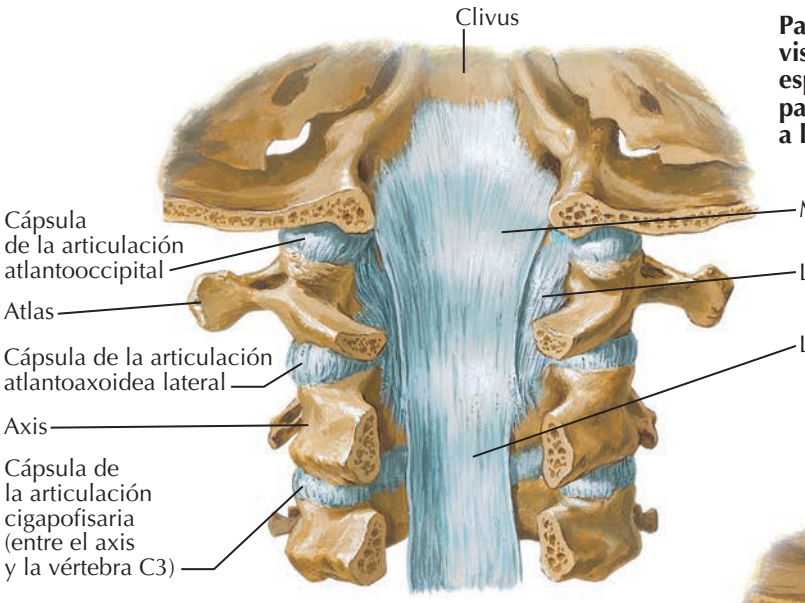

Parte superior del conducto vertebral: visión posterior (se han retirado las apófisis espinosas y parte de los arcos vertebrales para exponer los ligamentos posteriores a los cuerpos vertebrales)

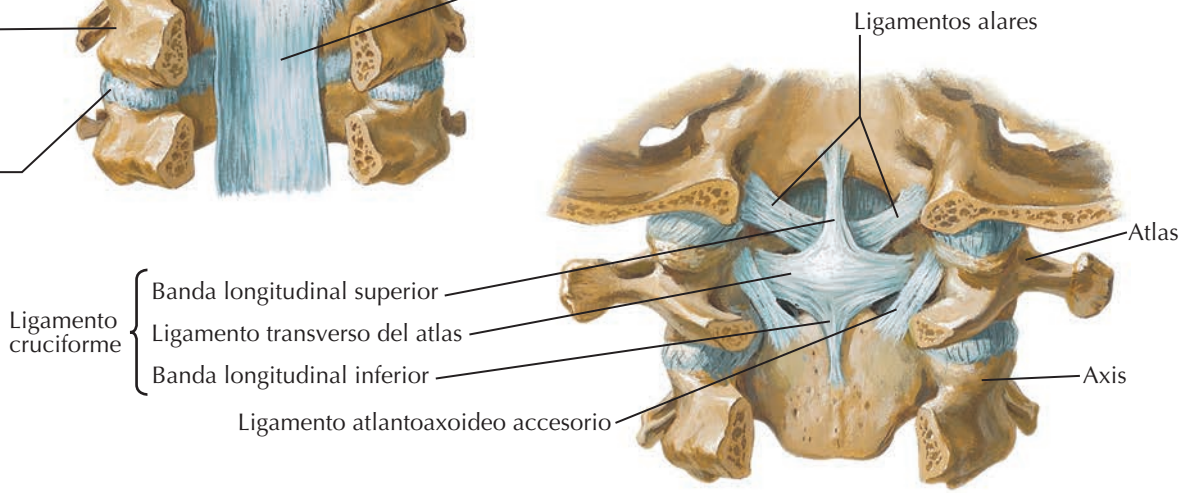

Membrana tectoria extirpada para exponer los ligamentos profundos: visión posterior

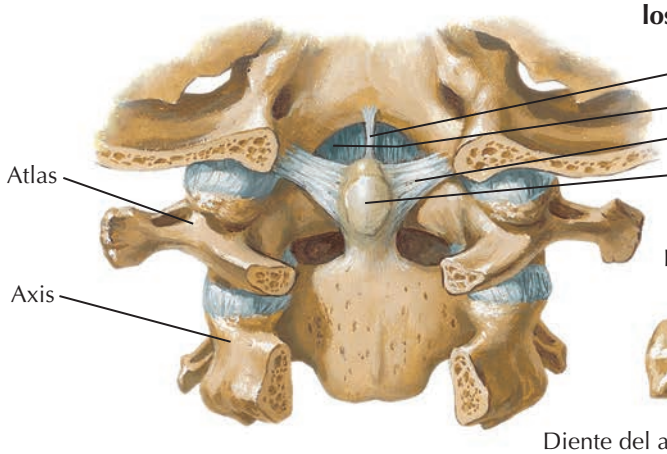

Ligamento cruciforme extirpado para mostrar los ligamentos más profundos: visión posterior

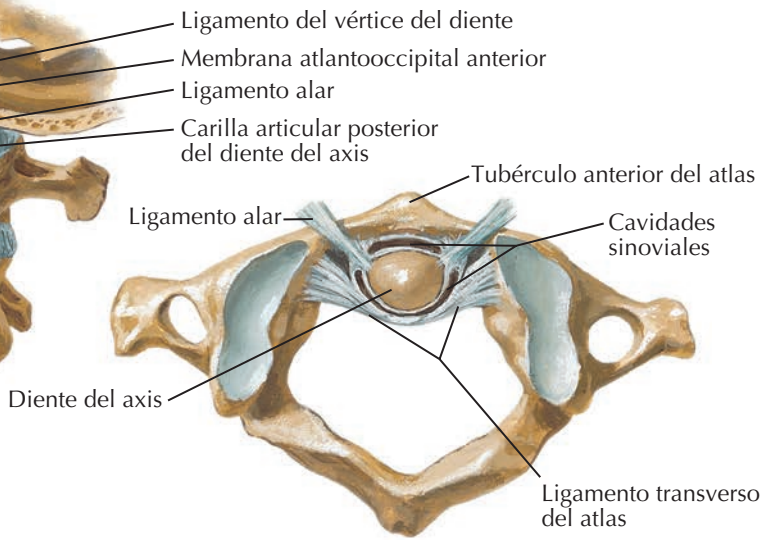

Articulación atlantoaxoidea media: visión superior

booksmedicos.org

Visiones inferior de la vértebra C3 y superior de la vértebra C4, mostrando las localizaciones de las carillas articulares y articulaciones uncovertebrales

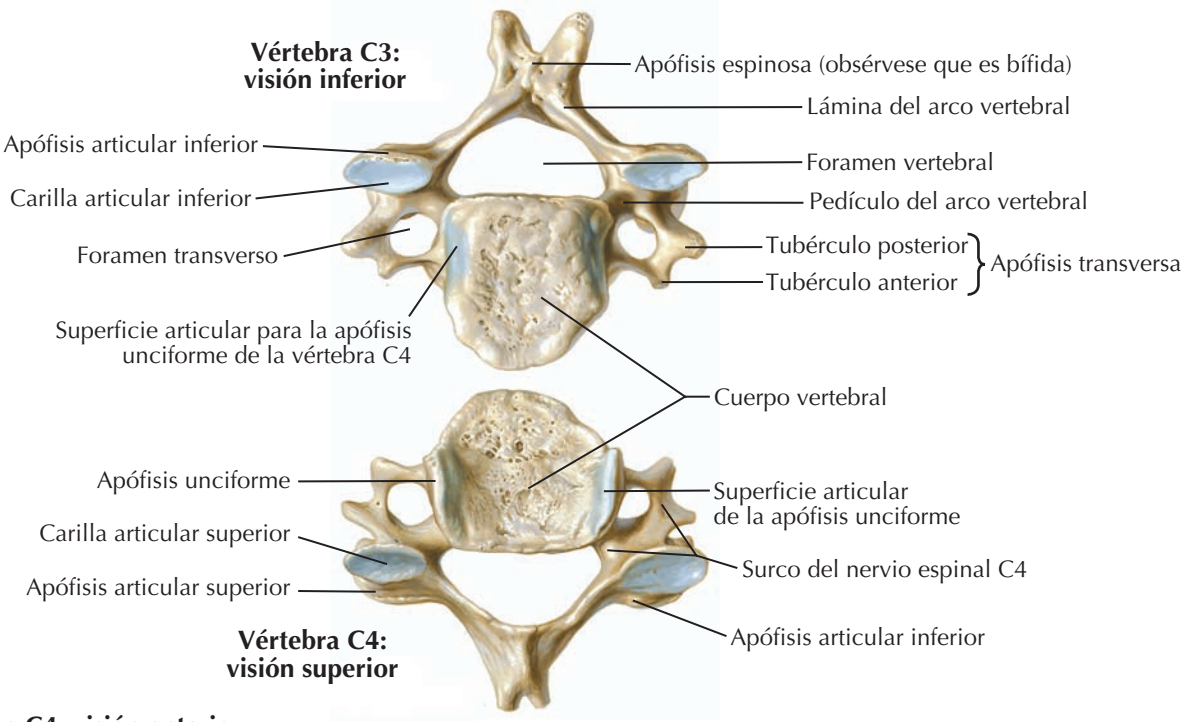

Vértebra C4: visión anterior

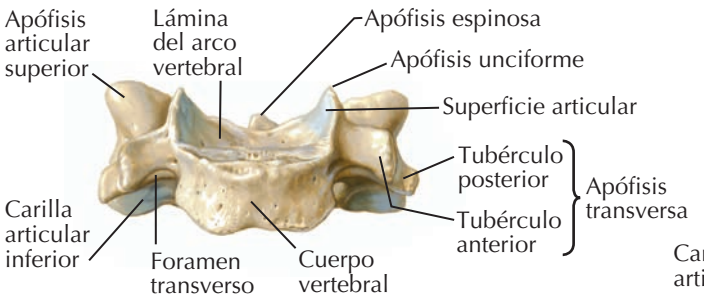

Vértebra C7: visión anterior

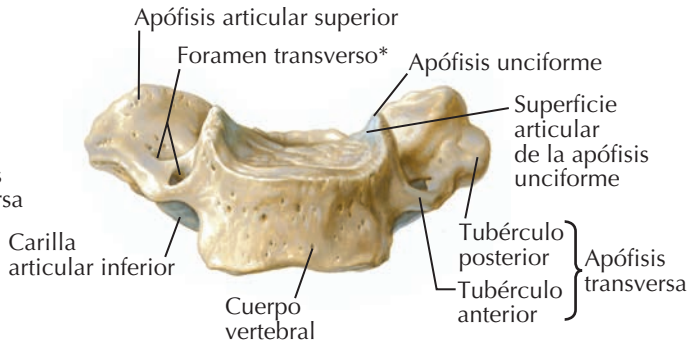

Vértebra C7 (vértebra prominente): visión superior

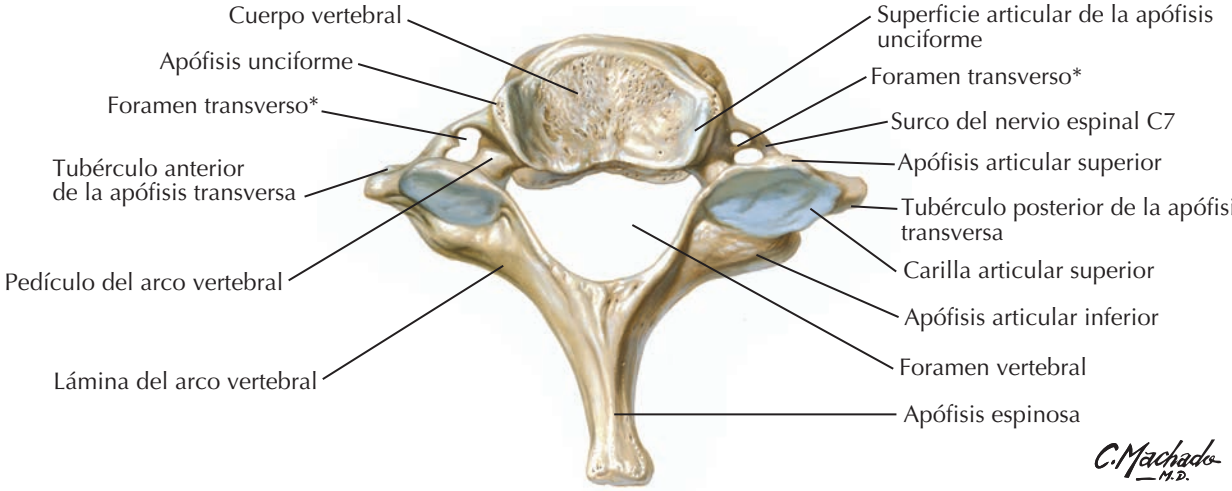

**Los forámenes transversos de C7 dejan paso a venas vertebrales, pero normalmente no a la arteria vertebral; en este espécimen son asimétricos. Obsérvese que el foramen transverso derecho está tabicado.*

booksmedicos.org

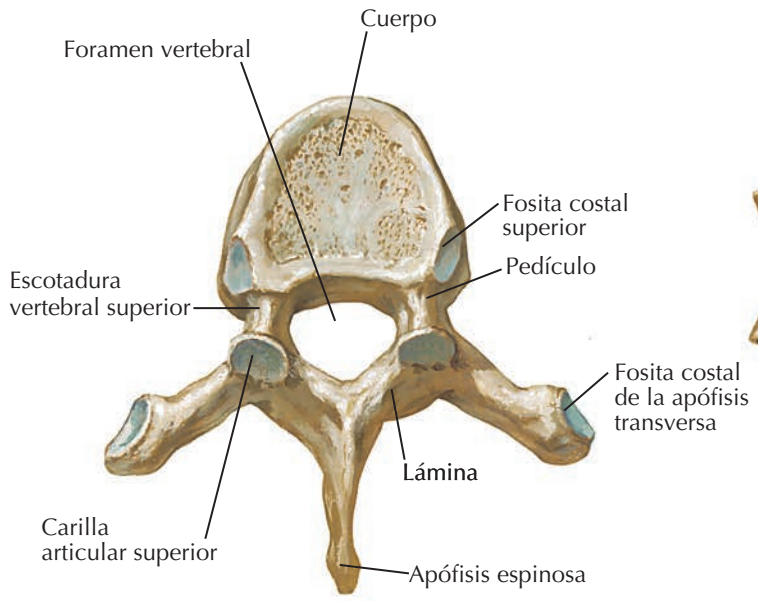

Vértebra T6 (visión superior)

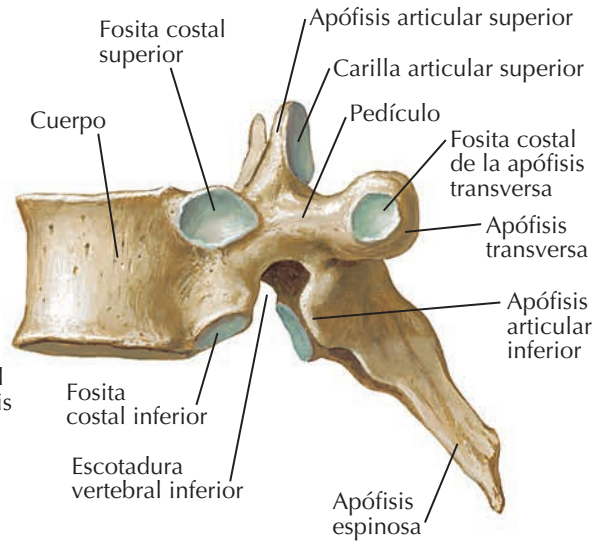

Vértebra T6 (visión lateral)

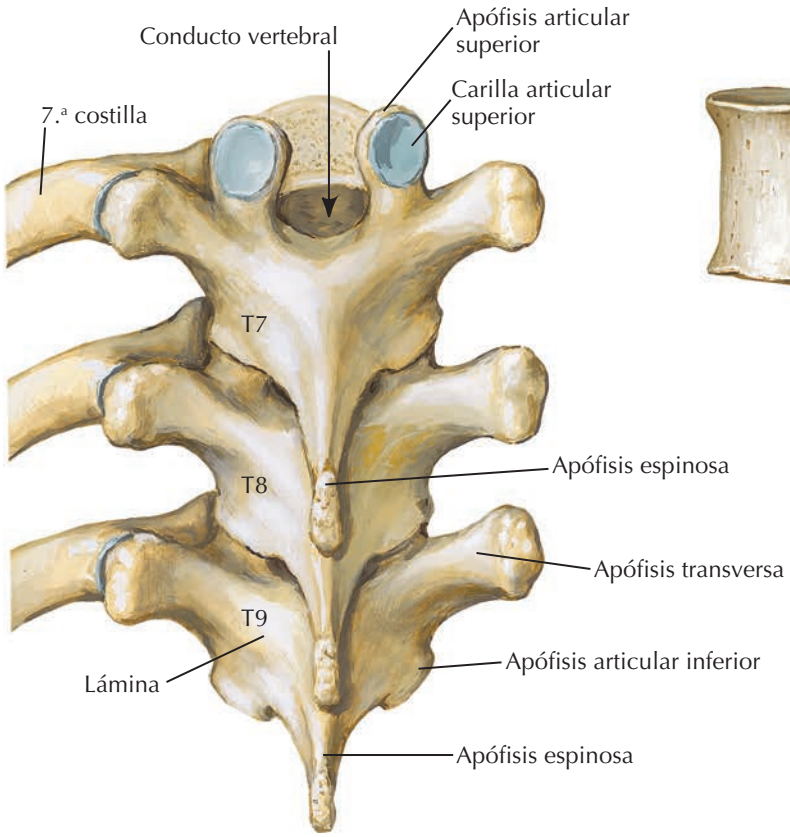

Vértebras T7, T8 y T9 (visión posterior)

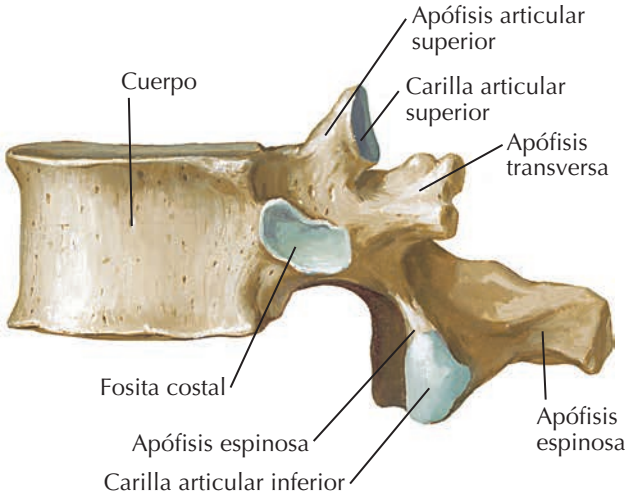

Vértebra T12 (visión lateral)

booksmedicos.org

Véanse también **láminas S-137, S-138, S-148, S-BP 24**

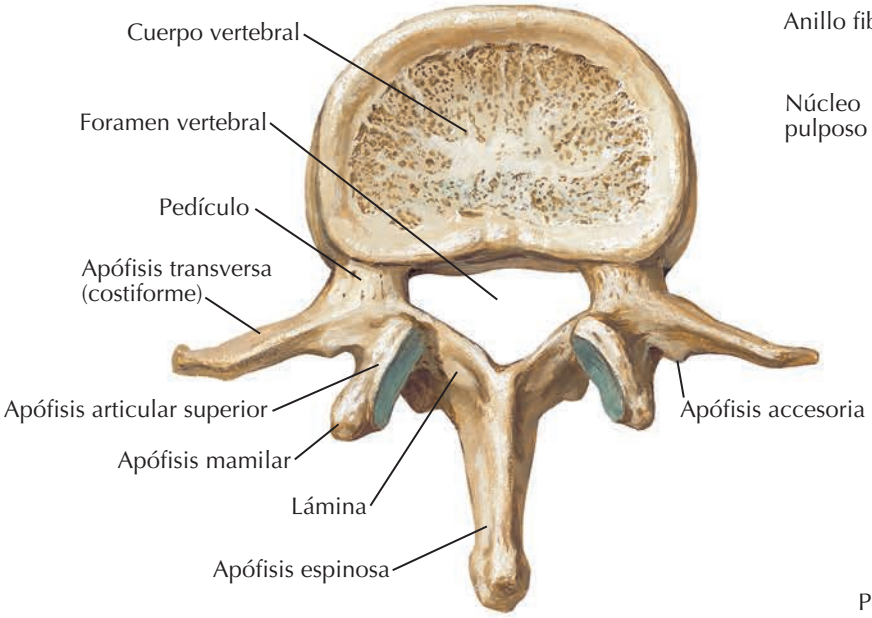

Vértebra L12 (visión superior)

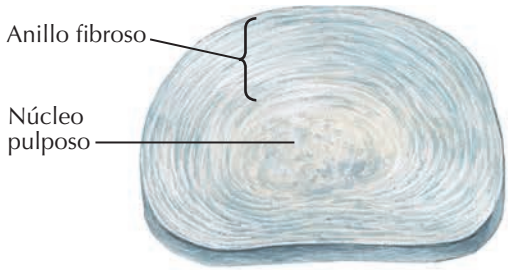

Disco intervertebral

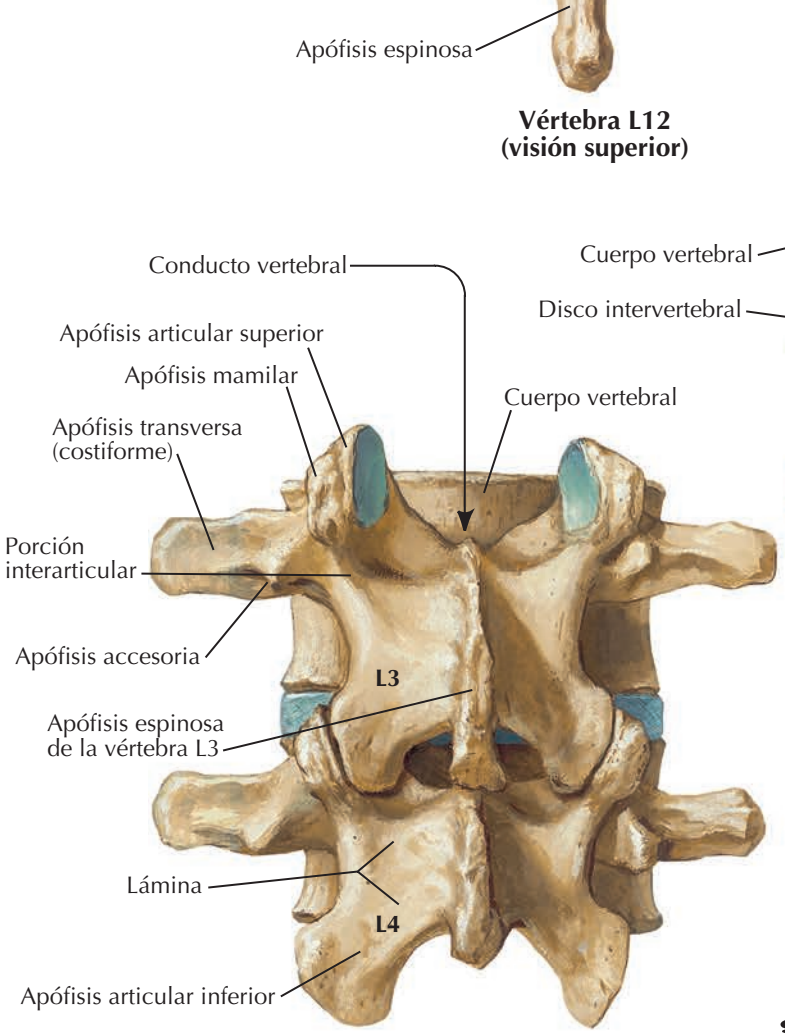

Vértebras L3 y L4 (visión posterior)

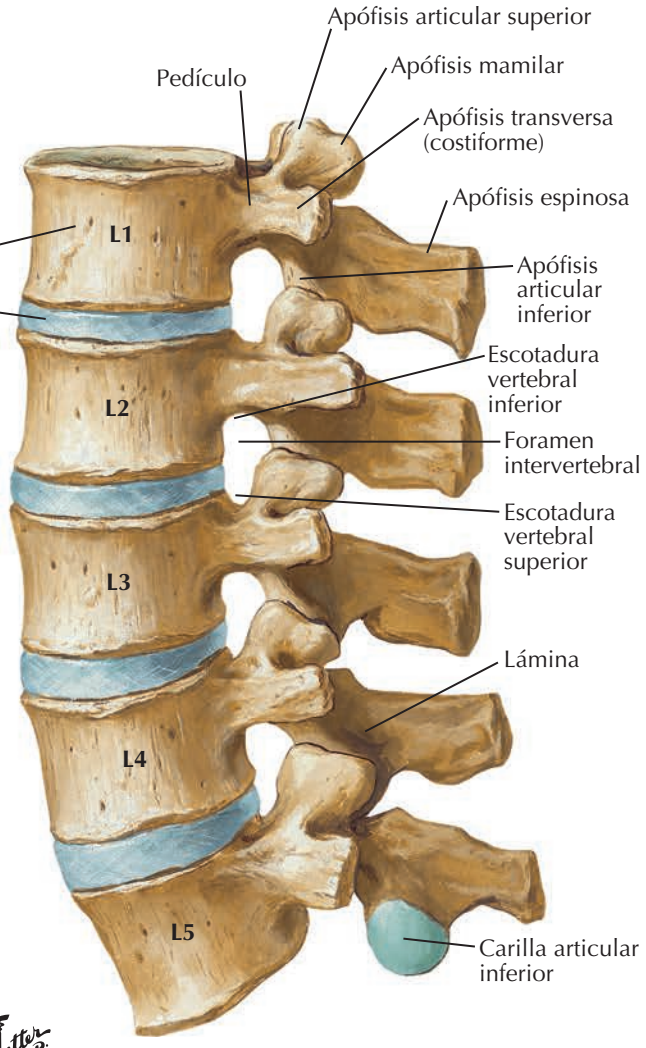

Vértebras lumbares (visión lateral izquierda)

booksmedicos.org

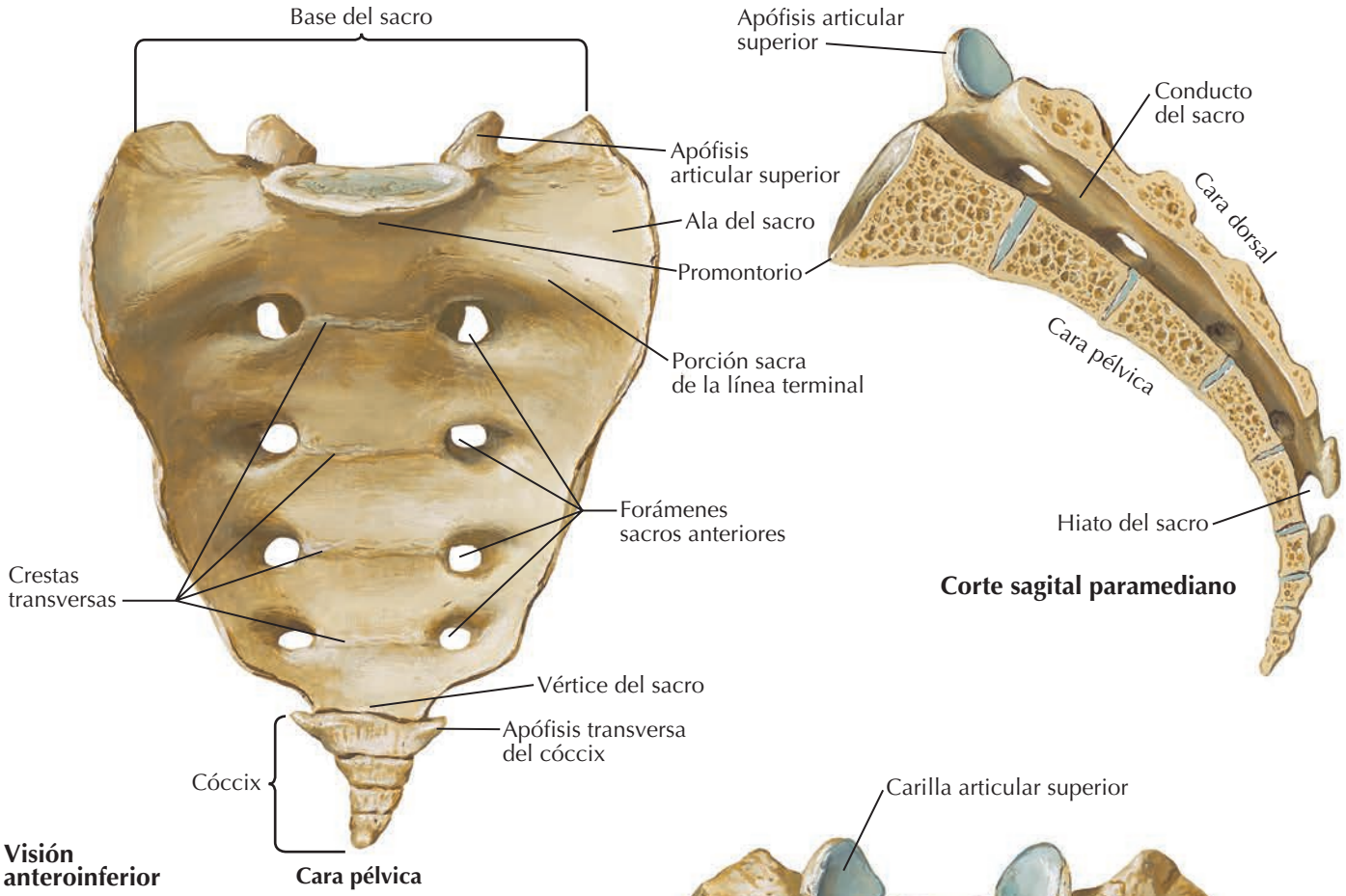

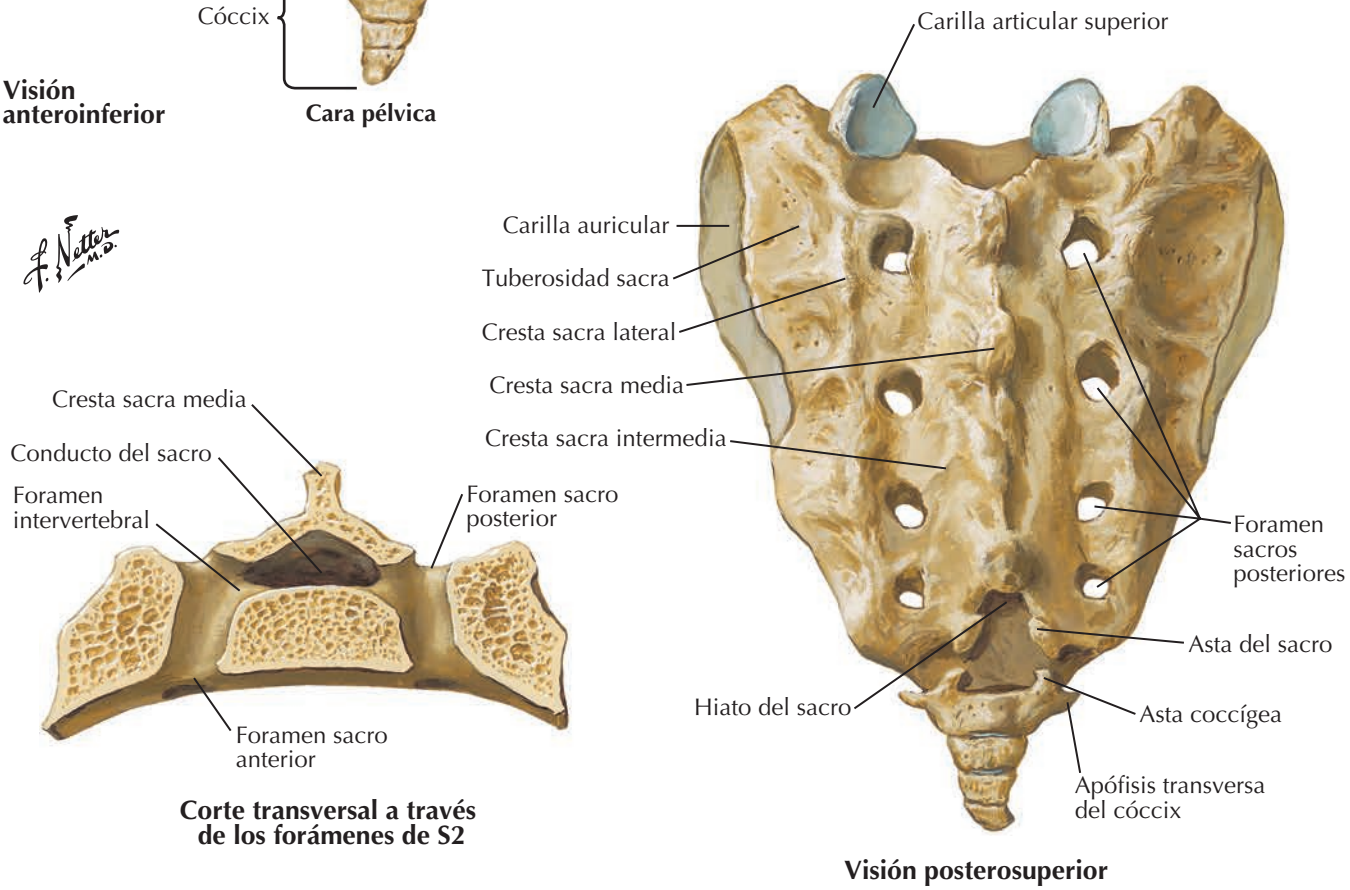

booksmedicos.org

Véanse también **láminas S-141, S-142, S-146**

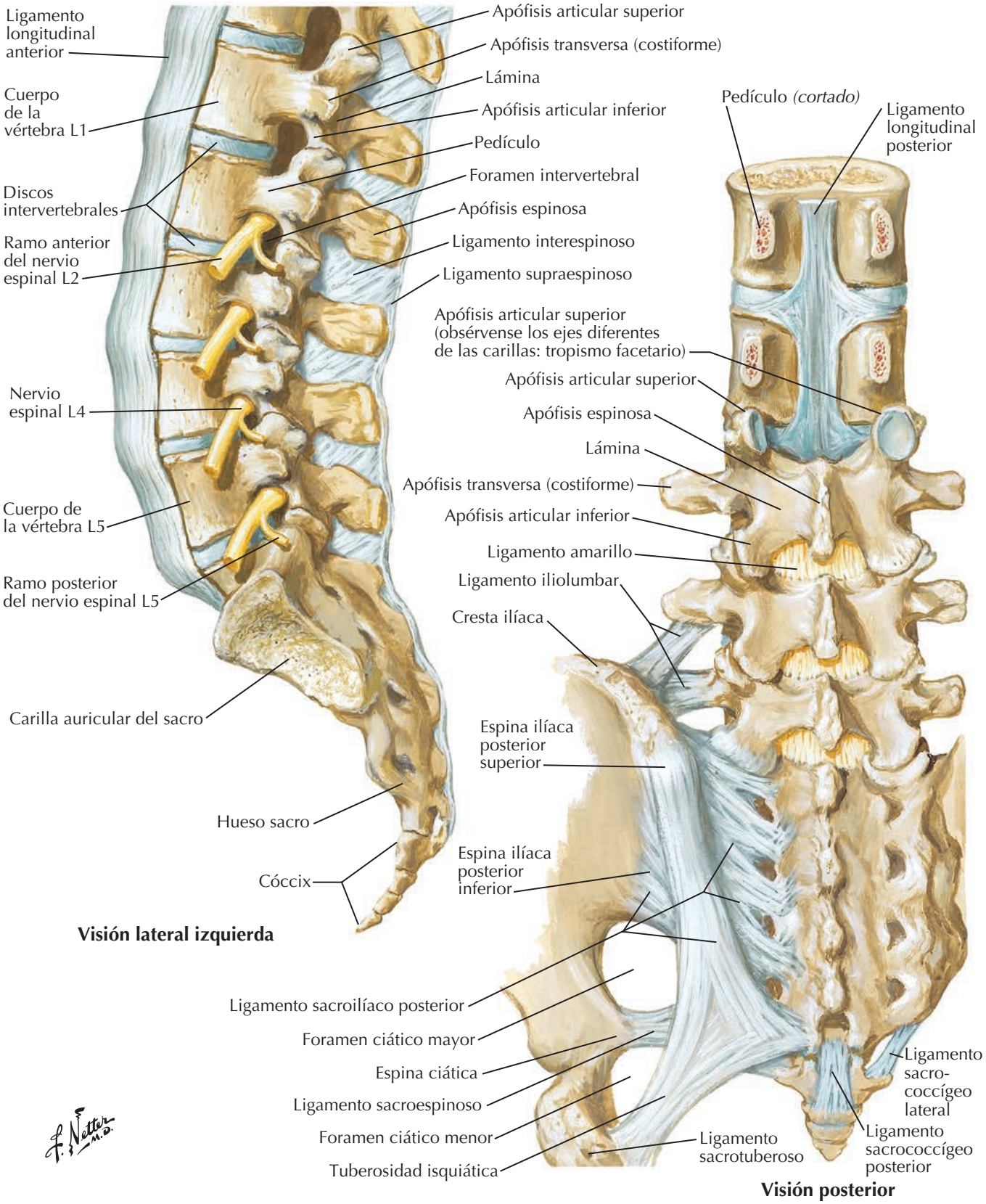

booksmedicos.org

Véanse también **láminas S-141, S-142, S-145**

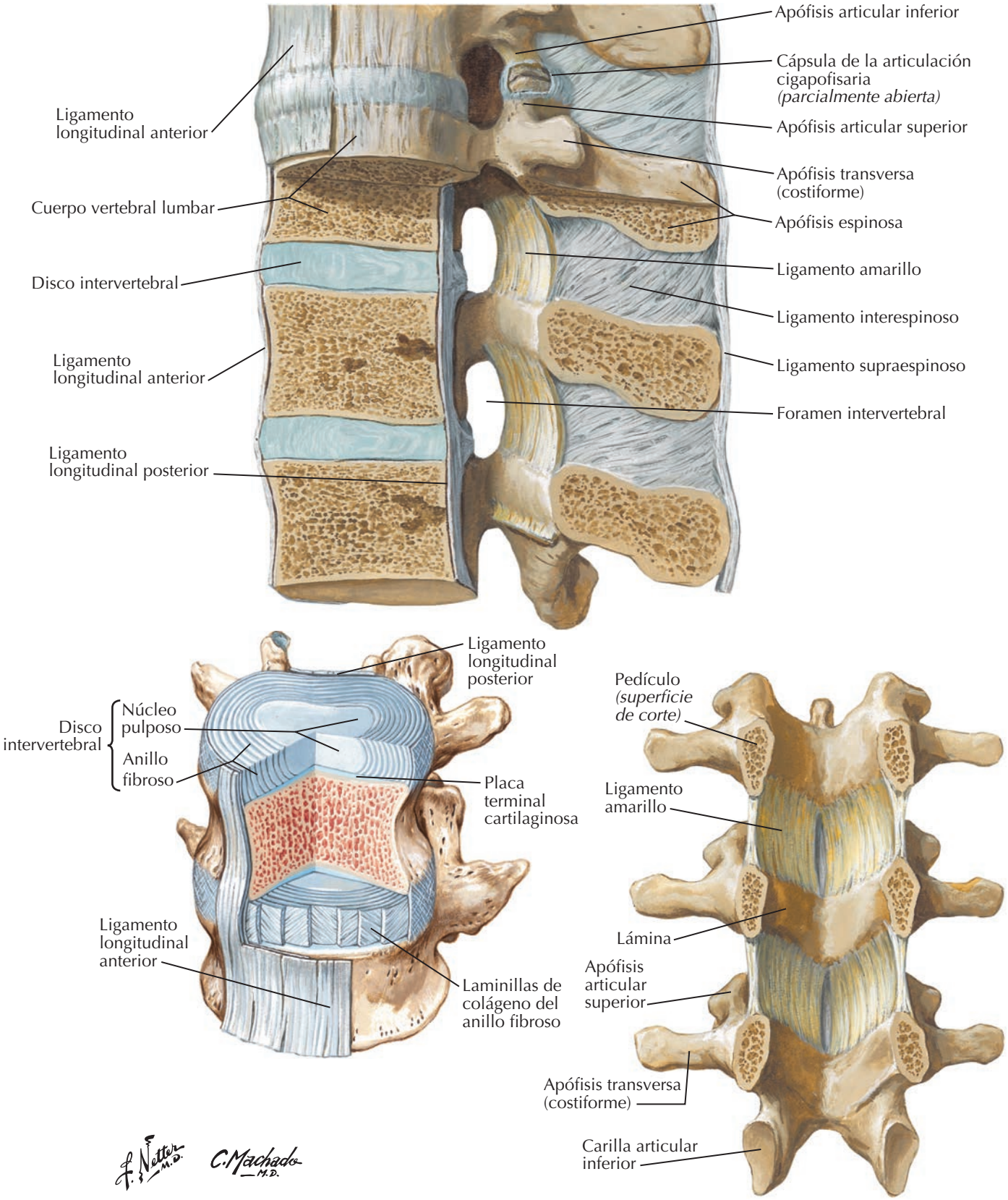

booksmedicos.org

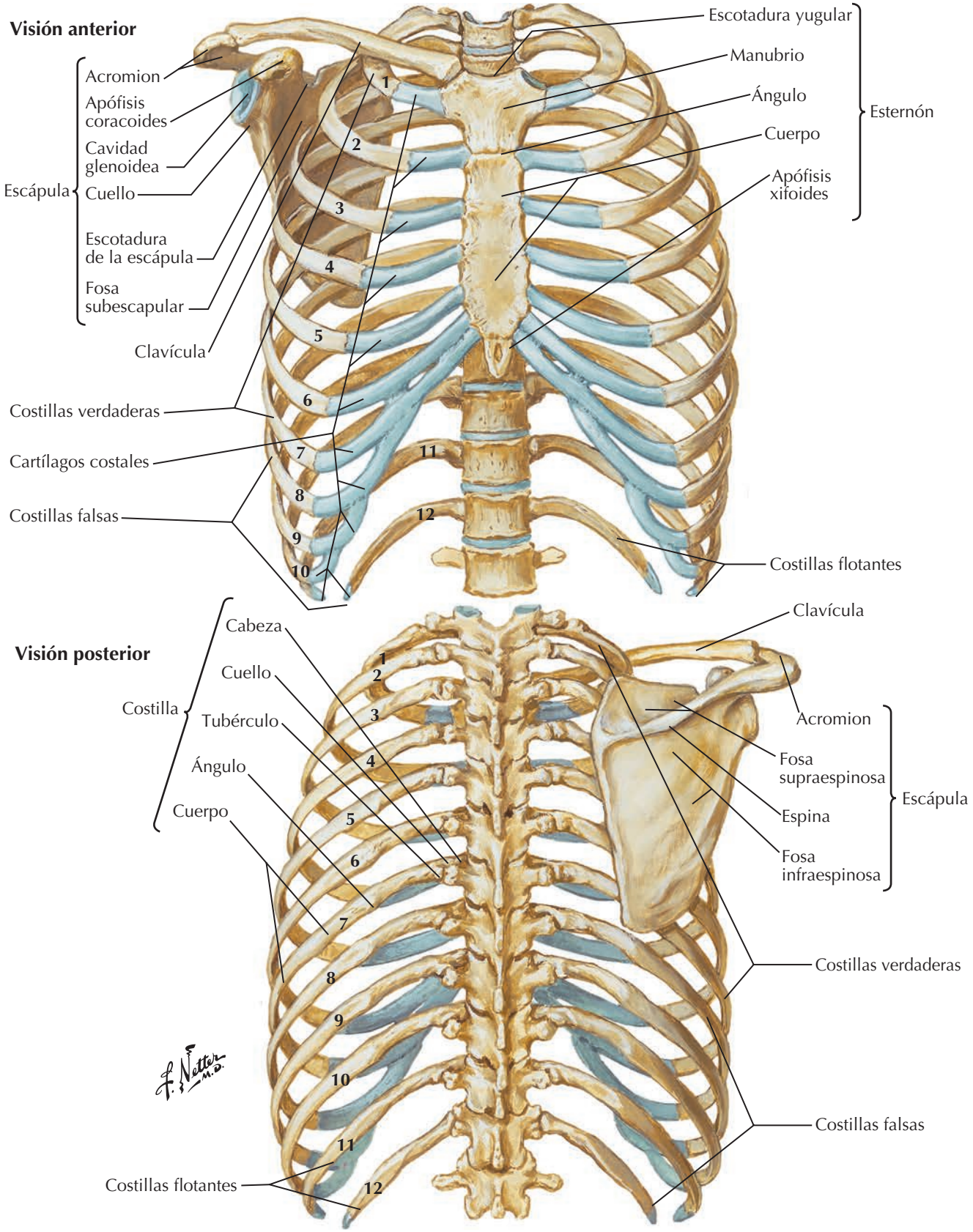

booksmedicos.org

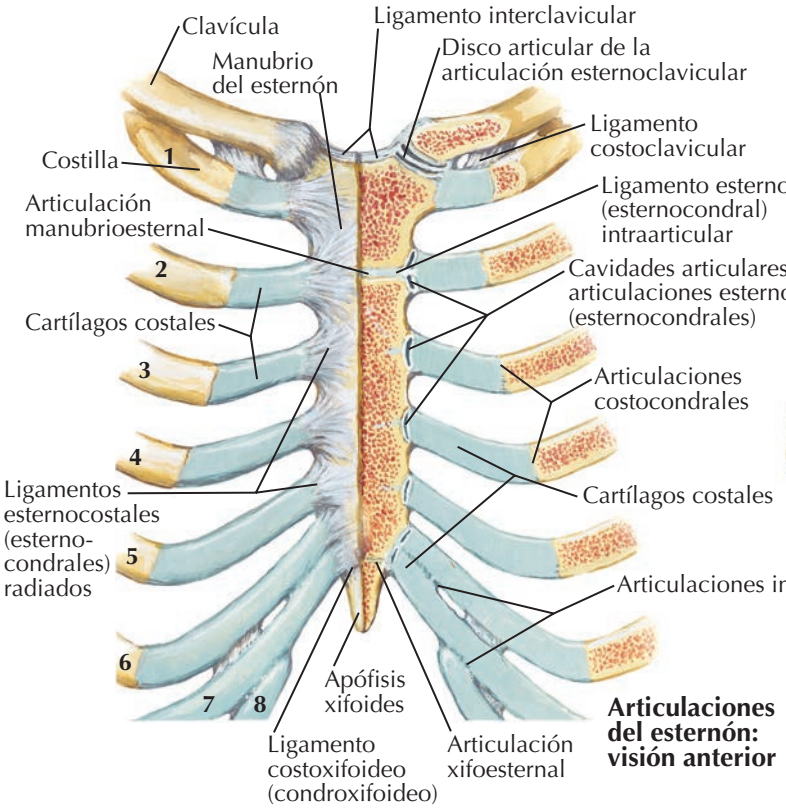

Articulaciones del esternón: visión anterior

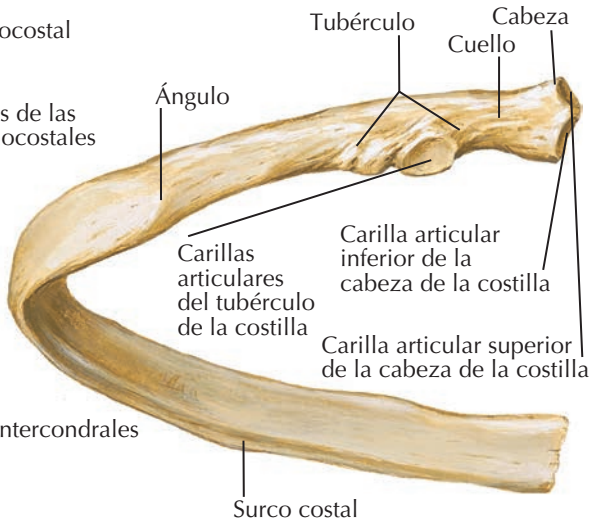

6.ª costilla: visión posterior

Nota: La cabeza de una costilla típica se articula con la fosita costal superior de la vértebra torácica de su mismo número (por medio de su carilla articular inferior), la fosita costal inferior de la vértebra situada por encima (mediante su carilla articular superior) y el disco intervertebral entre las dos vértebras. El tubérculo de la costilla se articula con la apófisis transversa de la vértebra del mismo número.

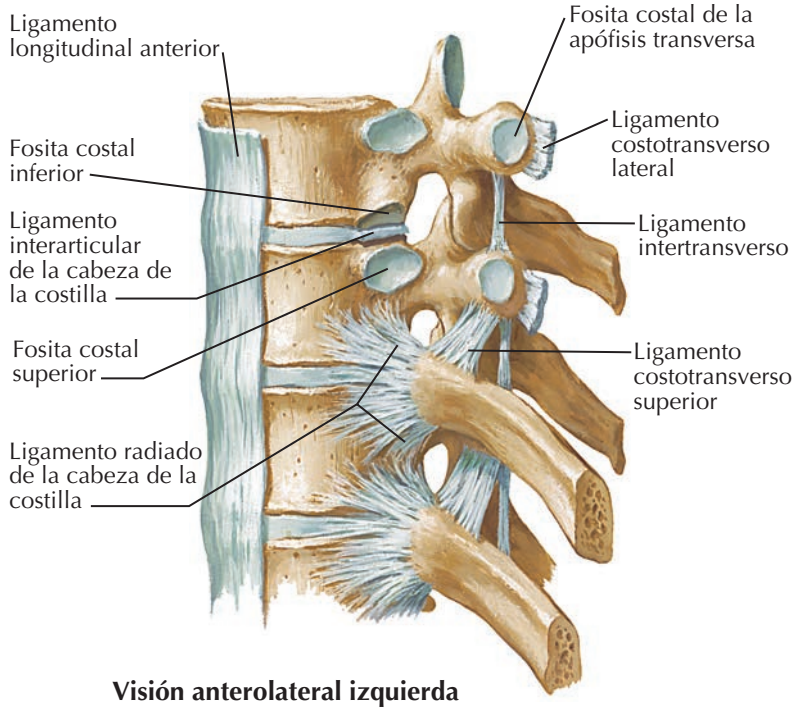

Visión anterolateral izquierda

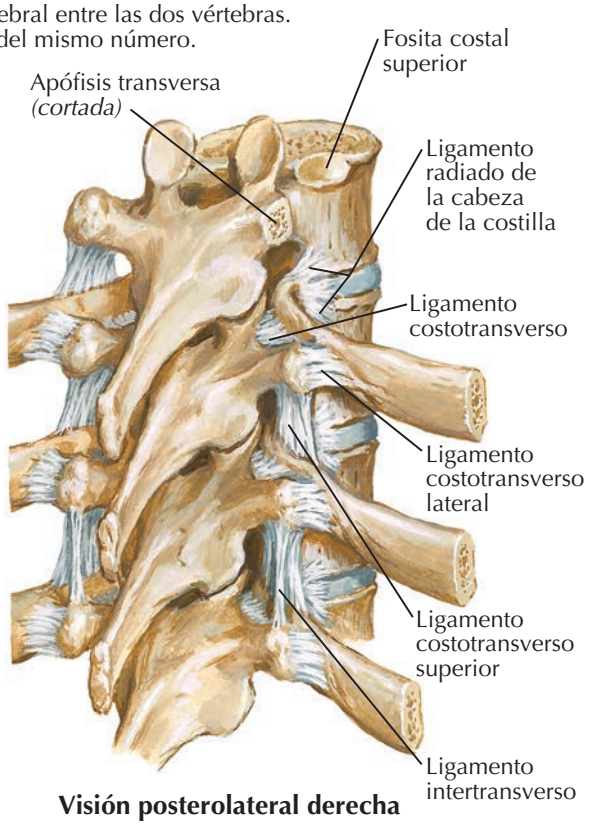

Visión posterolateral derecha

booksmedicos.org

Véanse también **láminas S-149, S-153, S-170**

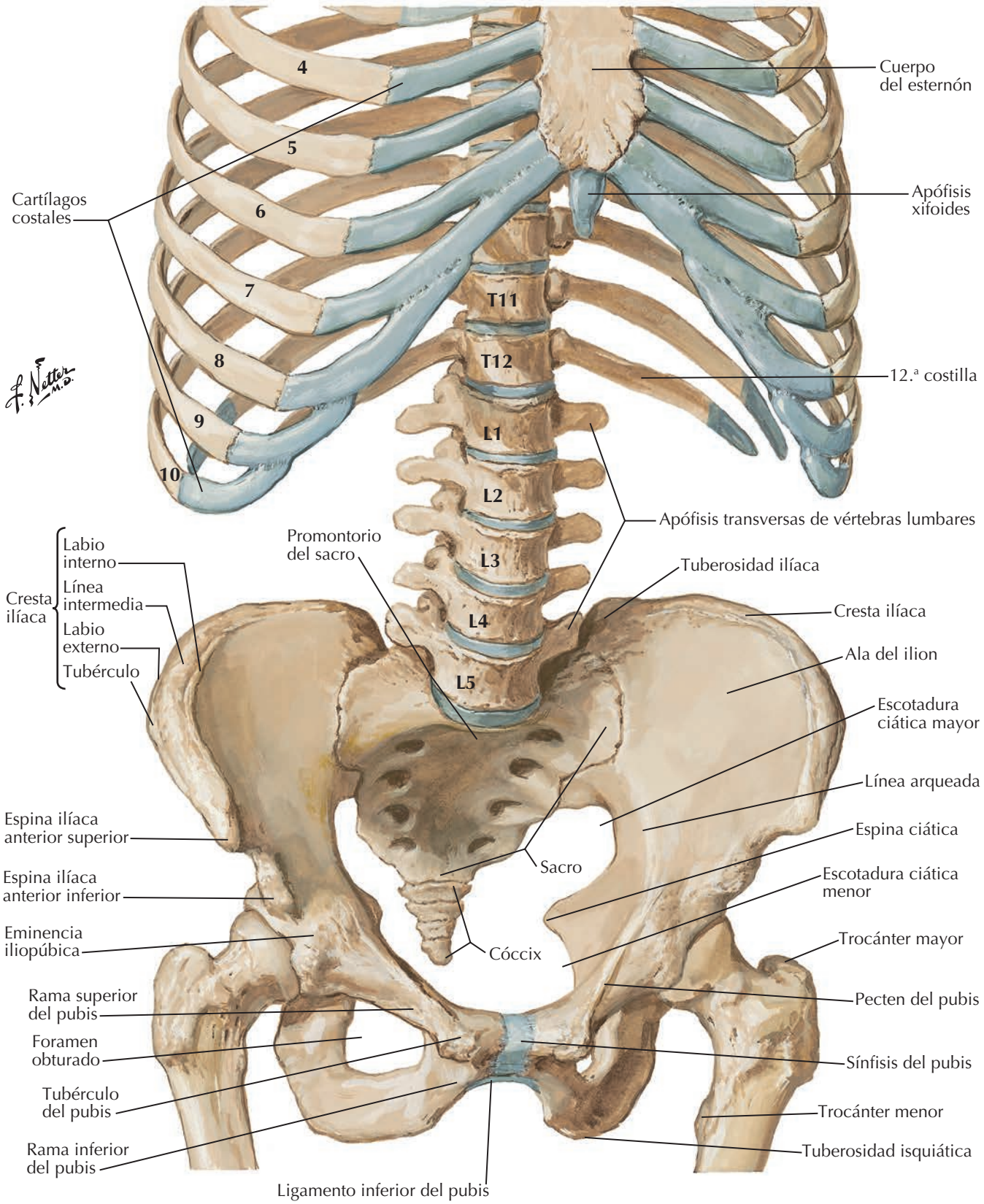

booksmedicos.org

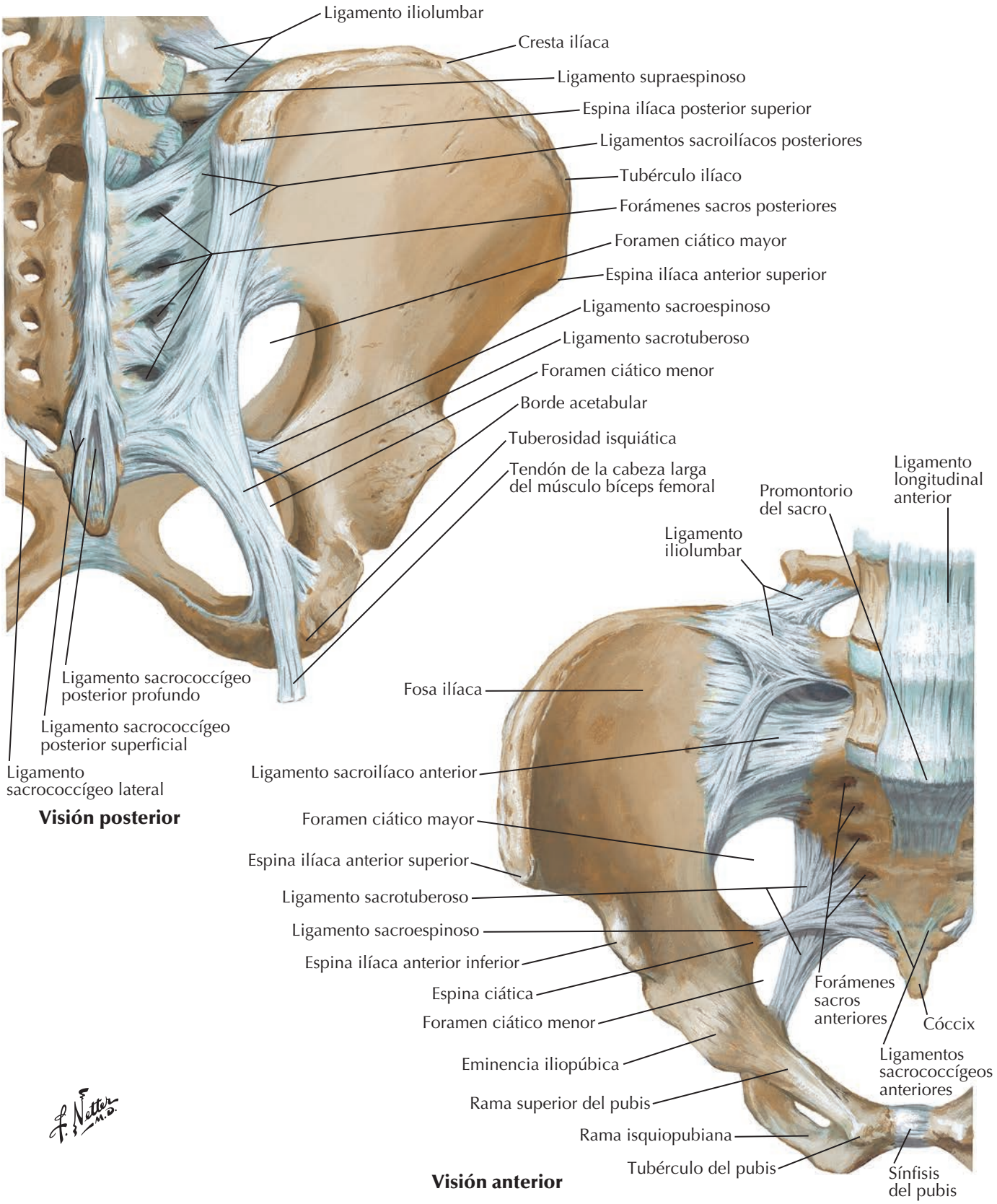

booksmedicos.org

Véanse también **láminas S-151, S-152, S-154**

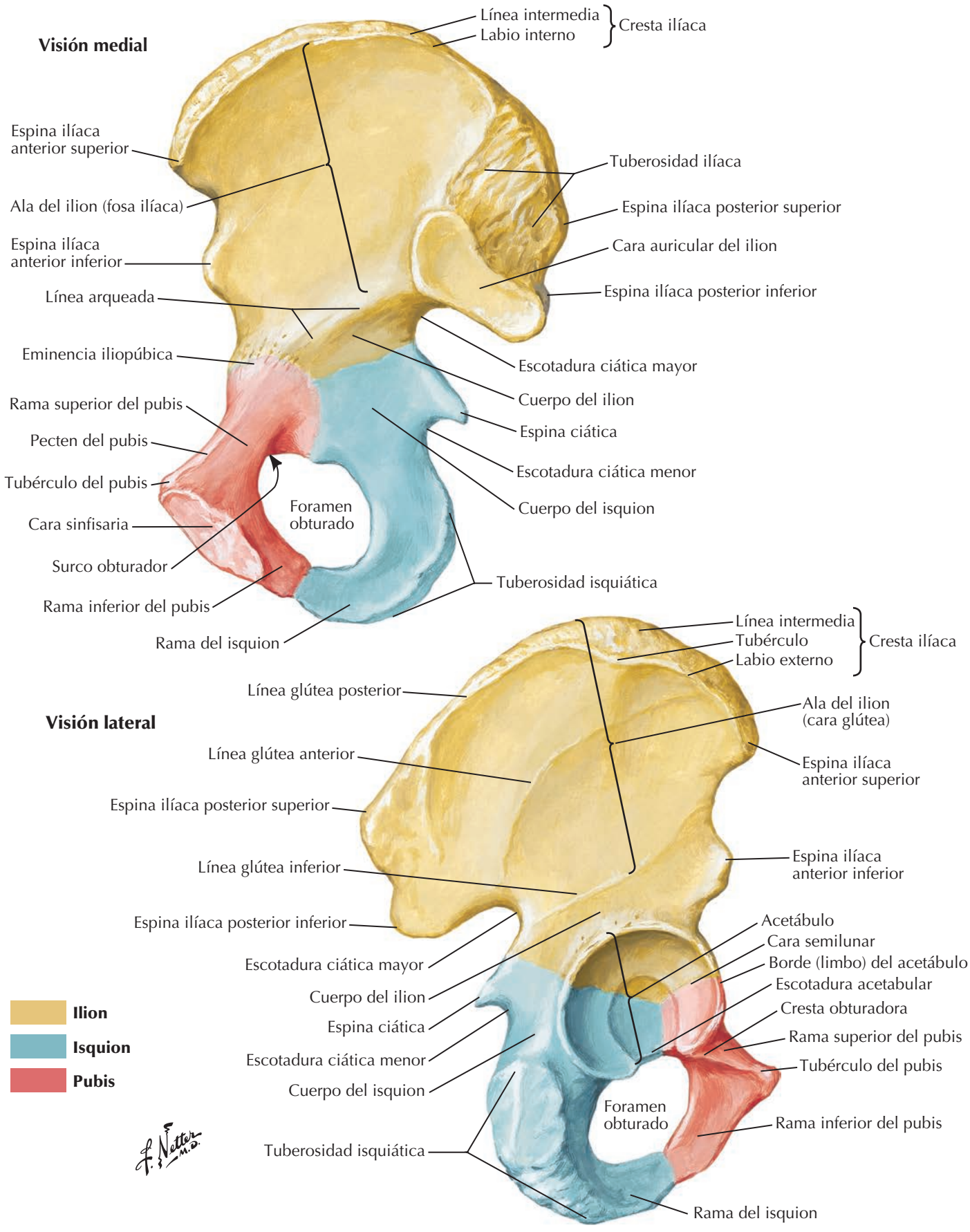

booksmedicos.org

Véanse también **láminas S-154, S-217, S-219, S-221, S-273, S-275**

Corte sagital medio

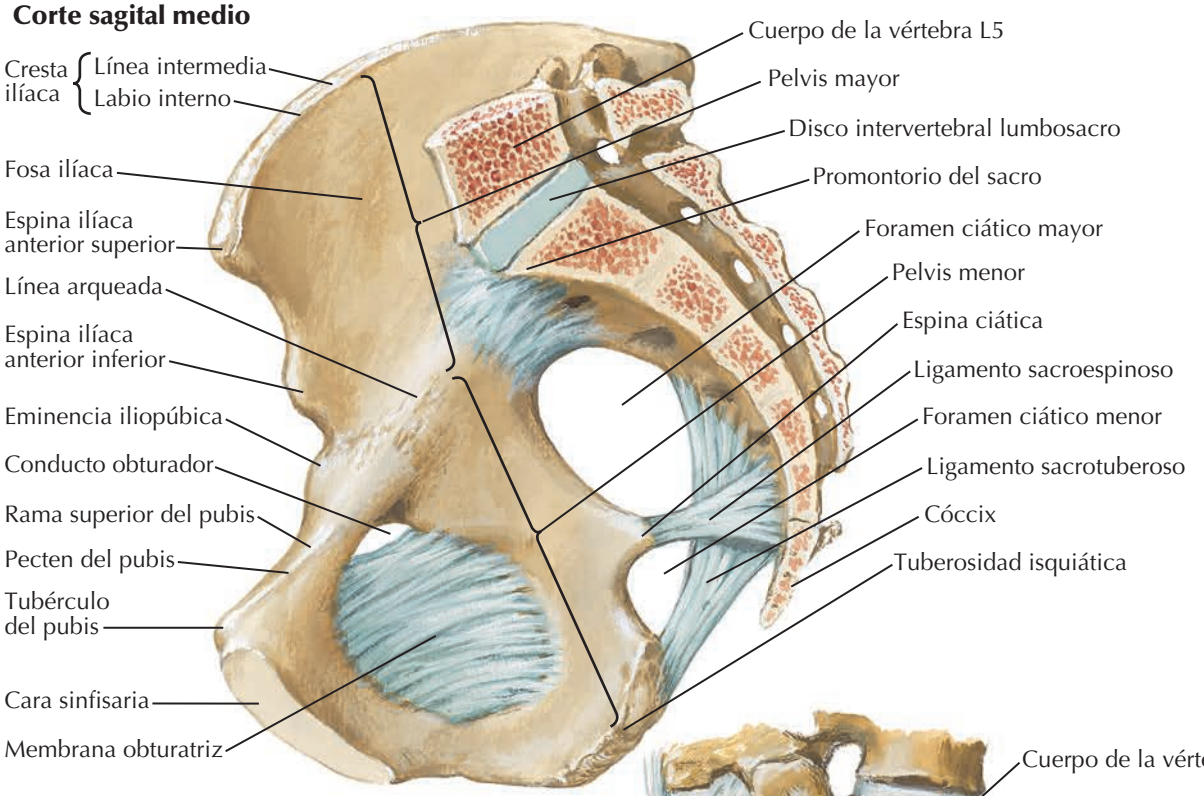

Visión lateral

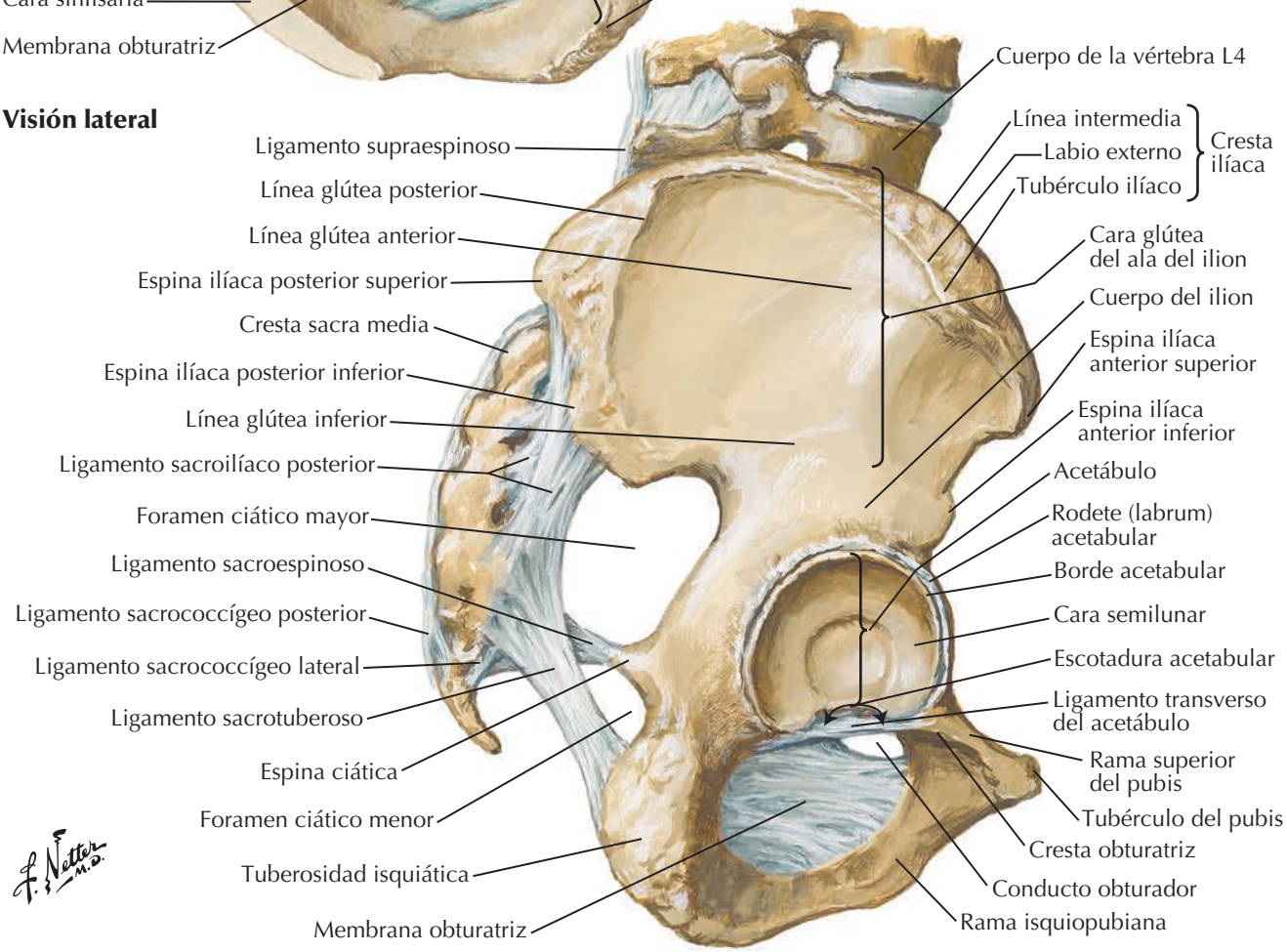

booksmedicos.org

Véanse también **láminas S-149, S-158, S-231, S-264**

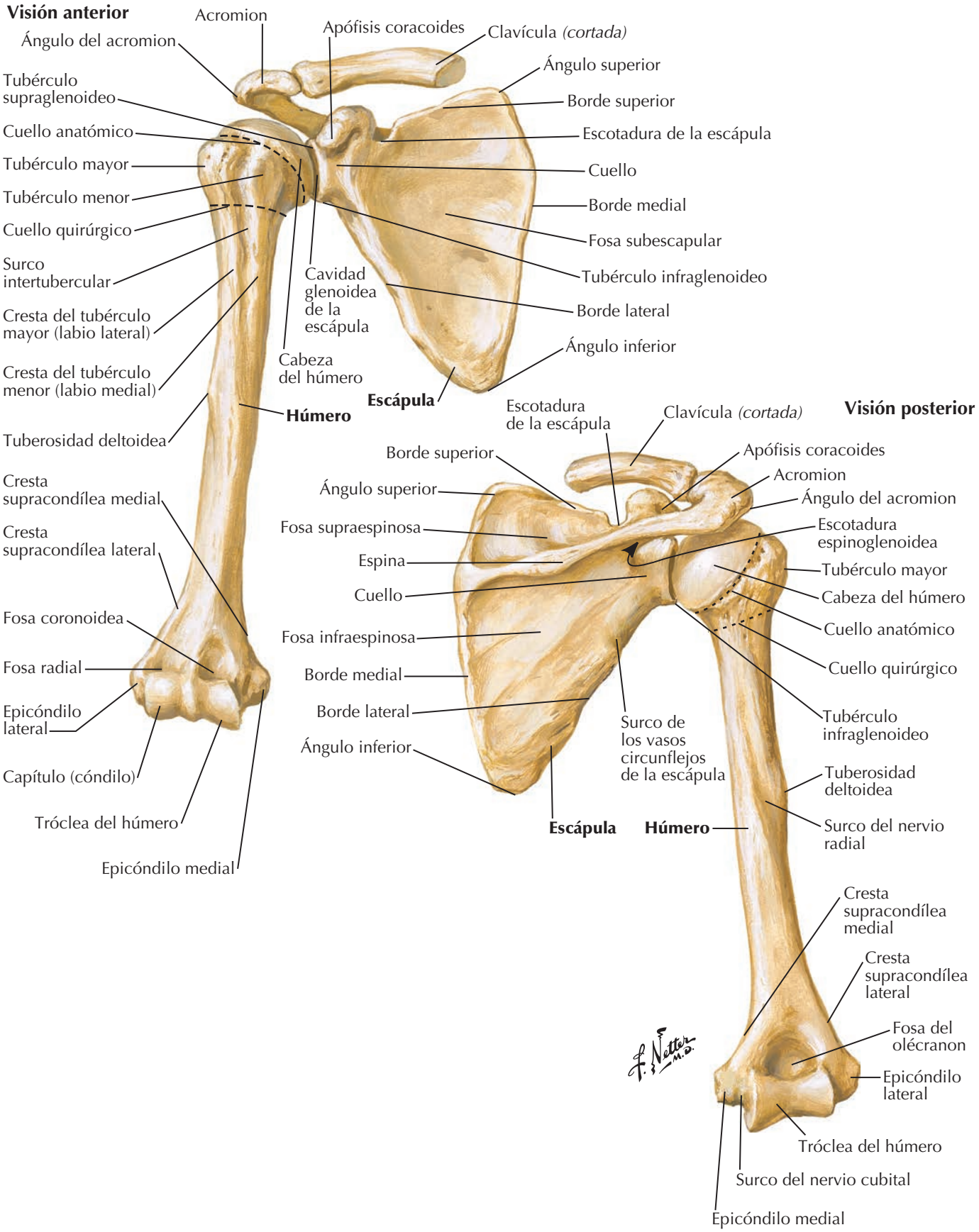

booksmedicos.org

Véanse también **láminas S-149, S-155, S-204, S-231, S-264**

Clavícula derecha

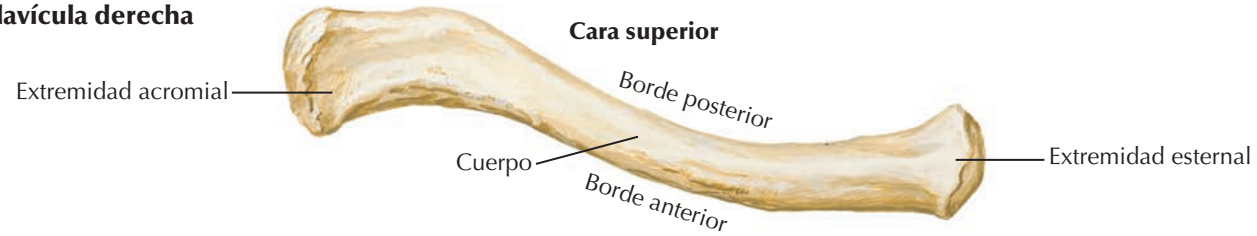

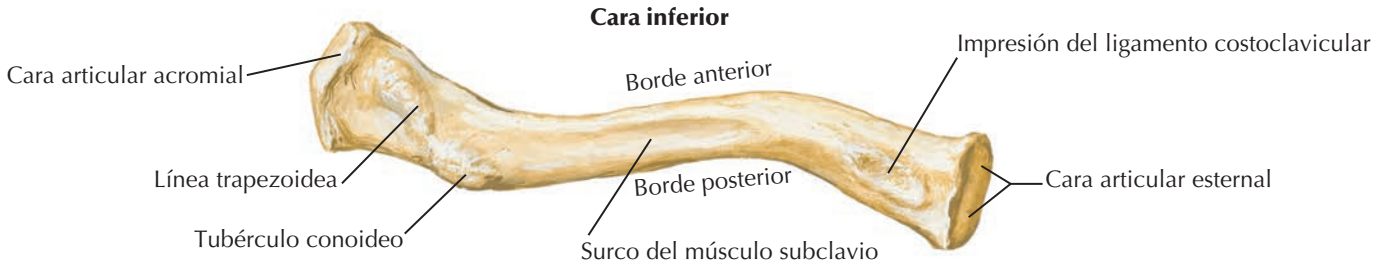

Articulación esternoclavicular

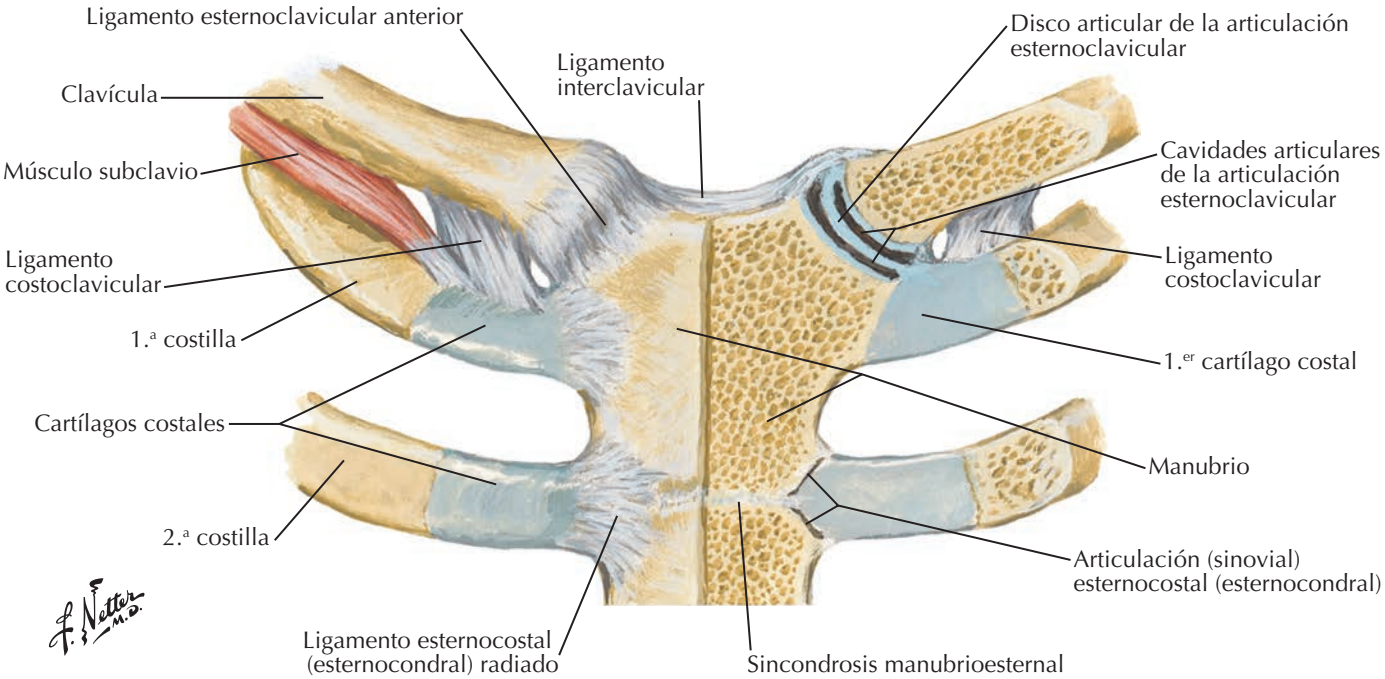

booksmedicos.org

Véanse también **láminas S-232, S-233**

Visión anterior

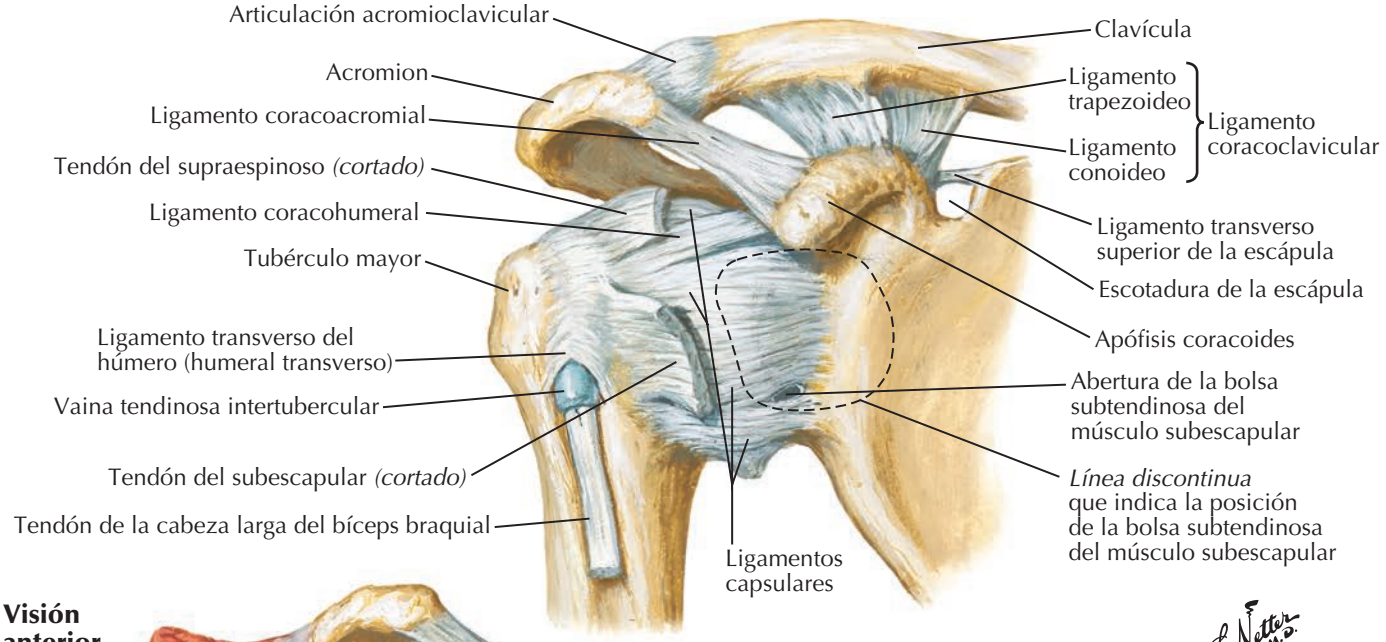

Visión anterior

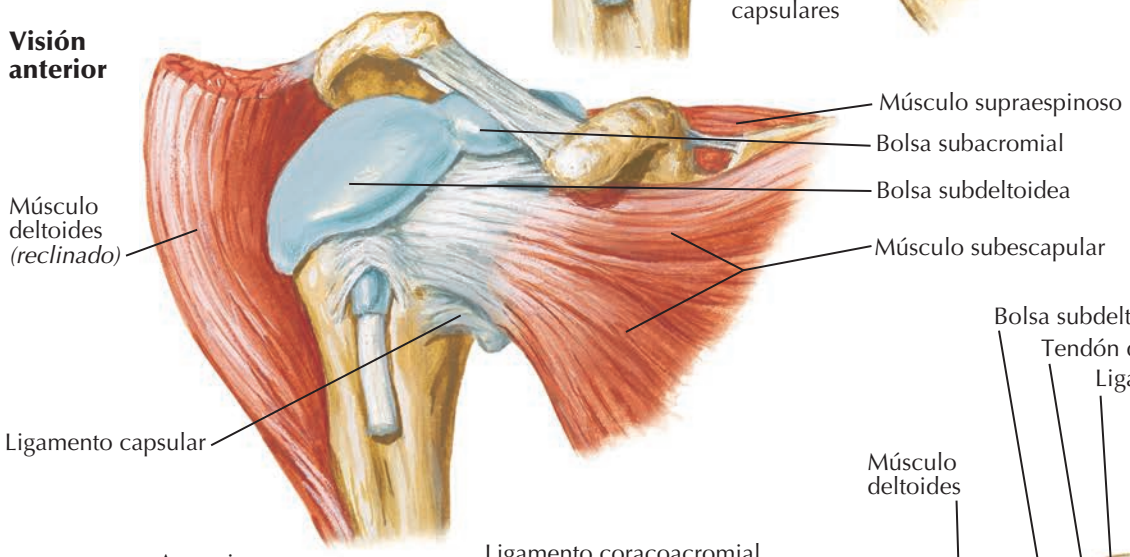

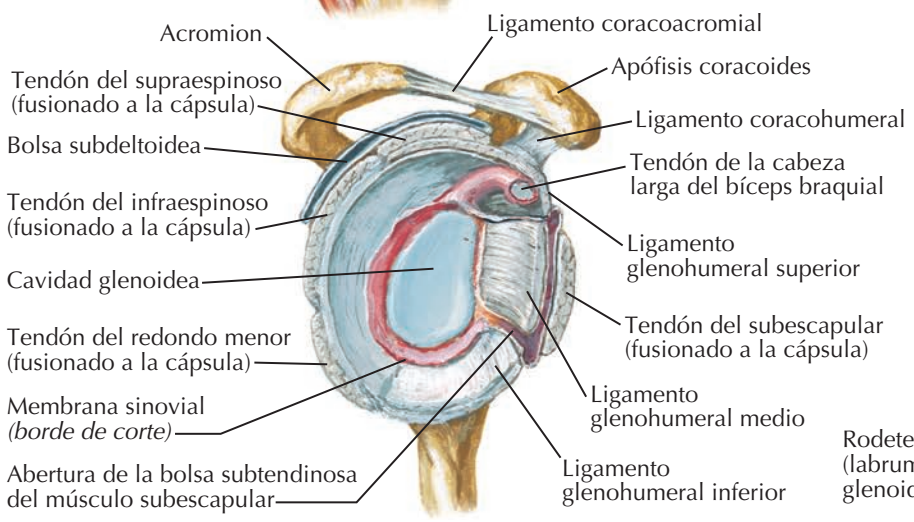

Articulación abierta: visión lateral

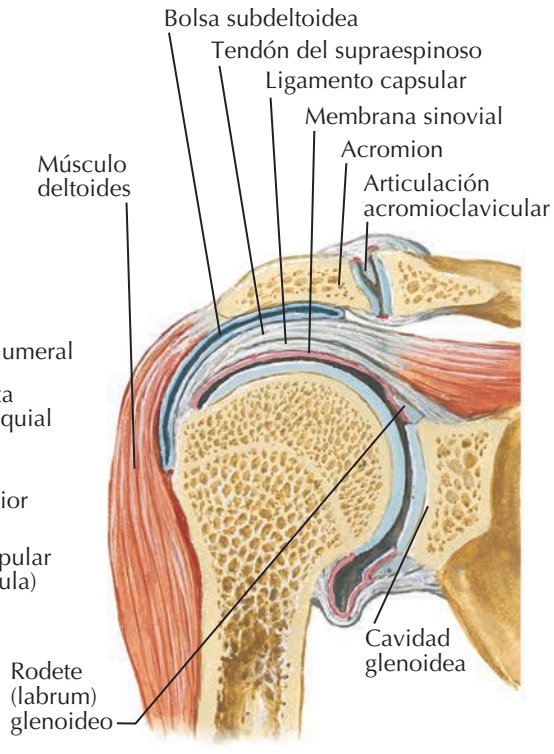

Corte frontal a través de la articulación del hombro

booksmedicos.org

Radiografía anteroposterior del hombro derecho

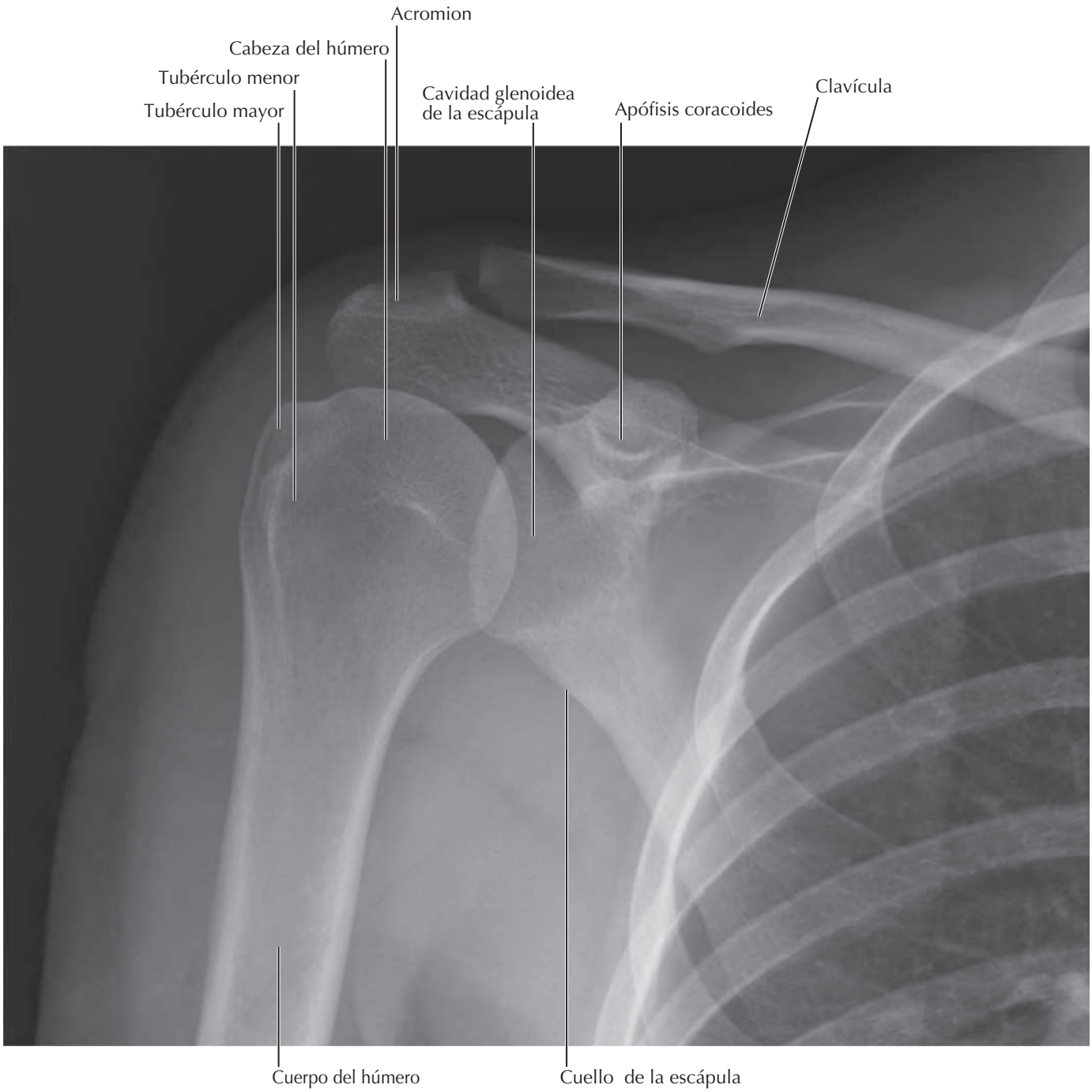

booksmedicos.org

Véase también **lámina S-161**

Codo derecho

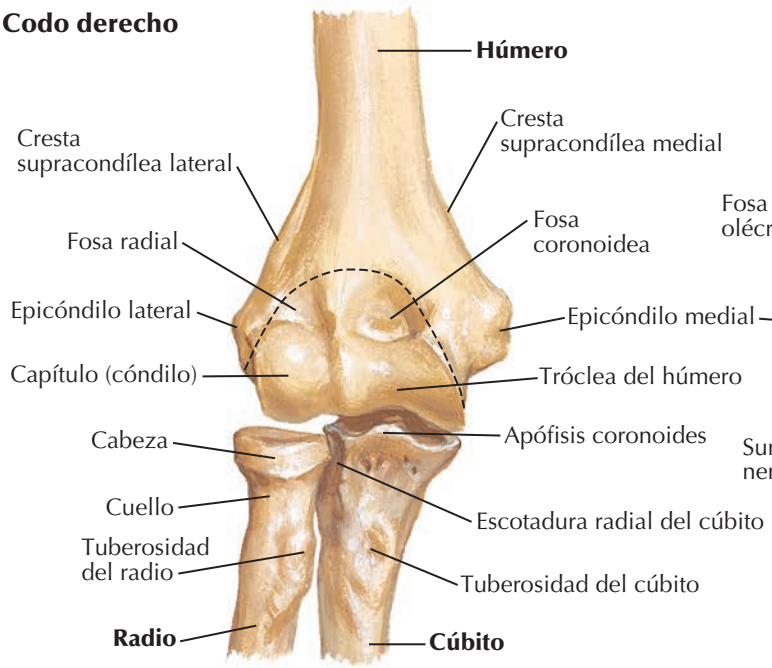

En extensión: visión anterior

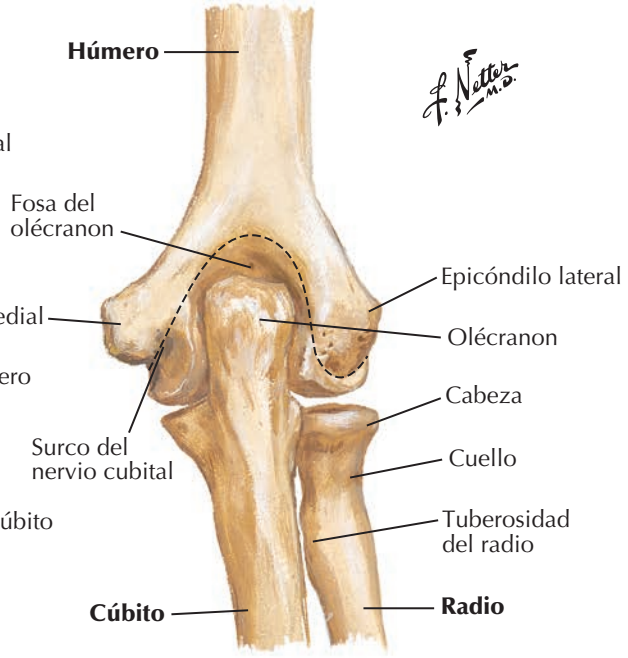

En extensión: visión posterior

En extensión: visión lateral

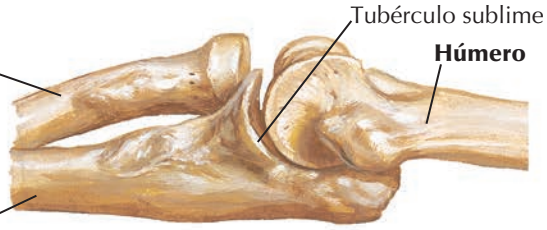

En extensión: visión medial

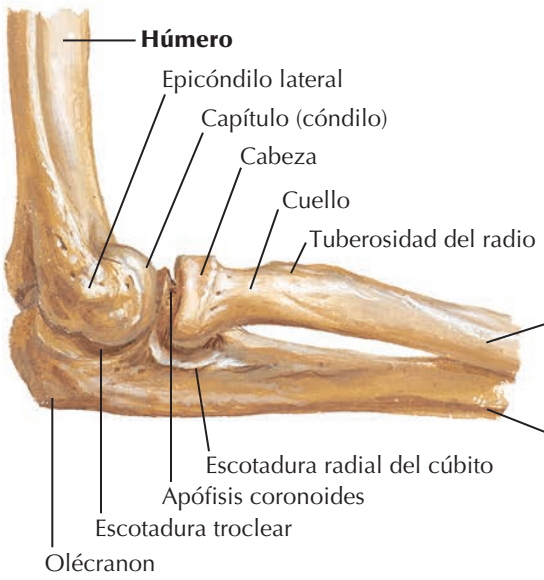

En flexión de 90°: visión lateral

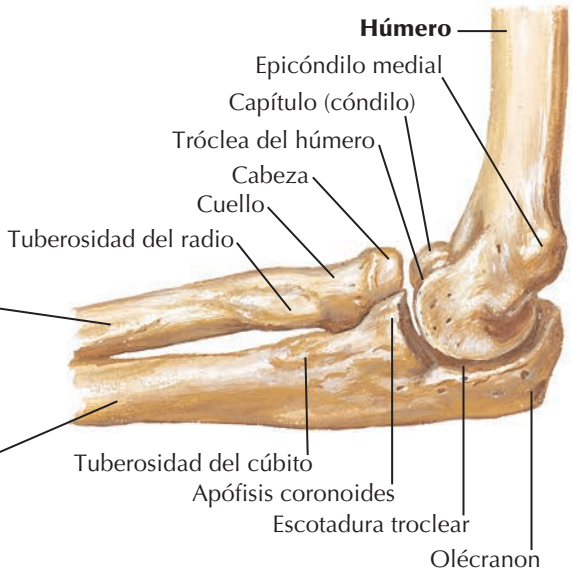

En flexión de 90°: visión medial

booksmedicos.org

Proyección anteroposterior

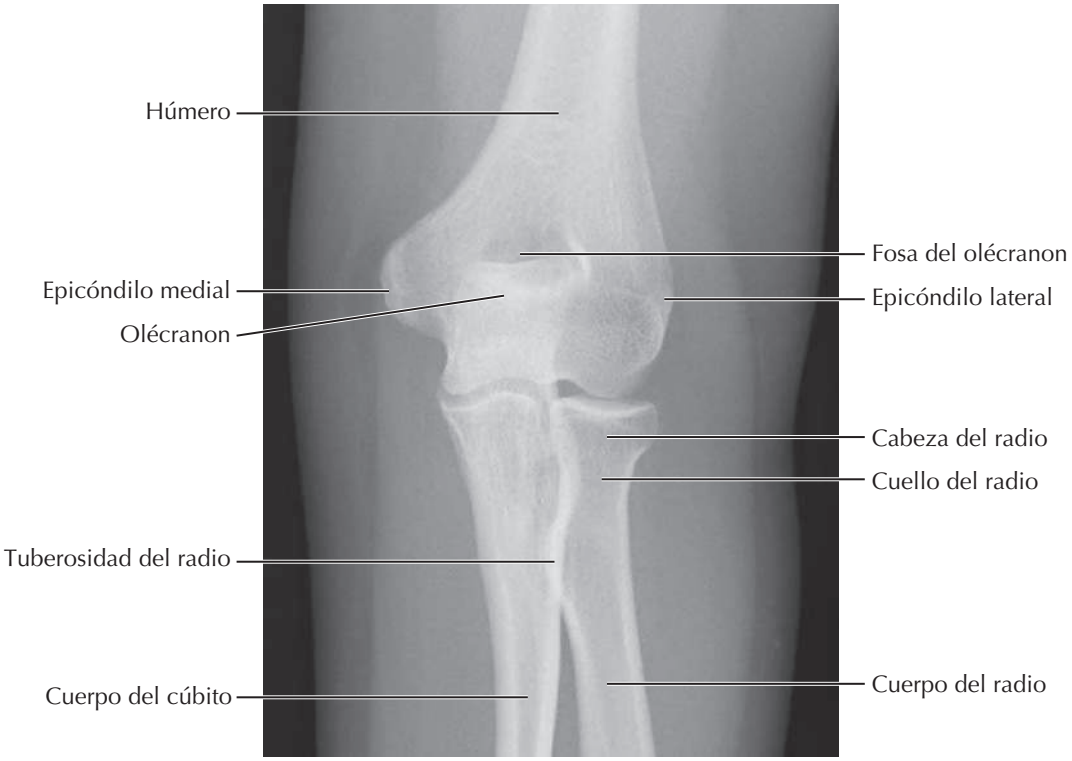

Proyección lateral

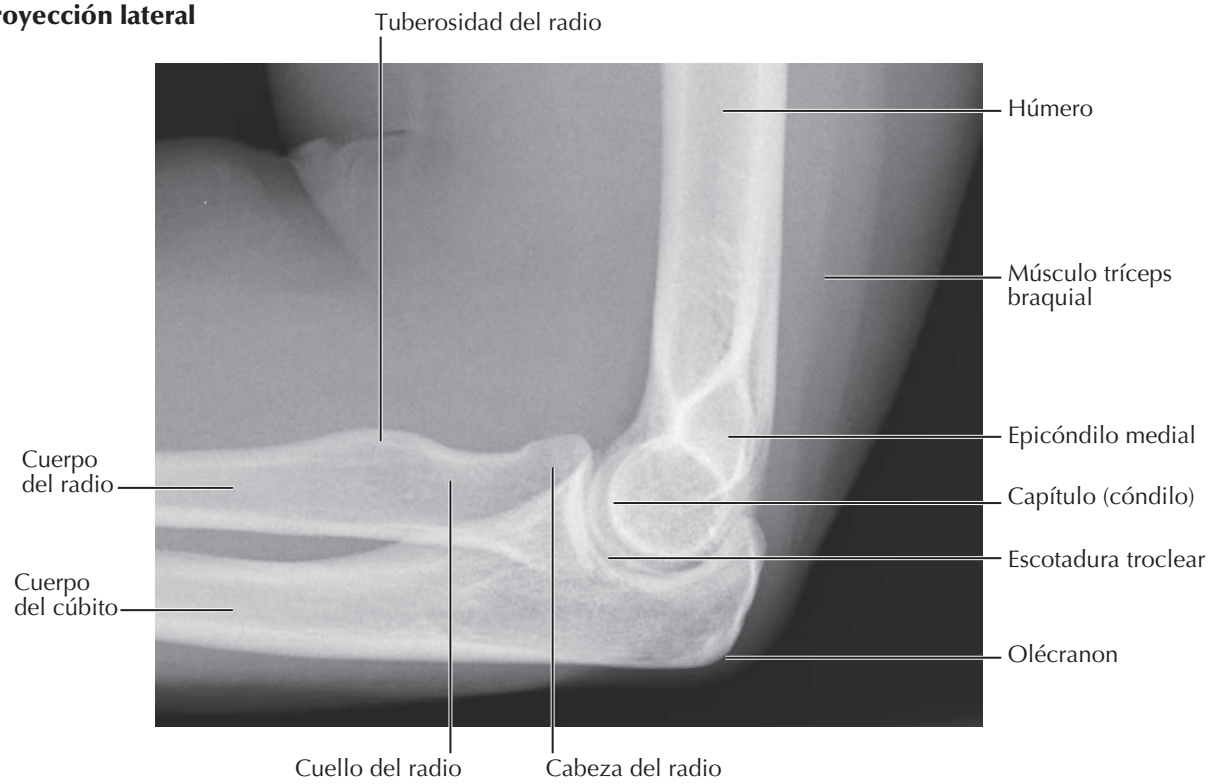

booksmedicos.org

Véanse también **láminas S-159, S-160**

Codo derecho: visión anterior

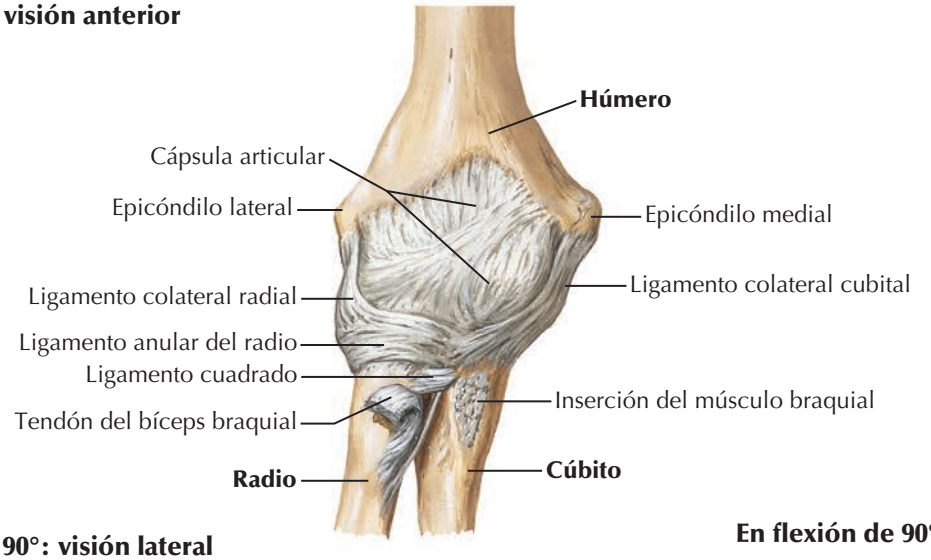

En flexión de 90°: visión lateral

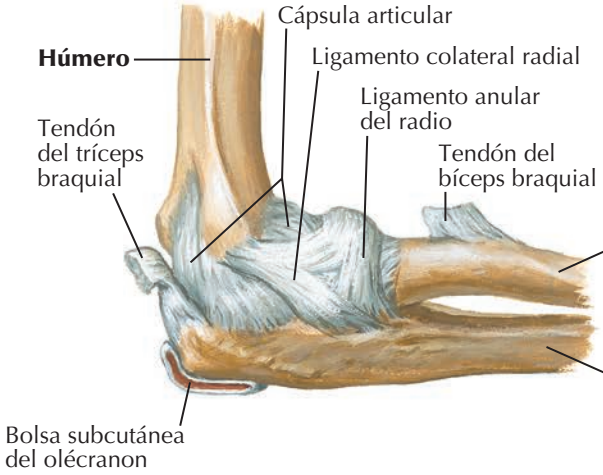

En flexión de 90°: visión medial

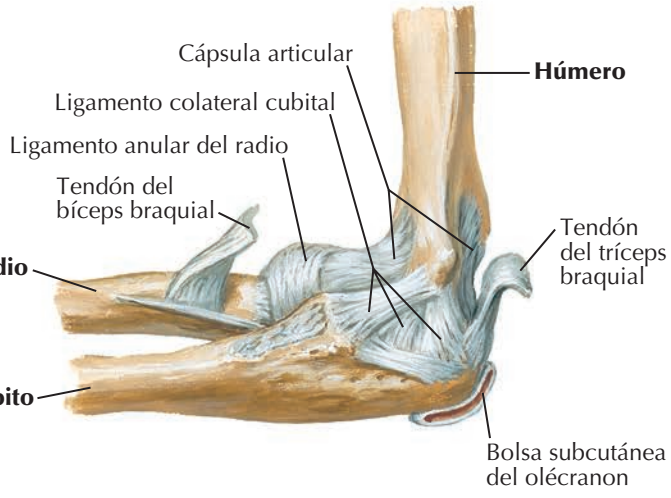

Articulación abierta: visión anterior

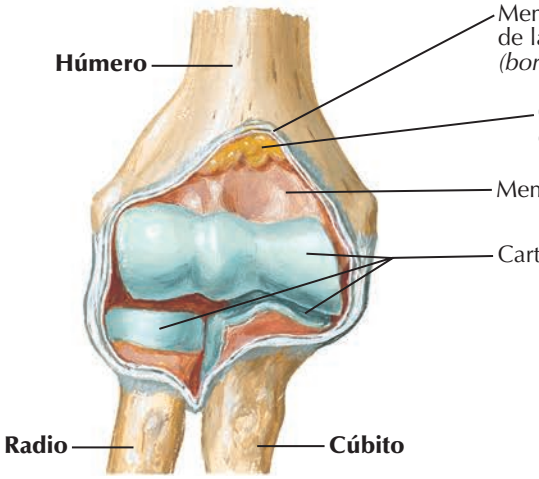

Articulación abierta: visión posterior

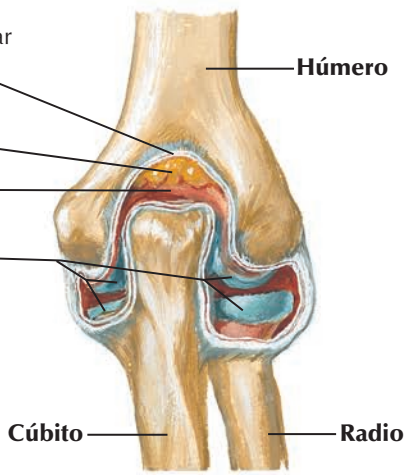

booksmedicos.org

Radio y cúbito derechos en supinación: visión anterior

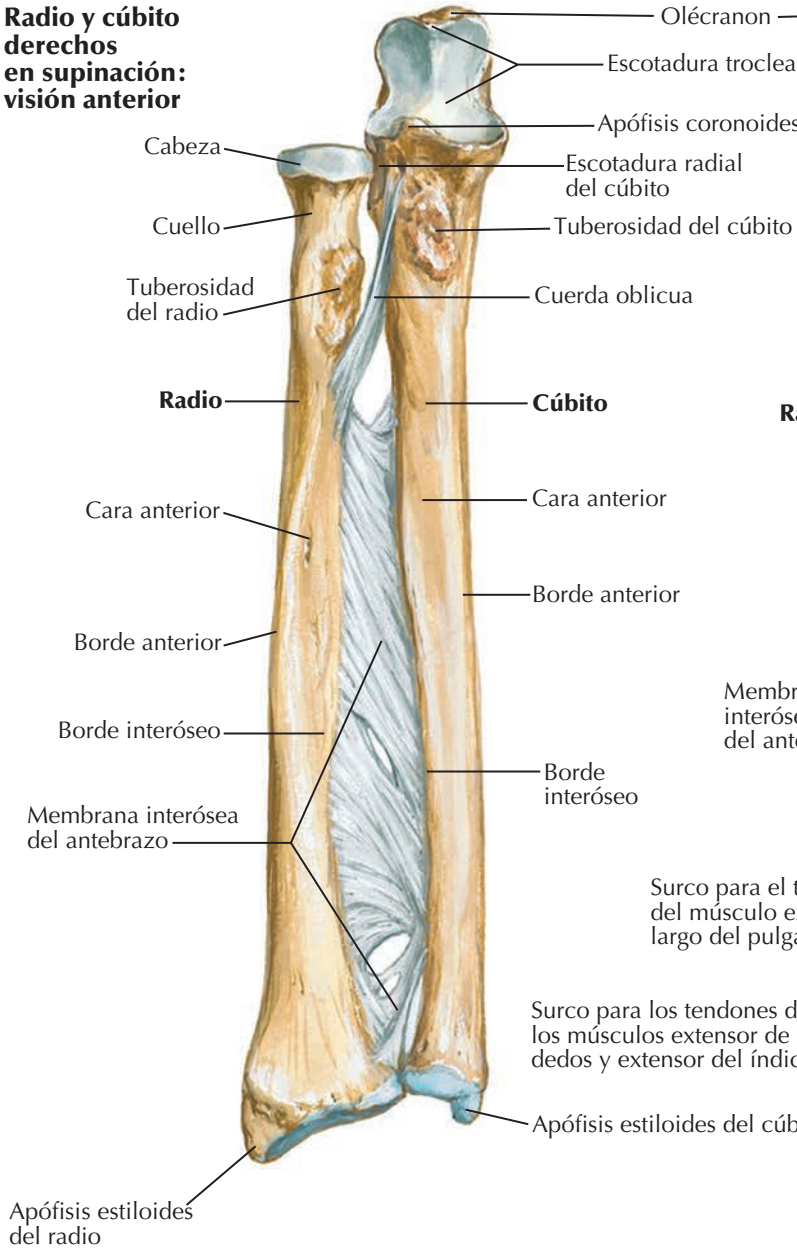

Radio y cúbito derechos en pronación: visión anterior

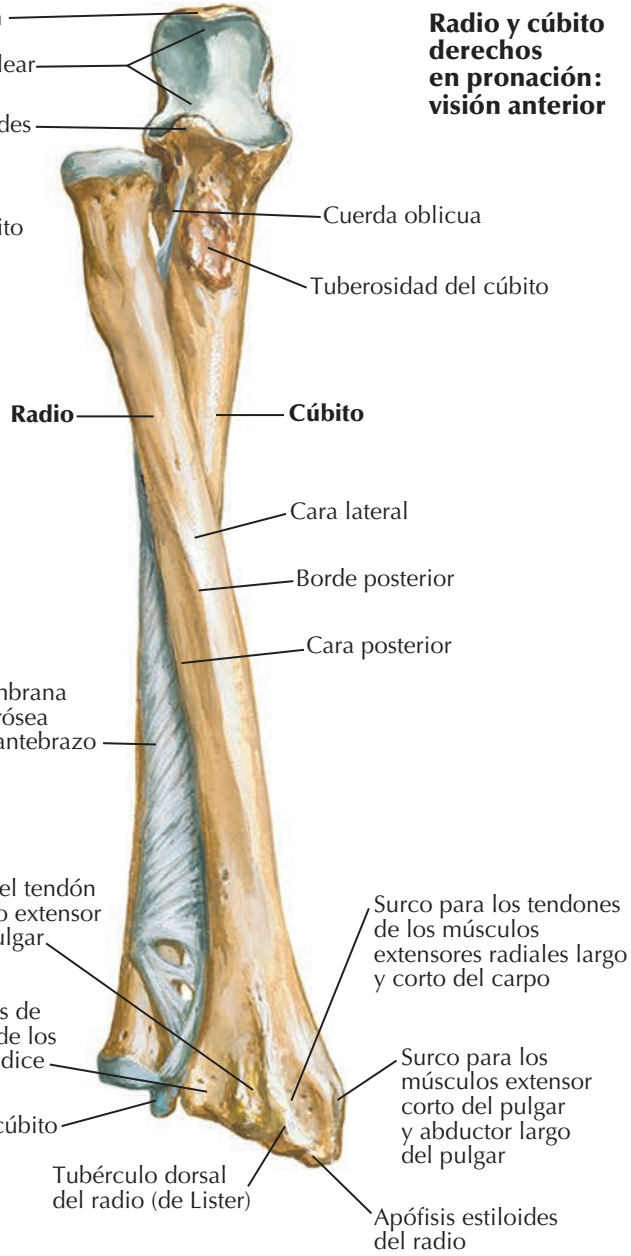

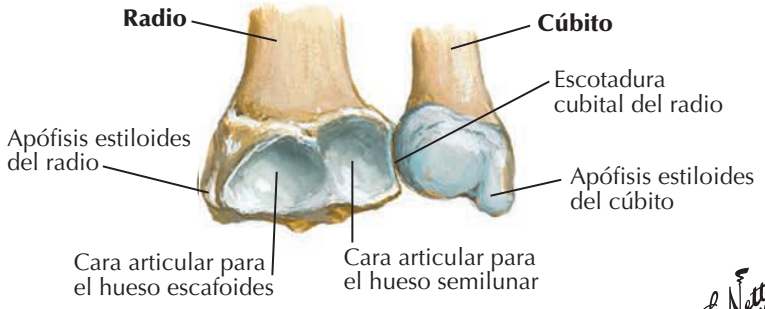

Cara articular carpiana

Radio (corte frontal): el hueso cortical del cuerpo del radio es más grueso que el del extremo distal del radio

booksmedicos.org

Véase también **lámina S-168**

Visión anterior (palmar)

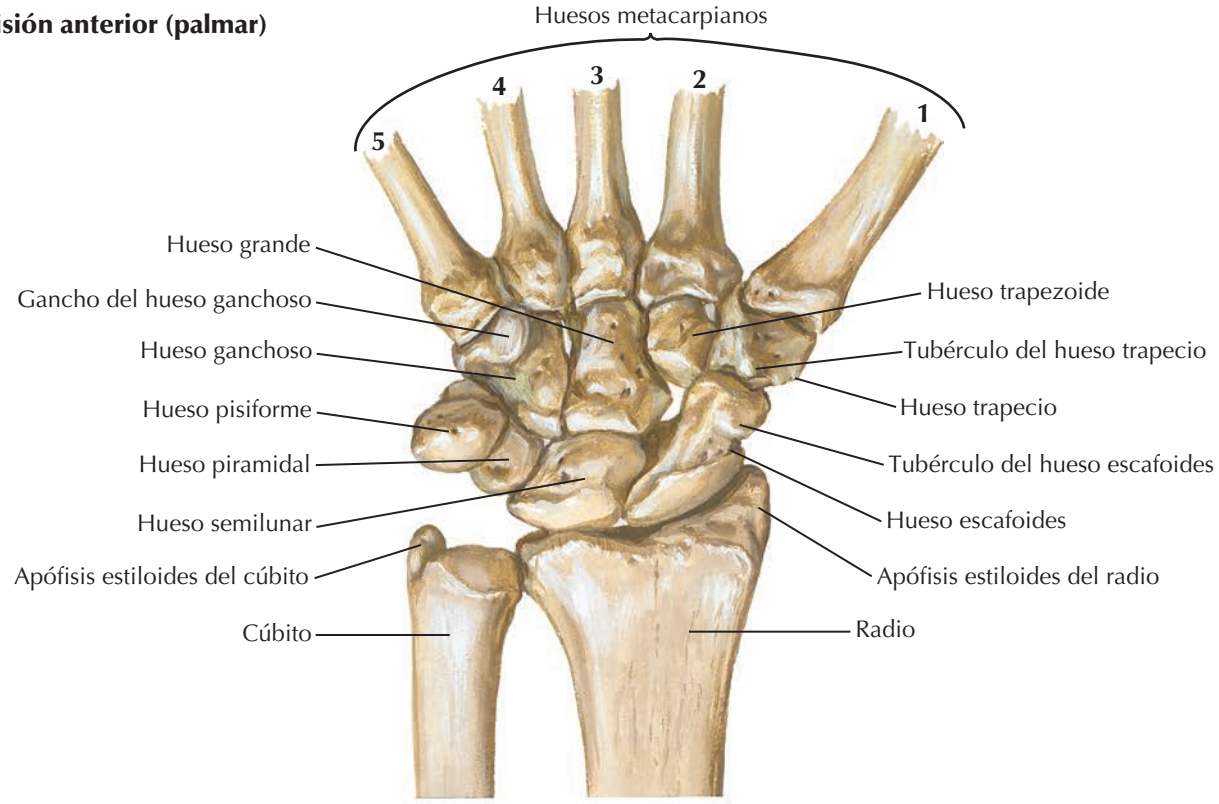

Visión posterior (dorsal)

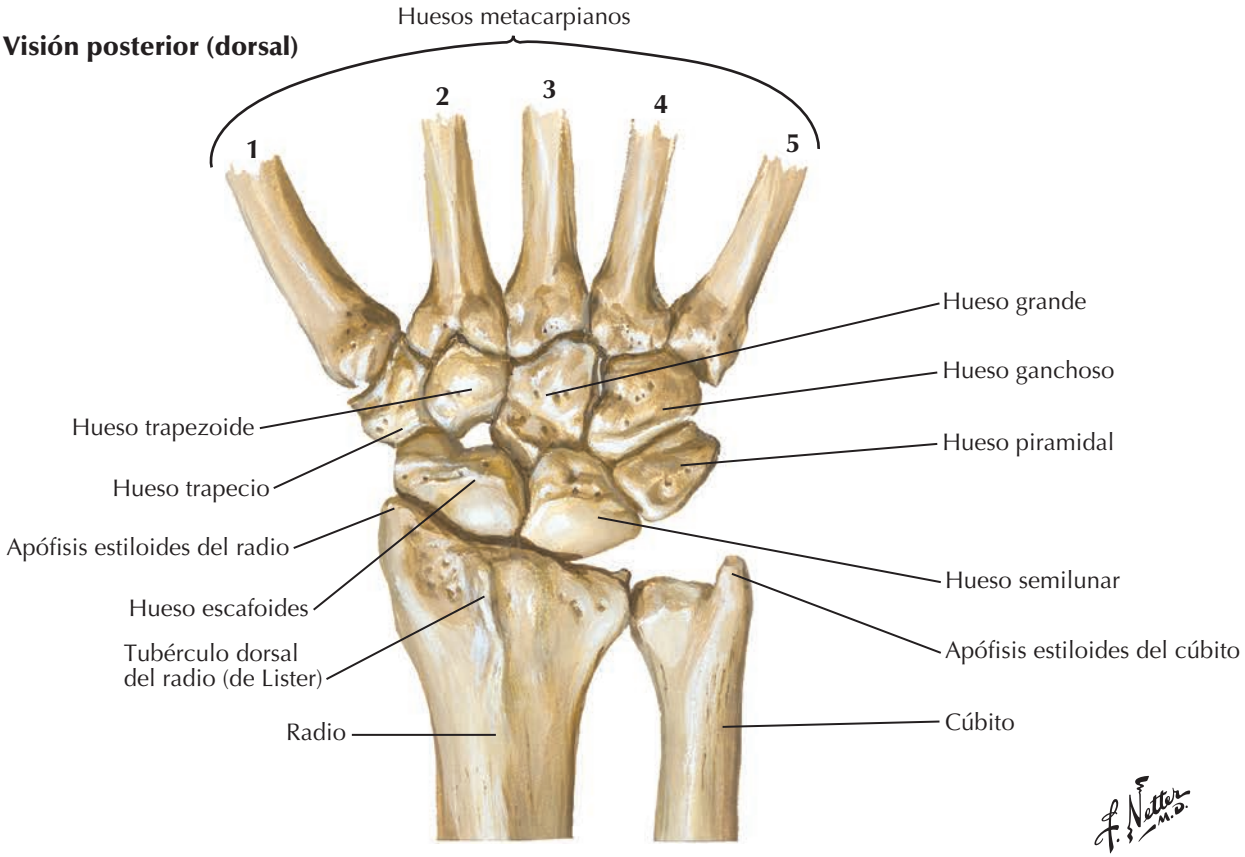

booksmedicos.org

Posición de los huesos del carpo con la mano en abducción: visión anterior (palmar)

Posición de los huesos del carpo con la mano en aducción: visión anterior (palmar)

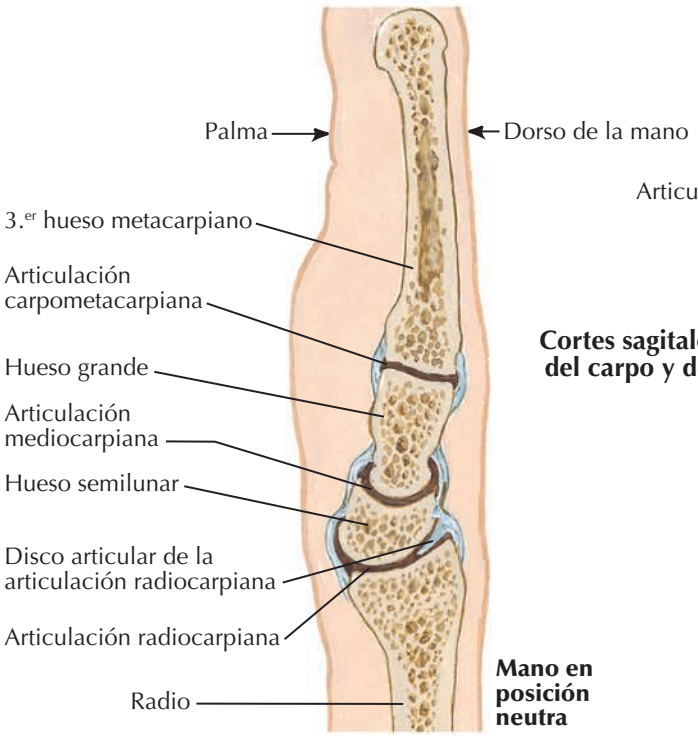

Mano en posición neutra

Cortes sagitales a través del carpo y dedo medio

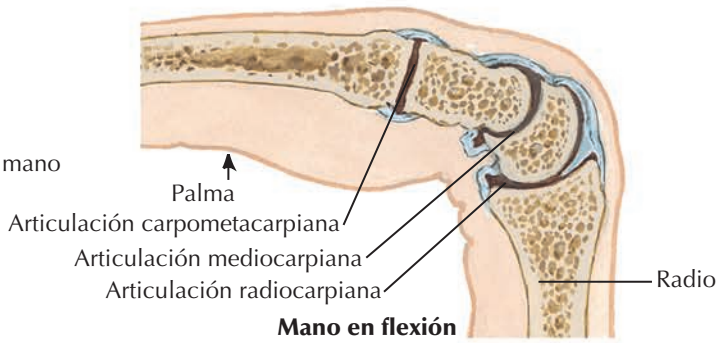

Mano en flexión

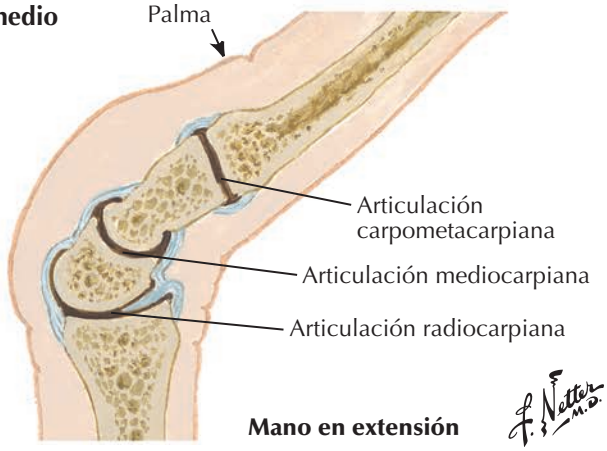

Mano en extensión

booksmedicos.org

Véase también **lámina S-169**

Plano palmar profundo

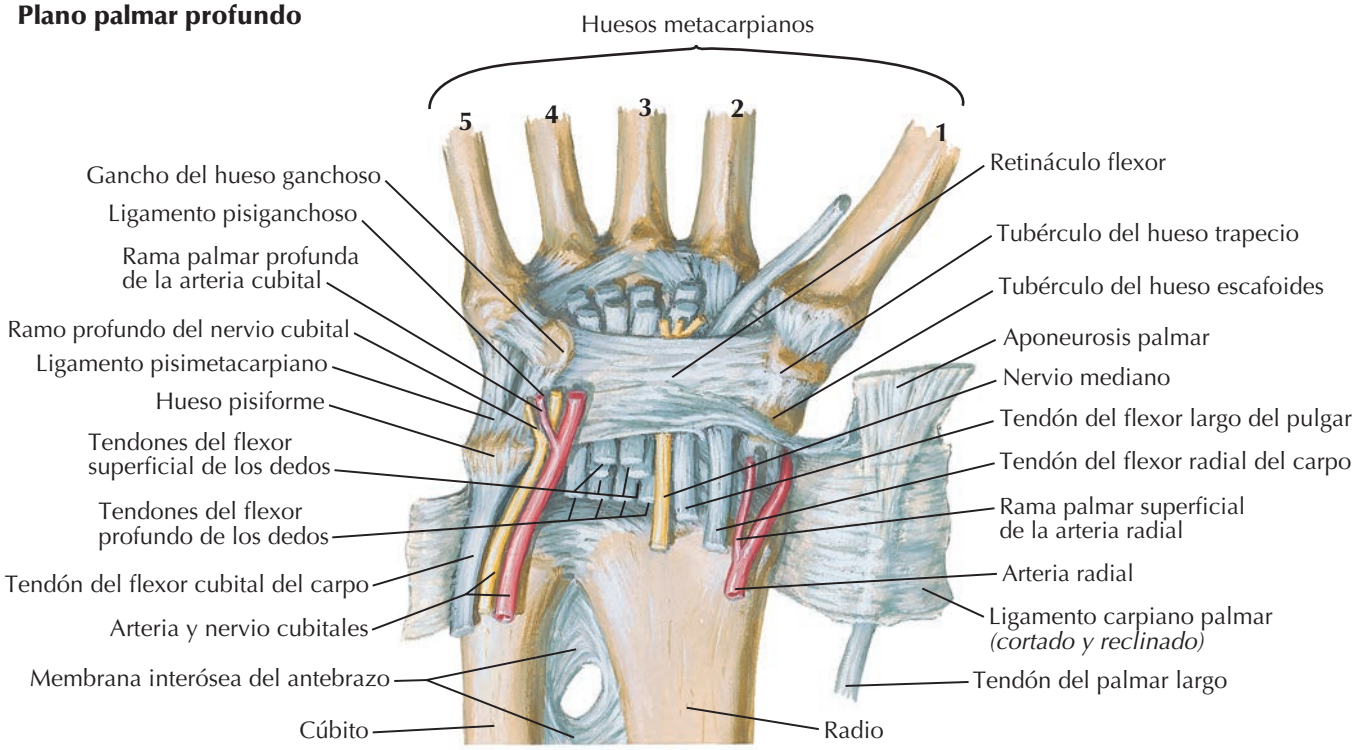

Retináculo flexor extirpado: visión palmar

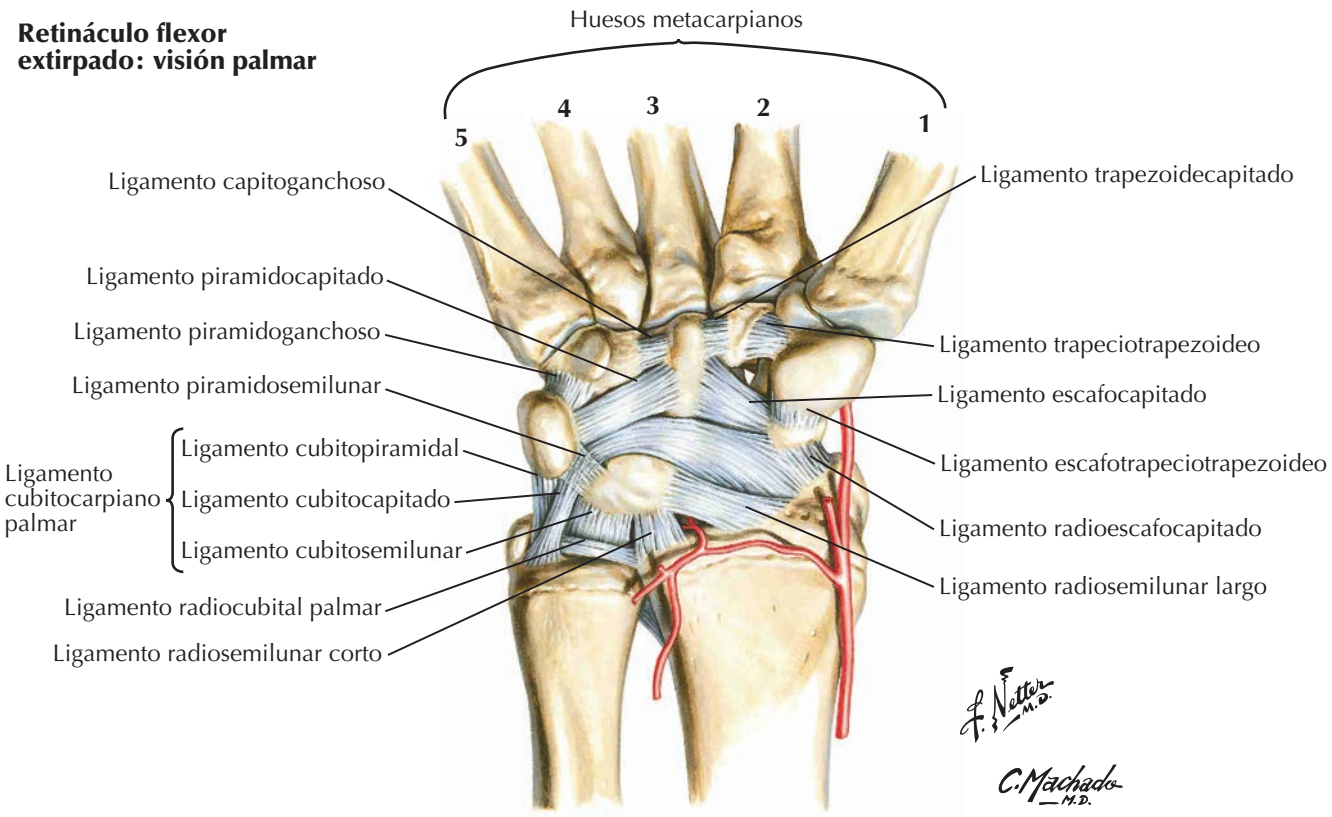

booksmedicos.org

Visión posterior (dorsal)

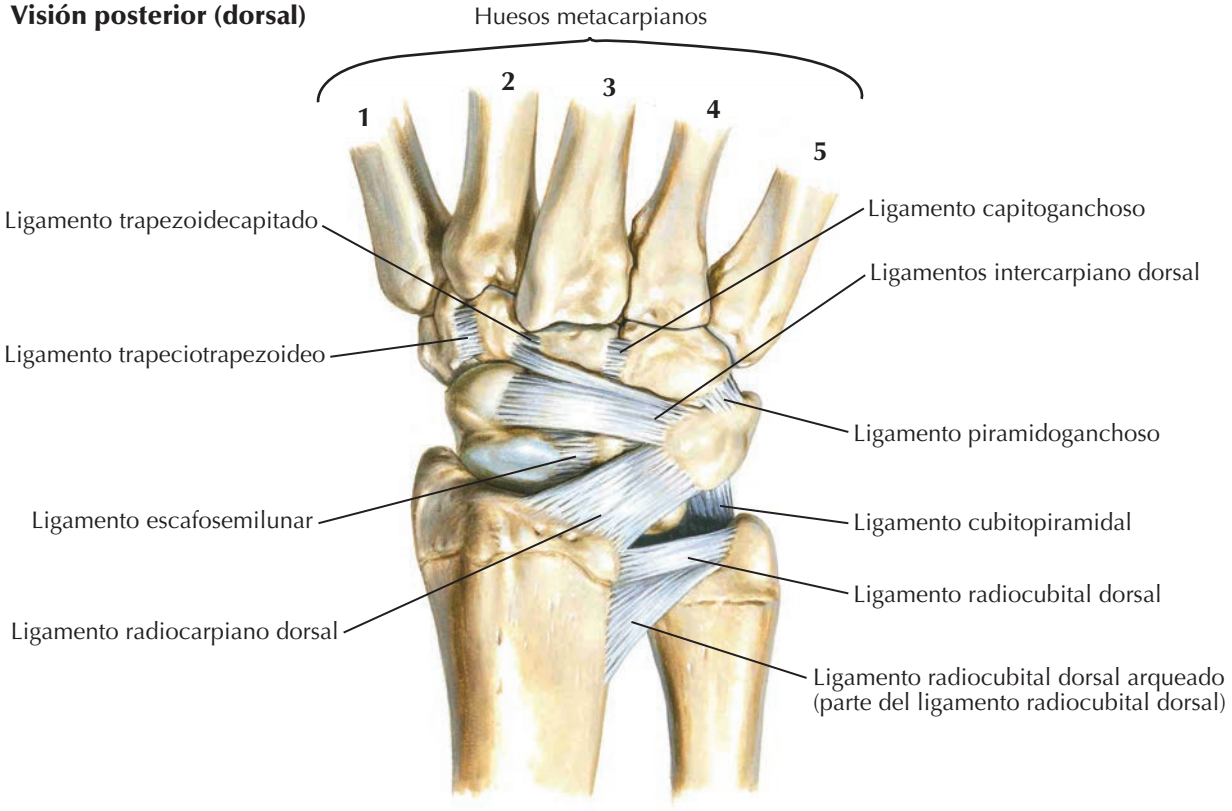

Corte frontal: visión dorsal

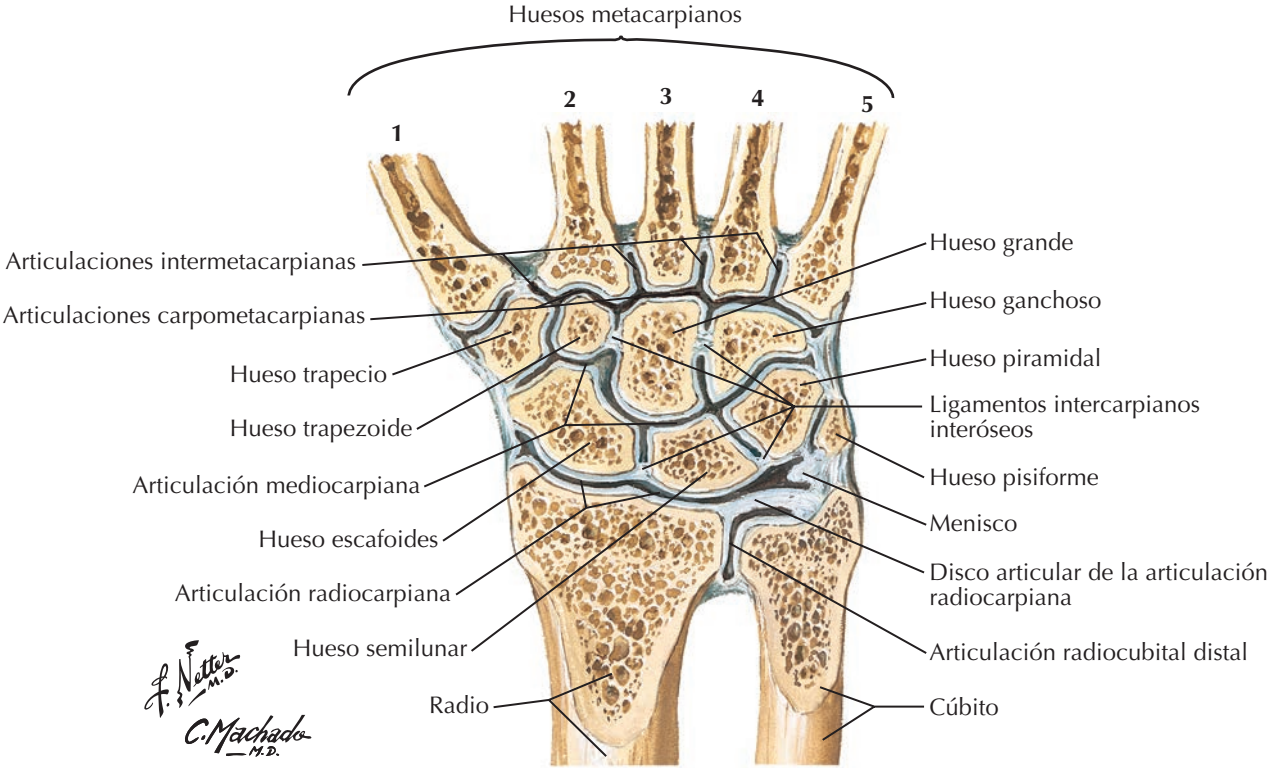

booksmedicos.org

Véase también **lámina S-168**

Mano derecha: visión anterior (palmar)

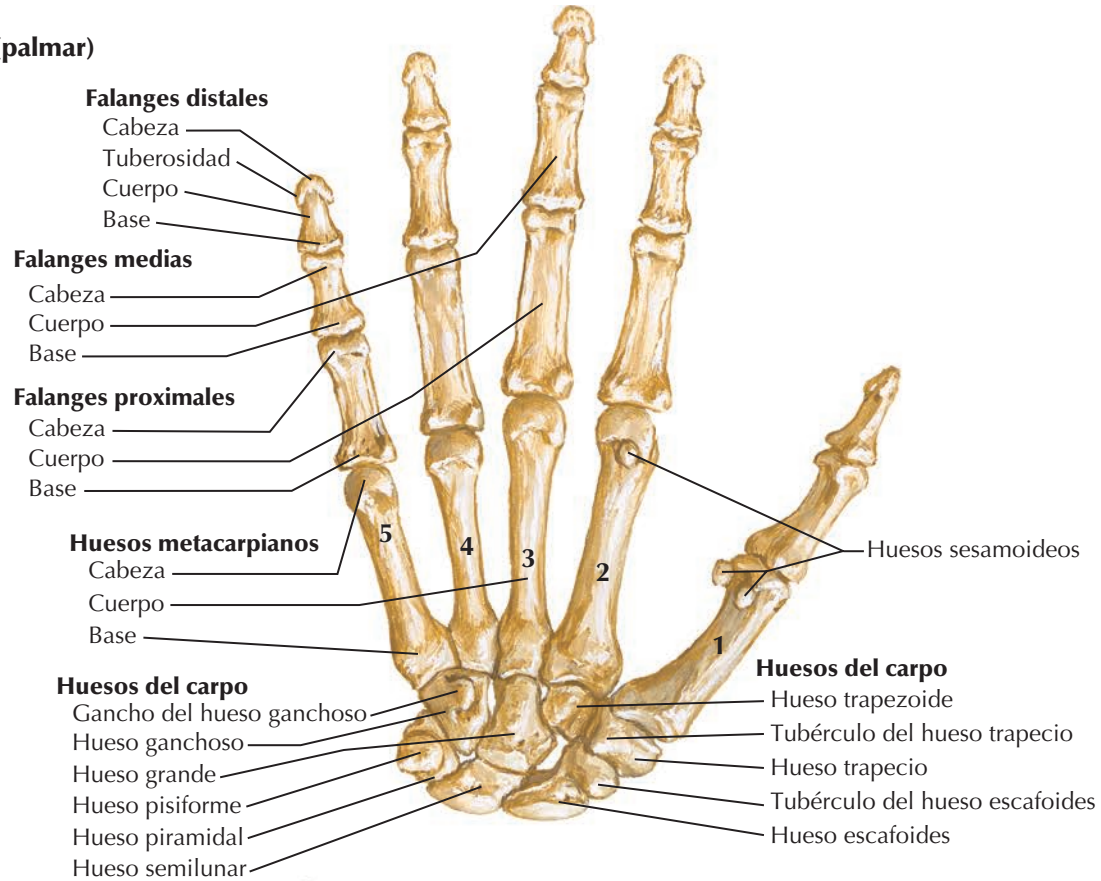

Mano derecha: visión posterior (dorsal)

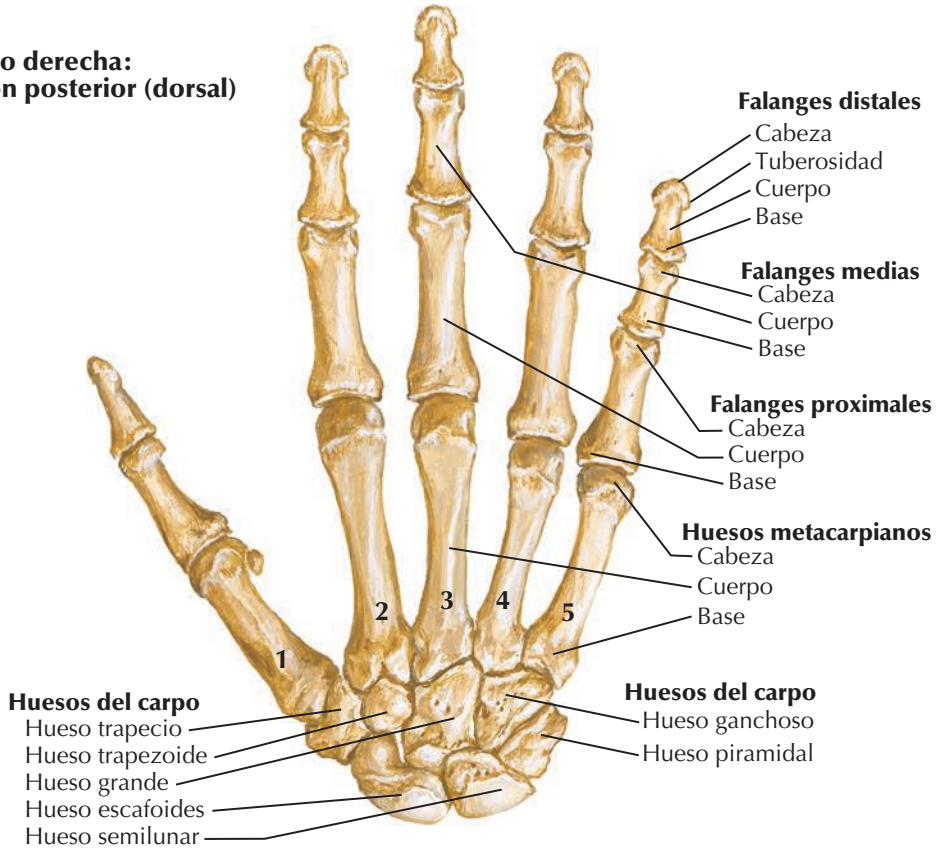

booksmedicos.org

Proyección anteroposterior

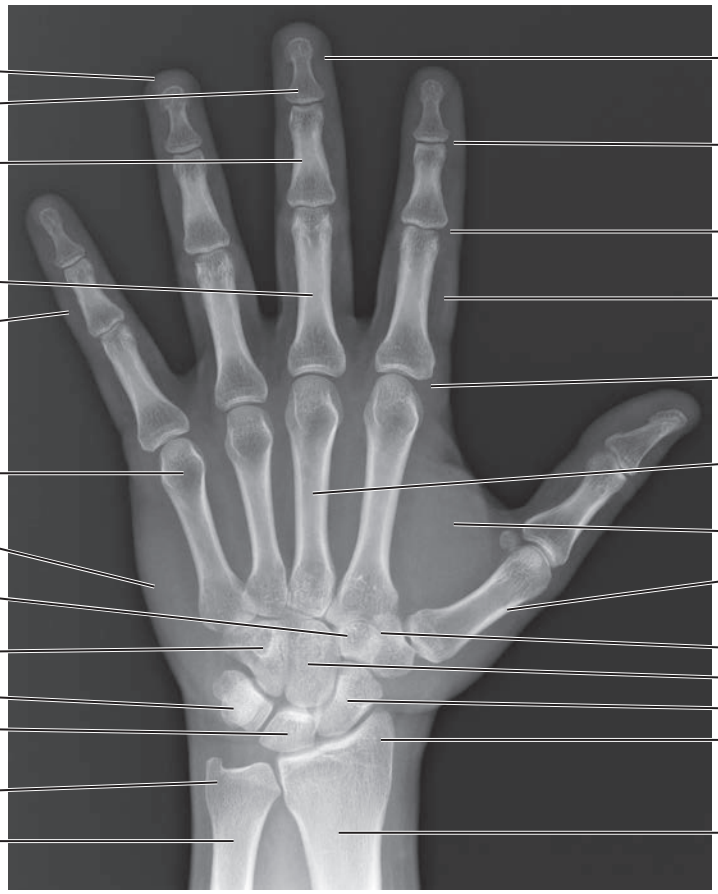

Proyección lateral

booksmedicos.org

Véanse también **láminas S-251, S-252**

Visión anterior (palmar)

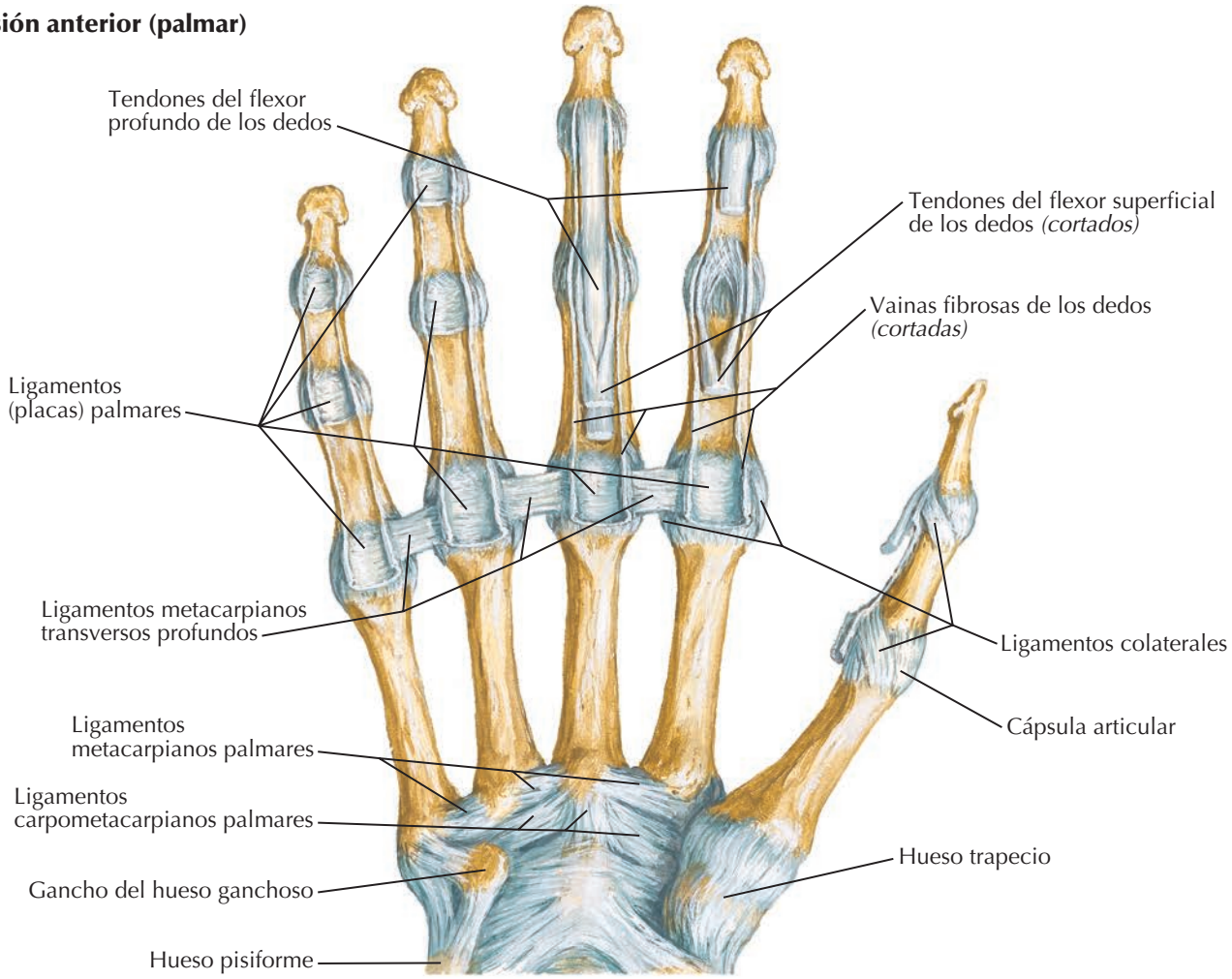

En extensión: visión medial

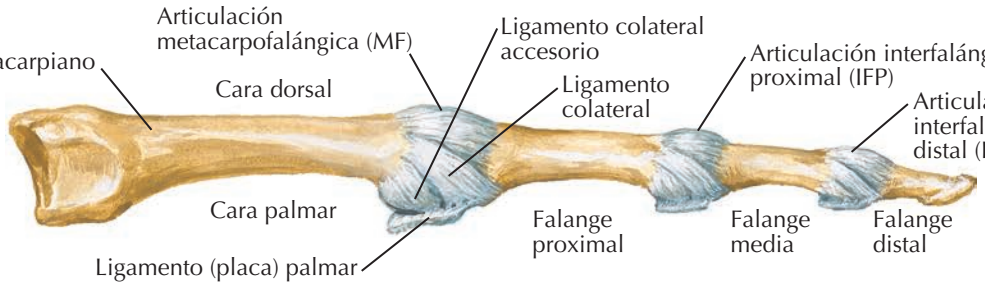

En flexión: visión medial

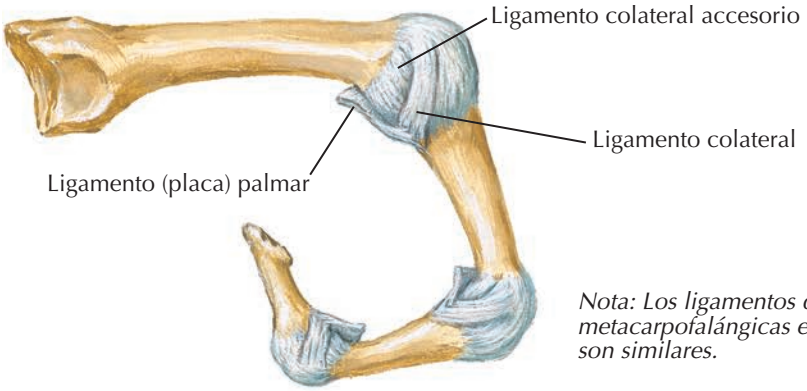

Nota: Los ligamentos de las articulaciones metacarpofalángicas e interfalángicas son similares.

booksmedicos.org

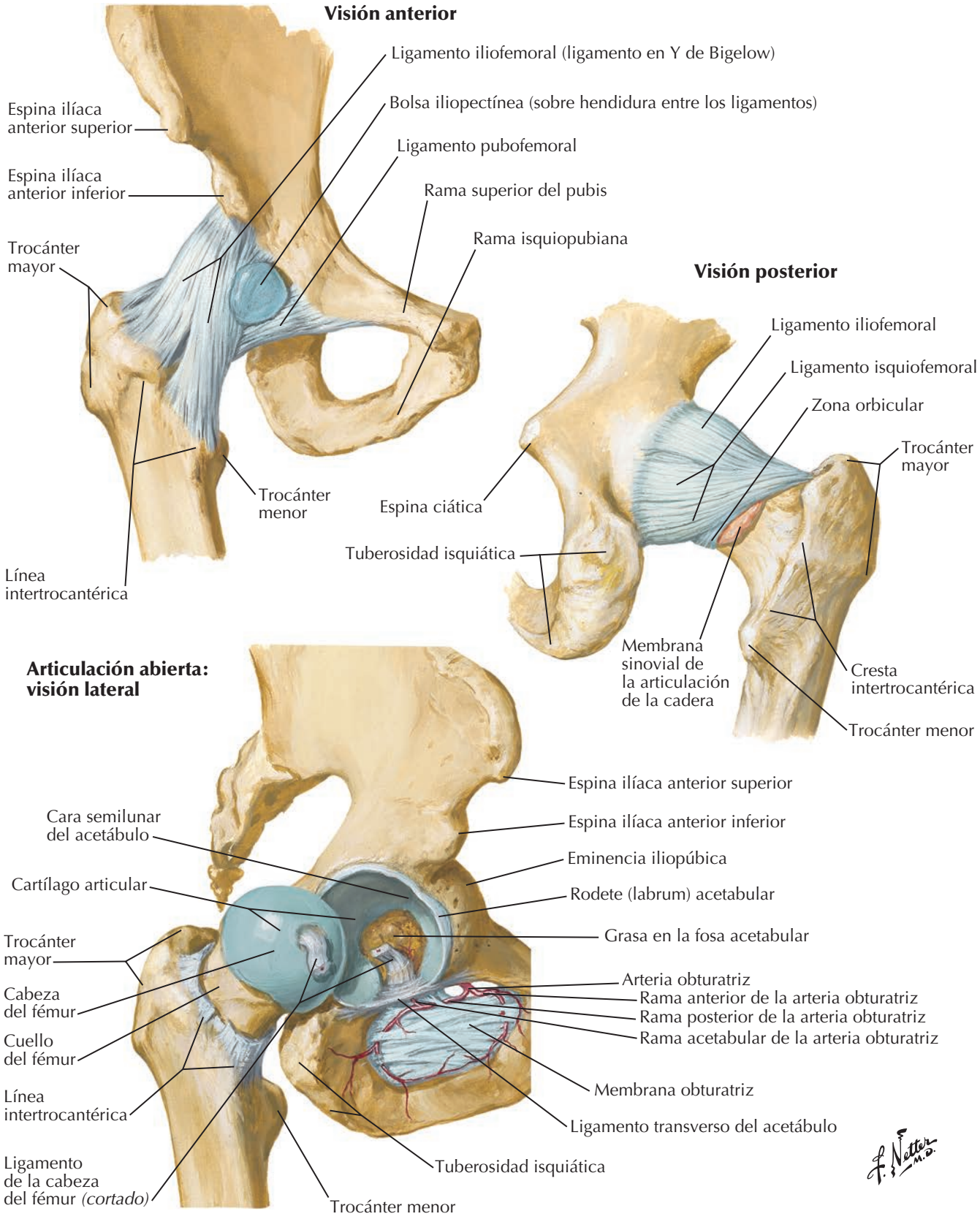

booksmedicos.org

Articulación de la cadera: radiografía anteroposterior

Véanse también **láminas S-170, S-300**

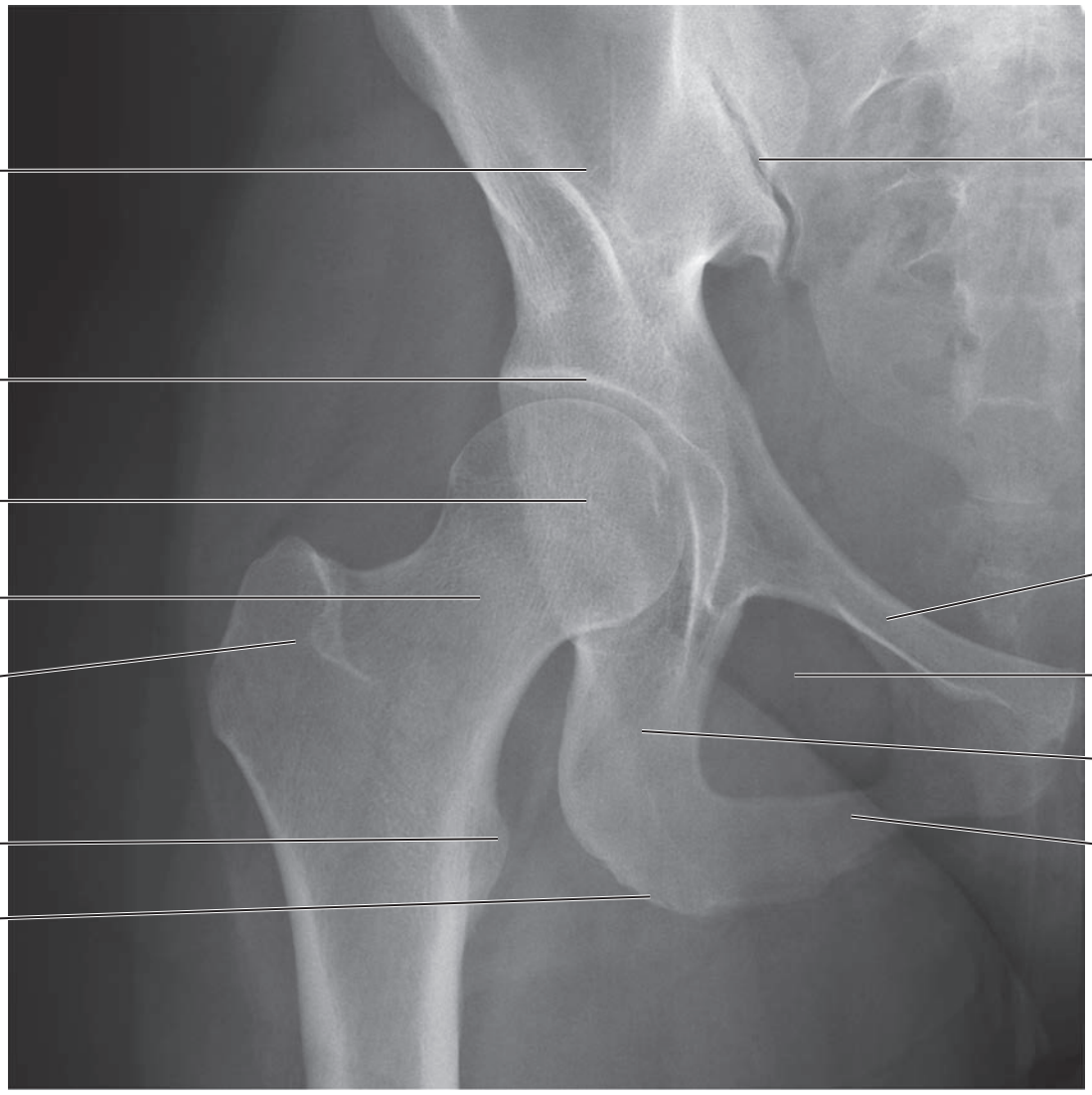

booksmedicos.org

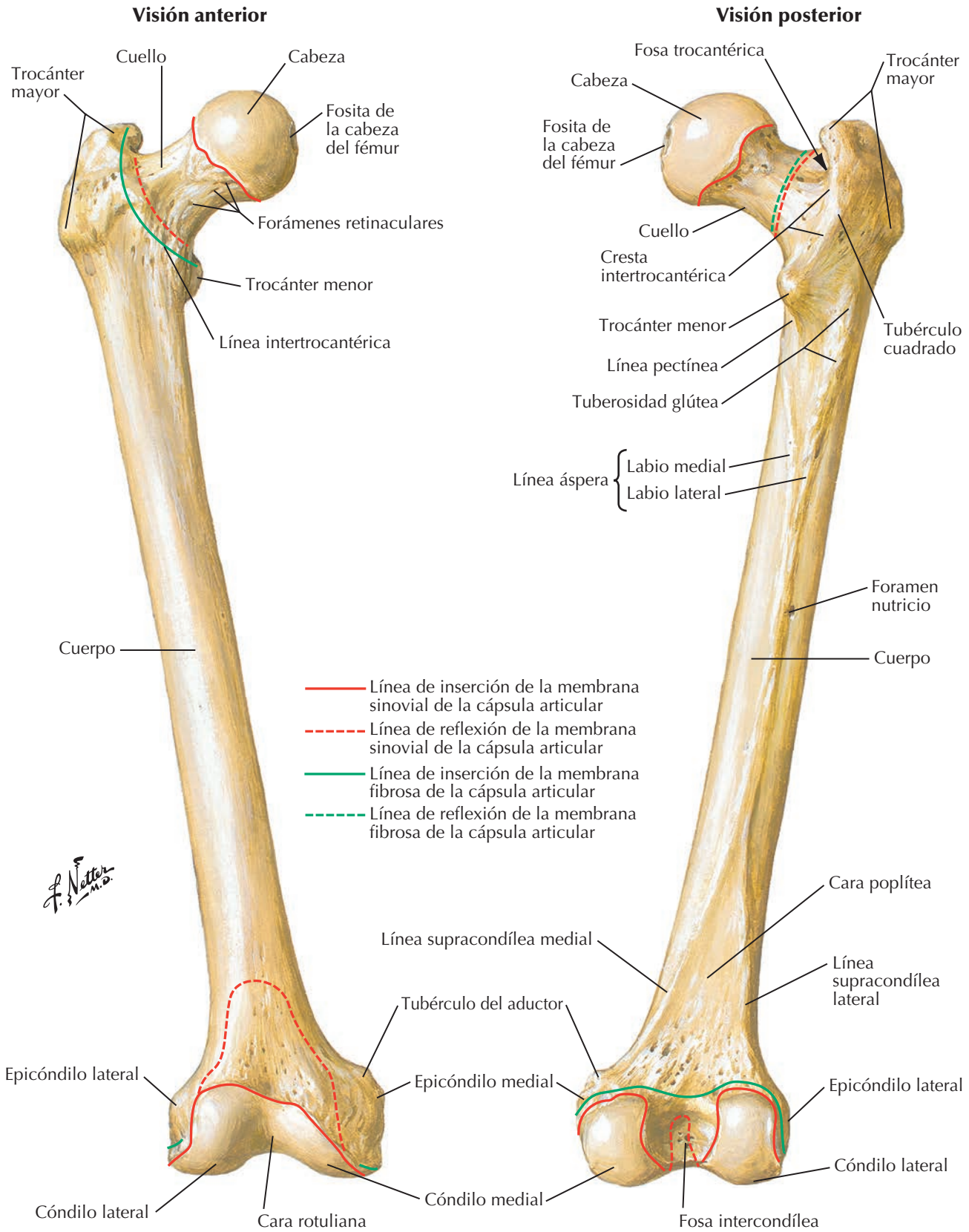

booksmedicos.org

Véanse también **láminas S-172, S-282, S-BP 32**

Rodilla derecha en flexión: visión anterior

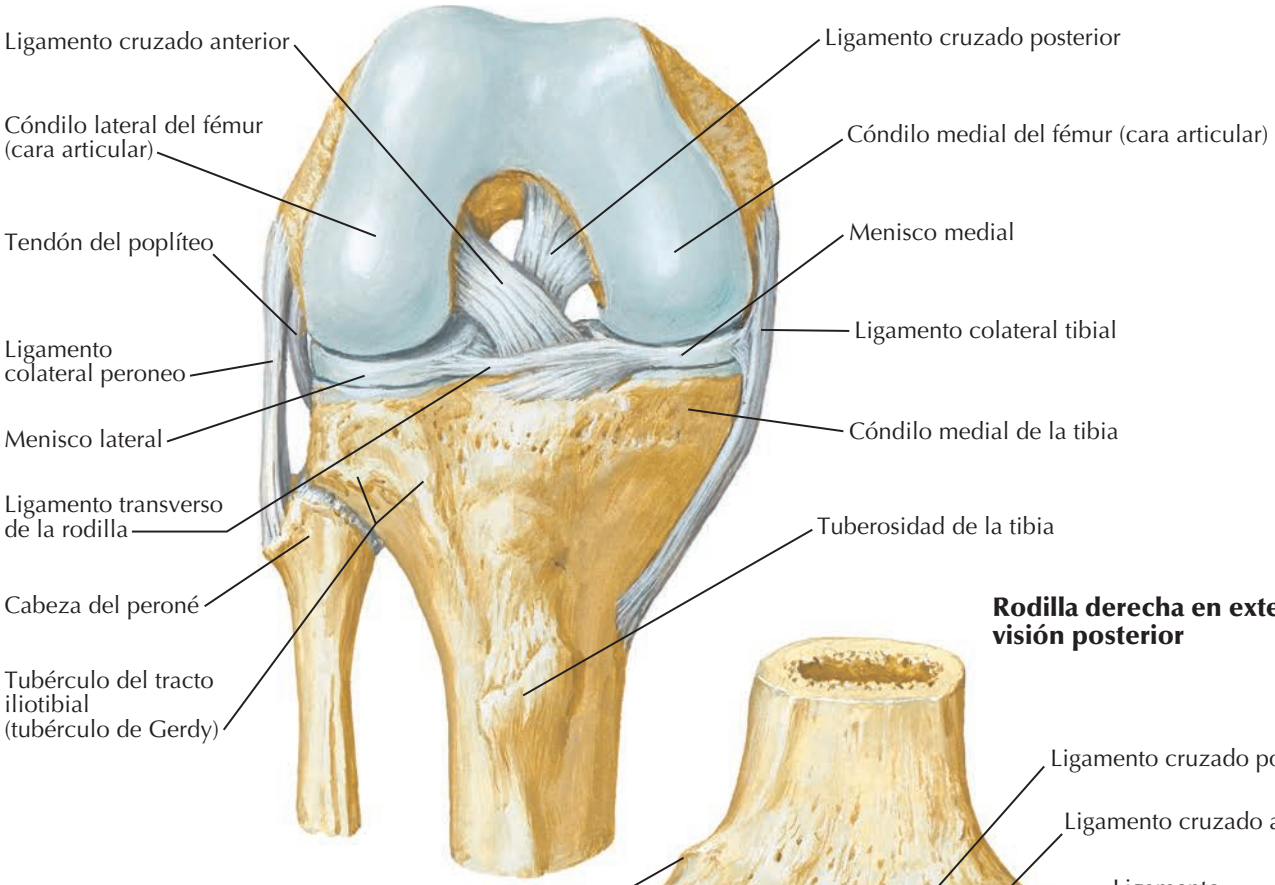

Rodilla derecha en extensión: visión posterior

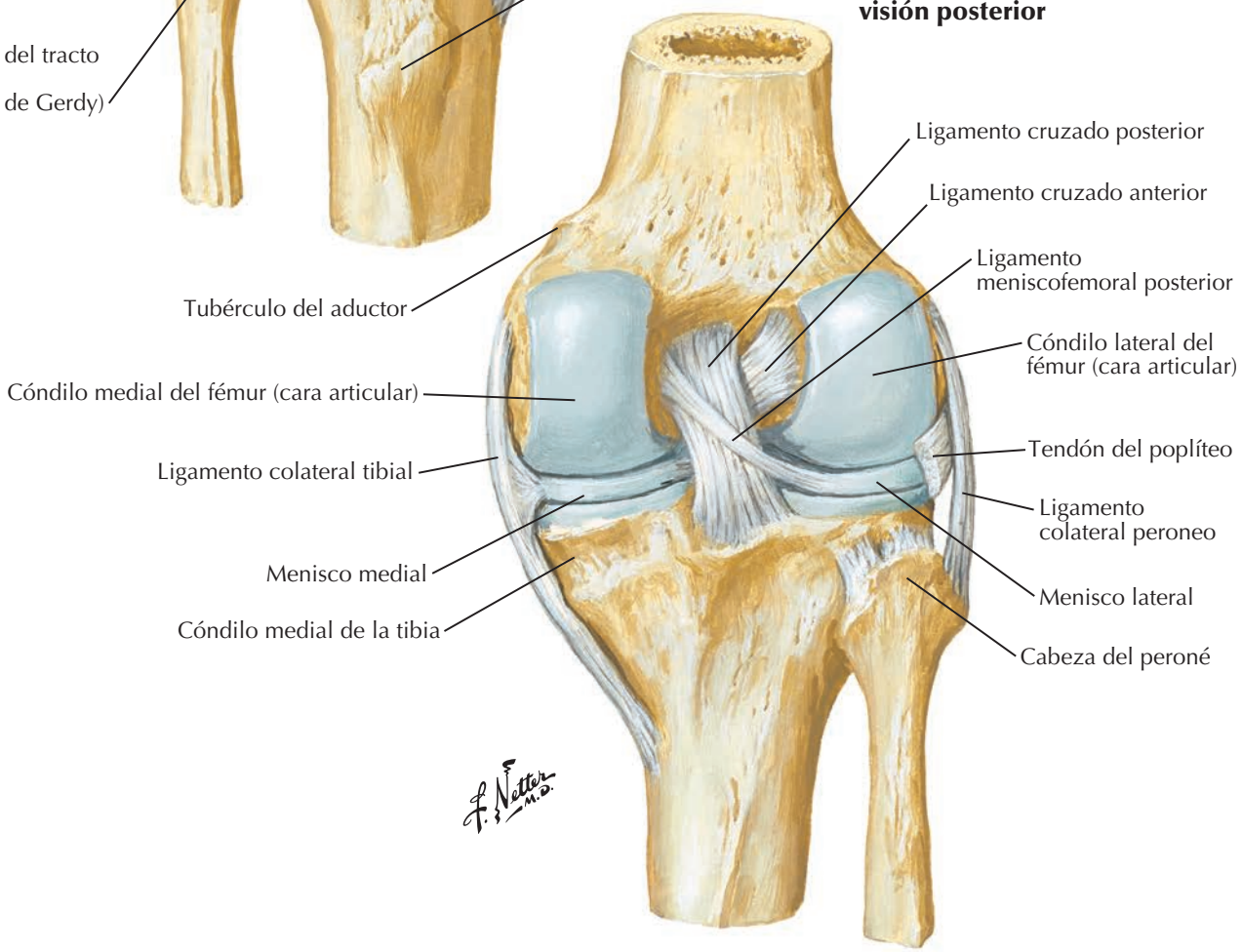

booksmedicos.org

Huesos de la pierna derecha

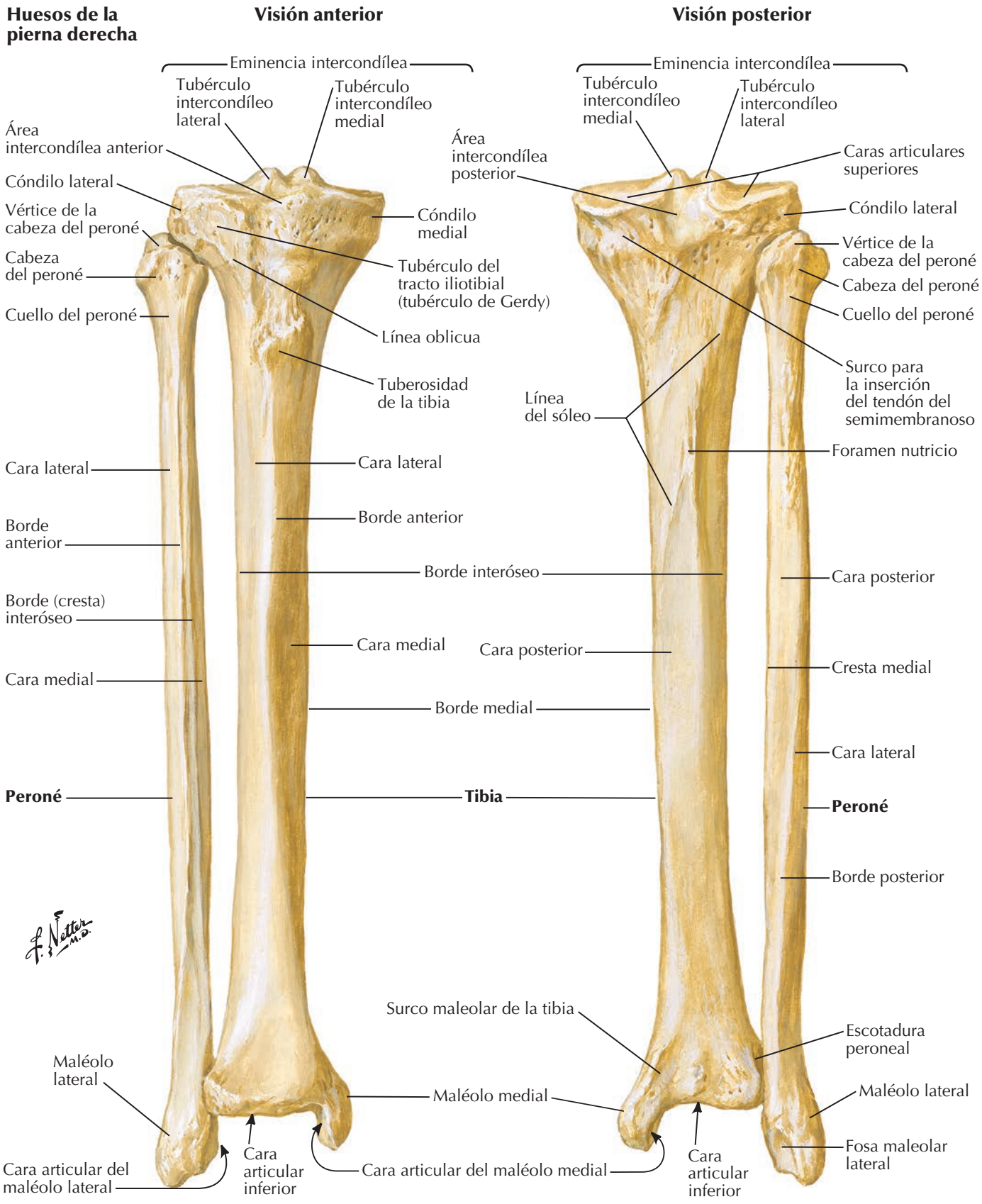

booksmedicos.org

Tibia y peroné: visiones adicionales y corte transversal

Véanse también **láminas S-173, S-178, S-180**

Visión anterior con inserciones ligamentosas

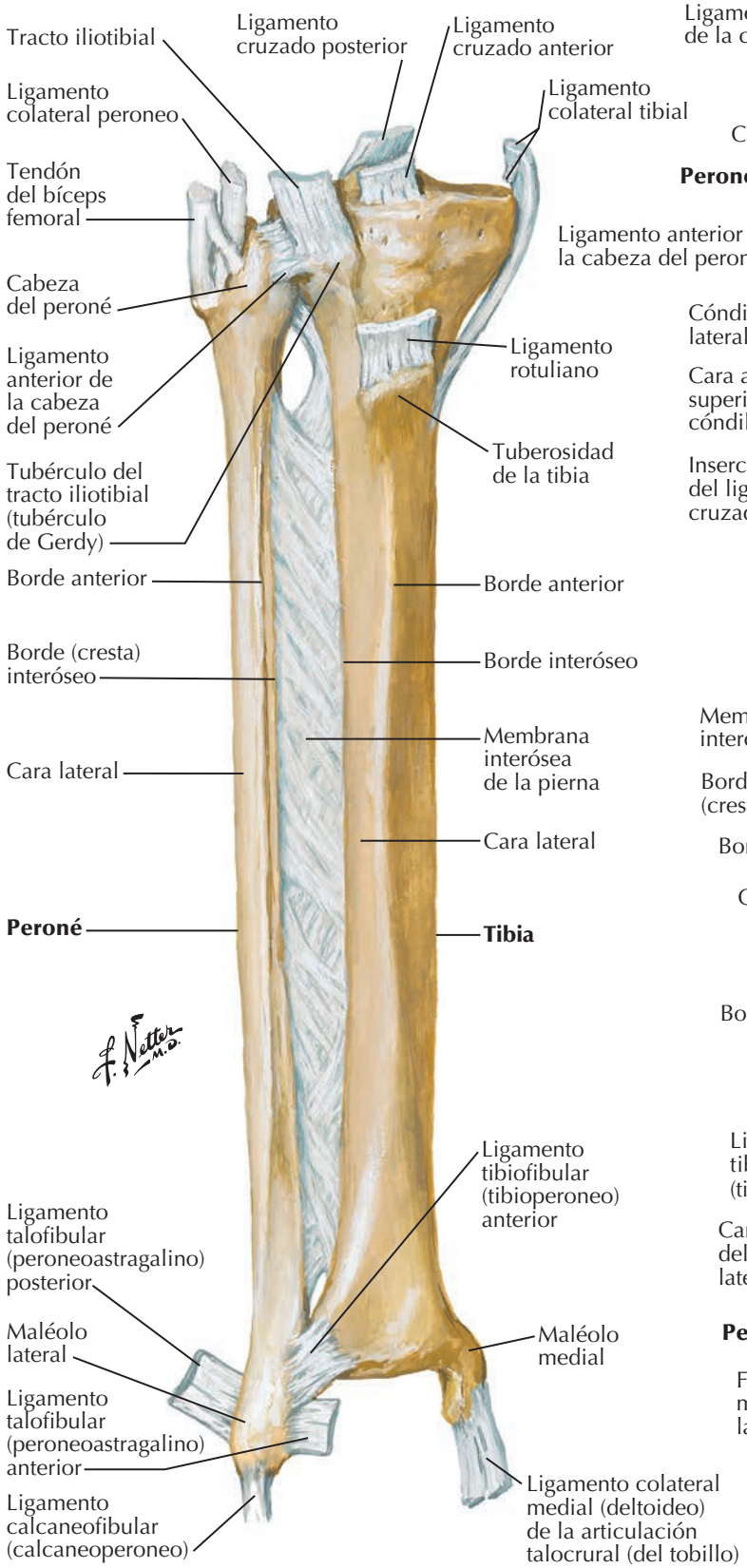

Visión superior

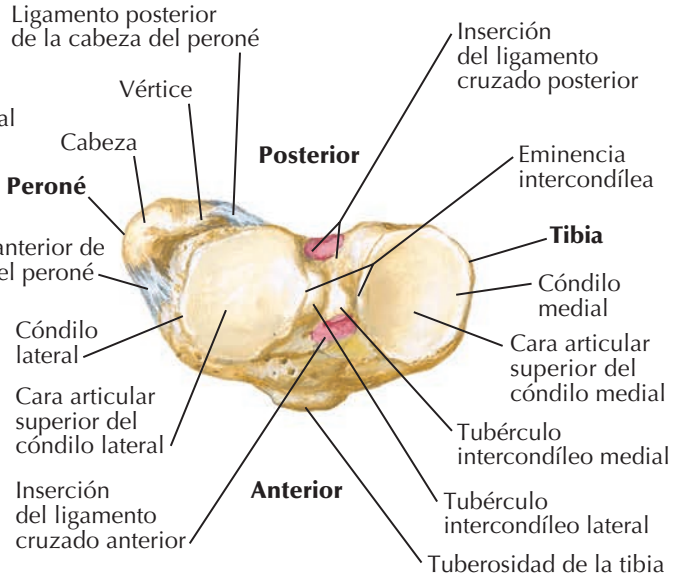

Corte transversal

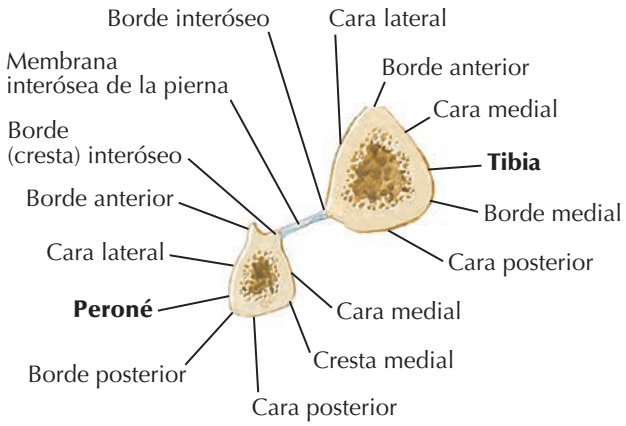

Visión inferior

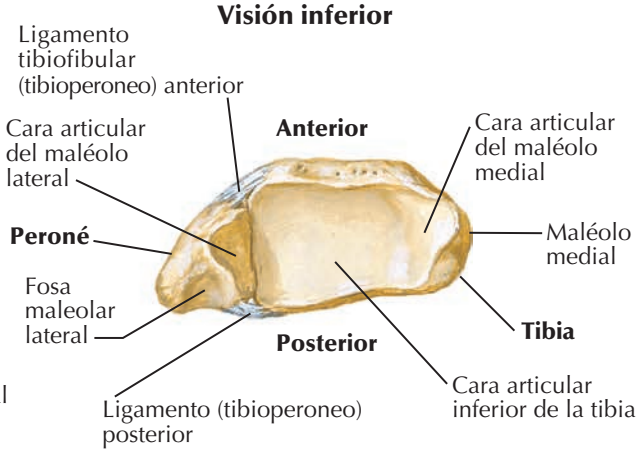

booksmedicos.org

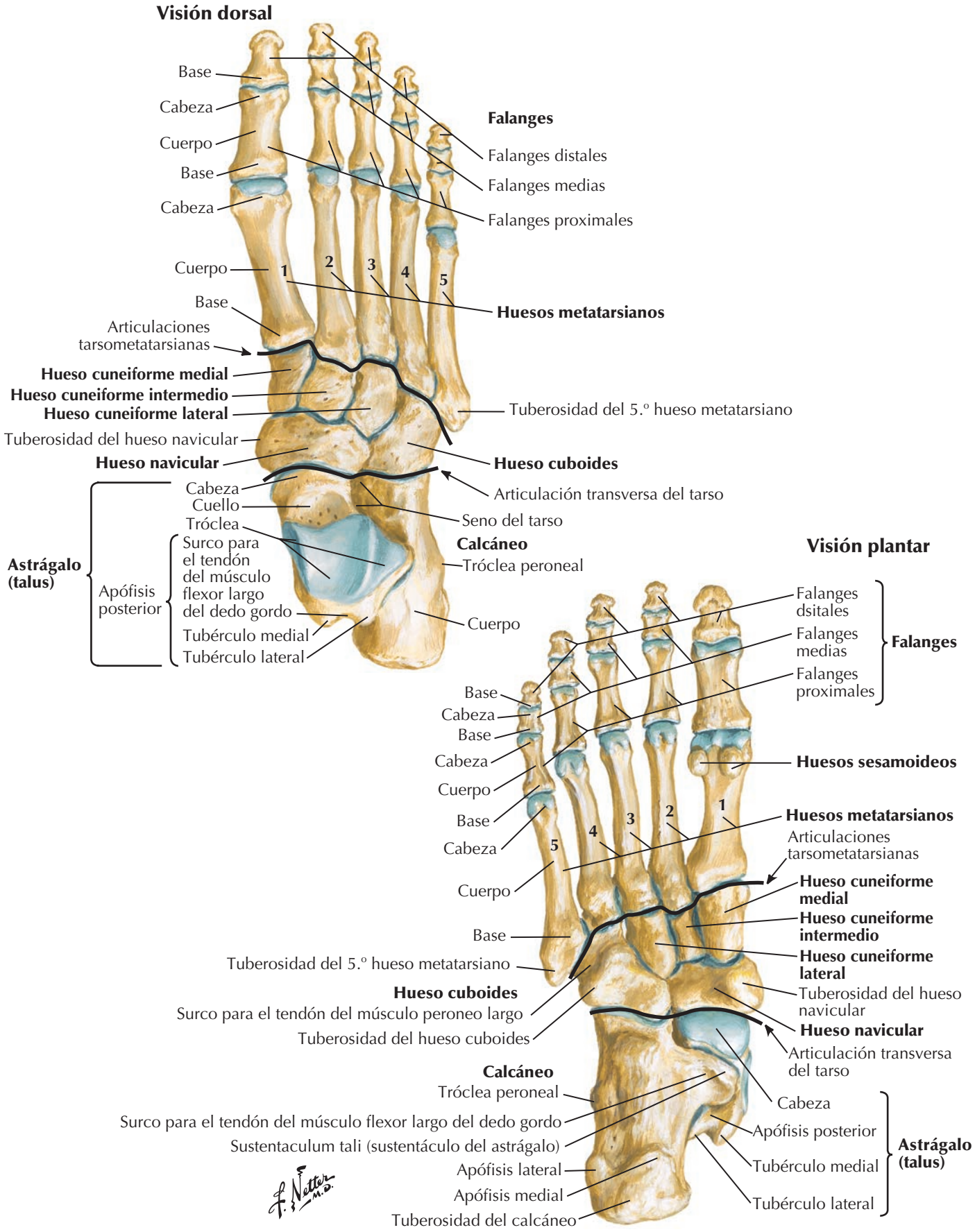

booksmedicos.org

Visión lateral

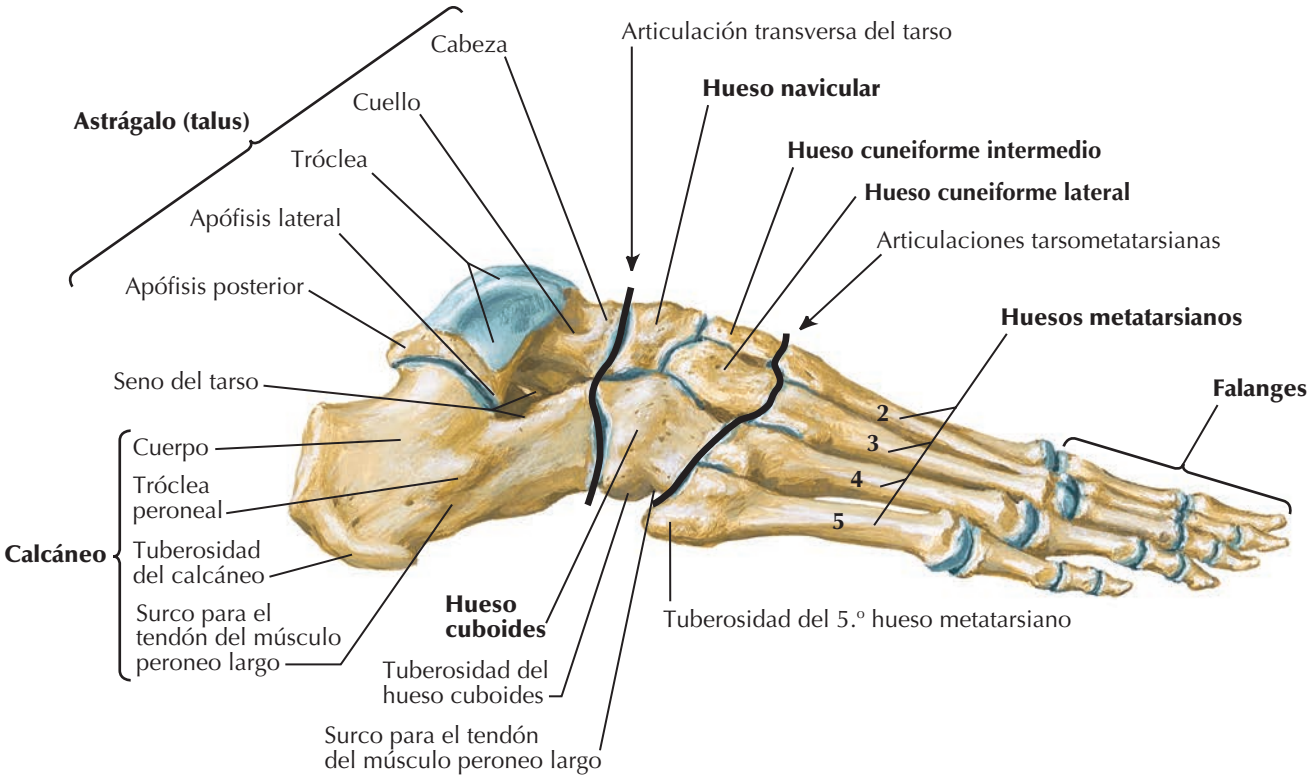

Visión medial

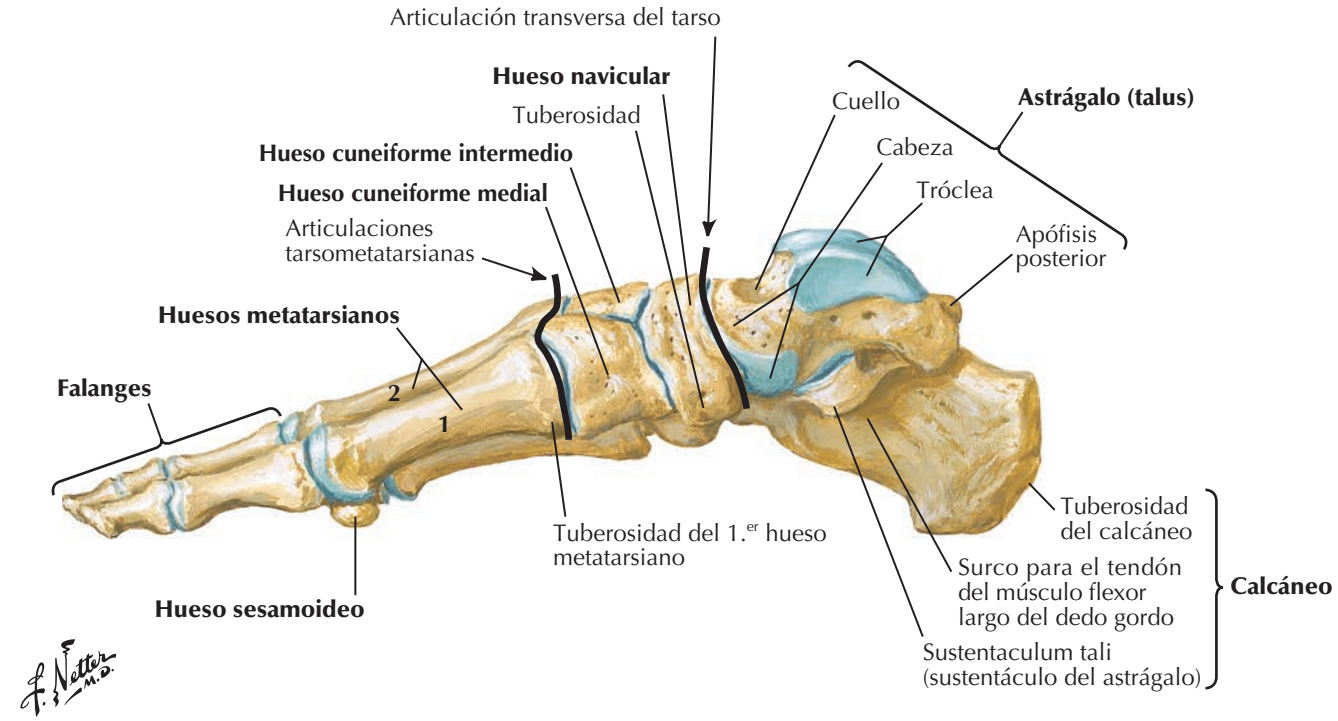

booksmedicos.org

Pie derecho

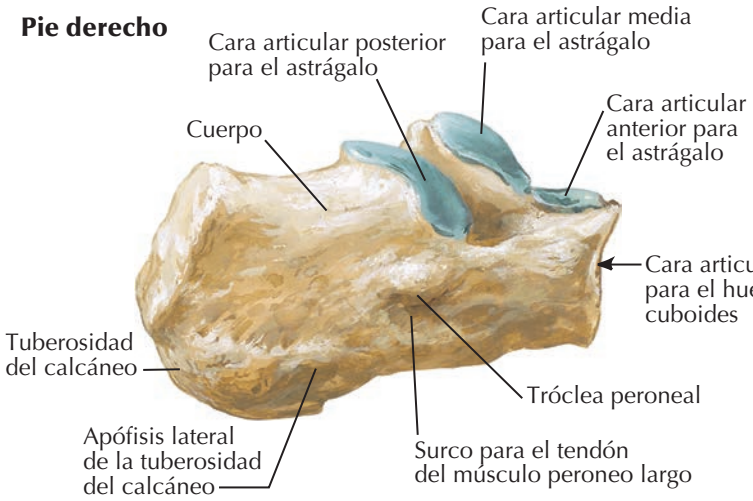

Visión lateral

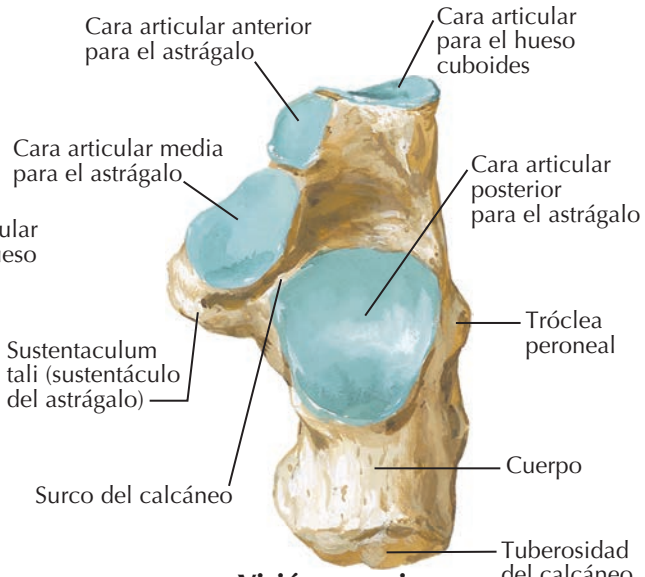

Visión superior

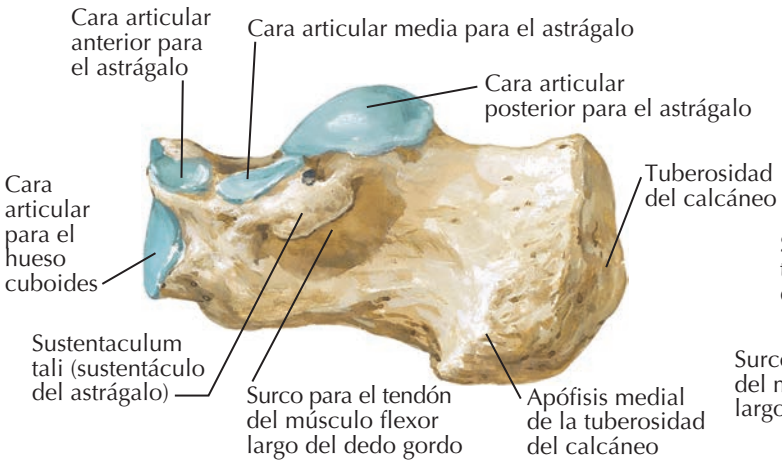

Visión medial

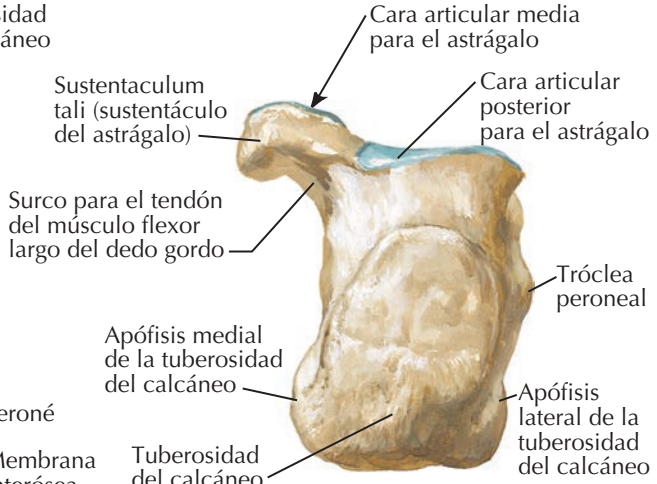

Visión posterior

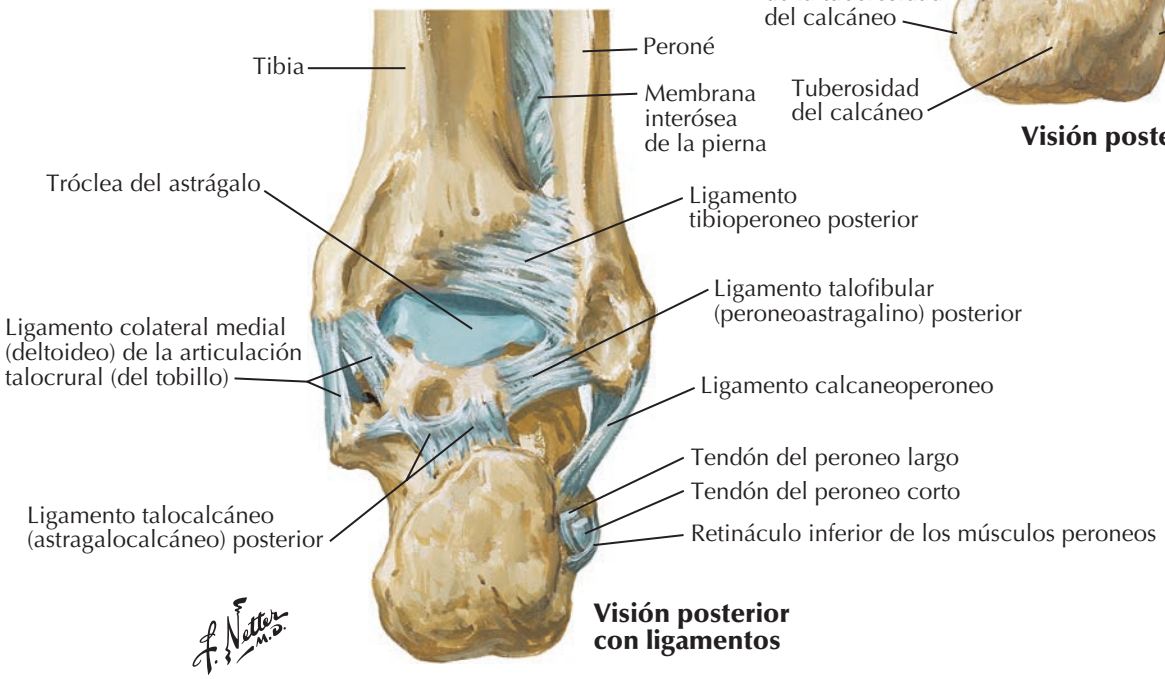

Visión posterior con ligamentos

booksmedicos.org

Tobillo: radiografías

Véanse también **láminas S-178, S-180, S-287**

Proyección lateral

Proyección anteroposterior

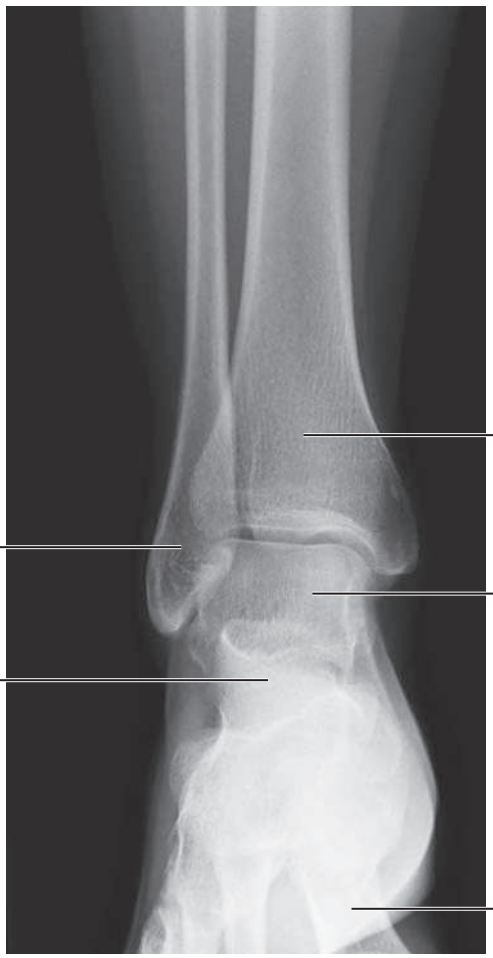

booksmedicos.org

Pie derecho: visión lateral

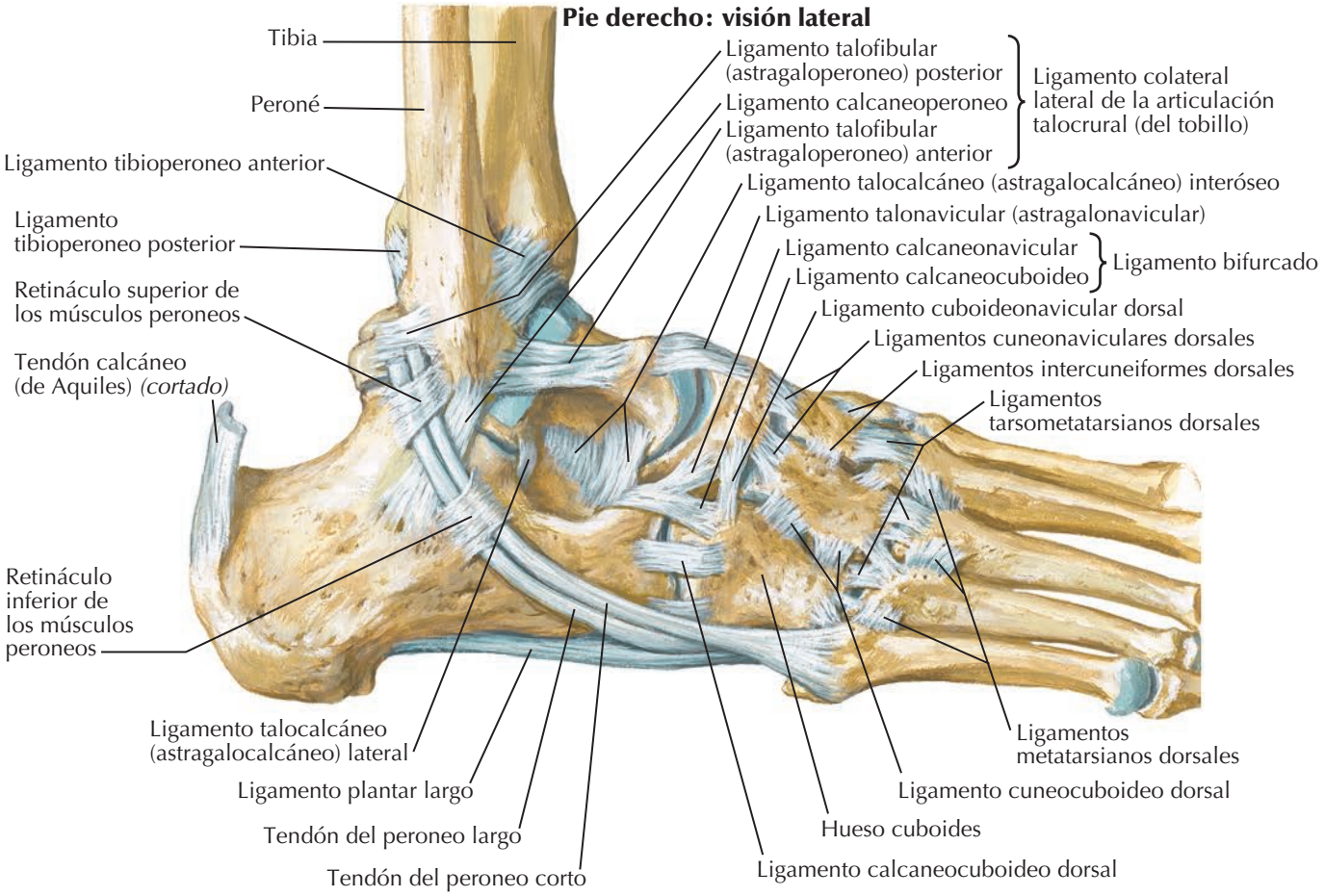

Pie derecho: visión medial

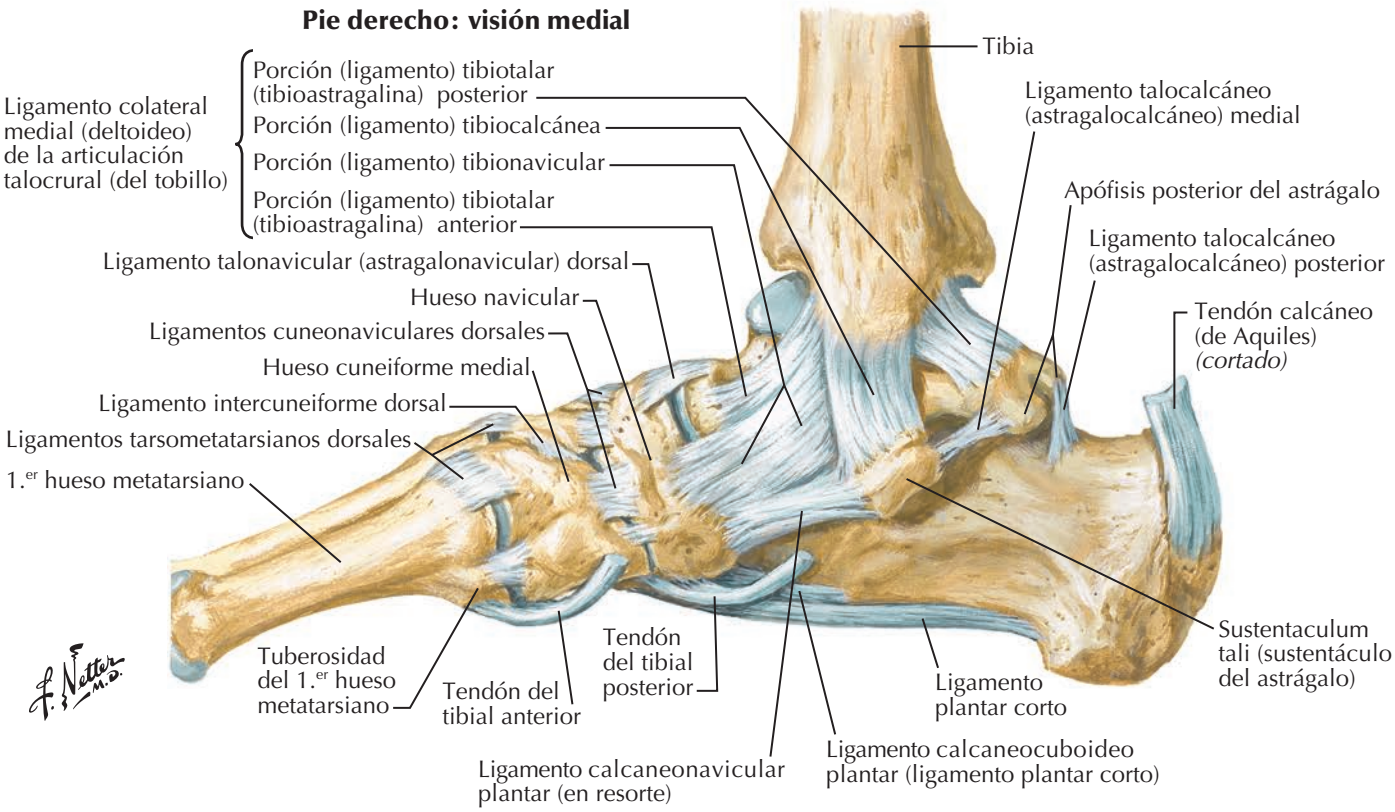

booksmedicos.org

Véanse también **láminas S-296, S-297**

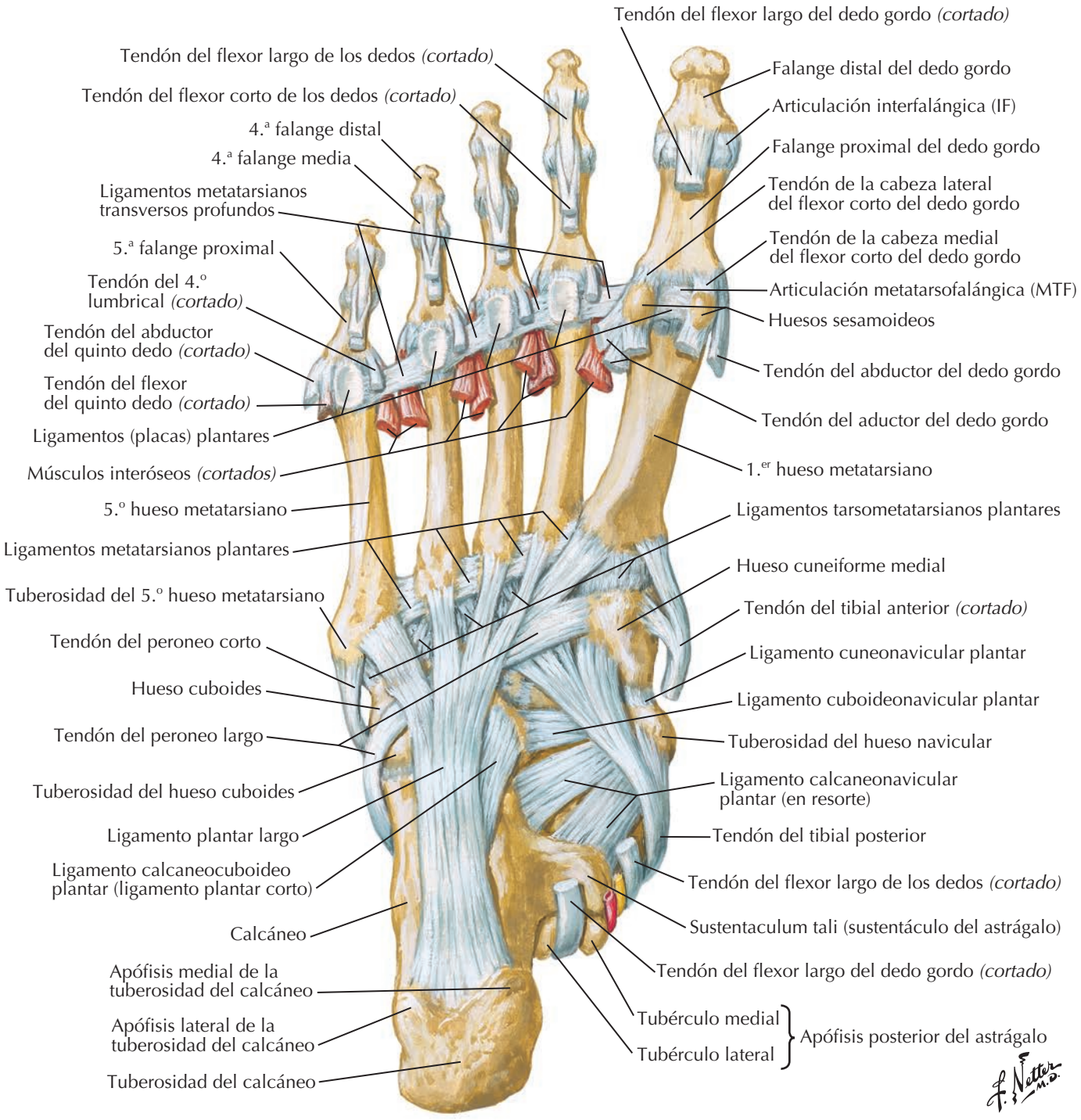

Cápsulas y ligamentos de las articulaciones metatarsofalángicas e interfalángicas: visión lateral

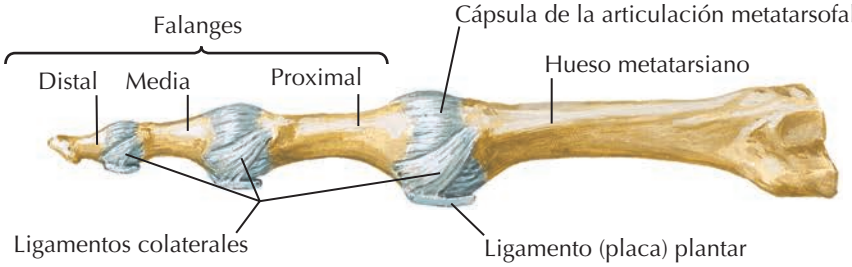

booksmedicos.org

RM axial (transversal) potenciada en T2

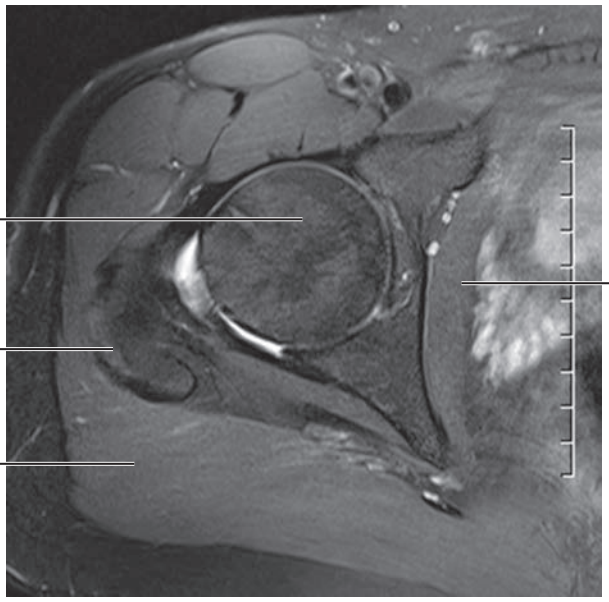

RM coronal potenciada en T2

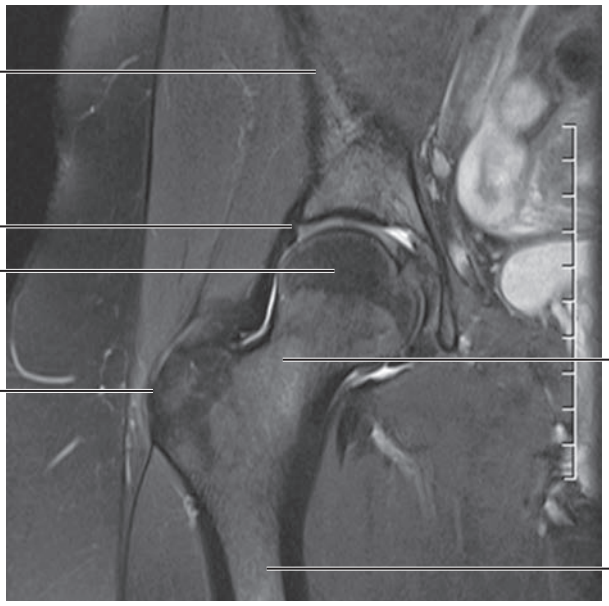

TC 3D de la cadera

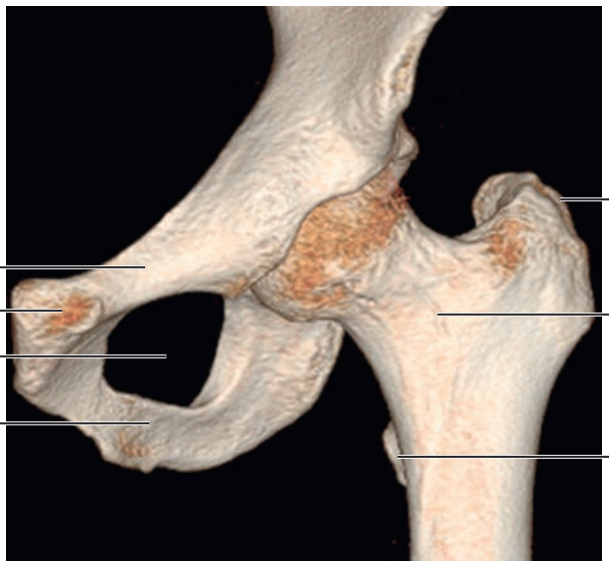

booksmedicos.org

ESTRUCTURAS ANATÓMICAS	IMPORTANCIA CLÍNICA	NÚMEROS DE LÁMINAS
Cabeza y cuello		
Órbita	La mayoría de los traumatismos faciales afectan a la órbita; las fracturas traumáticas pueden ocurrir en el borde orbitario o en las paredes de la órbita; una fractura por «estallido» afecta a la pared inferior y puede lesionar el músculo recto inferior y/o el nervio infraorbitario; las fracturas del borde orbitario afectan los contornos de la cavidad orbitaria y producen fracturas cigomaticomaxilares	S-123, S-368
Pterión	Intersección de los huesos frontal, parietal, temporal y esfenoides; región delgada y débil del cráneo que es susceptible de fractura; la rama frontal de la arteria meníngea media se encuentra inmediatamente profunda a esta región y puede lesionarse	S-125
Asterión	Punto de referencia en el extremo posterior de la sutura parietotemporal, se utiliza en abordajes neuroquirúrgicos laterales a la fosa craneal posterior	S-125
Articulación temporomandibular	Los trastornos de la articulación temporomandibular son causa frecuente de dolor y disfunción articular; malos resultados de reemplazo hasta la fecha; las luxaciones/subluxaciones se pueden reducir a través de la fosa retromolar	S-136
Suturas craneales	La fusión prematura puede provocar una deformidad del cráneo conocida como craneosinostosis; la sutura sagital es la más a menudo afectada	S-124, S-127
Vértebras cervicales	Los cambios degenerativos que provocan el estrechamiento de los forámenes intervertebrales pueden provocar radiculopatía cervical; las vértebras C1-C4 y C5-C7 son áreas frecuentes de patología en niños y adultos, respectivamente; la hiperextensión del cuello por una desaceleración abrupta puede producir fracturas del pedículo en el axis (vértebra C2), conocidas como fractura del ahorcado; la hiperflexión puede causar una fractura vertebral en cuña anterior; las cargas axiales pueden producir una fractura por estallido de la vértebra; las fracturas del diente del axis (apófisis odontoides) pueden ocurrir en extensión o flexión forzadas; todas las fracturas se clasifican como «estables» o «inestables» dependiendo de si la integridad estructural de la columna cervical ha sido suficientemente interrumpida para permitir la compresión de la médula espinal	S-139, S-140, S-143
Cartílagos de la laringe	Los cartílagos tiroides y cricoides son puntos de referencia palpables de la parte anterior del cuello utilizados para la cricotirotomía, la traqueotomía y para ejercer presión cricoidea durante la intubación de las vías respiratorias	S-375, S-525
Hueso hioides	Punto de referencia palpable de la parte anterior del cuello a nivel de la vértebra C3 que puede fracturarse durante la práctica deportiva, comprometiendo la deglución y el habla; las fracturas también pueden indicar estrangulamiento	S-192
Huesecillos del oído	Los procesos patológicos que involucran a los huesecillos del oído (p. ej., otosclerosis) pueden causar hipoacusia de conducción	S-93, S-94
Dorso		
Apófisis espinosas	Relieves palpables que se usan para valorar las curvaturas de la columna vertebral y determinar la localización de la médula espinal para técnicas como la punción lumbar y la anestesia espinal (raquídea)	S-6, S-199
Apófisis espinosa de la vértebra C7 (vértebra prominente)	La apófisis espinosa más prominente en la región cervical; a menudo se utiliza para iniciar el contaje de las vértebras	S-6, S-144
Disco intervertebral	Cambios relacionados con la edad pueden producir la hernia del núcleo pulposo, provocando dorsalgia; esto sucede con mayor frecuencia en la porción inferior de la región lumbar de la columna vertebral	S-17, S-145
Lámina del arco vertebral	En la laminectomía se la extirpa quirúrgicamente para tener acceso al conducto vertebral y médula espinal	S-145
Foramen intervertebral	Puede estrecharse por cambios relacionados con la edad (p. ej., formación de osteófitos) o cambios en el grosor del disco intervertebral, produciendo compresión de su contenido	S-145, S-147, S-148
Hiato del sacro	Proporciona acceso al espacio epidural para realizar una anestesia epidural caudal	S-146
5.ª vértebra lumbar	La espondilólisis es un proceso clínico en el que el cuerpo vertebral se separa de la parte del arco vertebral que sostiene la apófisis articular inferior (el defecto se produce a través de la porción interarticular); si esto ocurre bilateralmente, el cuerpo de L5 y la apófisis transversa (costiforme) pueden deslizarse hacia delante sobre el hueso sacro, dando lugar a una espondilolistesis	S-147

booksmedicos.org

ESTRUCTURAS ANATÓMICAS	IMPORTANCIA CLÍNICA	NÚMEROS DE LÁMINAS
Dorso *(cont.)*		
Disco intervertebral L5-S1	Nivel más frecuente de hernia del disco intervertebral, que puede provocar compresión del nervio y lumbalgia asociada con dolor y debilidad en el miembro inferior homolateral (ciática)	S-18, S-147
Foramen vertebral	En la región cervical puede ser congénitamente estenótico, estrecharse por cambios artrósicos en las vértebras lumbares, provocando dorsalgia, ciática, entumecimiento u hormigueo, y debilidad en los miembros inferiores	S-144, S-145
Tórax		
Costillas	Las fracturas de las costillas pueden causar dificultad respiratoria, predisponer a la neumonía y lesionar estructuras subyacentes (p. ej., hígado y bazo); las fracturas graves pueden abrir una abertura en el espacio pleural y causar neumotórax; el tórax inestable se produce cuando múltiples fracturas en costillas adyacentes crean un área «flotante» del tórax con movimiento paradójico durante la inspiración	S-149
Articulaciones costocondrales y esternocostales (esternocondrales)	Lugares frecuentes de dolor e hipersensibilidad después de una lesión de la pared torácica o levantamiento de un peso excesivo (costocondritis); generalmente reproducible con la palpación de las articulaciones	S-150
Clavículas	Localizaciones frecuentes de fracturas, a menudo después de caer sobre un miembro superior extendido o sobre el hombro; las fracturas ocurren normalmente en el tercio medio; el bloqueo del nervio supraclavicular alivia el dolor asociado con la fractura	S-149
Ángulo del esternón (de Louis)	Referencia superficial para el contaje de las costillas (el 2.º par de costillas se articula entre el manubrio y el cuerpo del esternón) y espacios intercostales; limita el mediastino superior del mediastino inferior y marca la transición del arco de la aorta a la aorta descendente (torácica)	S-149
Abertura superior del tórax (orificio torácico superior)	La compresión de estructuras vasculonerviosas (tronco inferior del plexo braquial y grandes vasos) que atraviesan la abertura puede producir un síndrome de la abertura torácica superior	S-338
Espacios intercostales	Importante relación del paquete vasculonervioso intercostal con las costillas cuando se sitúa un tubo de drenaje torácico para resolver un neumotórax o un hemotórax, o agujas para la anestesia de nervios; los tubos deben insertarse a lo largo del borde superior de las costillas para evitar estos paquetes; a destacar, sin embargo, que el nervio intercostal puede tener un ramo colateral que discurre a lo largo del borde superior de la costilla inferior, lo que puede provocar dolor	S-204, S-534
Ligamento cricotiroideo medio	También conocido como membrana cricotiroidea; es una localización para la cricotirotomía, un procedimiento de emergencia para establecer una vía aérea quirúrgica	S-191, S-525
Abdomen		
Apófisis xifoides y sínfisis del pubis	Puntos de referencia palpables utilizados para ubicar el plano transpilórico (de Addison; plano de L1), situado a mitad de camino entre estas estructuras; el plano puede contener el píloro del estómago, la porción horizontal (3.ª) del duodeno, la cabeza y el cuello del páncreas, la arteria mesentérica superior y el hilio del bazo	S-8
Espina ilíaca anterior superior (EIAS)	Relieve palpable que se usa para localizar el punto de McBurney; el dolor a la palpación sobre el punto de McBurney es un indicio de apendicitis	S-151, S-427
Pelvis		
Sínfisis del pubis	Relieve palpable usado para obtener medidas pélvicas (p. ej., conjugado diagonal) que pueden utilizarse para evaluar la suficiencia de la pelvis para el parto; durante los controles prenatales, se usa para estimar el crecimiento fetal (medida sínfisis-fondo del útero); la lesión puede observarse como un ensanchamiento en la radiografía	S-477
Espina ciática	Relieve palpable usado para estimar el diámetro interespinoso para el parto y para localizar el nervio pudendo para el bloqueo del nervio pudendo	S-477
Tuberosidad isquiática	Relieve palpable usado para estimar la anchura de la abertura (estrecho) inferior de la pelvis para el parto; inserción proximal (origen) de los músculos isquiotibiales	S-477

booksmedicos.org

ESTRUCTURAS ANATÓMICAS	IMPORTANCIA CLÍNICA	NÚMEROS DE LÁMINAS
Pelvis *(cont.)*		
Rama superior del pubis	A menudo se fractura por compresión lateral de la pelvis en el plano anteroposterior a causa de traumatismos por aplastamiento o caídas en ancianos con osteoporosis	S-154
Articulación sacroilíaca	En la enfermedad autoinmune conocida como espondilitis anquilosante, se producen rigidez, esclerosis y fusión; de diagnóstico difícil, es conocido el dolor referido a las articulaciones adyacentes	S-477
Miembro superior		
Clavícula	La mayoría de fracturas de la clavícula son causadas por una caída sobre el miembro superior extendido o por un traumatismo directo sobre la cara lateral del hombro. El tercio medio de la clavícula es el más frecuentemente fracturado; el bloqueo del nervio supraclavicular alivia el dolor agudo asociado a la fractura	S-155, S-156
Húmero	La porción proximal del húmero, especialmente el cuello quirúrgico, se fractura en el anciano debido a caídas de baja energía y en el joven a traumatismos de alta energía; el nervio axilar y las arterias circunflejas humerales pueden lesionarse; un hematoma de la arteria circunfleja humeral anterior/posterior lesionada como resultado de la luxación puede complicar las reducciones; las fracturas del tercio medio del cuerpo del húmero son también relativamente frecuentes y pueden afectar al nervio radial y/o a la arteria braquial profunda; las fracturas distales del húmero pueden afectar al nervio cubital medialmente y al nervio radial lateralmente	S-155, S-158, S-264
Cúbito	La localización subcutánea del olécranon lo hace vulnerable a las fracturas por traumatismo directo, especialmente cuando el codo está flexionado; la apófisis estiloides del cúbito puede también fracturarse en los traumatismos de la porción distal del radio	S-159, S-162
Radio	Las fracturas de la porción distal del radio son las fracturas más frecuentes del miembro superior (fractura de Colles), causadas típicamente por una caída sobre la mano extendida	S-162
Hueso escafoides	El hueso del carpo más frecuentemente fracturado; la fractura se debe a menudo a una caída sobre la mano extendida	S-163, S-262, S-263
Miembro inferior		
Cuello del fémur	Su fractura es frecuente en las personas ancianas y puede producir la necrosis avascular de la cabeza del fémur debido a la interrupción del suministro de sangre	S-171, S-172, S-278
Cuerpo del fémur	El tercio medio del cuerpo del fémur es una localización habitual de fracturas en los traumatismos de alta energía (accidentes con vehículos a motor)	S-172
Articulación de la cadera	Potencial necrosis avascular de la cabeza del fémur en las luxaciones o fracturas de la cadera	S-170, S-278
Ligamento cruzado anterior	Ligamento de la rodilla lesionado con mayor frecuencia, generalmente por un giro repentino de la rodilla que causa estrés en valgo excesivo junto con la rotación medial de la tibia	S-173, S-280, S-281
Ligamento colateral tibial, ligamento cruzado anterior y menisco medial	La «tríada desgraciada» de la rodilla es una lesión de estas estructuras que puede estar provocada por un golpe en la cara lateral de la articulación de la rodilla en extensión	S-173, S-280, S-281
Tibia y peroné	Fracturas de alta energía del cuerpo de tibia y peroné (fractura en el borde superior de la bota de esquí) a causa de una caída hacia delante a alta velocidad	S-174
Primera articulación metatarsofalángica	La desalineación de la articulación provoca un hallux valgus (bunio), a menudo como resultado de llevar zapatos que son demasiado estrechos; aunque también hay un fuerte componente genético	S-176
Calcáneo	El hueso más frecuentemente fracturado del tarso, generalmente a causa de un aterrizaje forzoso sobre el talón después de caídas de altura	S-178
Articulación talocrural (del tobillo)	La mayoría de esguinces son lesiones por inversión que ocurren cuando el pie está en flexión plantar, asiento de estrés sobre los ligamentos colaterales laterales del tobillo; a menudo se producen fracturas en el maléolo lateral (peroné) y cara articular inferior de la tibia	S-180

*La selección se basa en general en datos clínicos y en correlaciones clínicas discutidas frecuentemente en cursos de anatomía macroscópica.

booksmedicos.org

SISTEMA MUSCULAR 4

Visión general	S-183	**Miembro superior**	S-227 a S-264
Cabeza y cuello	S-184 a S-197	**Miembro inferior**	S-265 a S-301
Dorso	S-198 a S-202	**Estructuras con gran significación clínica**	Tablas 4.1-4.3
Tórax	S-203 a S-208	**Láminas electrónicas extra**	S-BP 34 a S-BP 43
Abdomen y pelvis	S-209 a S-226		

LÁMINAS ELECTRÓNICAS EXTRA

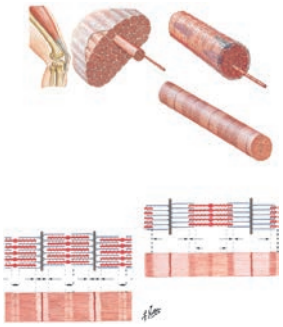

S-BP 34 Estructura muscular

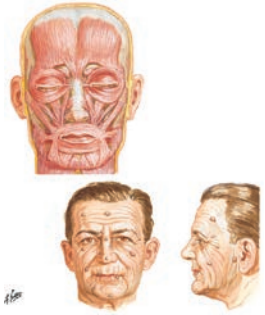

S-BP 35 Músculos faciales (de la mímica): visión anterior

S-BP 36 Músculos faciales (de la mímica)

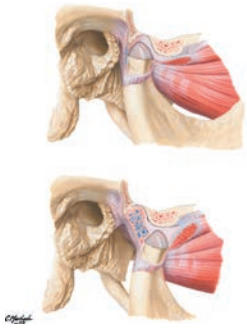

S-BP 37 Apertura de la mandíbula

S-BP 38 Costillas cervicales y variaciones asociadas

S-BP 39 Inserciones musculares en las costillas

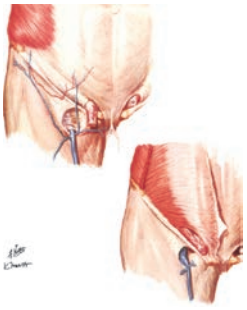

S-BP 40 Regiones inguinal y femoral

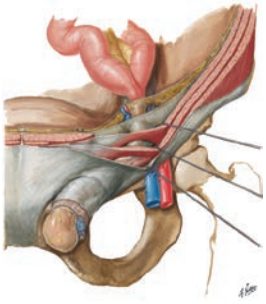

S-BP 41 Hernia inguinal indirecta

booksmedicos.org

LÁMINAS ELECTRÓNICAS EXTRA *(cont.)*

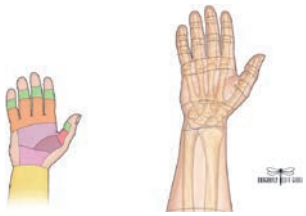

S-BP 42 Zonas flexora y extensora de la mano

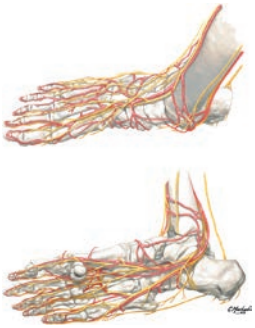

S-BP 43 Pie: nervios y arterias

booksmedicos.org

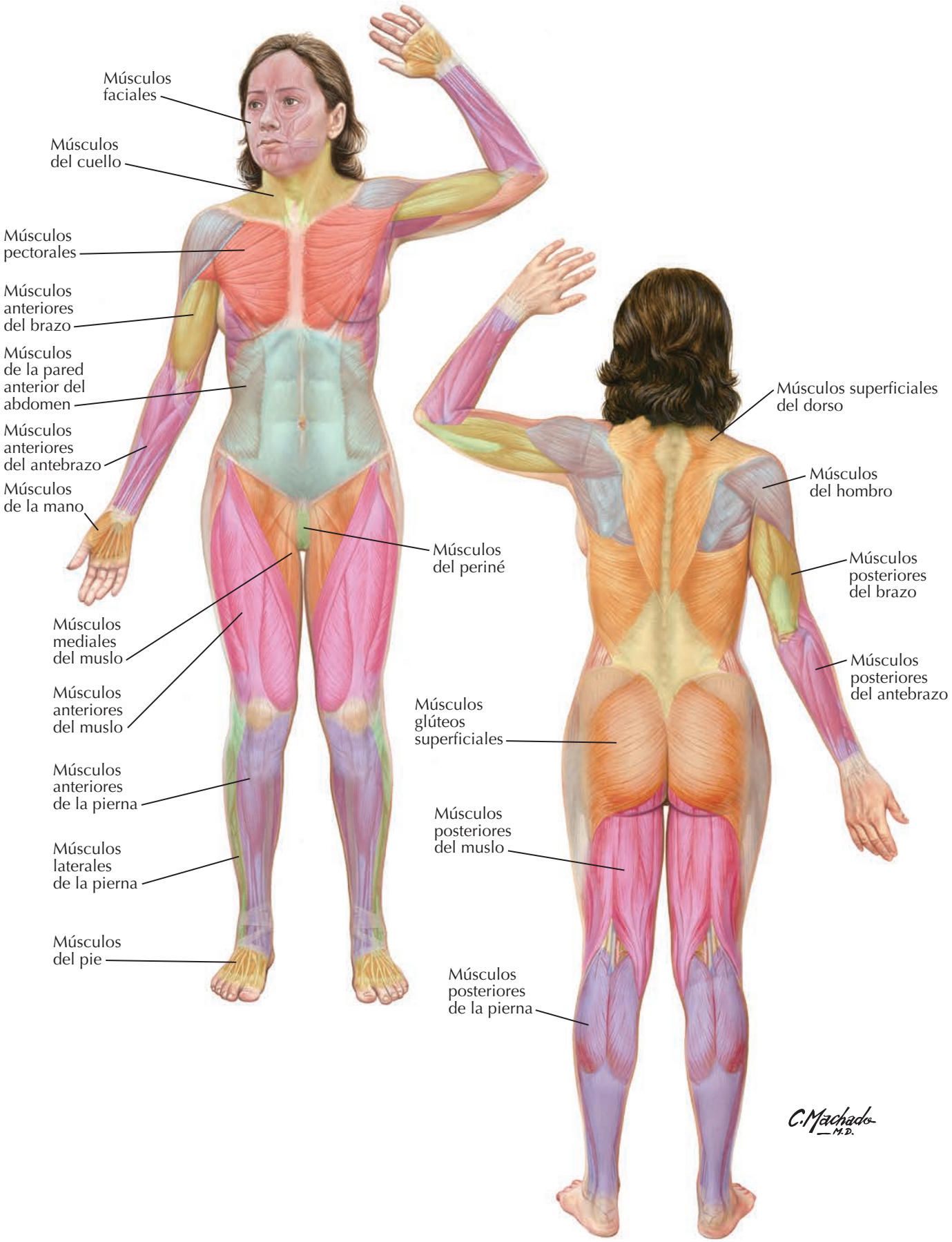

booksmedicos.org

Músculos faciales (de la mímica): visión lateral

Véanse también **láminas S-185, S-196, S-197**

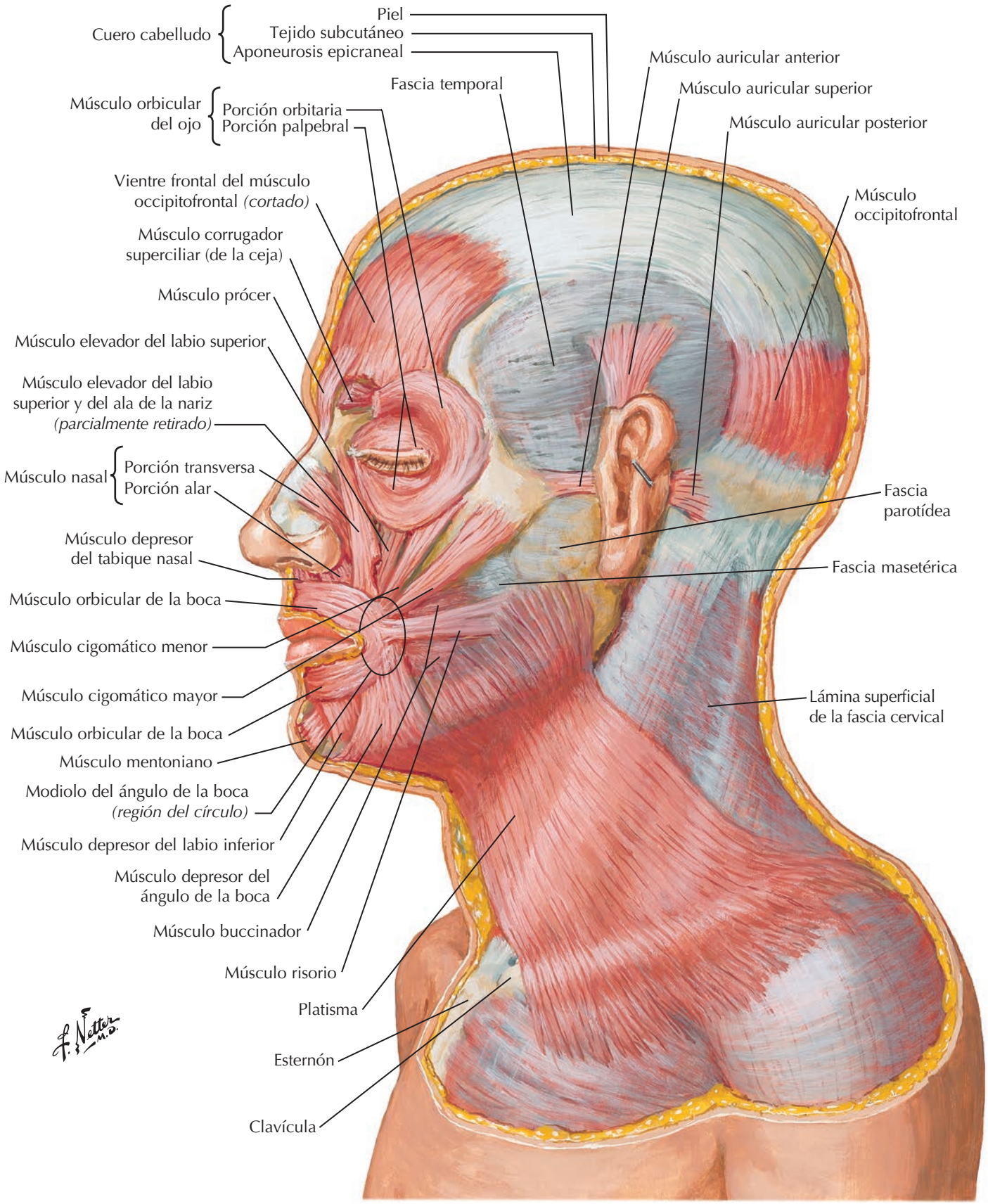

booksmedicos.org

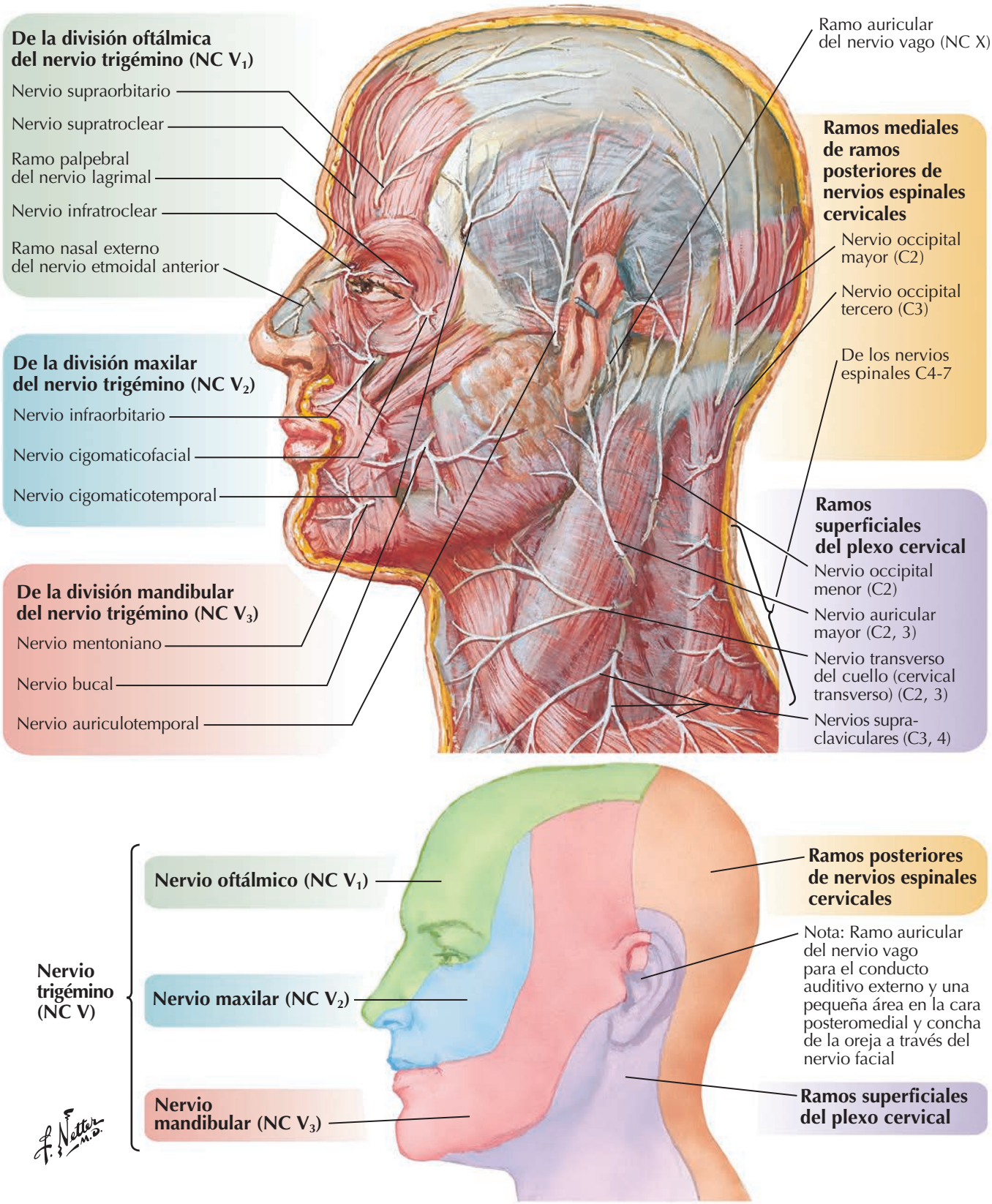

booksmedicos.org

Véanse también **láminas S-135, S-136, S-184**

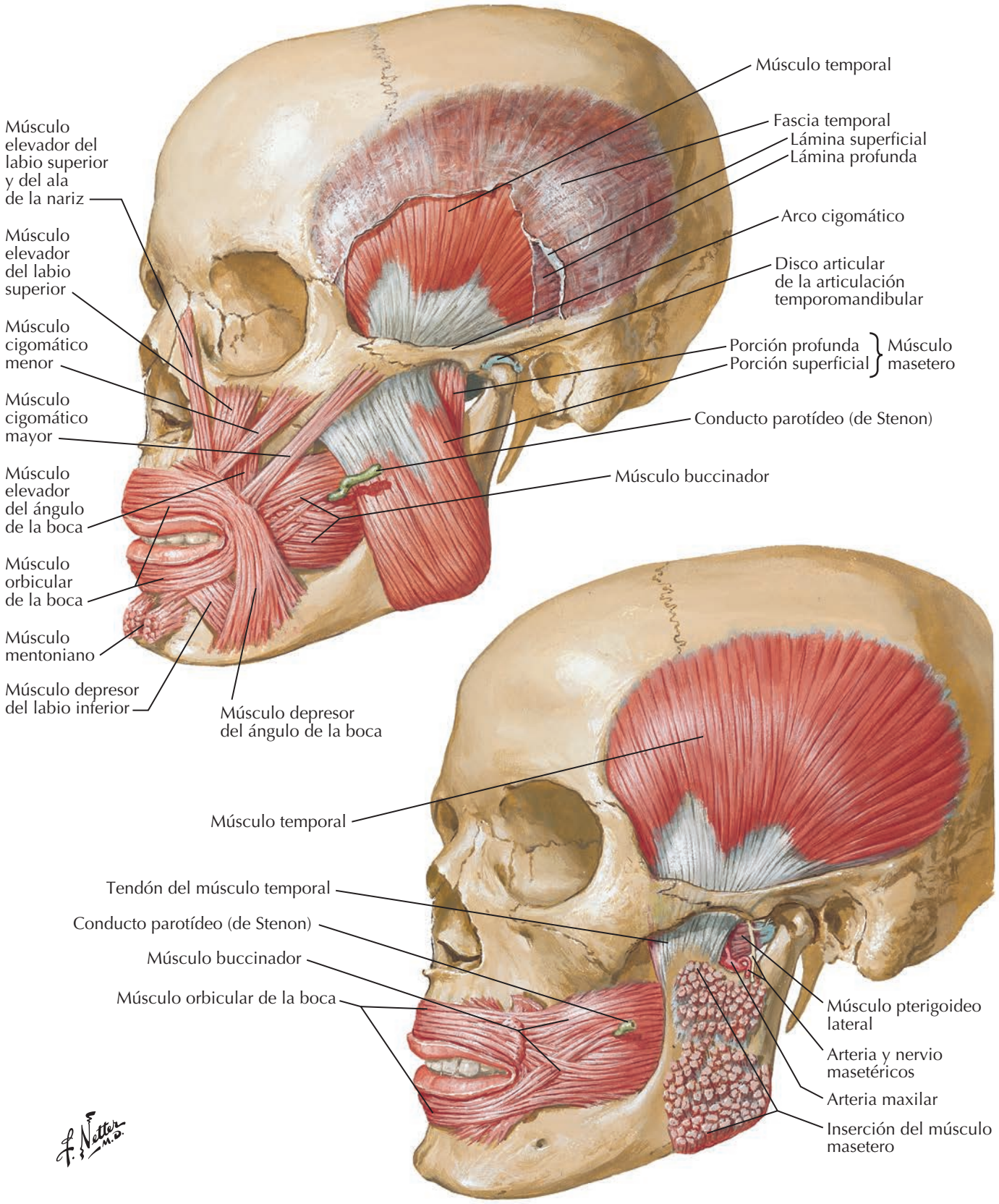

booksmedicos.org

Visión lateral

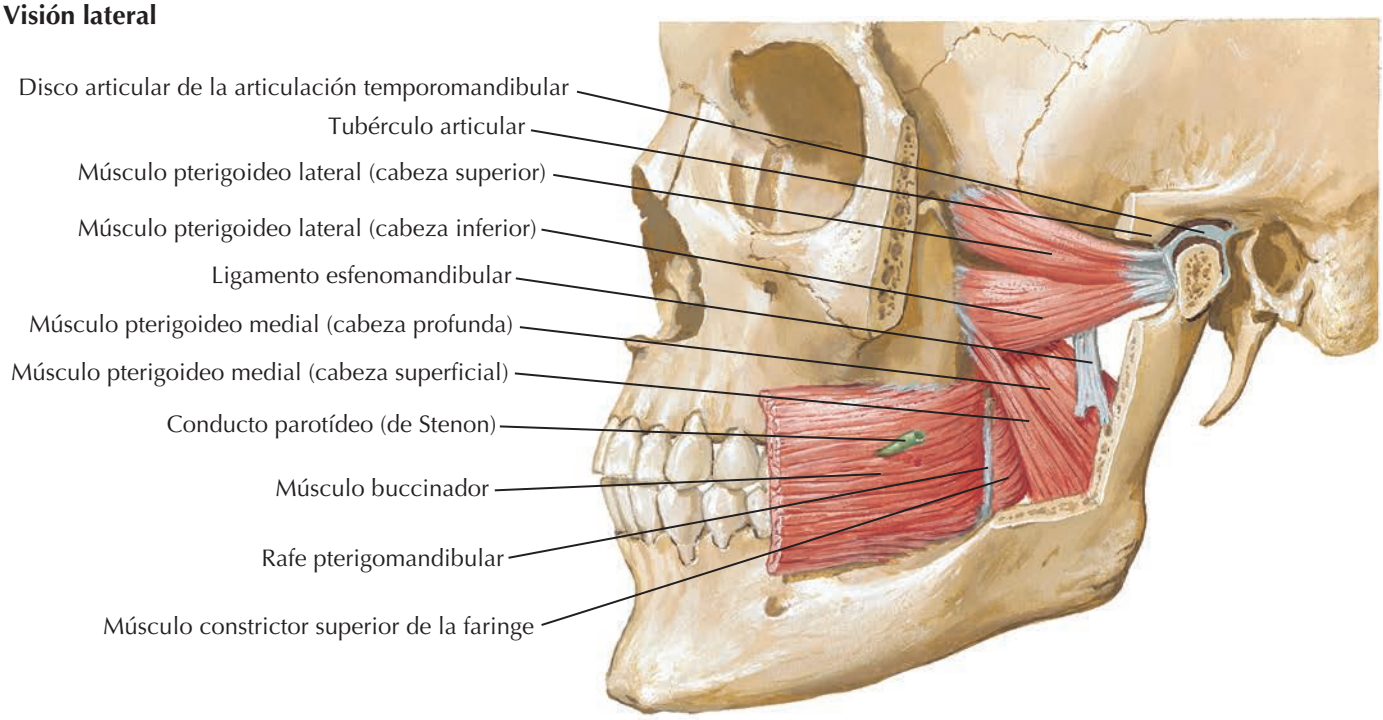

Visión posterior

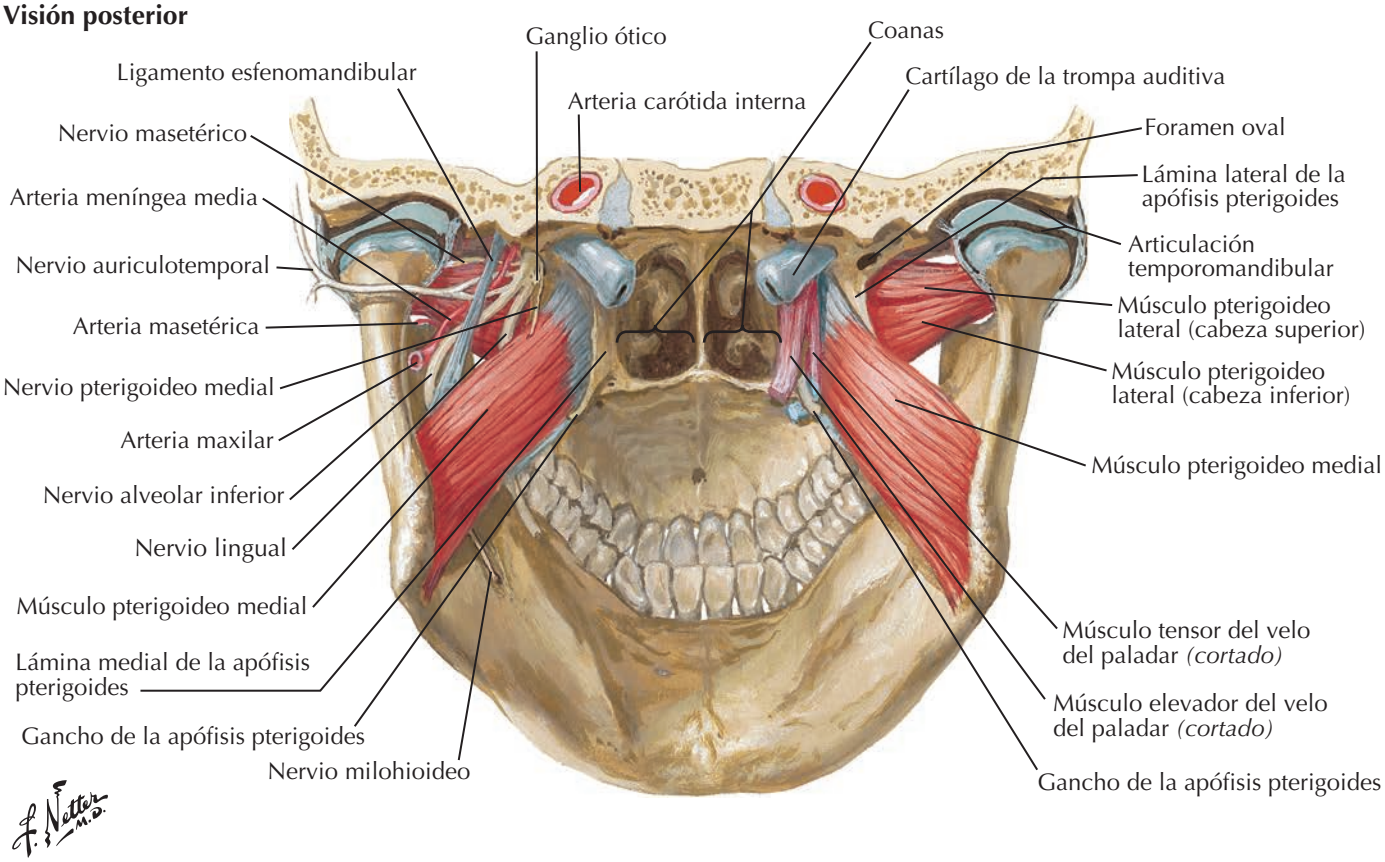

booksmedicos.org

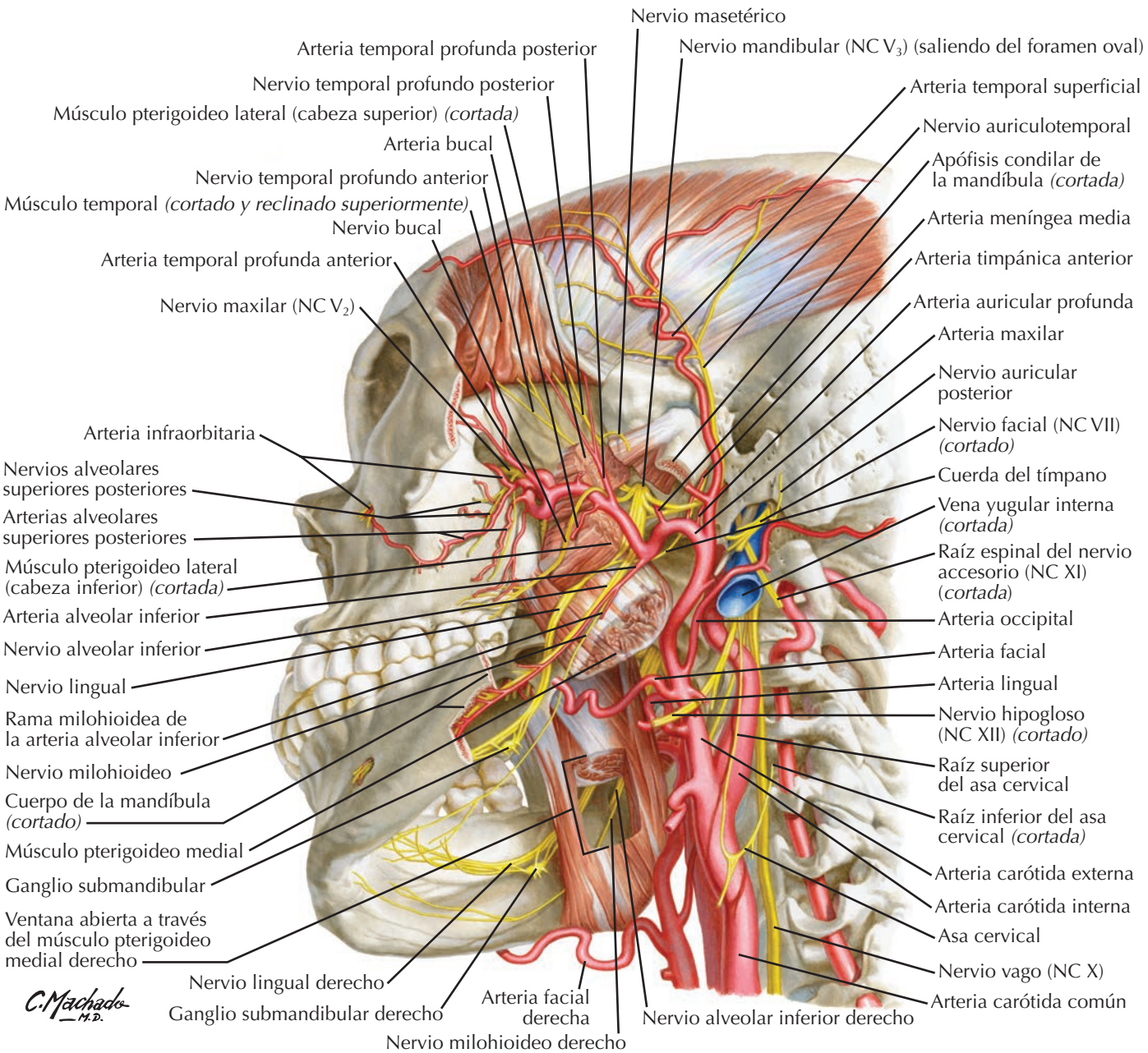

booksmedicos.org

Véanse también **láminas S-129, S-130, S-136, S-194, S-322**

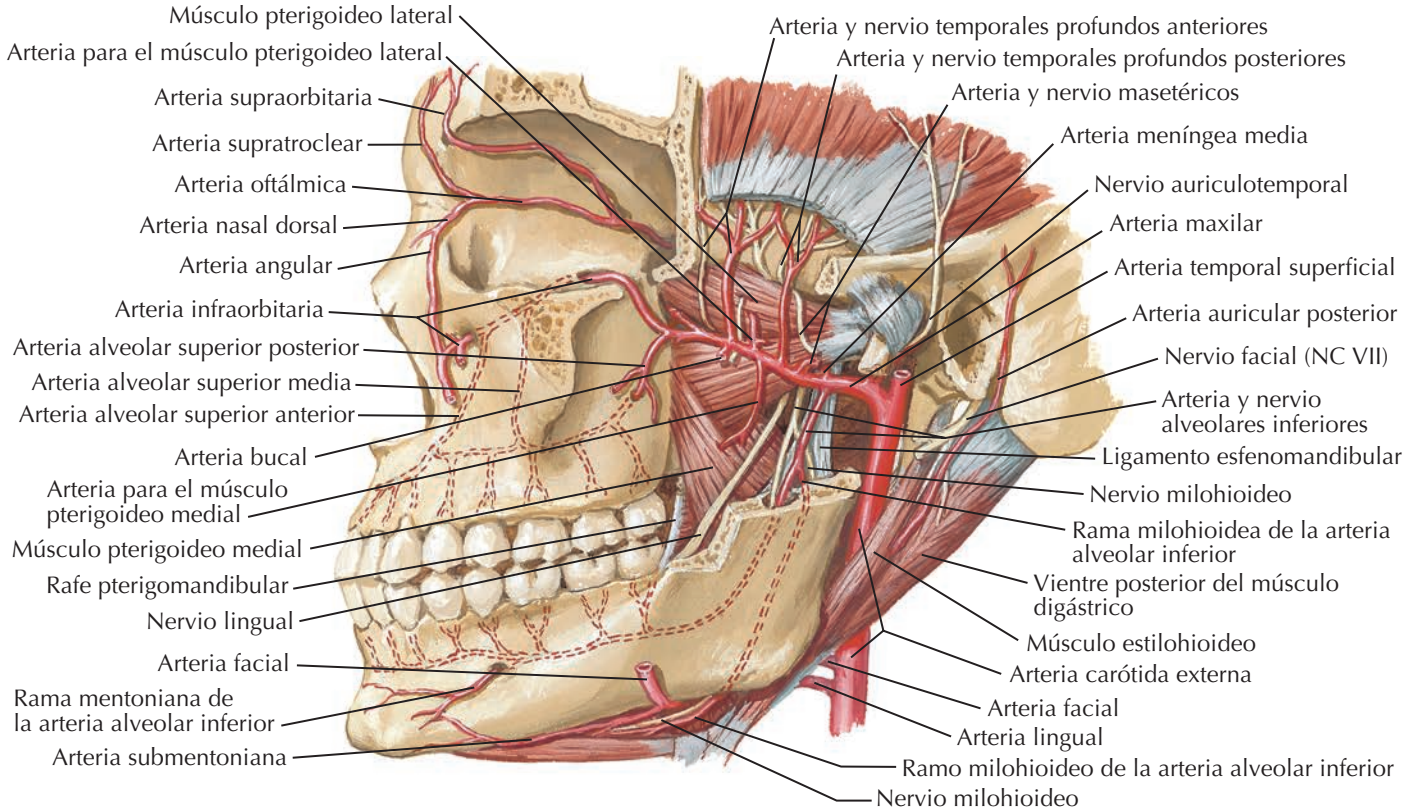

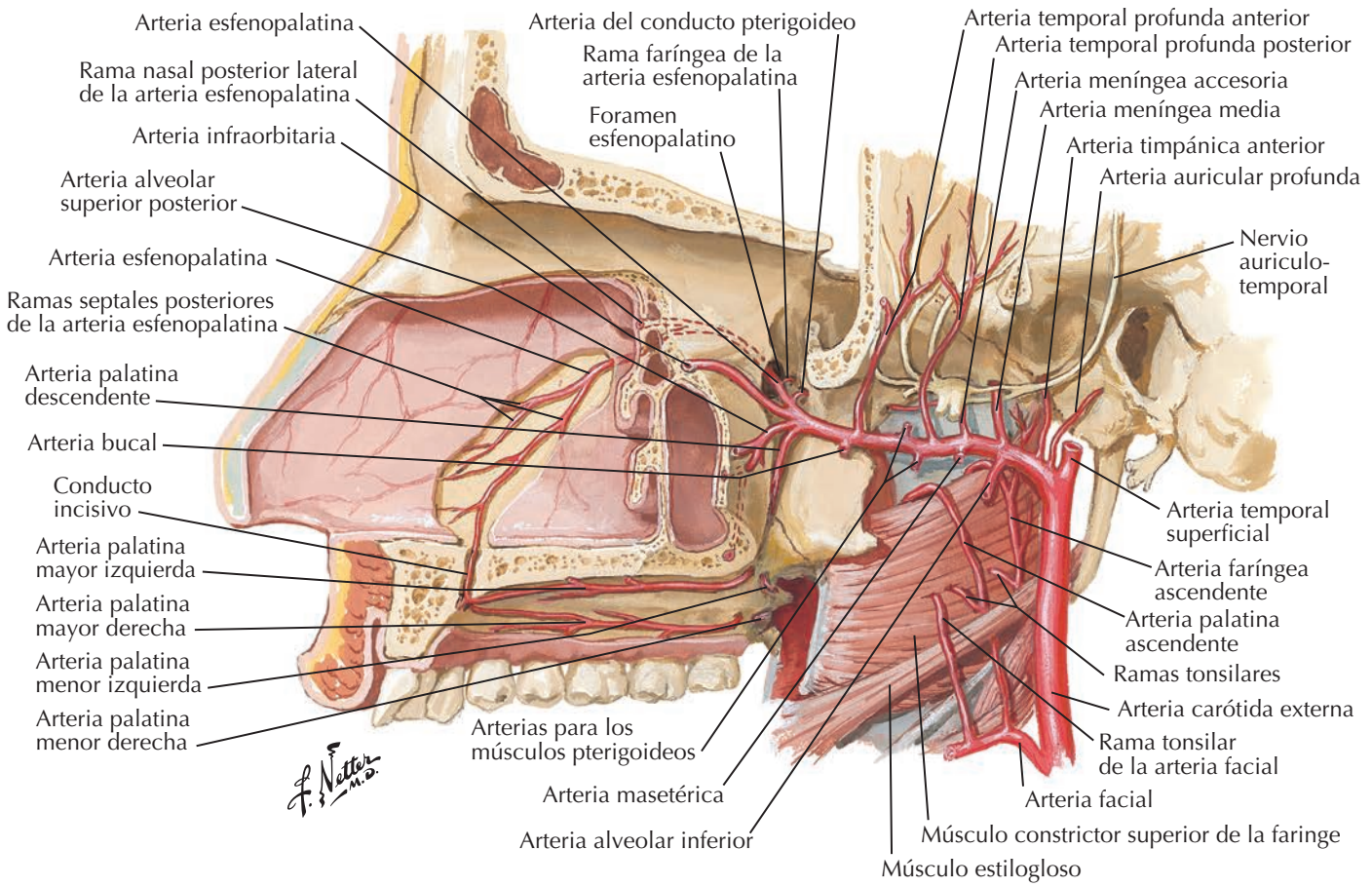

booksmedicos.org

Músculos del cuello: visión anterior

Véanse también **láminas S-184, S-196, S-197**

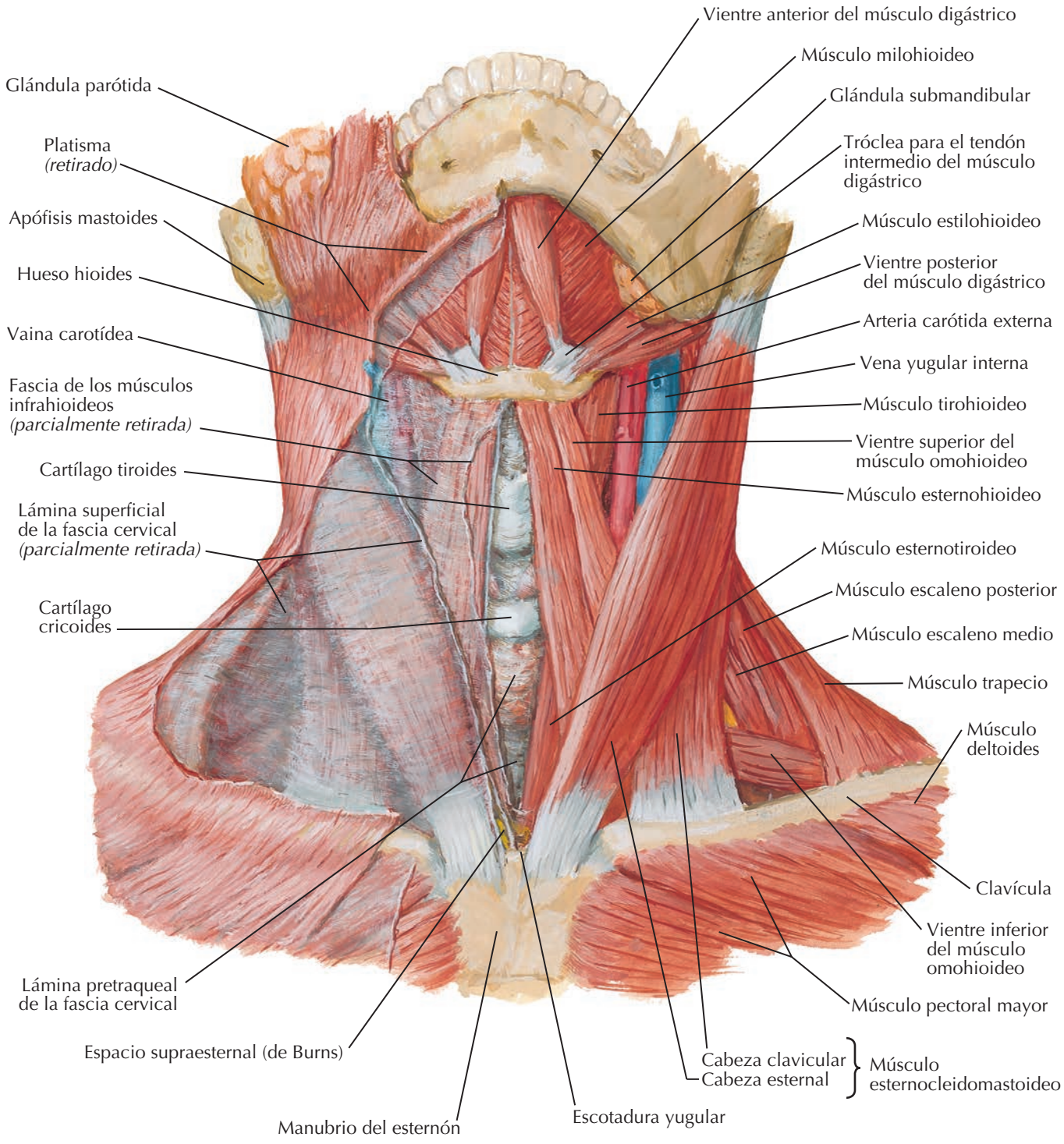

booksmedicos.org

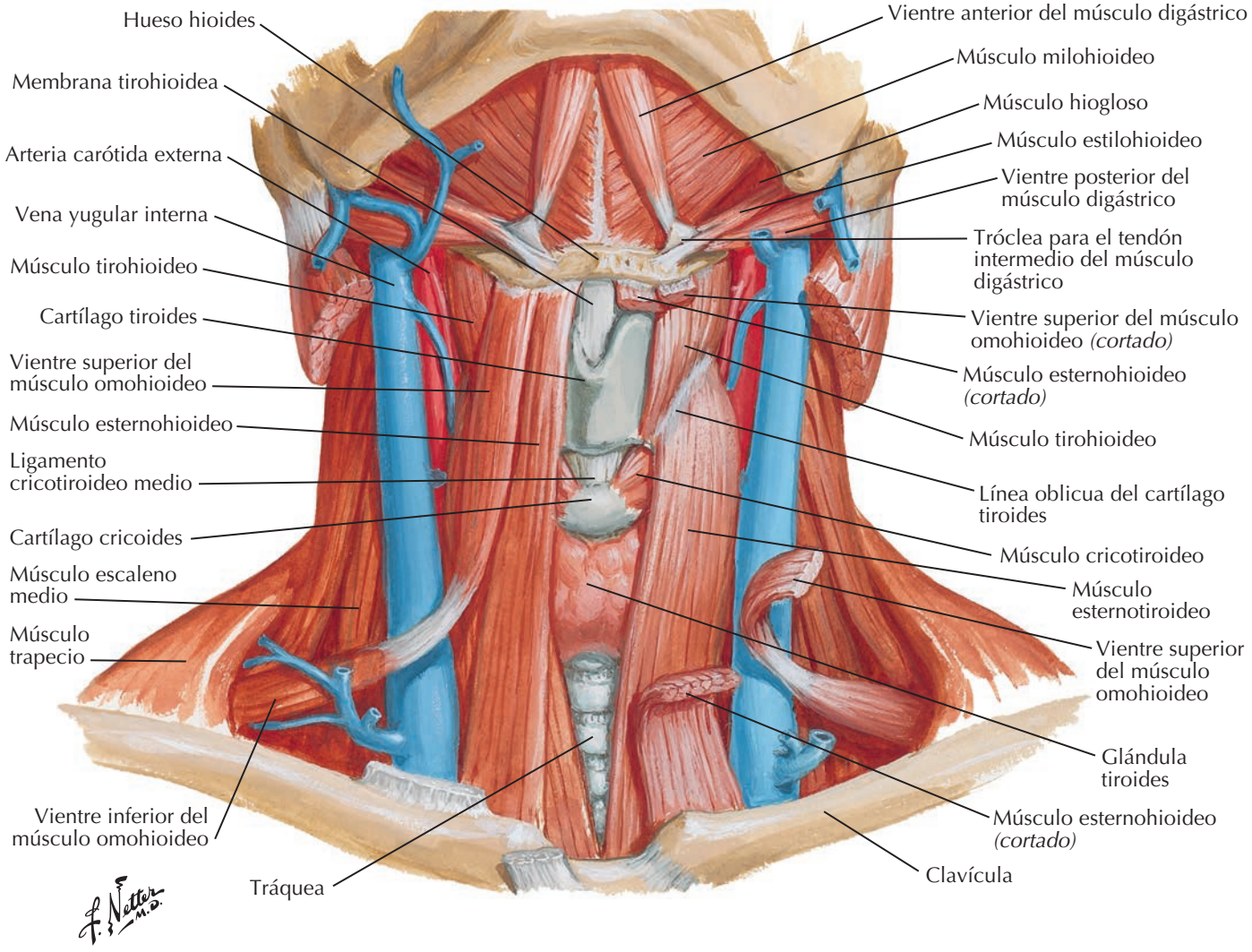

booksmedicos.org

Músculos del cuello: visión lateral

Véanse también **láminas S-190, S-191, S-329**

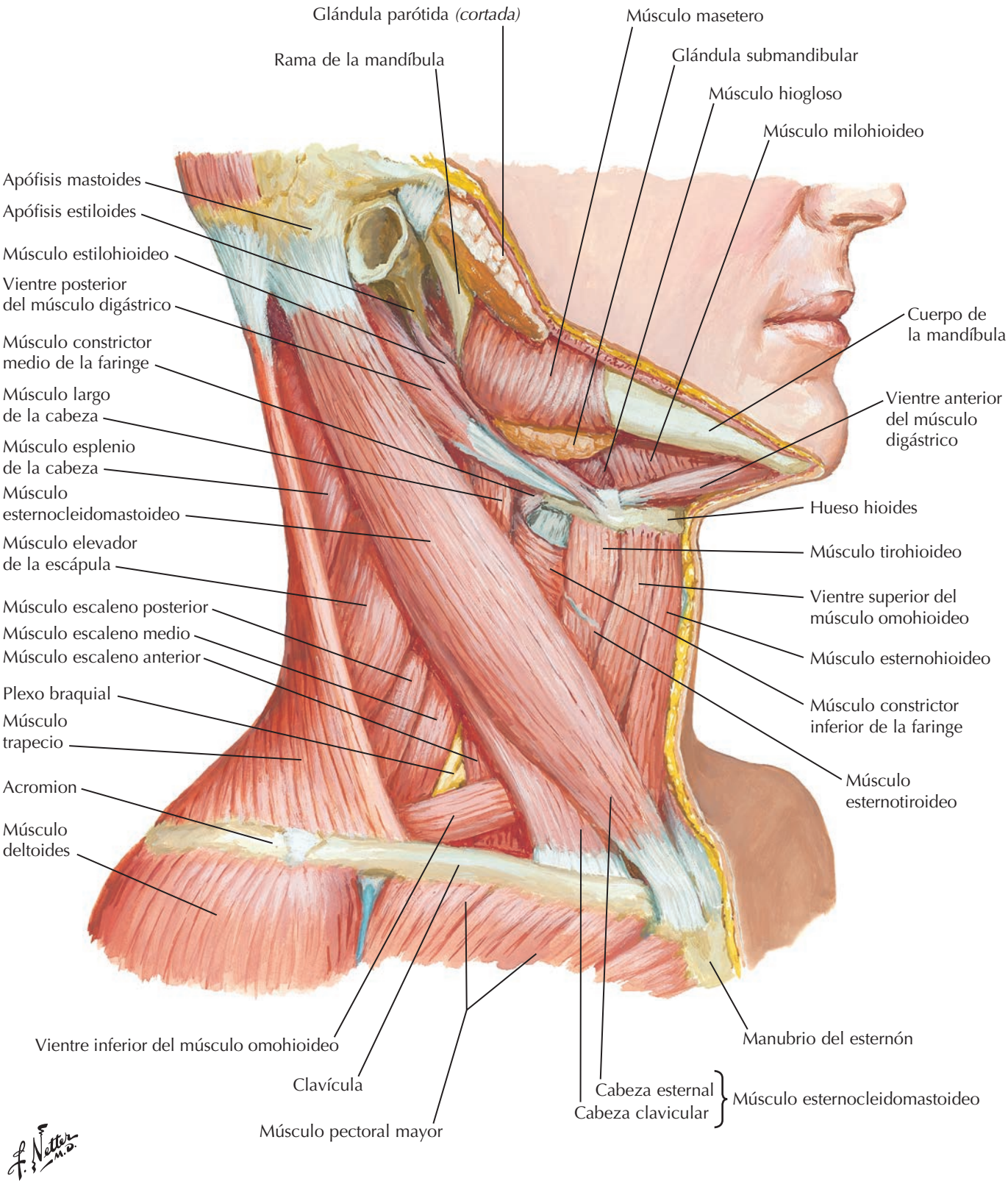

booksmedicos.org

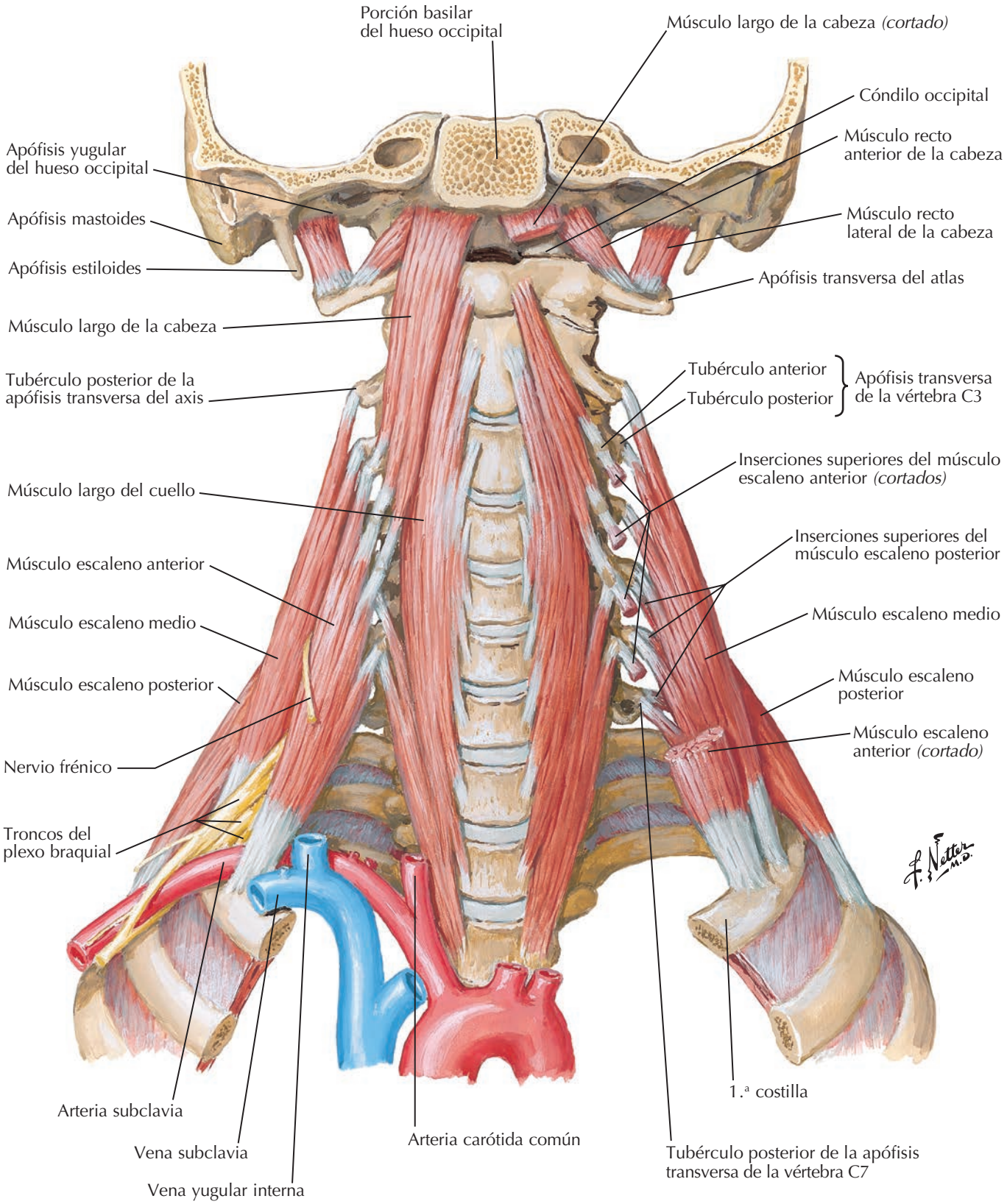

booksmedicos.org

Véanse también **láminas S-185, S-191, S-192, S-195**

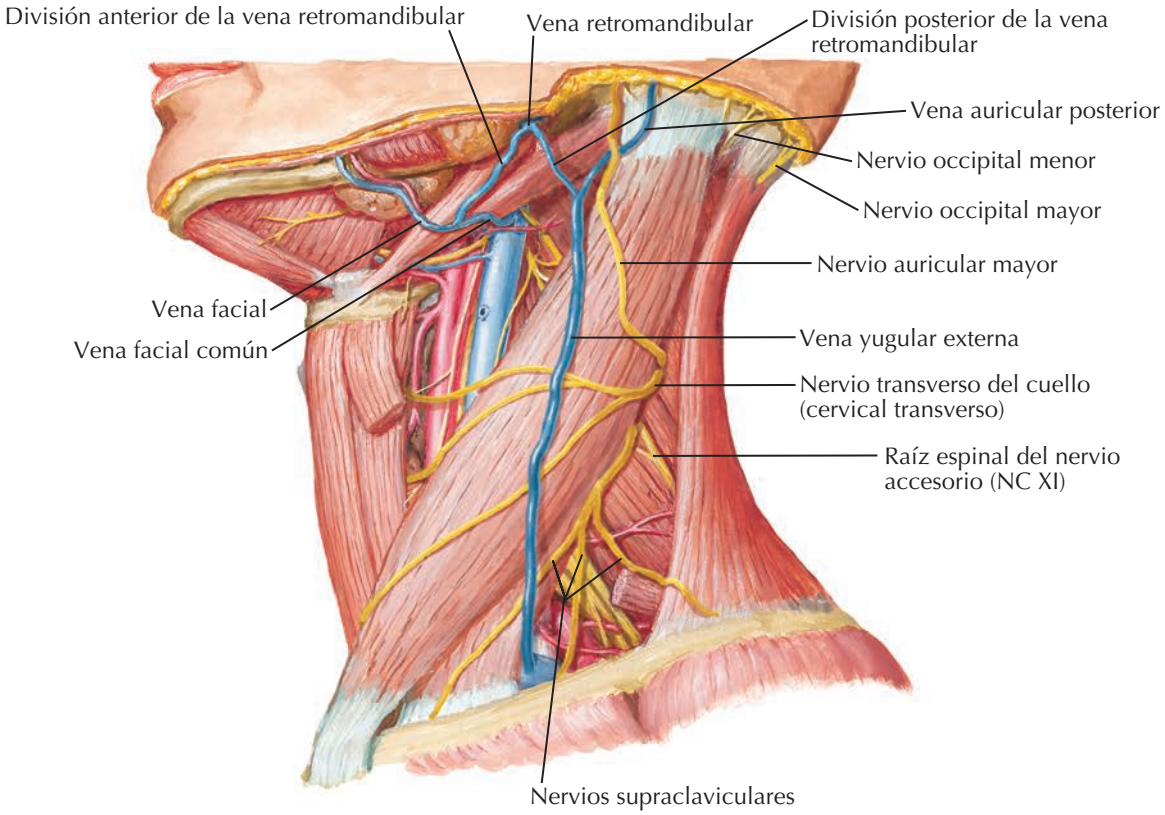

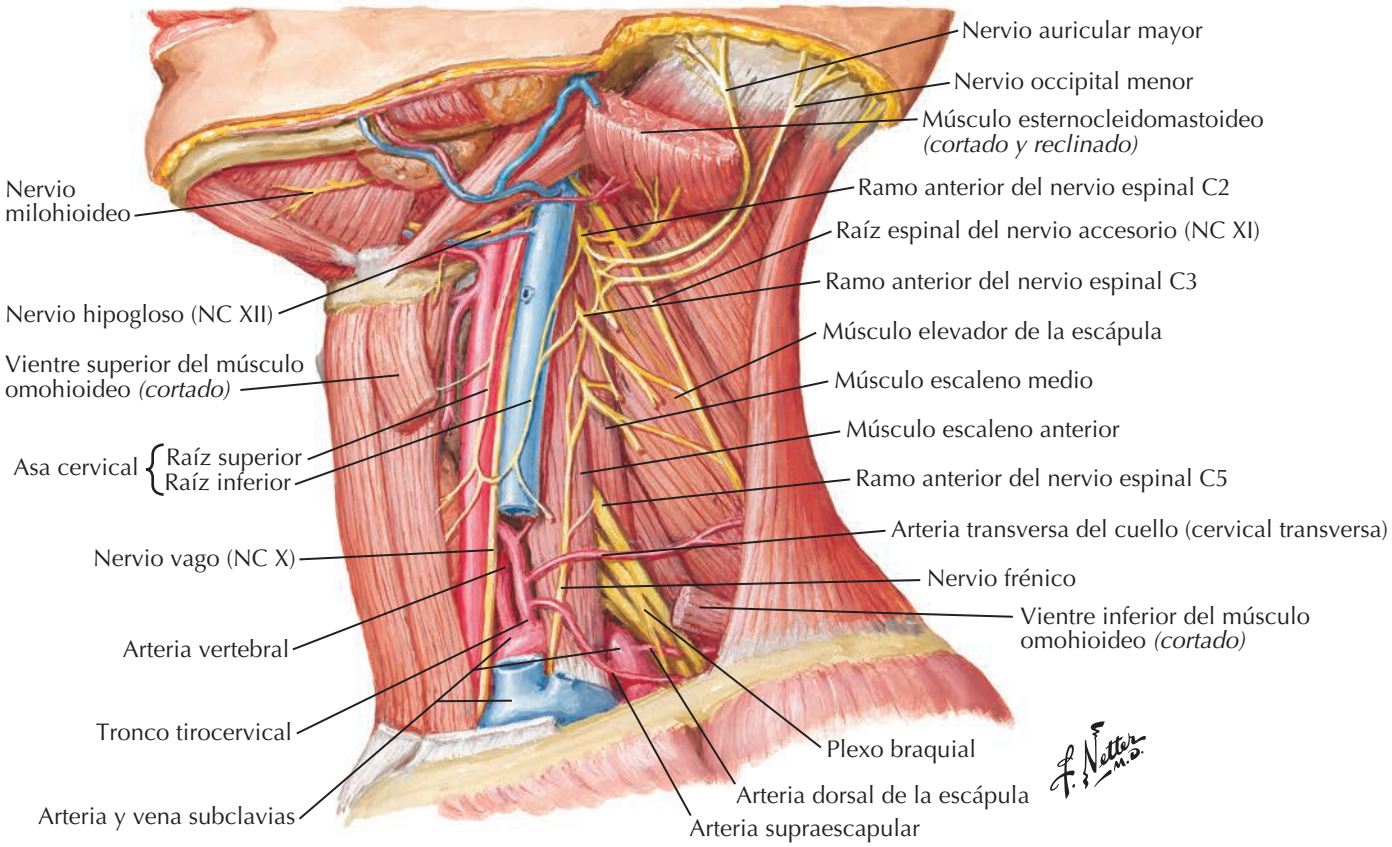

booksmedicos.org

Plexo cervical: esquema

(S: ramo comunicante gris del ganglio cervical superior)

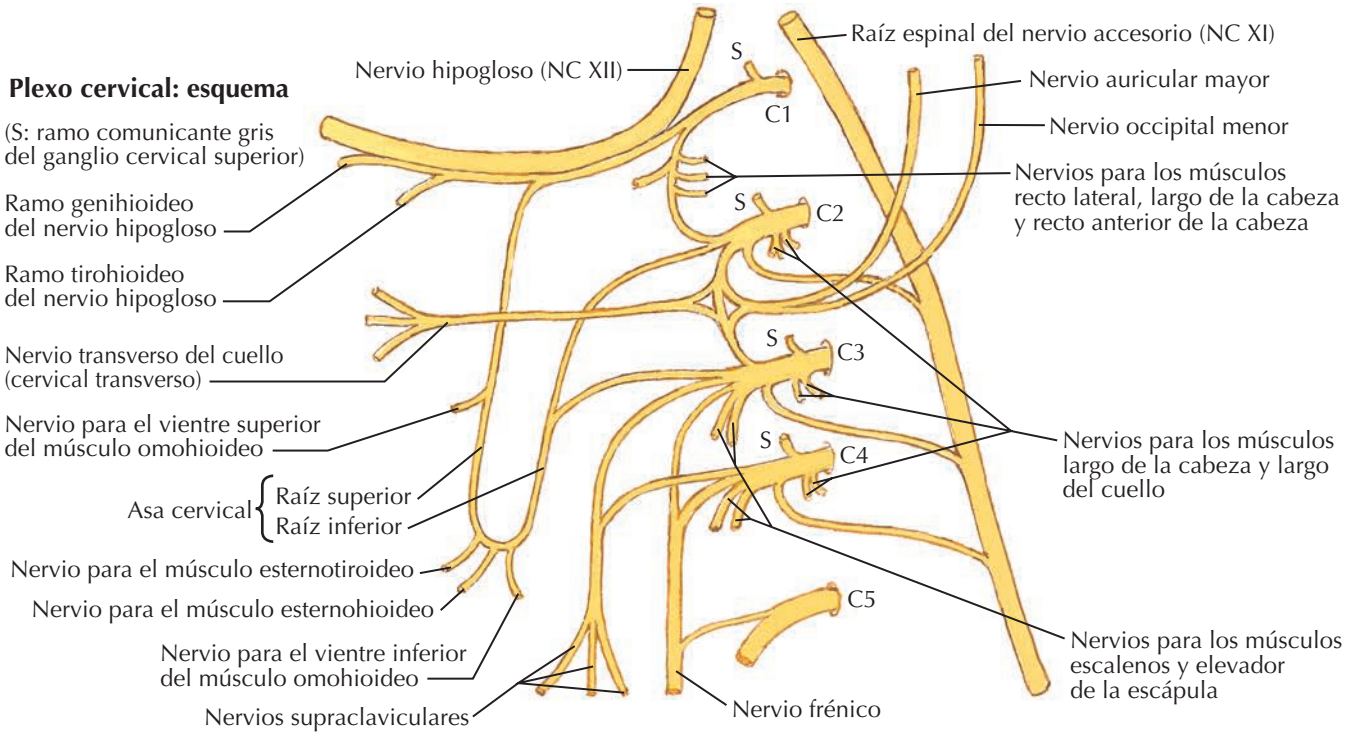

Visión anterior derecha

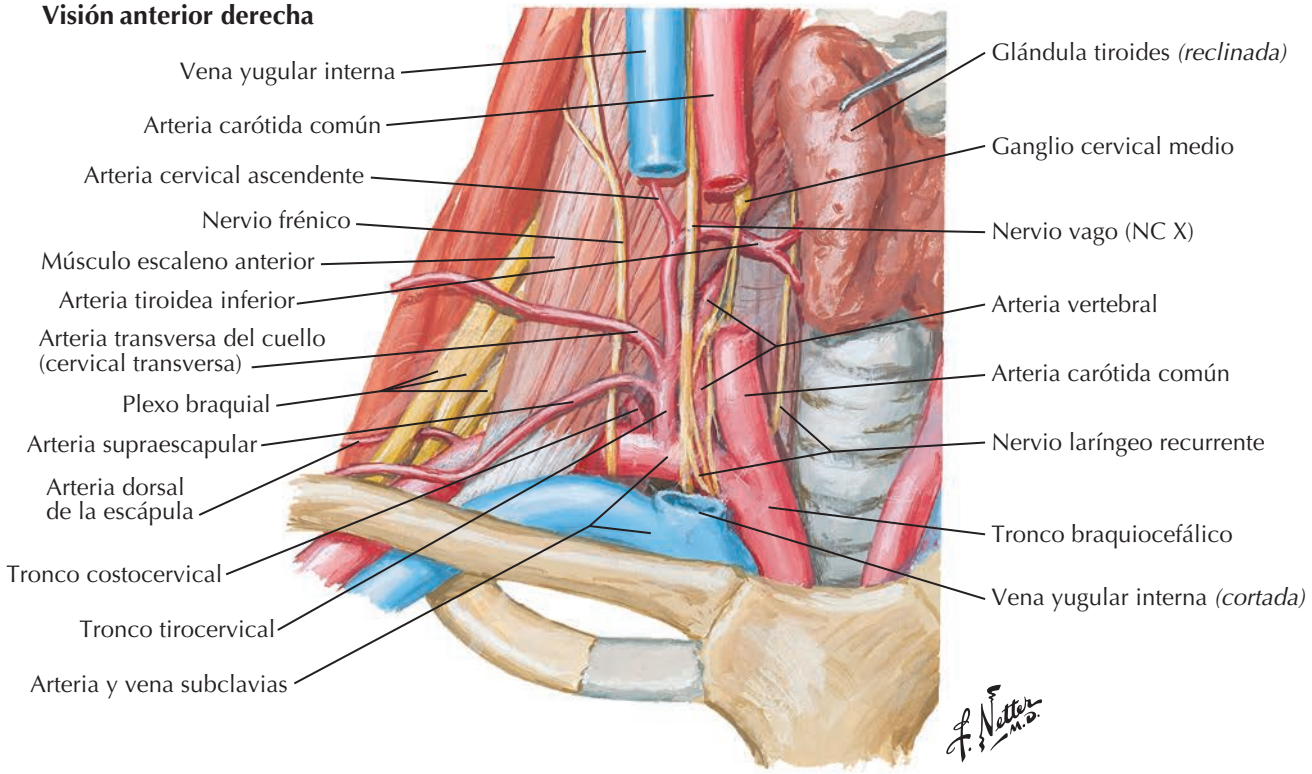

booksmedicos.org

Véanse también **láminas S-184, S-190, S-197**

Corte transversal

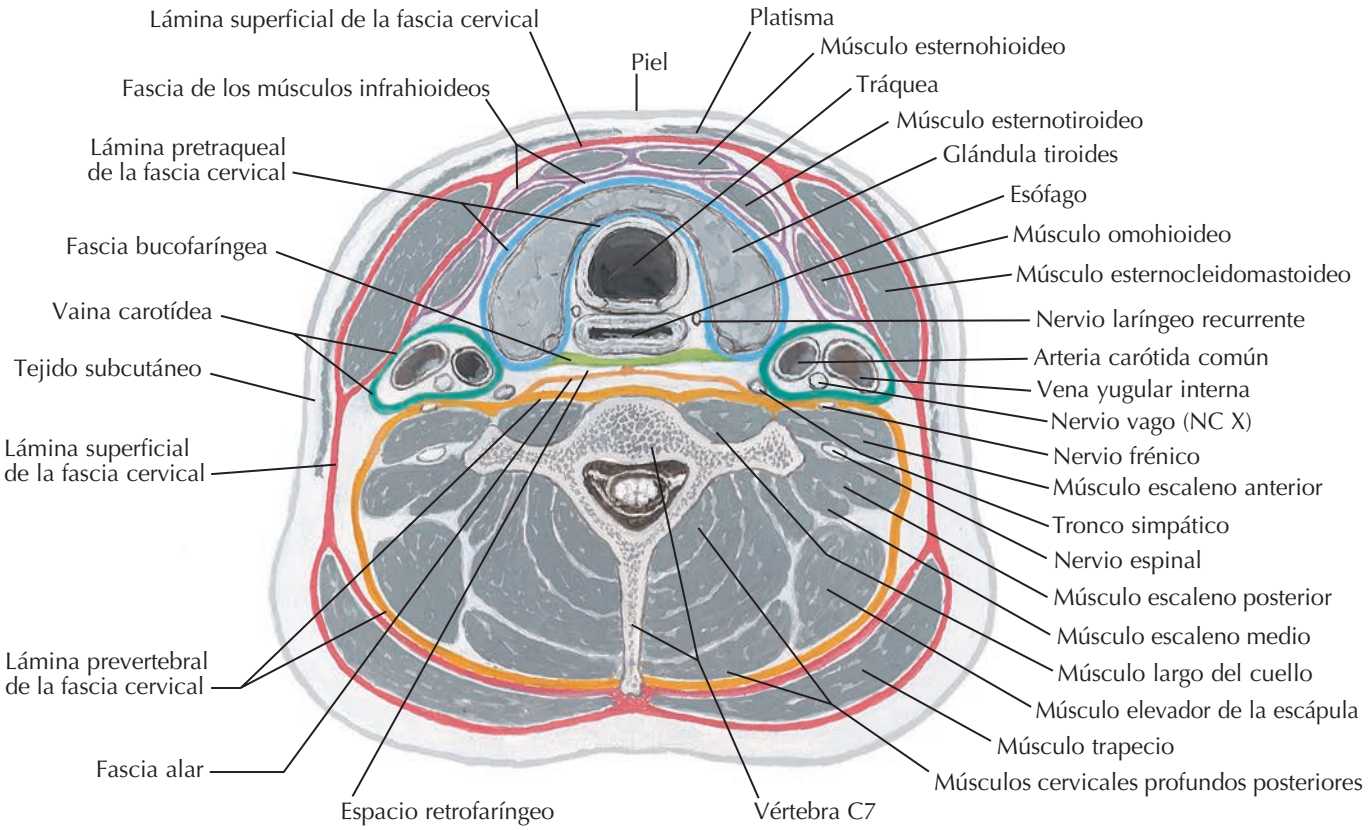

Corte sagital medio

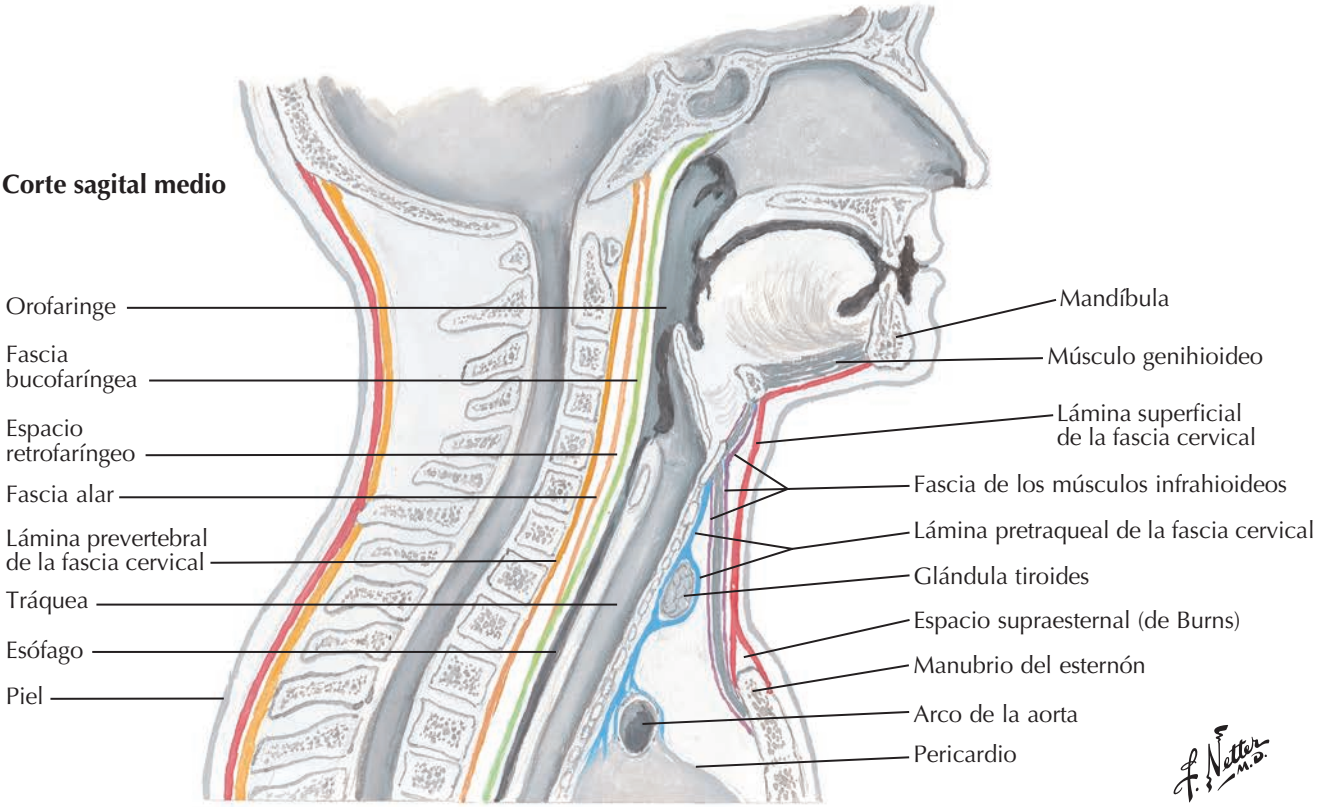

booksmedicos.org

Véanse también **láminas S-190, S-192**

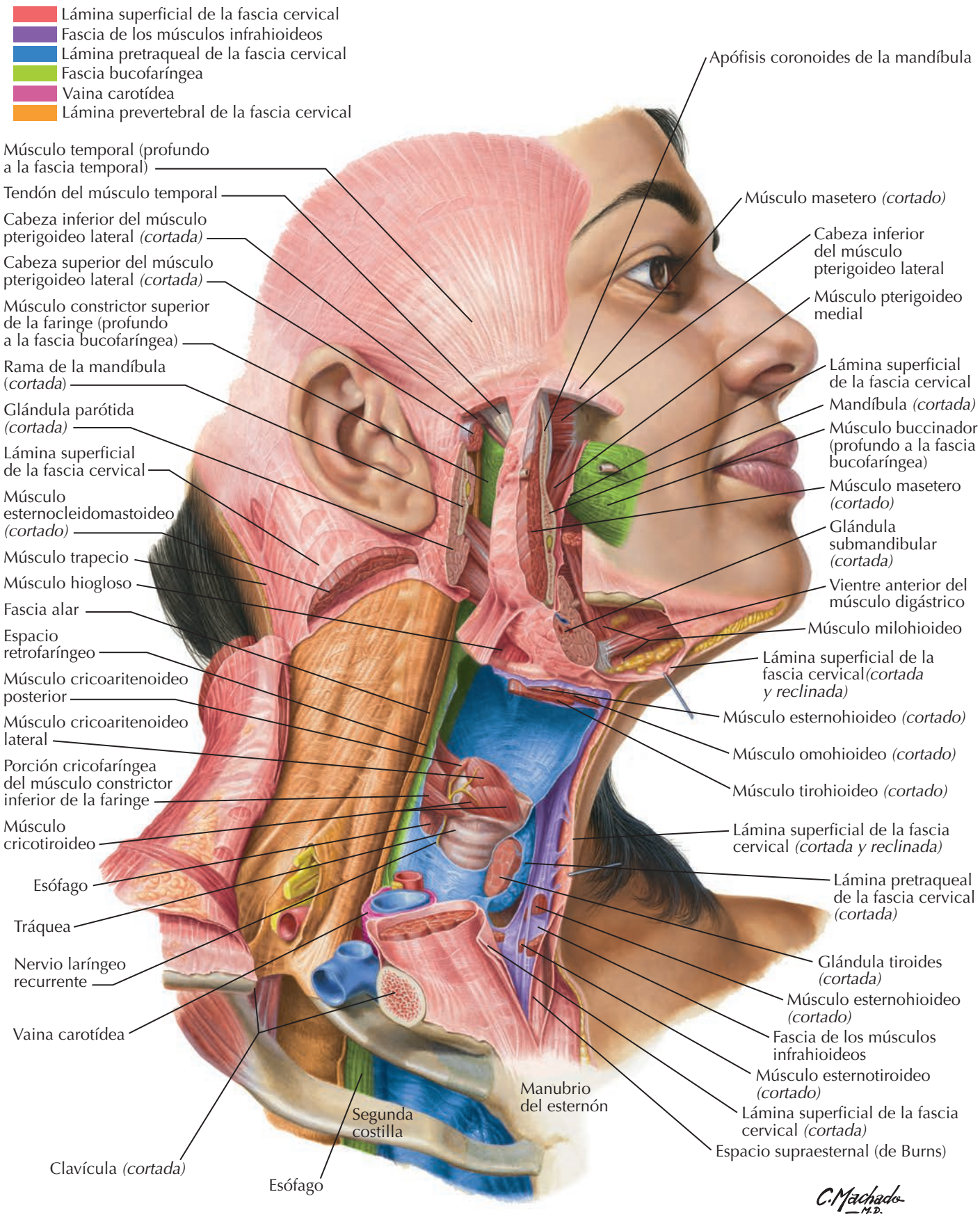

booksmedicos.org

Nervios del dorso (espalda)

Véanse también **láminas S-192, S-210**

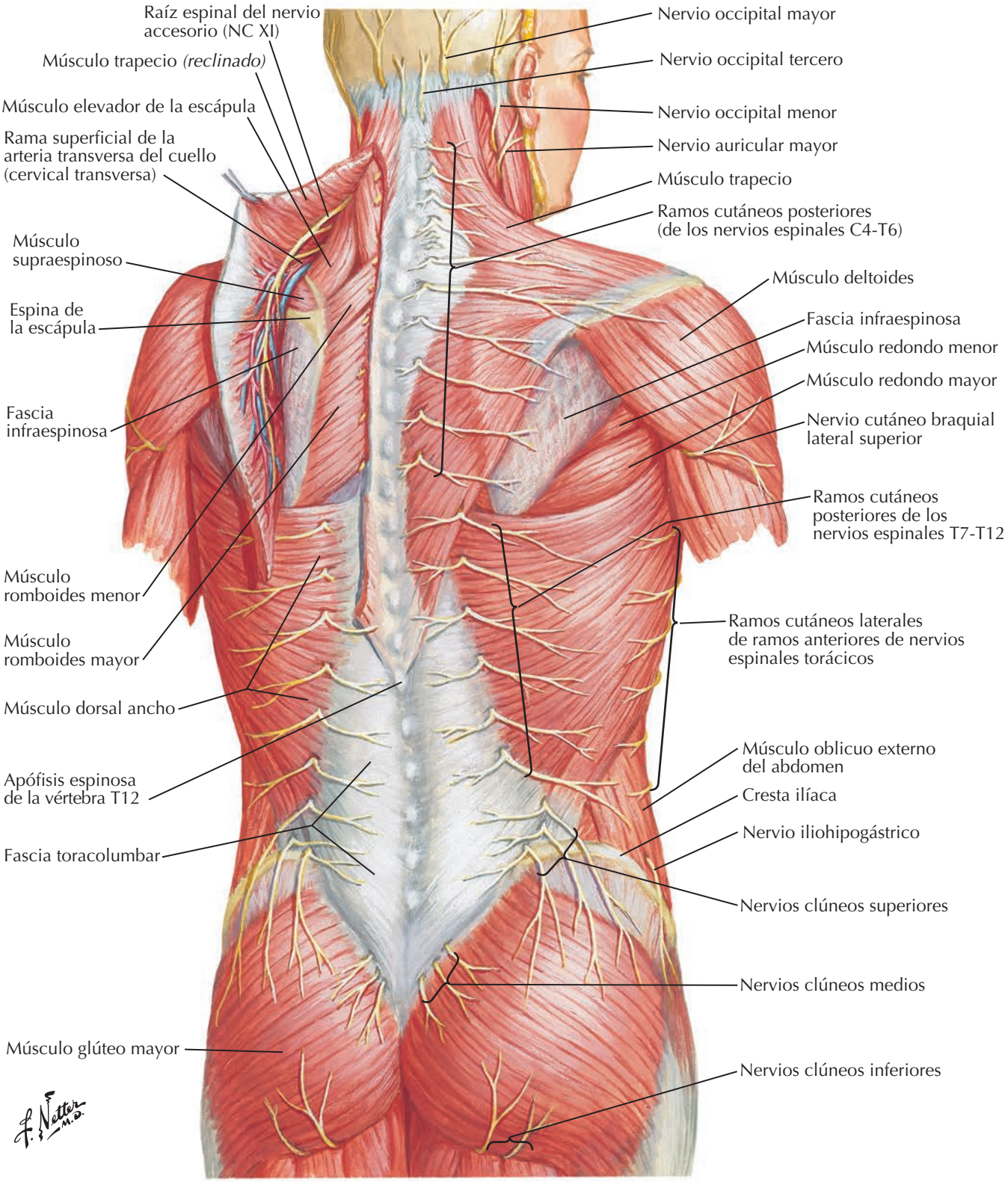

booksmedicos.org

Véanse también **láminas S-192, S-210, S-545**

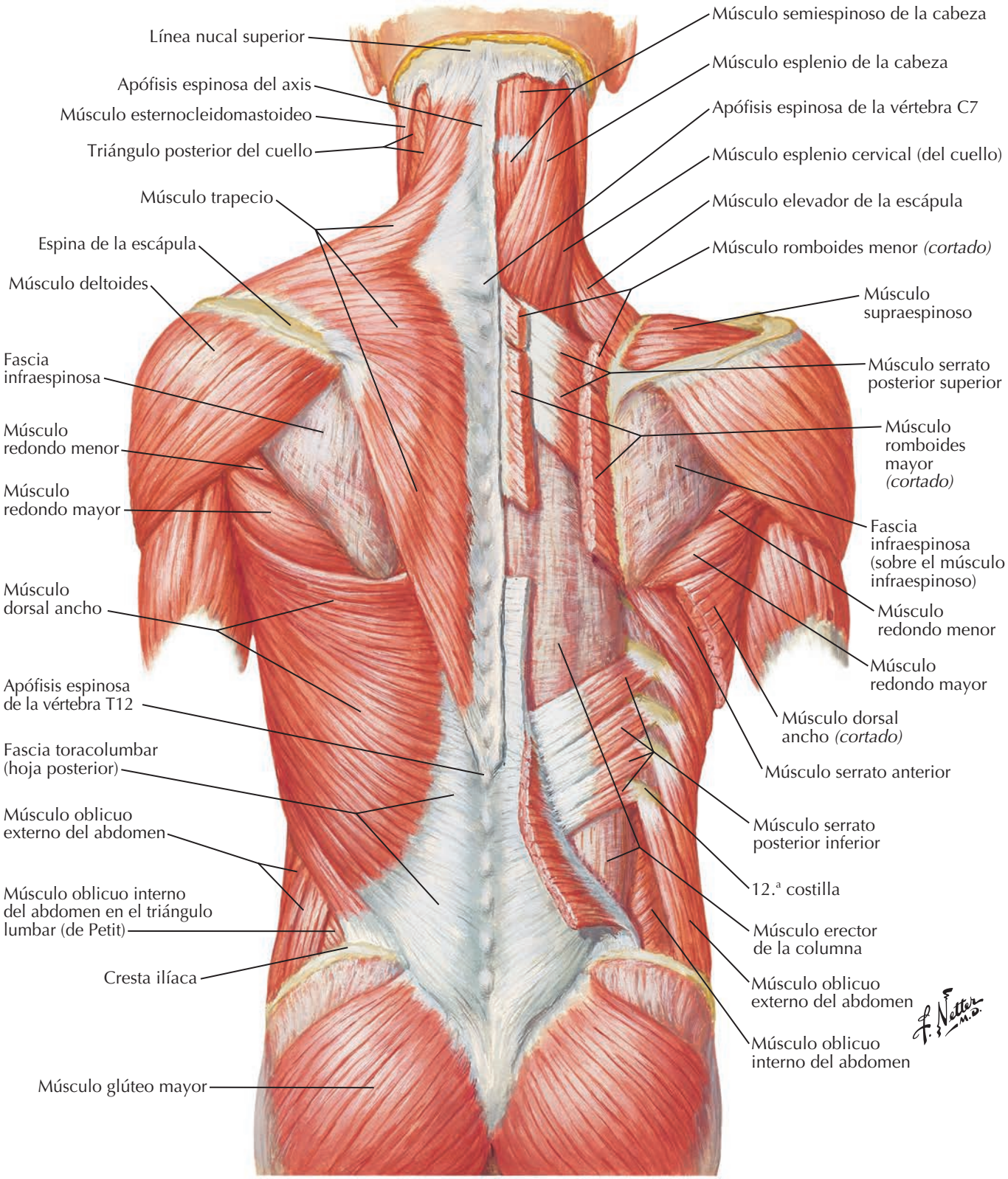

booksmedicos.org

Músculos del dorso (espalda): planos intermedios

Véanse también **láminas S-199, S-545**

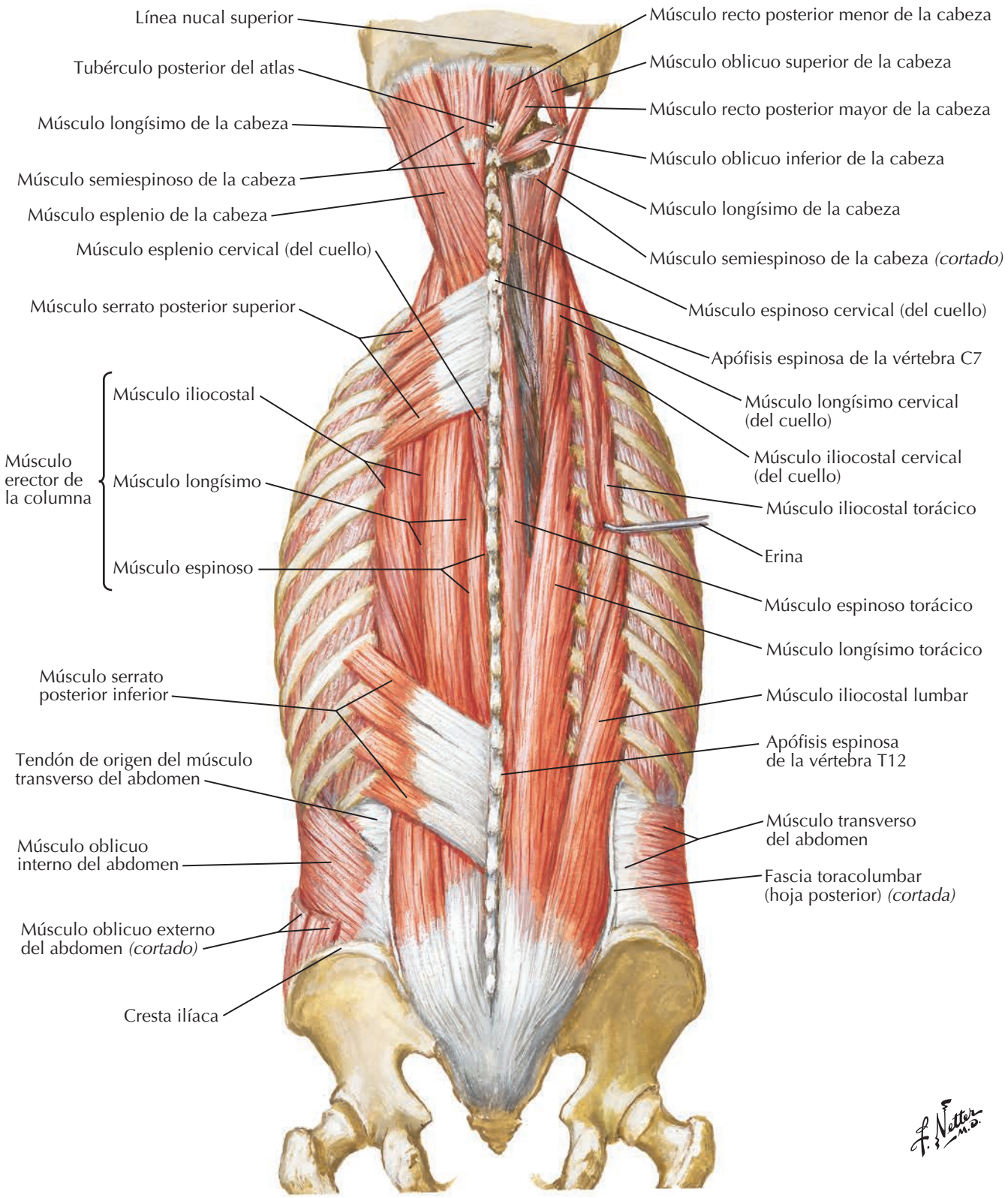

booksmedicos.org

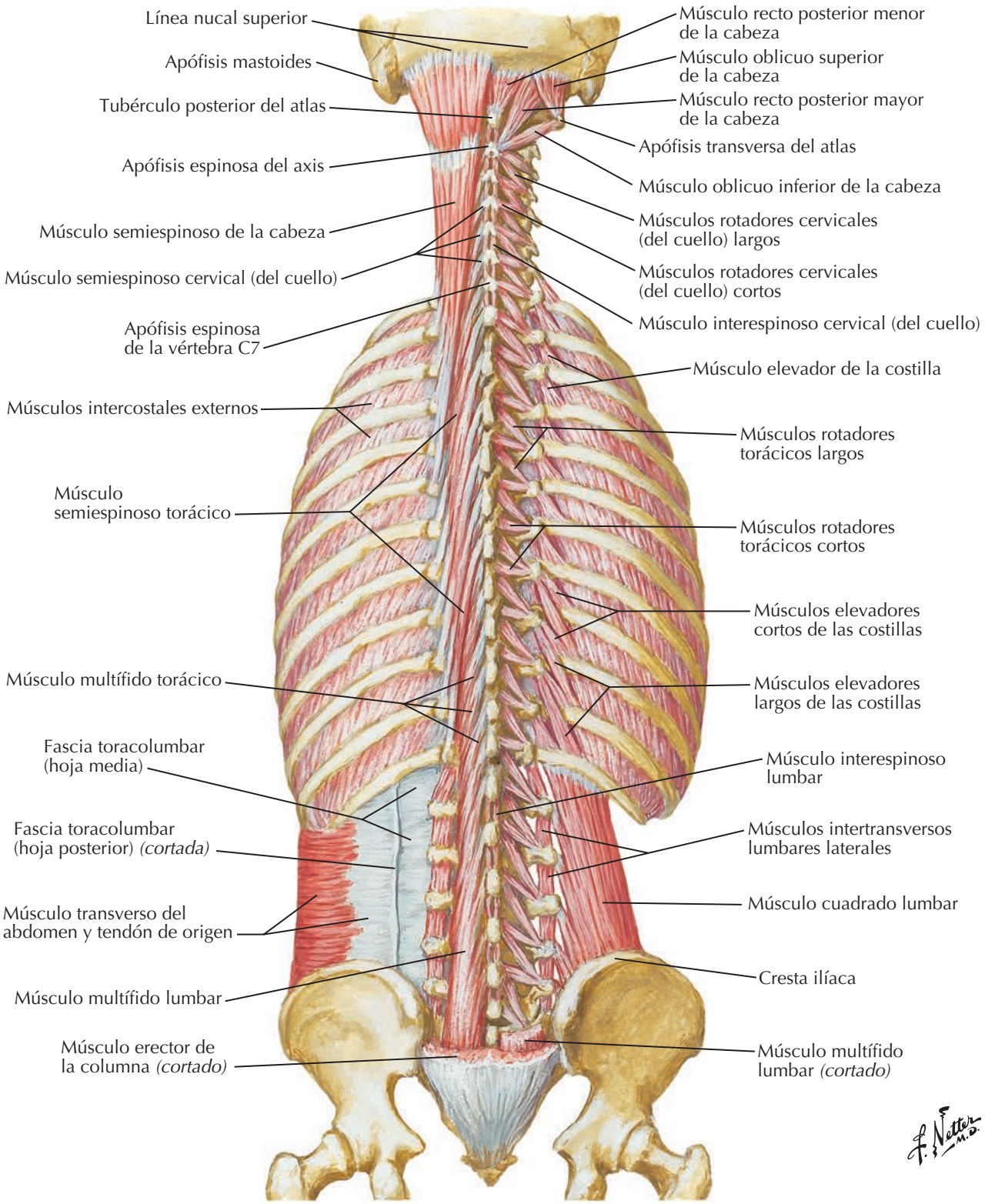

booksmedicos.org

Nervios en la región cervical posterior

Véanse también **láminas S-184, S-194**

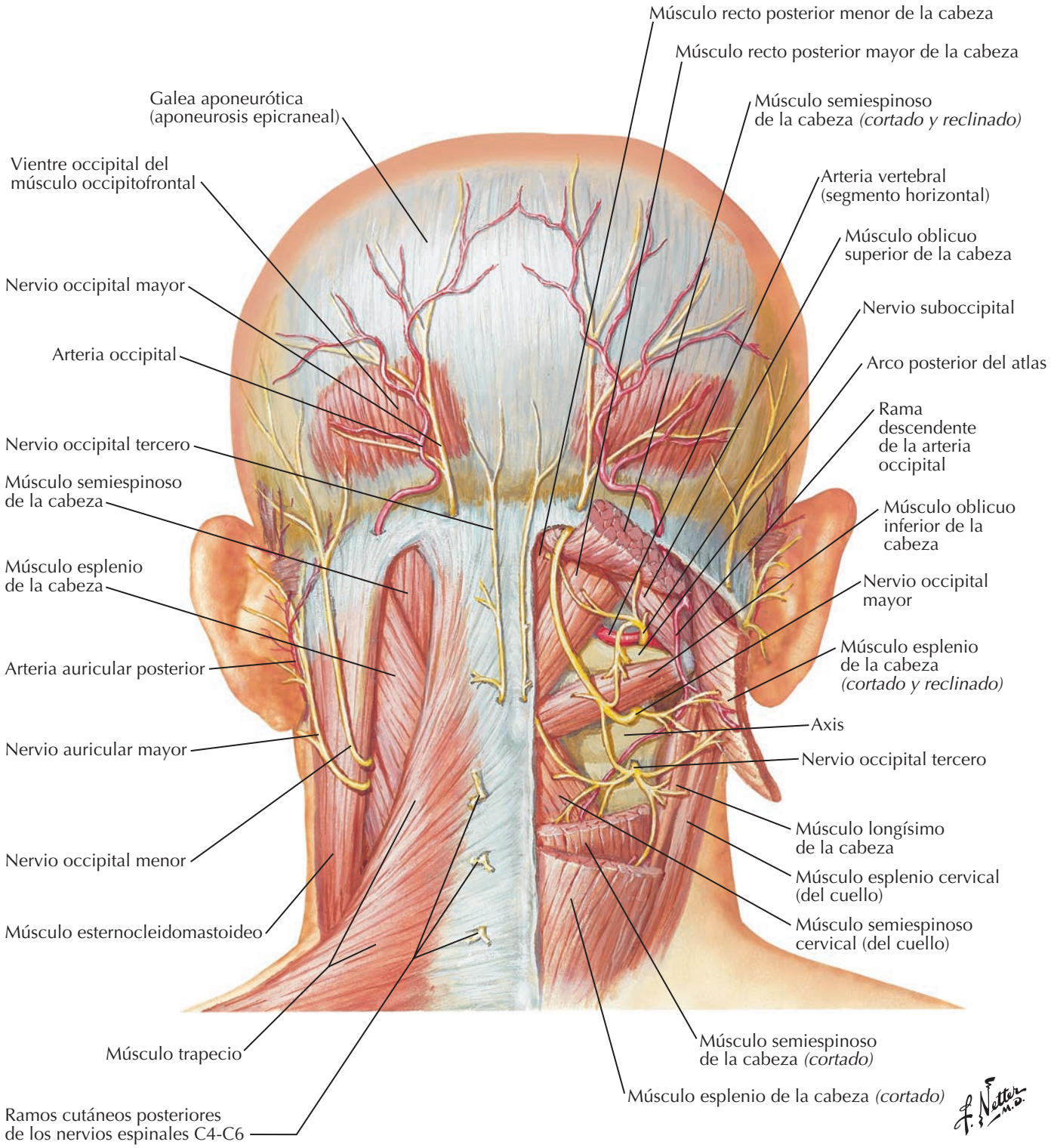

booksmedicos.org

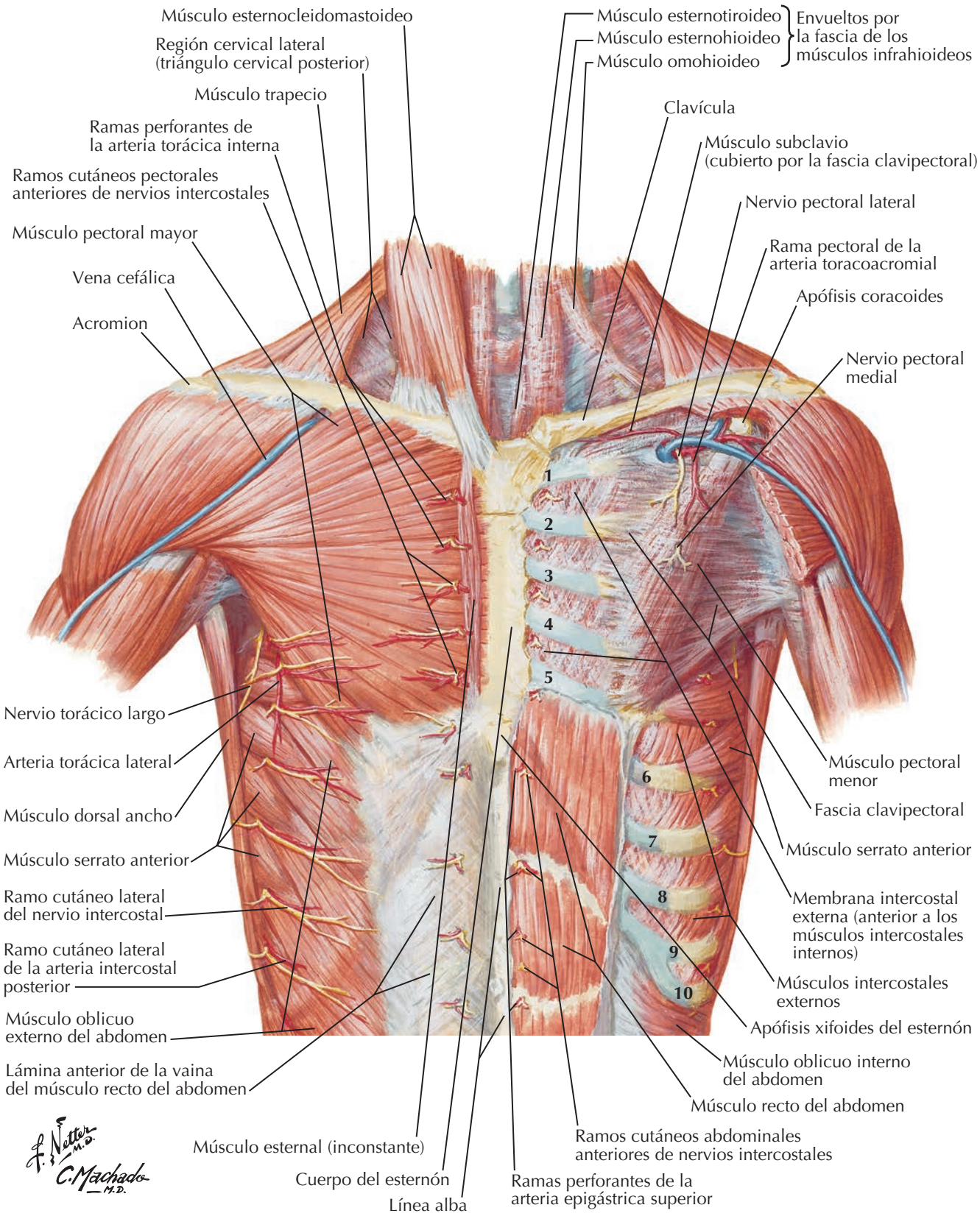

booksmedicos.org

Véanse también **láminas S-235, S-236**

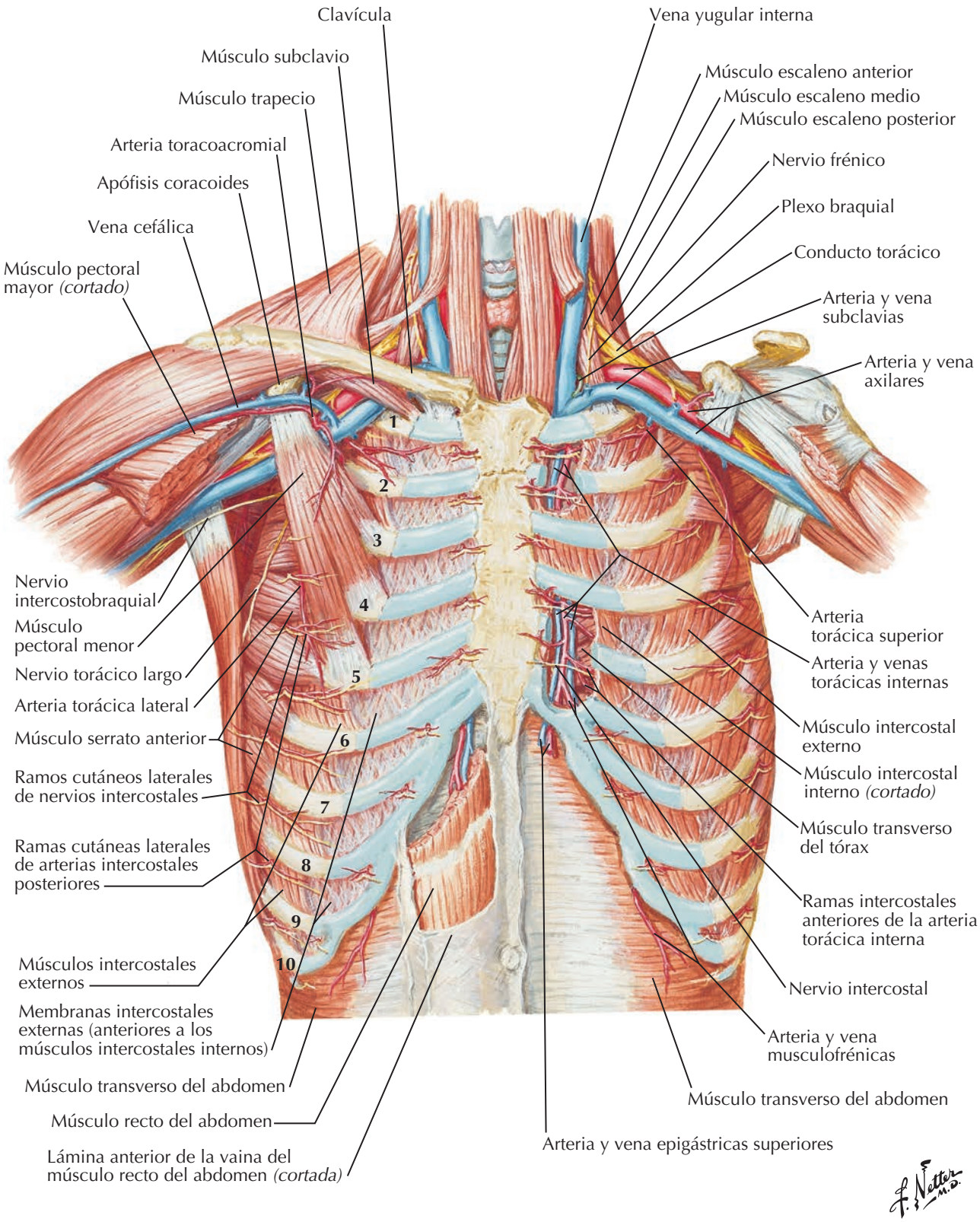

booksmedicos.org

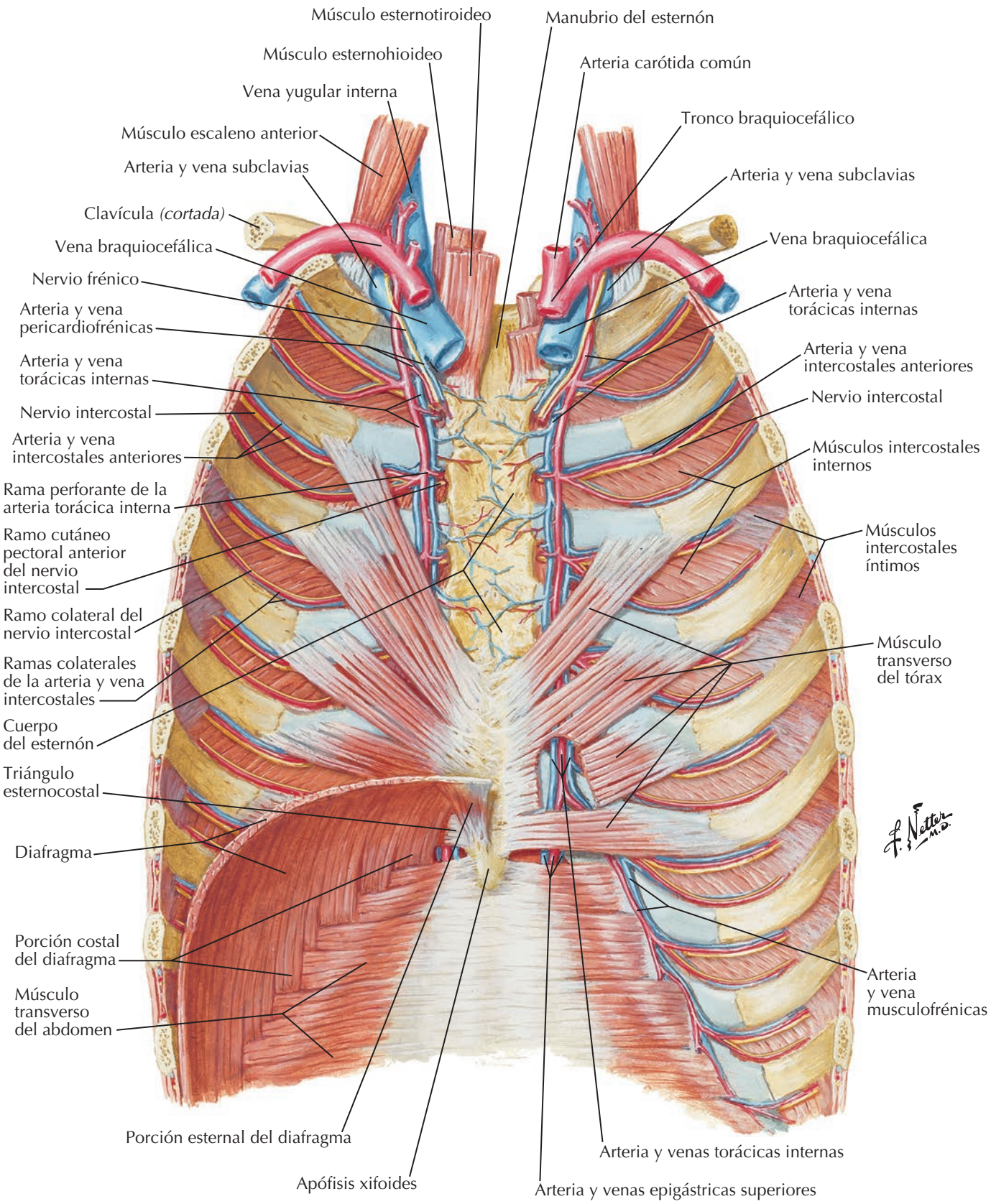

booksmedicos.org

Véanse también **láminas S-199, S-200, S-209**

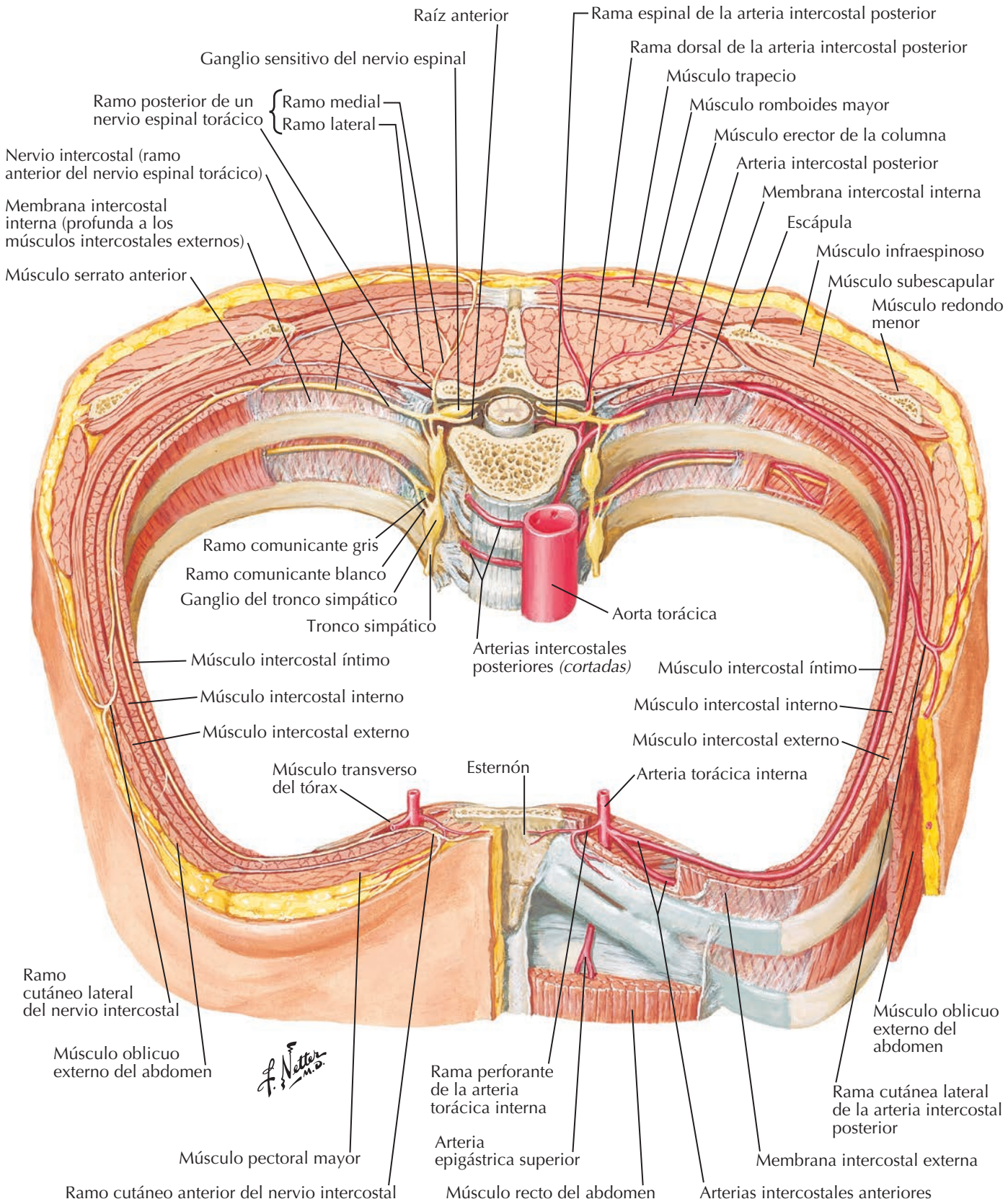

booksmedicos.org

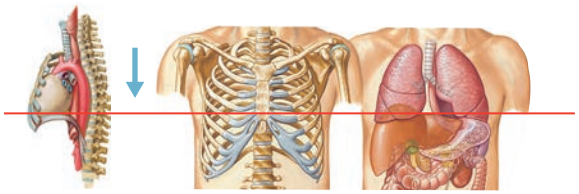

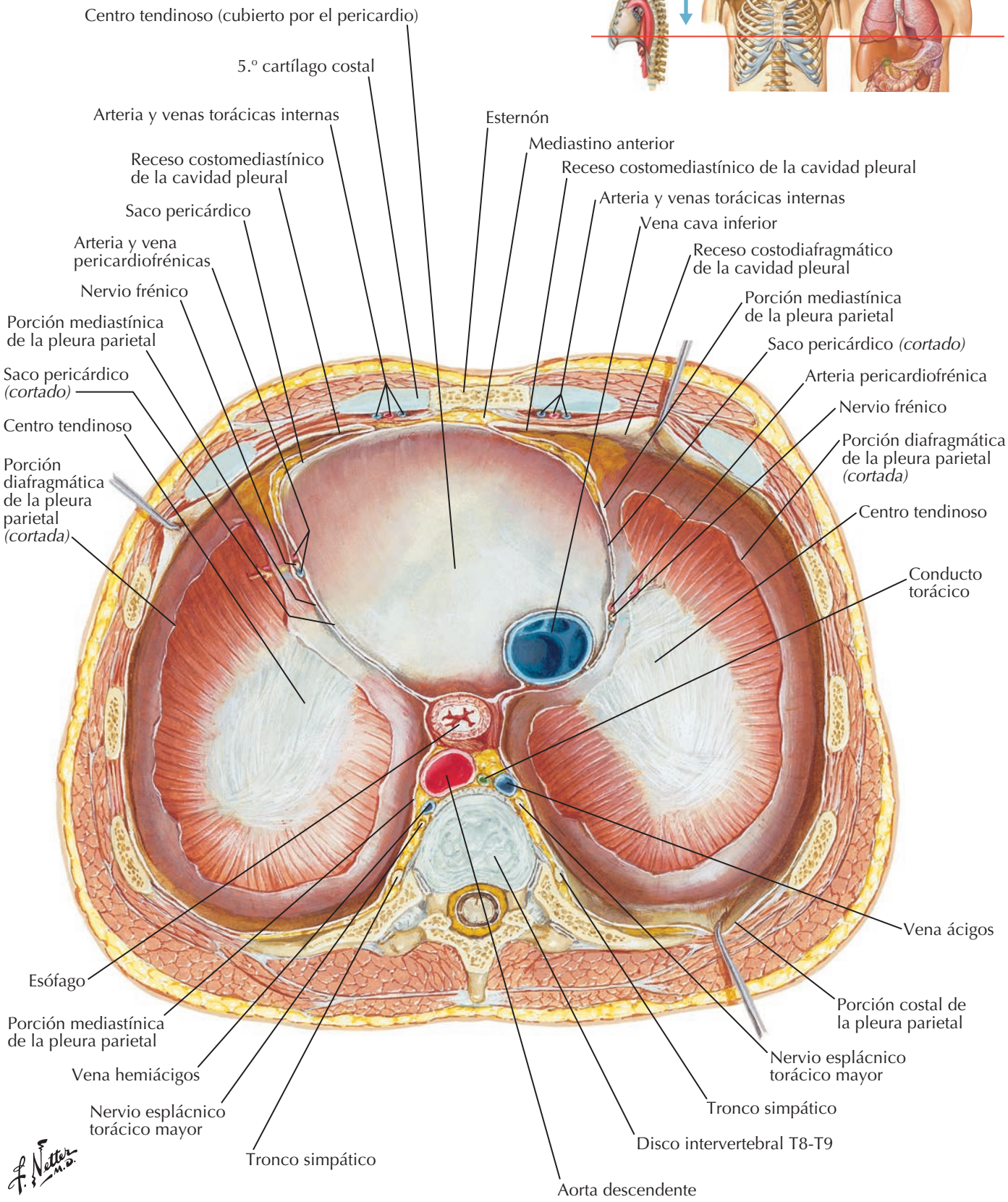

booksmedicos.org

Diafragma: cara abdominal

Véanse también **láminas S-207, S-219, S-277**

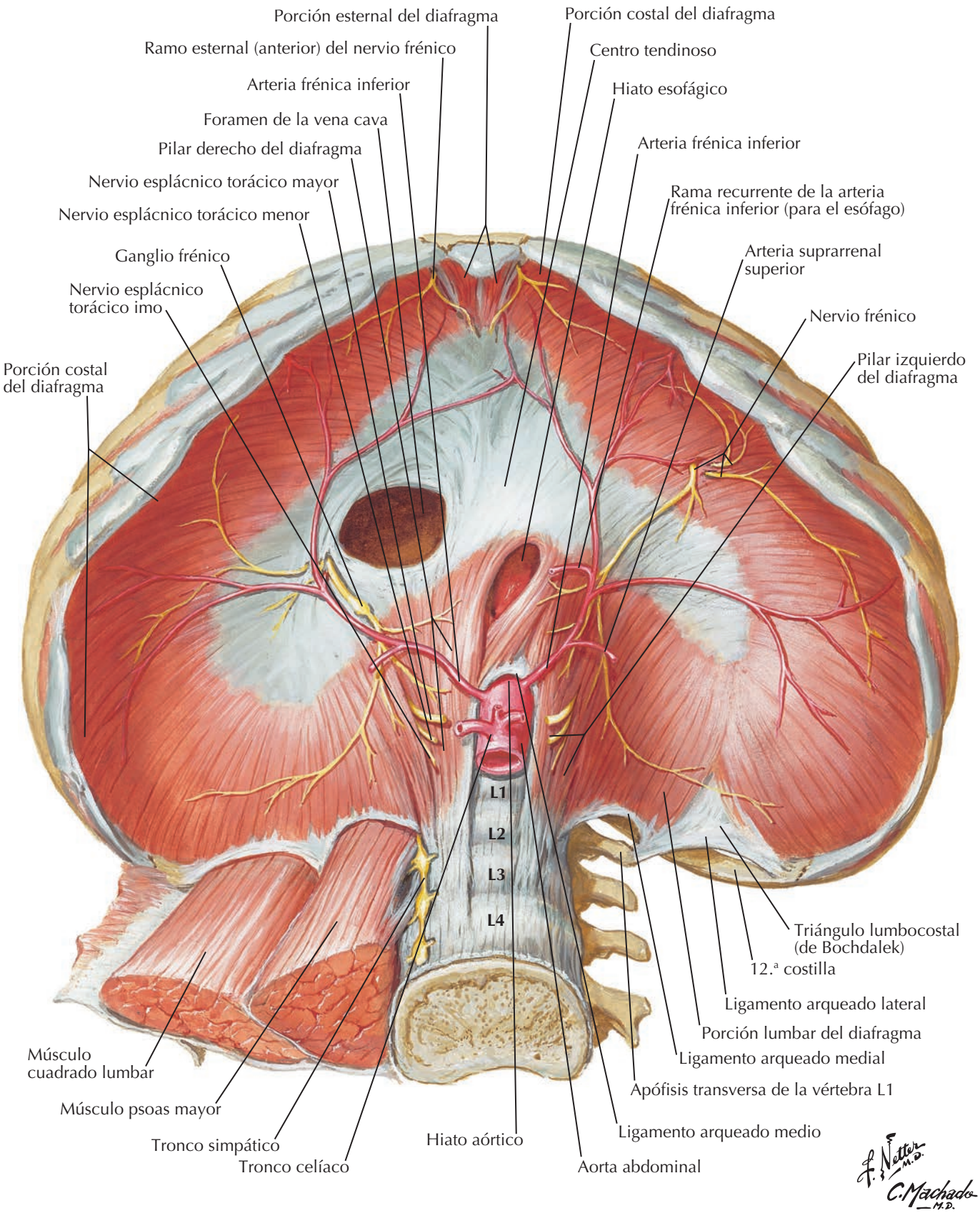

F. Netter M.D.
C. Machado M.D.

booksmedicos.org

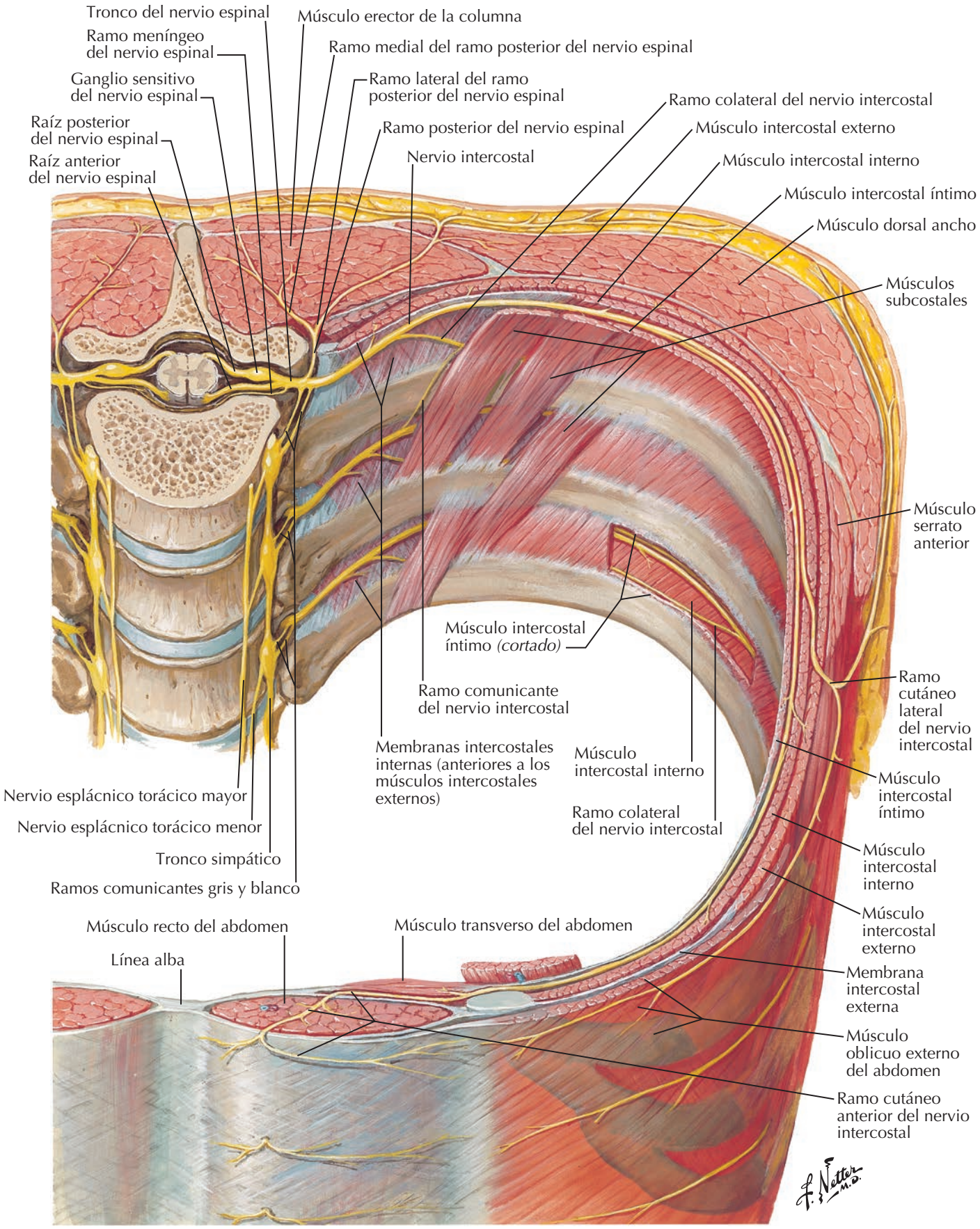

booksmedicos.org

Véanse también **láminas S-198, S-199, S-267, S-273**

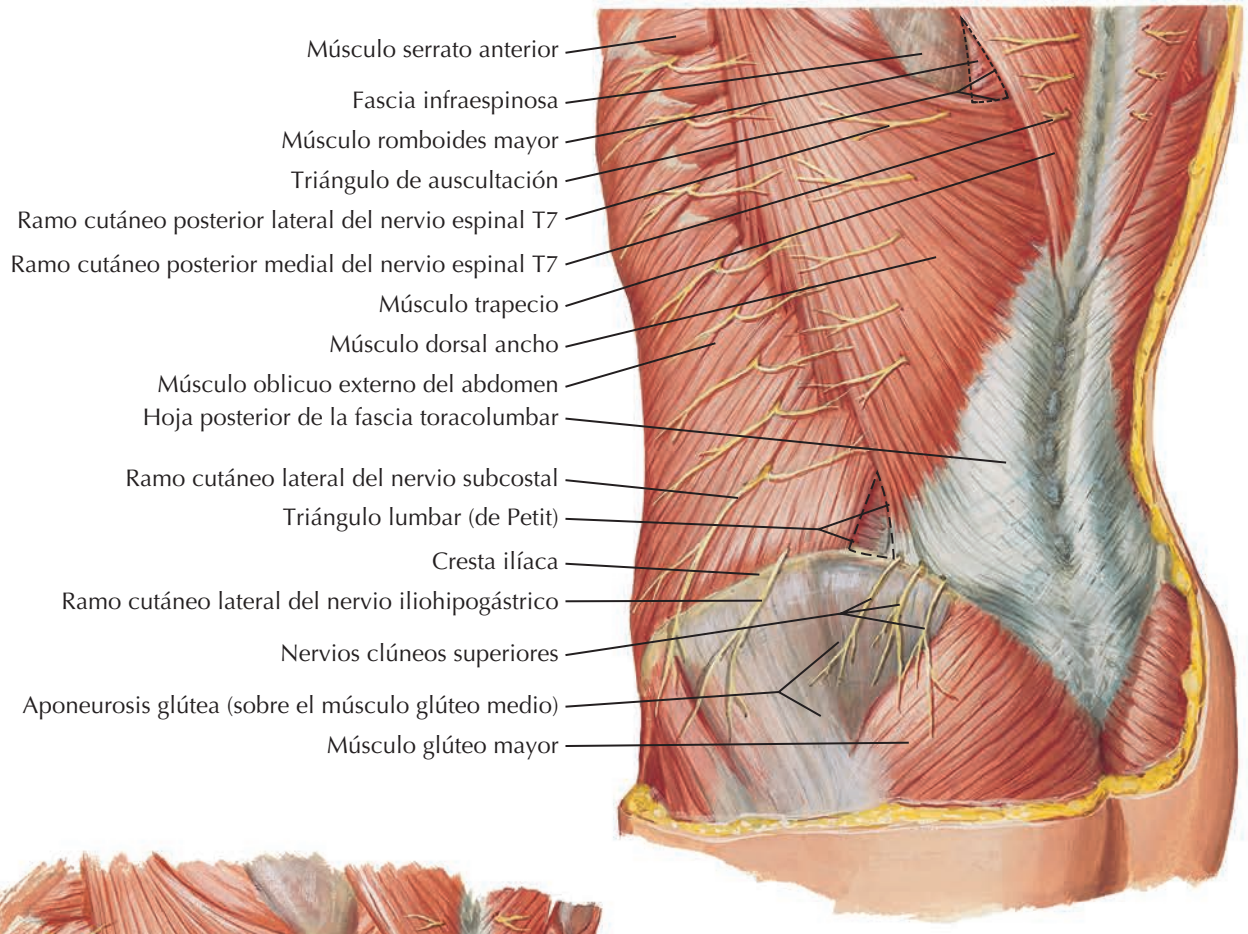

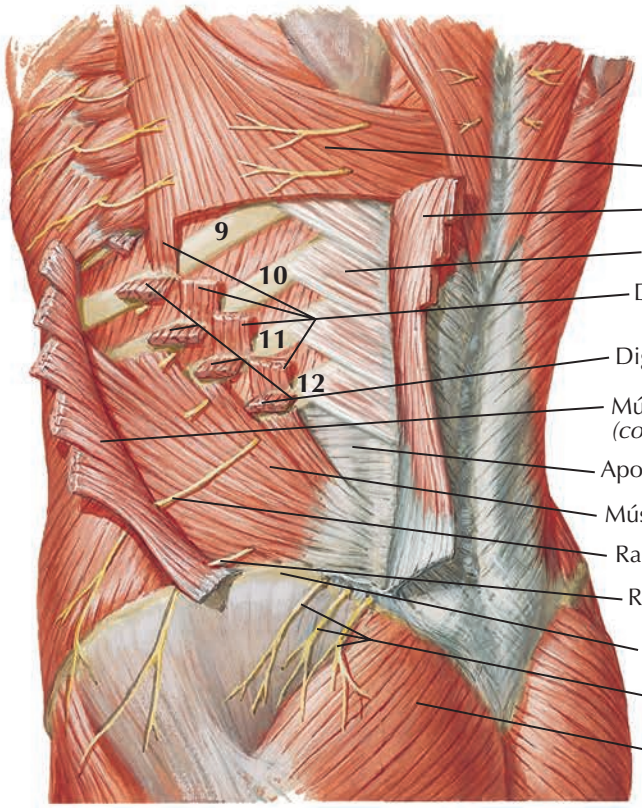

booksmedicos.org

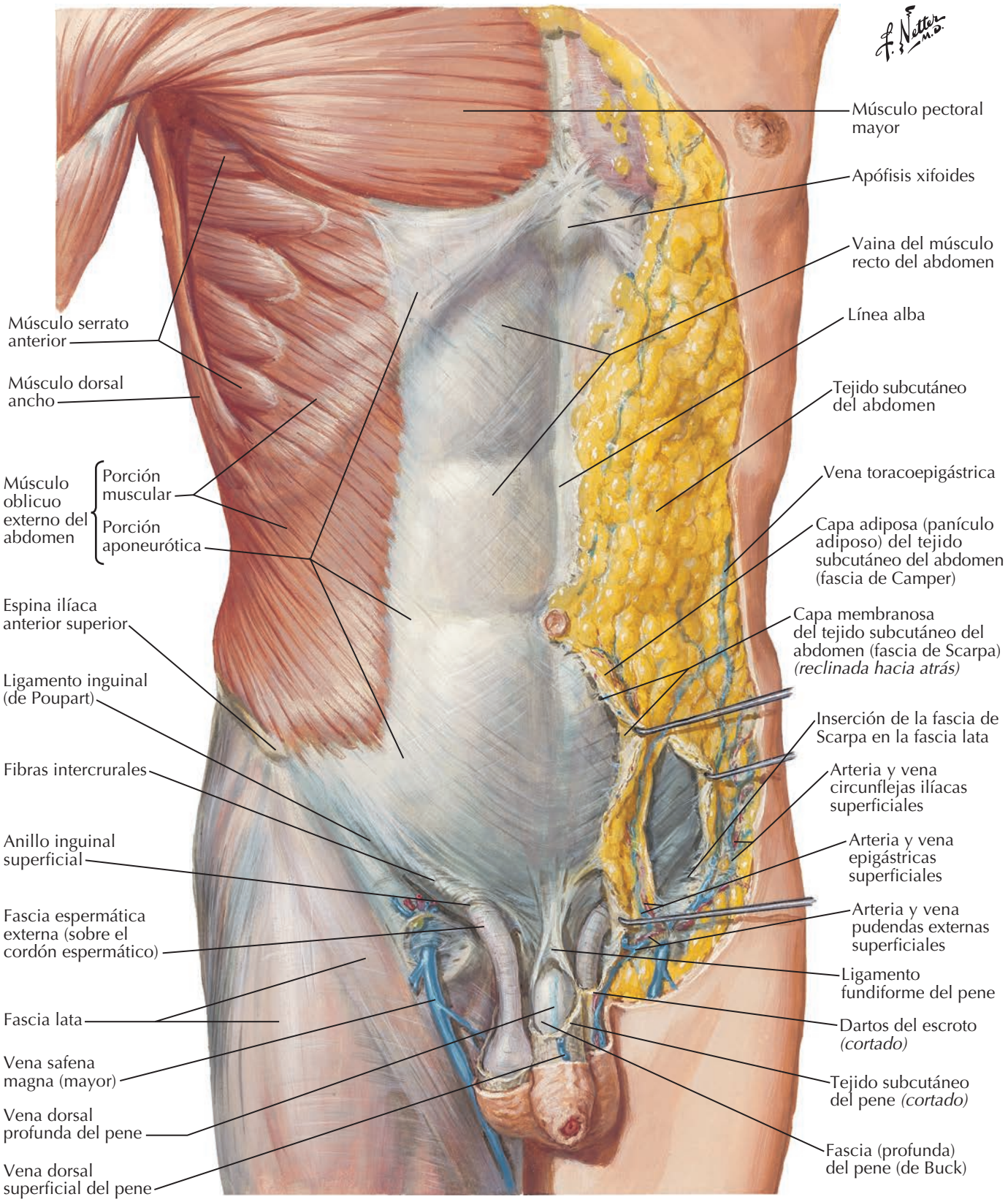

booksmedicos.org

Véanse también **láminas S-203, S-204**

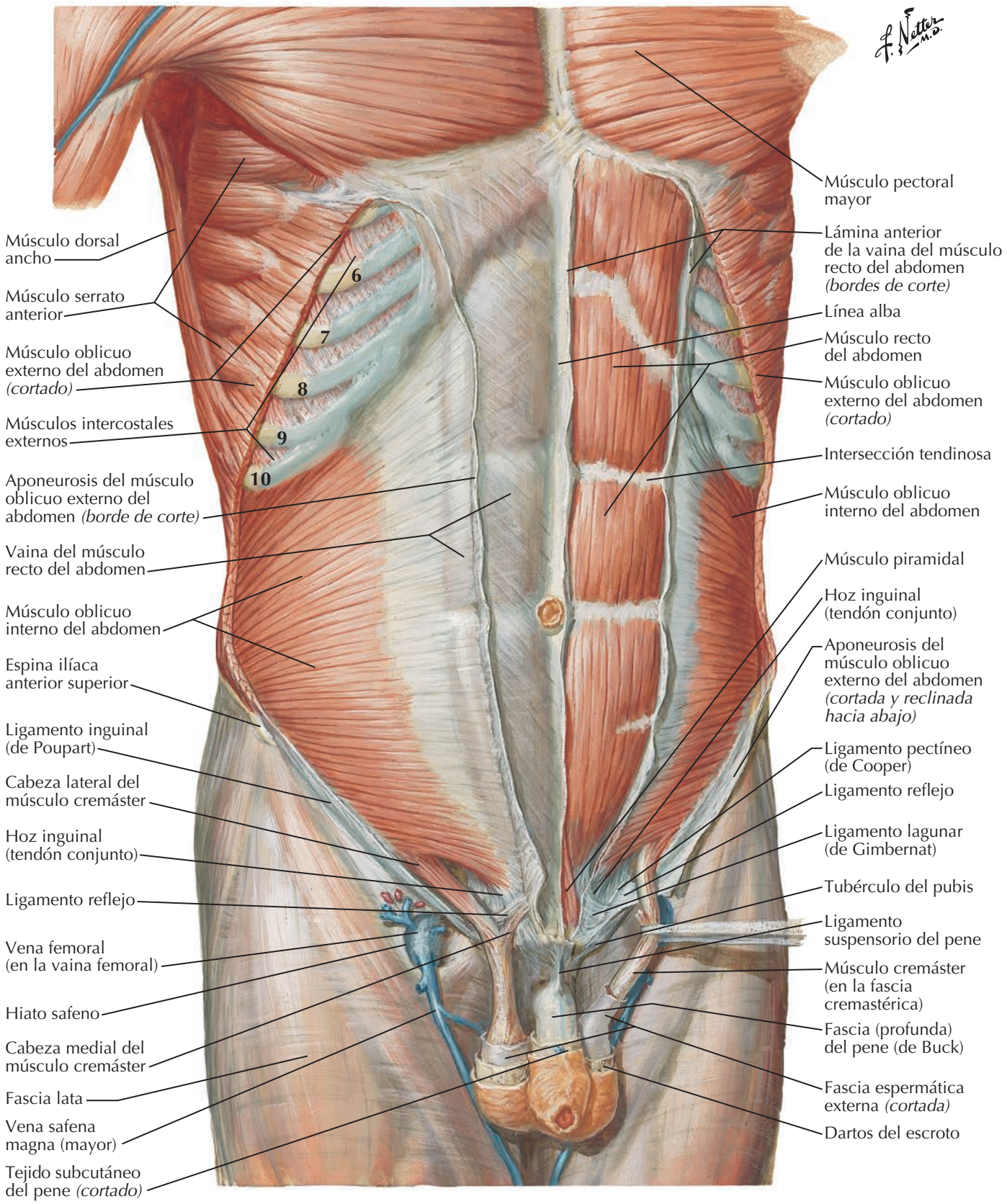

booksmedicos.org

Véanse también **láminas S-204, S-266, S-268, S-336**

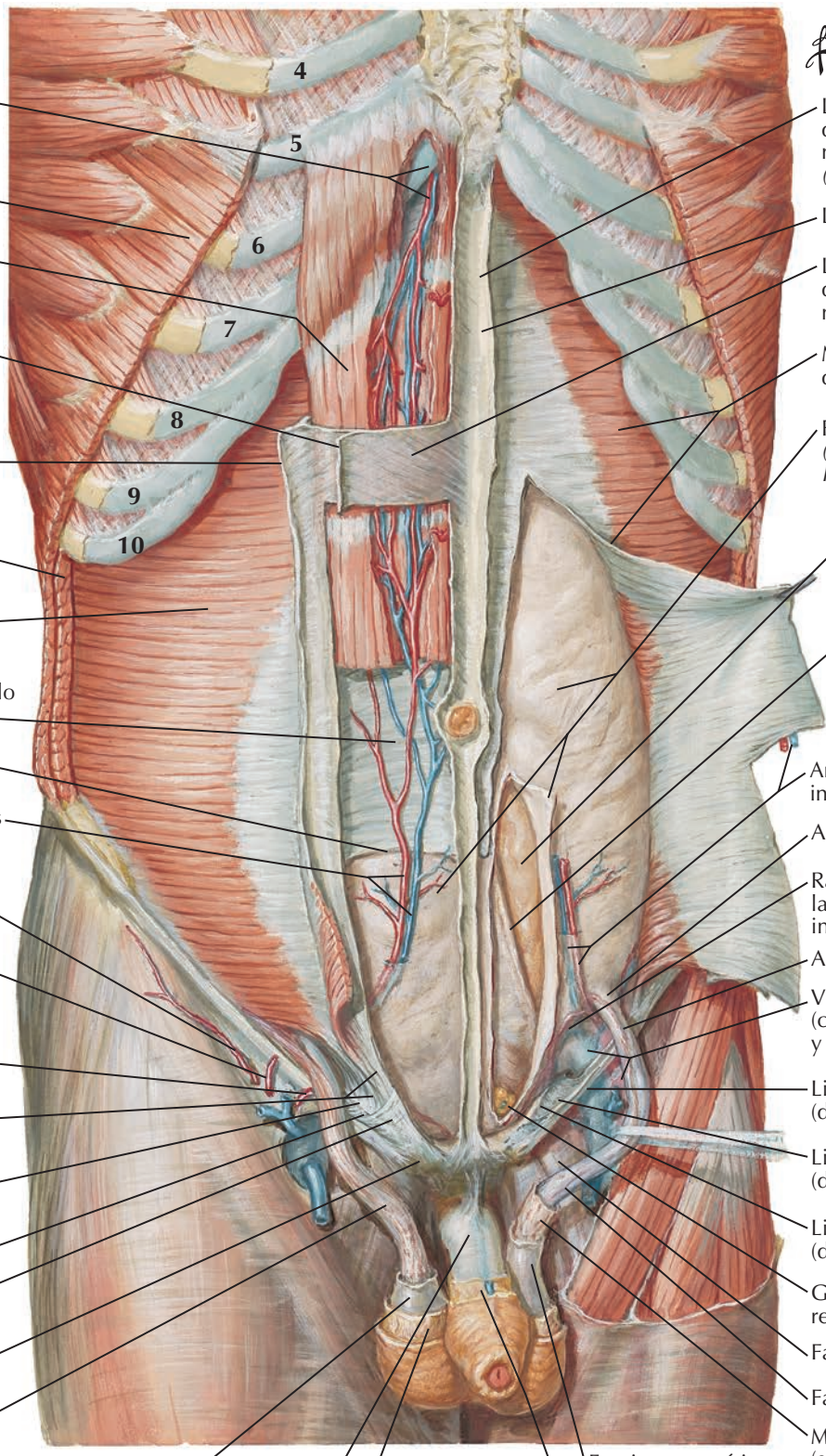

Arteria y vena epigástricas superiores
Músculo oblicuo externo del abdomen *(cortado)*
Músculo recto del abdomen
Aponeurosis del músculo oblicuo externo del abdomen *(cortada)*
Aponeurosis del músculo oblicuo interno del abdomen *(cortada)*
Músculo oblicuo interno del abdomen *(cortado)*
Músculo transverso del abdomen
Lámina posterior de la vaina del músculo recto del abdomen
Línea arqueada
Arteria y vena epigástricas inferiores
Arteria circunfleja ilíaca superficial *(cortada)*
Arteria epigástrica superficial *(cortada)*
Arteria pudenda externa superficial *(cortada)*
Hoz inguinal (tendón conjunto)
Ligamento pectíneo (de Cooper)
Ligamento lagunar (de Gimbernat)
Ligamento reflejo
Tubérculo del pubis
Músculo cremáster (en la fascia cremastérica)
Fascia espermática externa *(cortada)*
Fascia (profunda) del pene (de Buck)
Dartos del escroto
Fascia espermática externa *(cortada)*
Tejido subcutáneo del pene *(cortado)*
Lámina anterior de la vaina del músculo recto del abdomen *(cortada)*
Línea alba
Lámina anterior de la vaina del músculo recto del abdomen
Músculo transverso del abdomen *(cortado)*
Fascia transversalis *(abierta en el lado izquierdo)*
Fascia extraperitoneal
Ligamento umbilical medial
Arteria y vena epigástricas inferiores *(cortadas)*
Anillo inguinal profundo
Rama púbica de la arteria epigástrica inferior
Arteria cremastérica
Vaina femoral (contiene la arteria y vena femorales)
Ligamento inguinal (de Poupart)
Ligamento lagunar (de Gimbernat)
Ligamento pectíneo (de Cooper)
Grasa en el espacio retropúbico (de Retzius)
Fascia pectínea
Fascia espermática interna
Músculo cremáster (en la fascia cremastérica) *(cortado)*

booksmedicos.org

Corte por encima de la línea arqueada

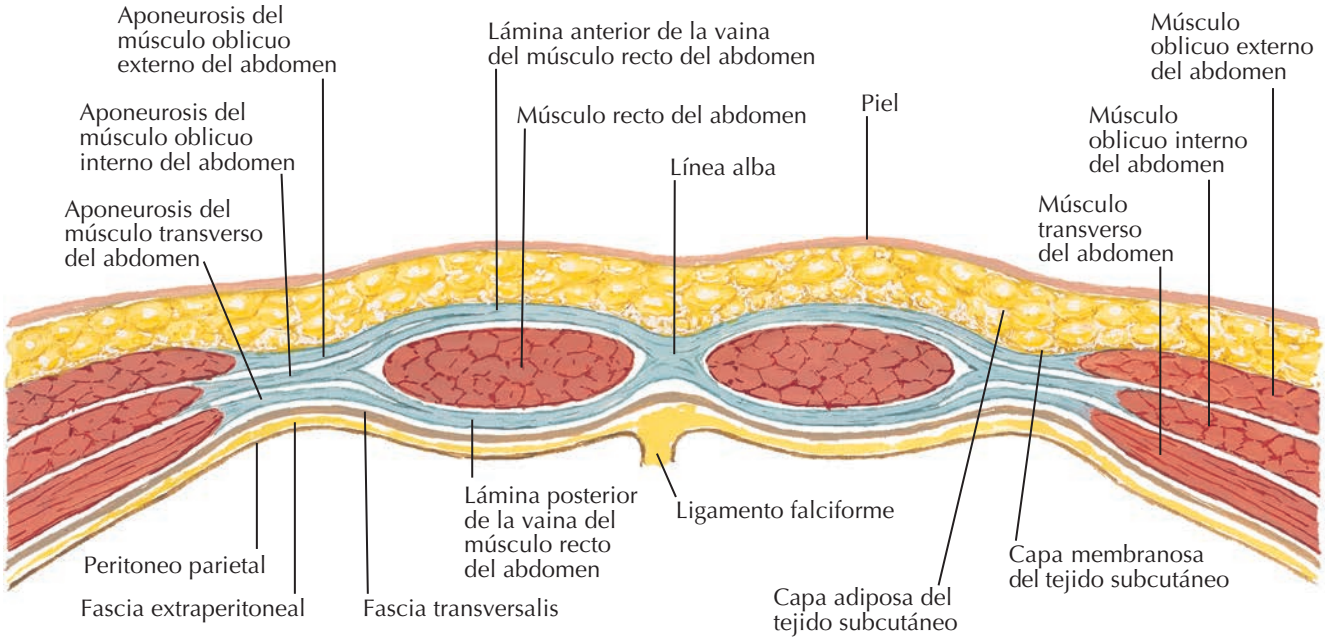

La aponeurosis del músculo oblicuo interno del abdomen se divide para formar las láminas (hojas) anterior y posterior de la vaina del músculo recto del abdomen. La aponeurosis del músculo oblicuo externo del abdomen se une a la lámina anterior de la vaina; la aponeurosis del músculo transverso del abdomen se une a la lámina posterior. Las láminas anterior y posterior de la vaina del músculo recto del abdomen se unen medialmente para formar la línea alba.

Sección por debajo de la línea arqueada

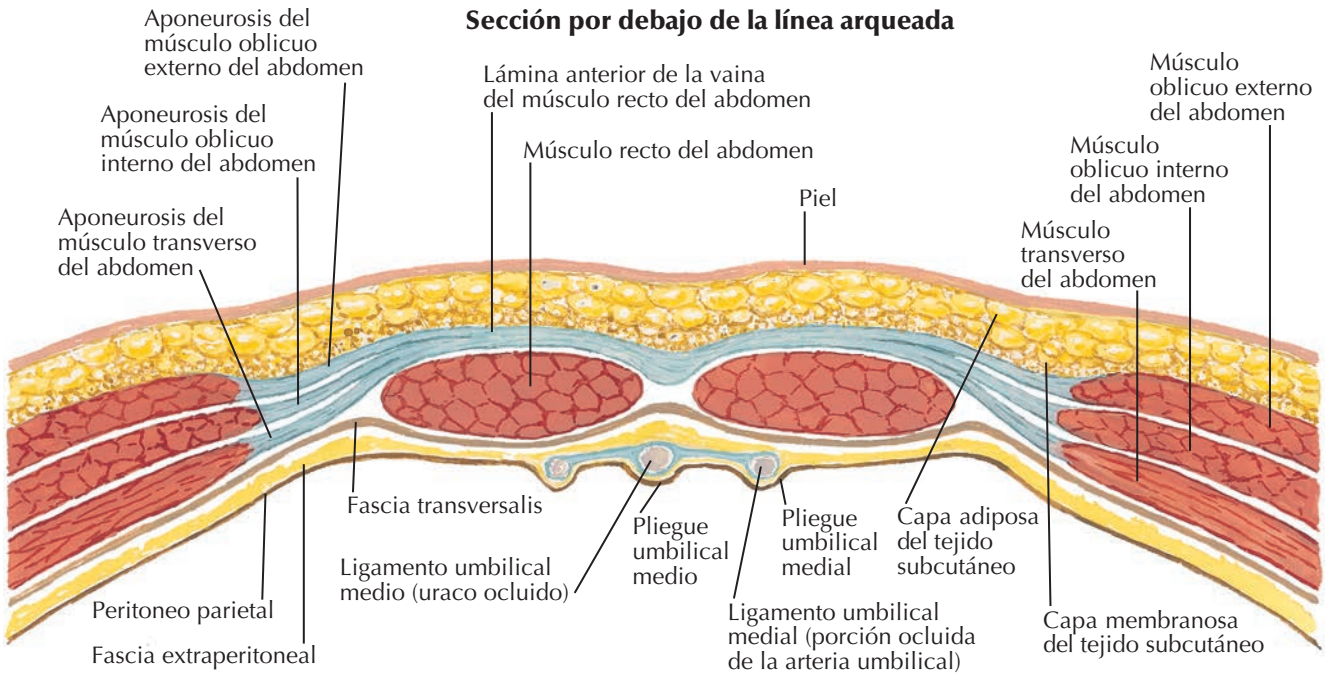

La aponeurosis del músculo oblicuo interno del abdomen no se divide a este nivel, sino que pasa completamente anterior al músculo recto del abdomen fusionándose con las aponeurosis de los músculos oblicuo externo del abdomen y transverso del abdomen. De este modo, la lámina posterior de la vaina del músculo recto del abdomen está ausente inferiormente a la línea arqueada, quedando solo la fascia transversalis.

booksmedicos.org

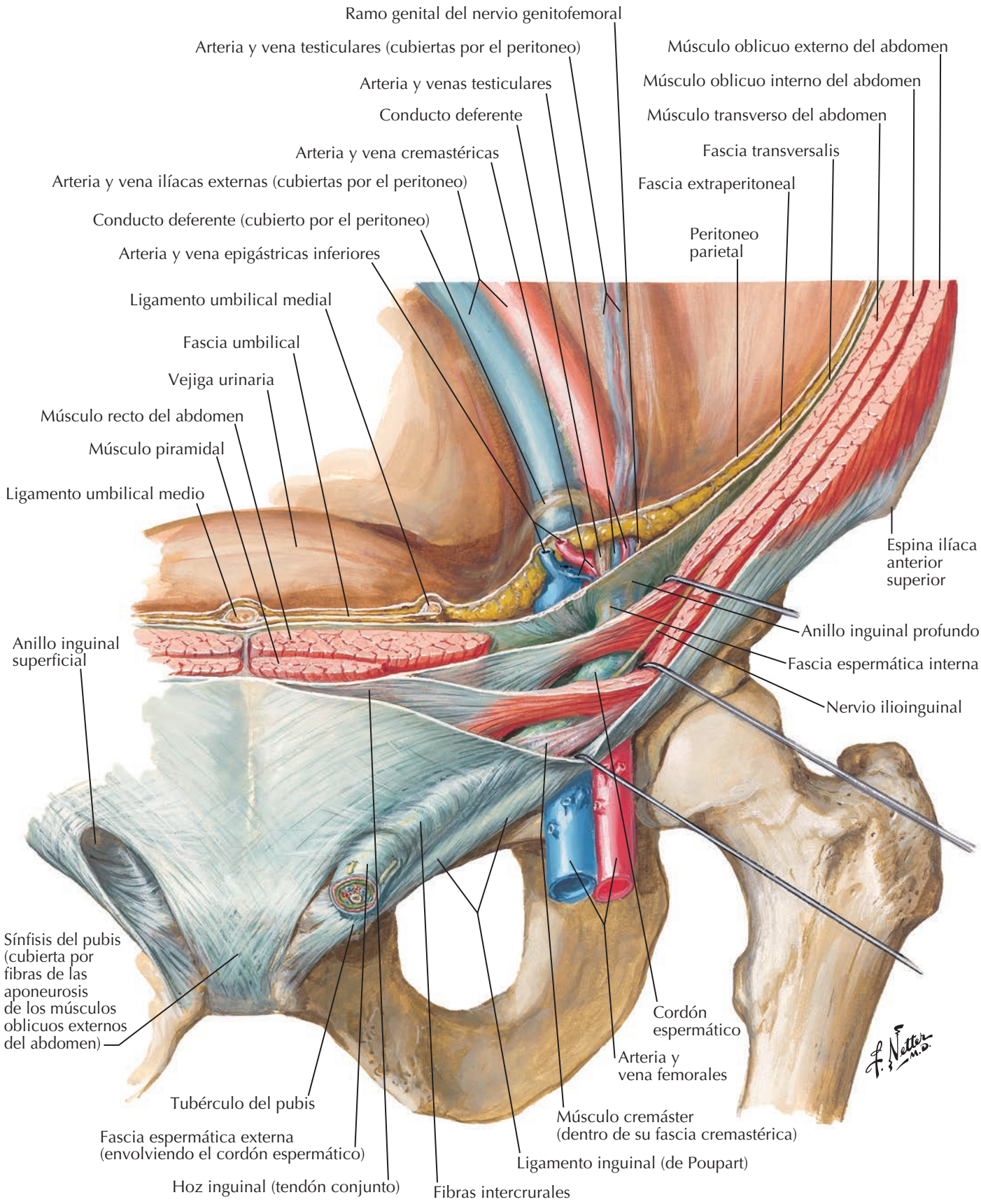

booksmedicos.org

Véanse también **láminas S-213, S-217**

Visión anterior

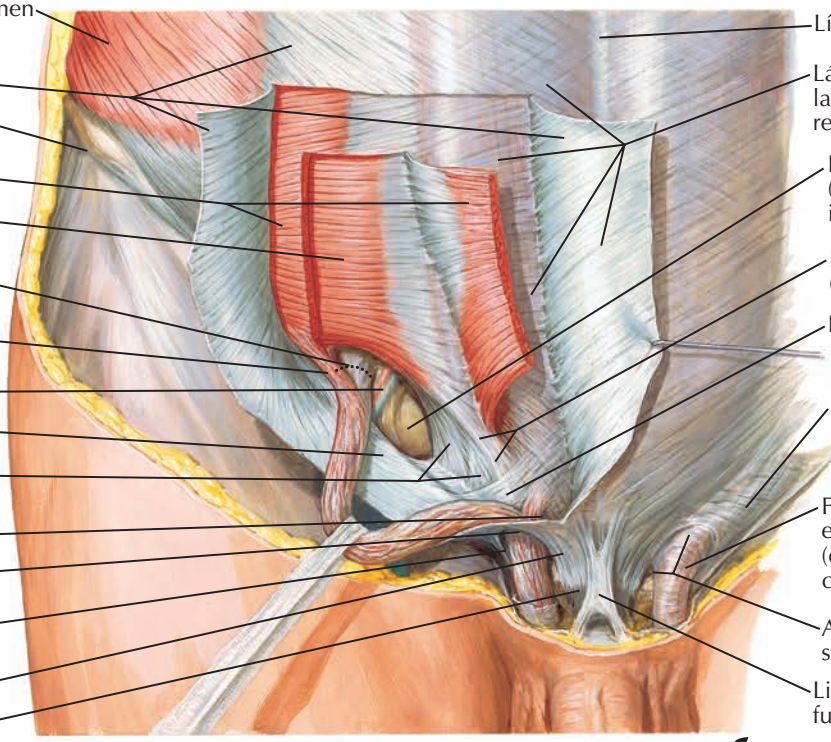

F. Netter M.D.

Visión posterior (interna)

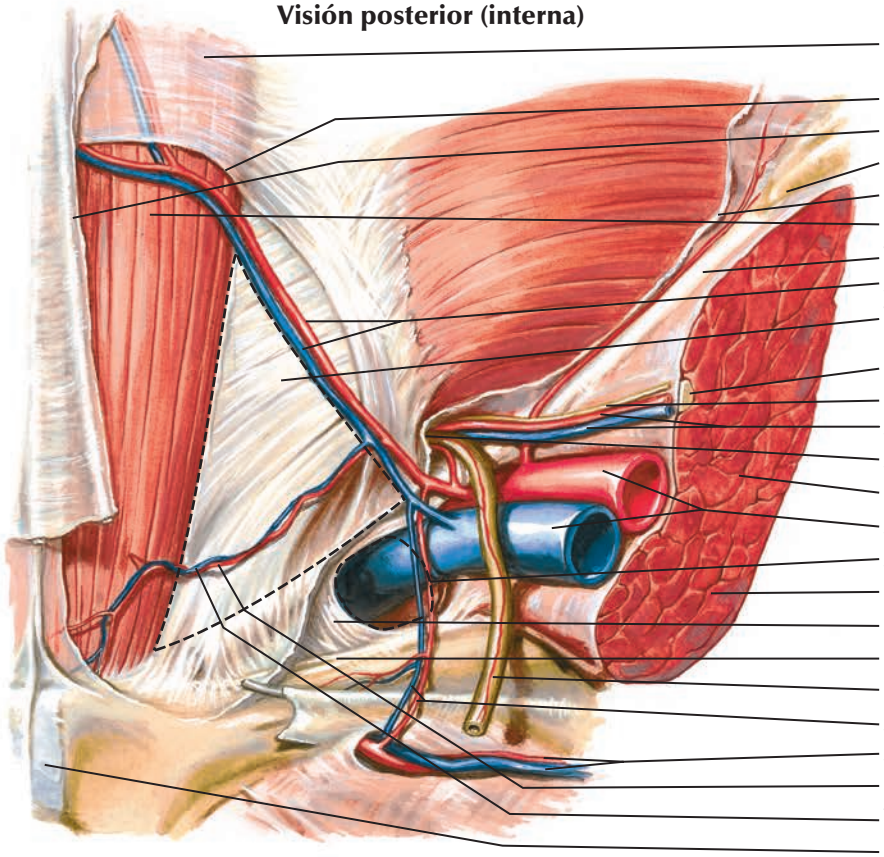

C. Machado M.D.

booksmedicos.org

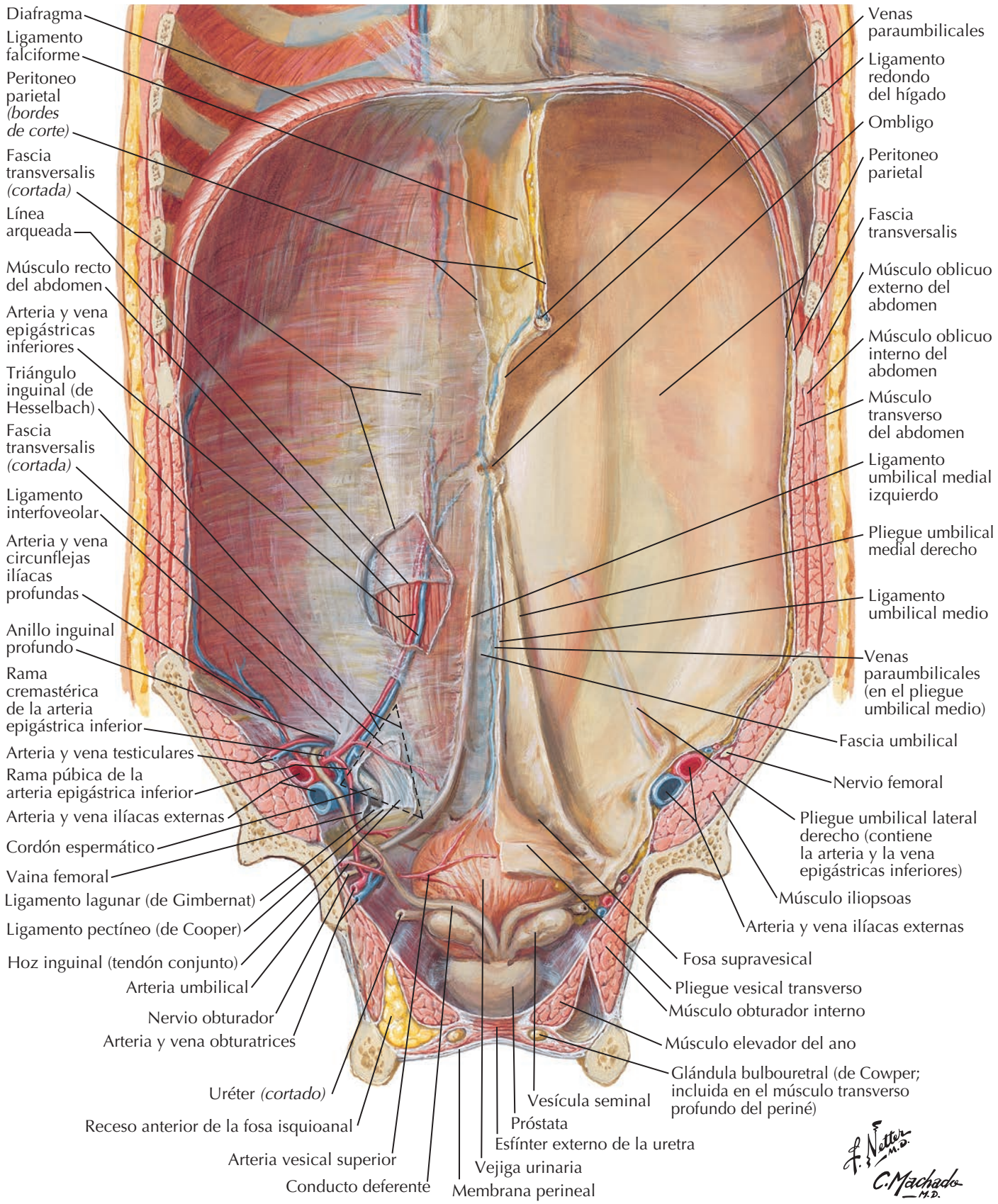

booksmedicos.org

Véanse también **láminas S-212, S-213, S-217, S-277**

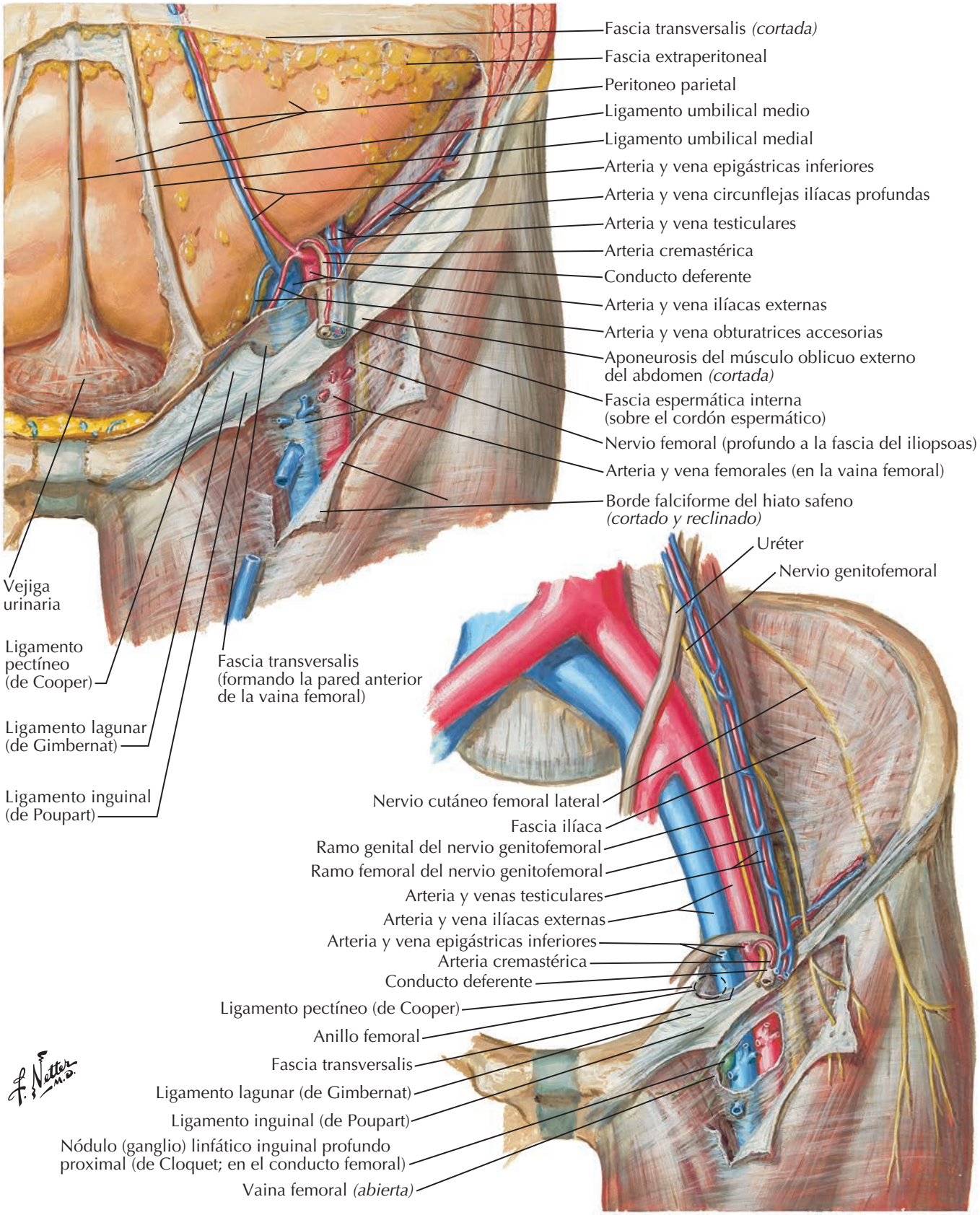

booksmedicos.org

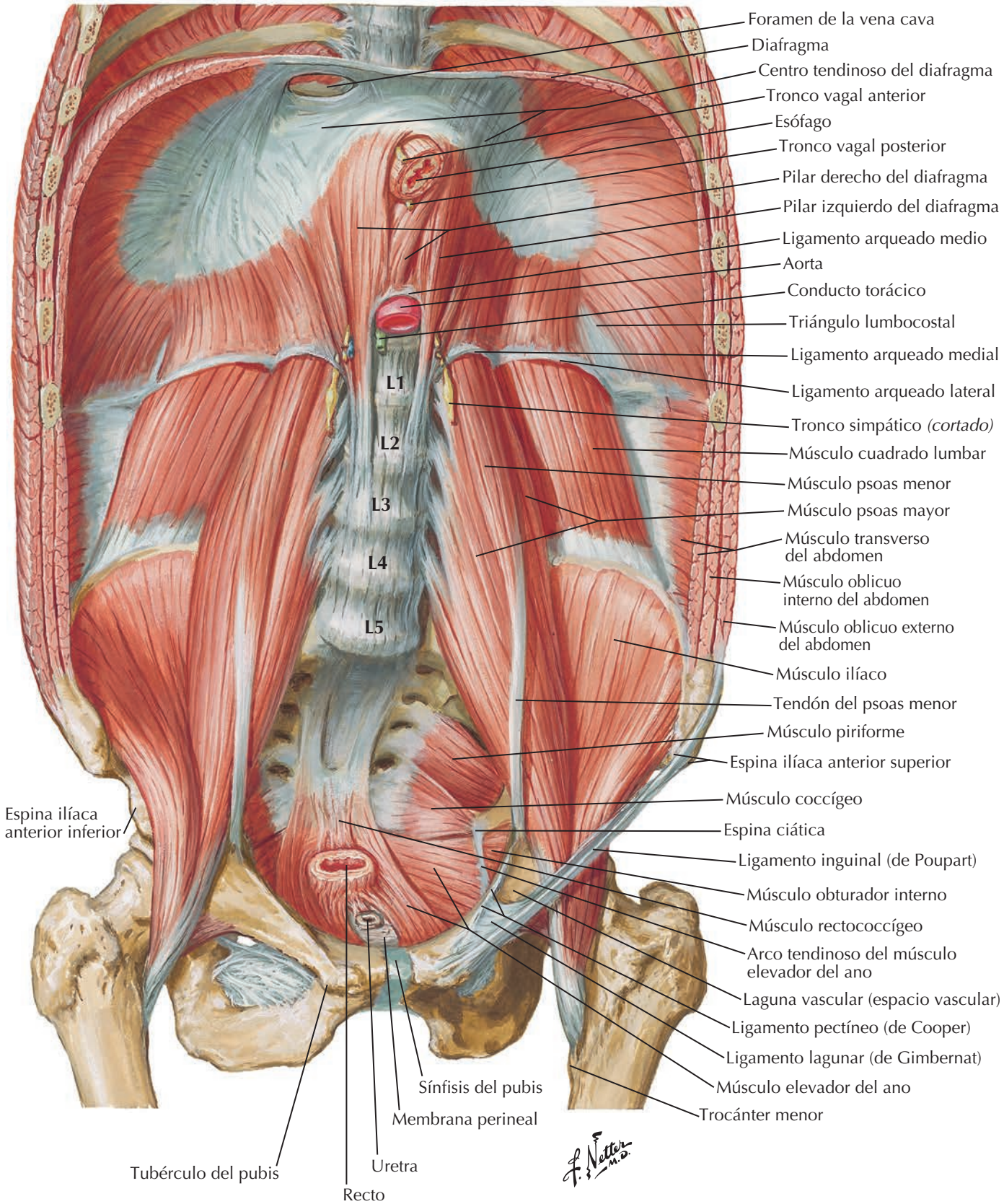

booksmedicos.org

Visión medial

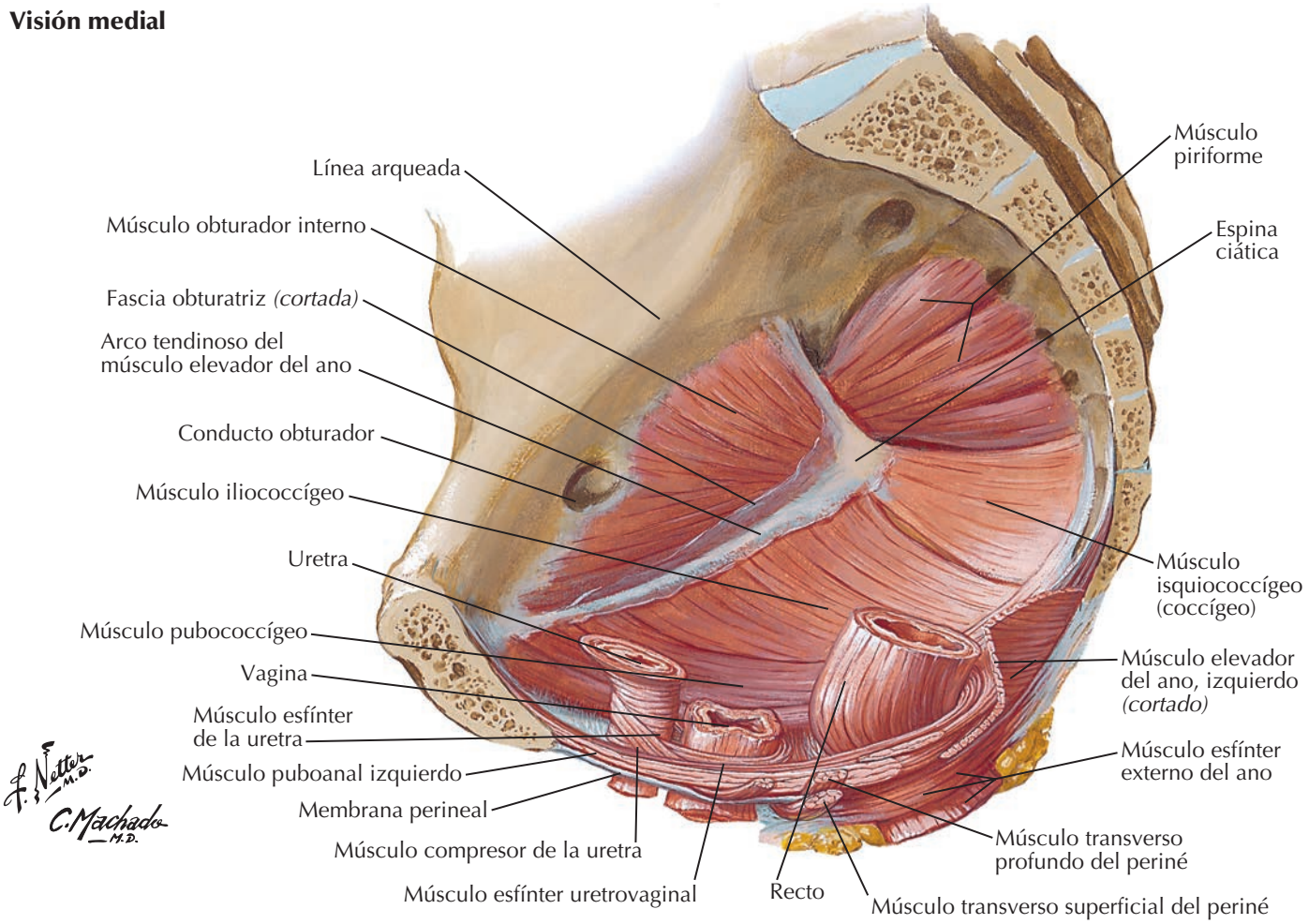

Visión lateral

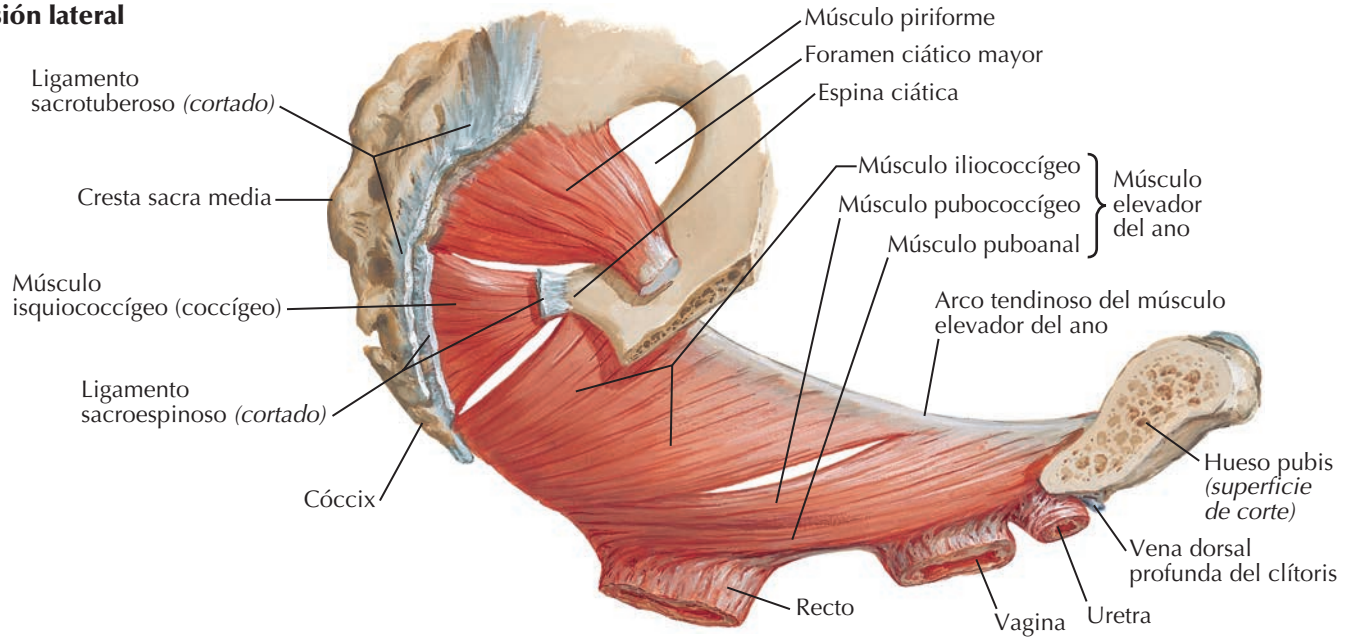

booksmedicos.org

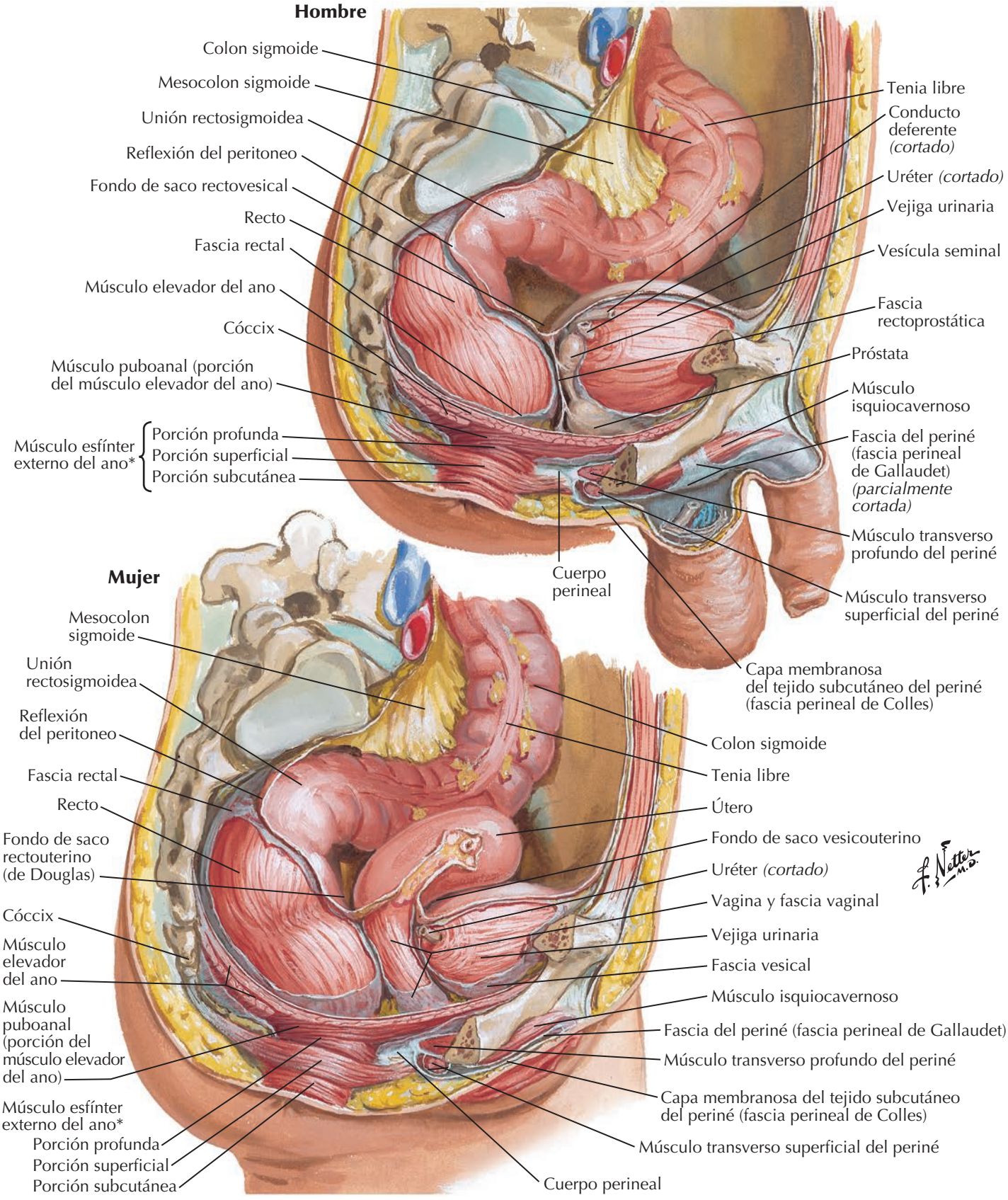

*Porciones variables y a menudo no diferenciadas

booksmedicos.org

Mujer: corte sagital

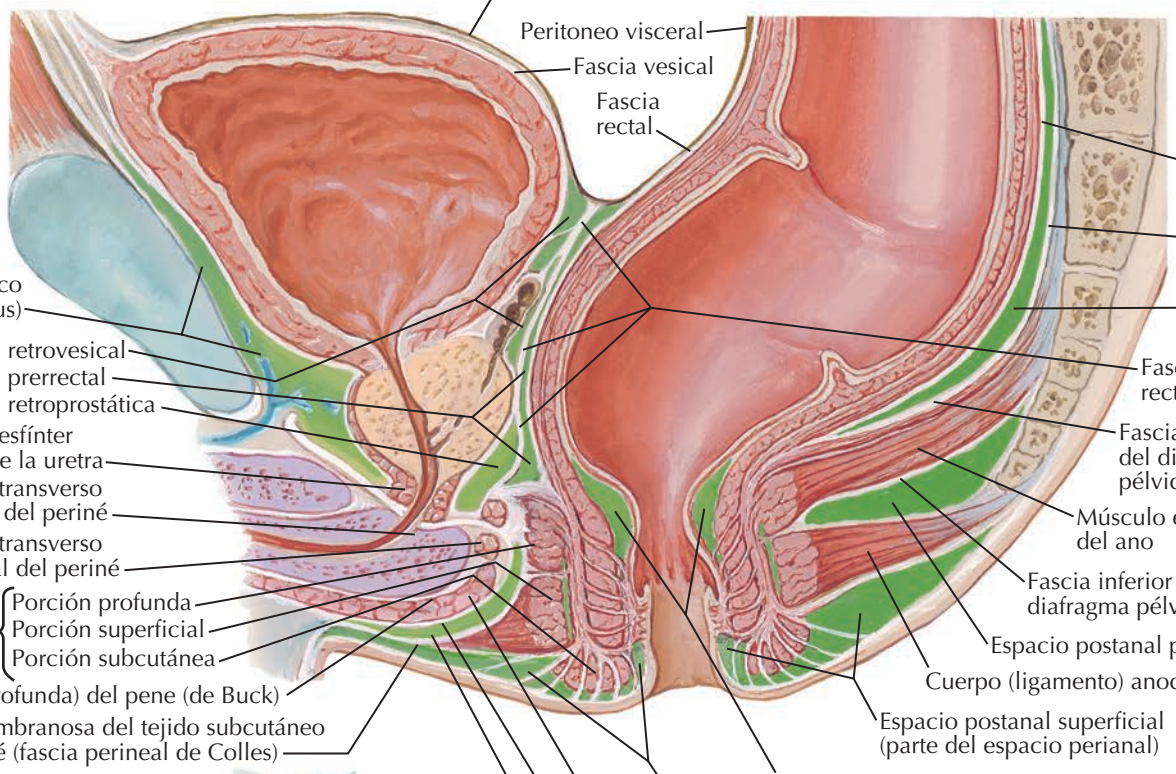

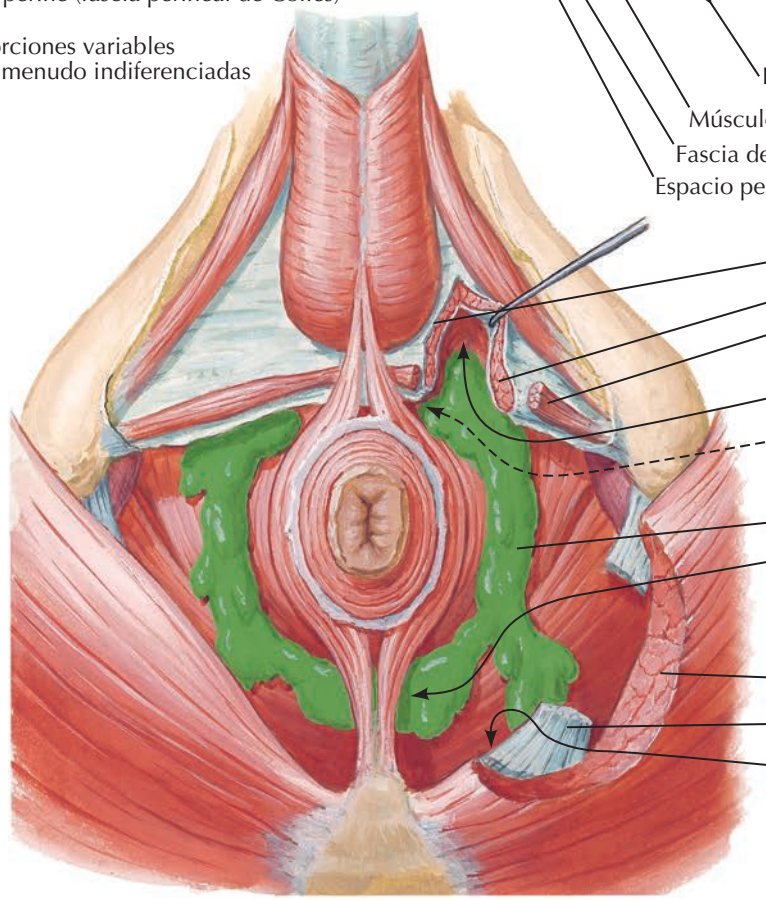

Hombre: visión perineal

Propagación de un absceso perineal en los espacios perineales

booksmedicos.org

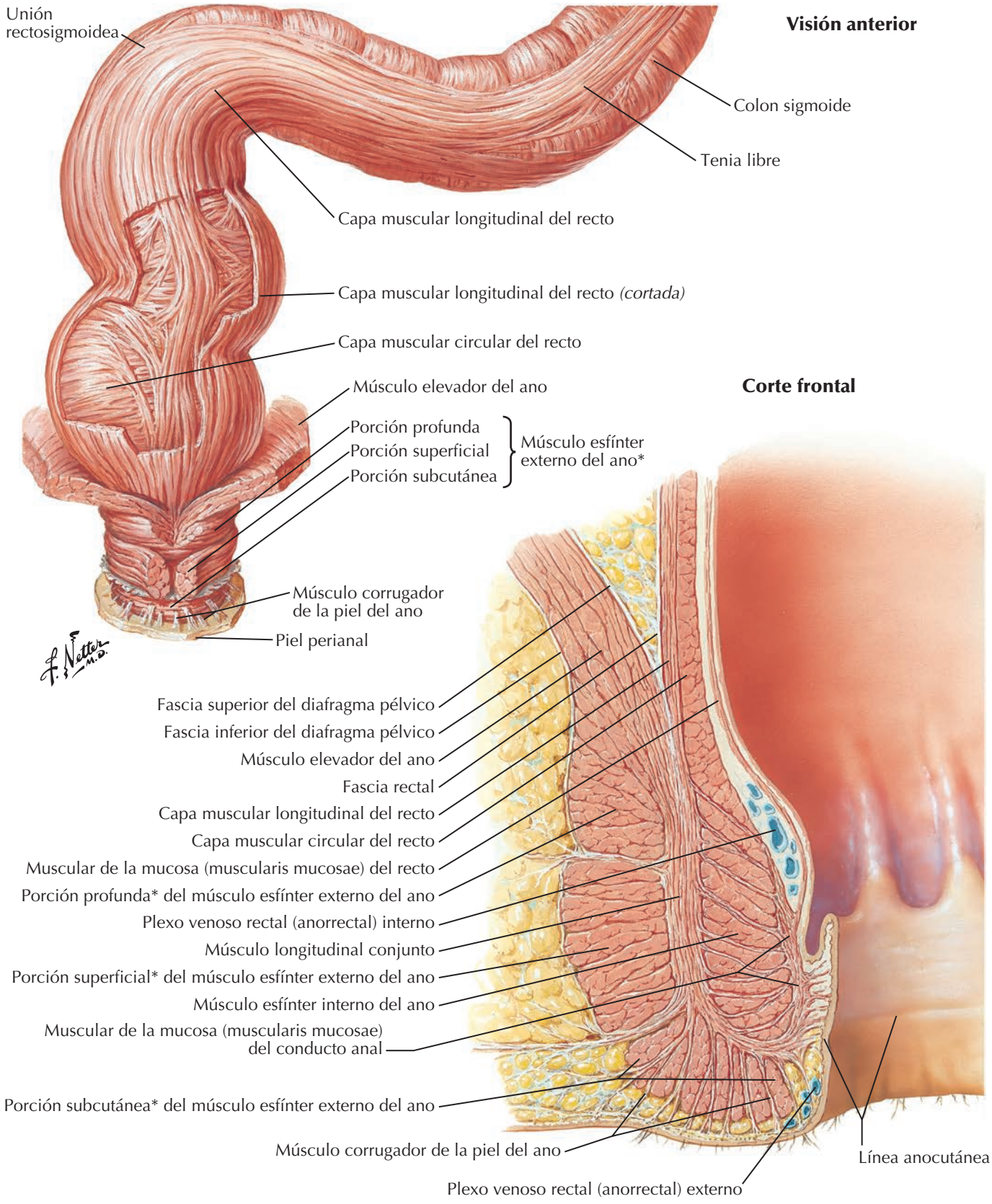

*Porciones variables y a menudo indiferenciadas

booksmedicos.org

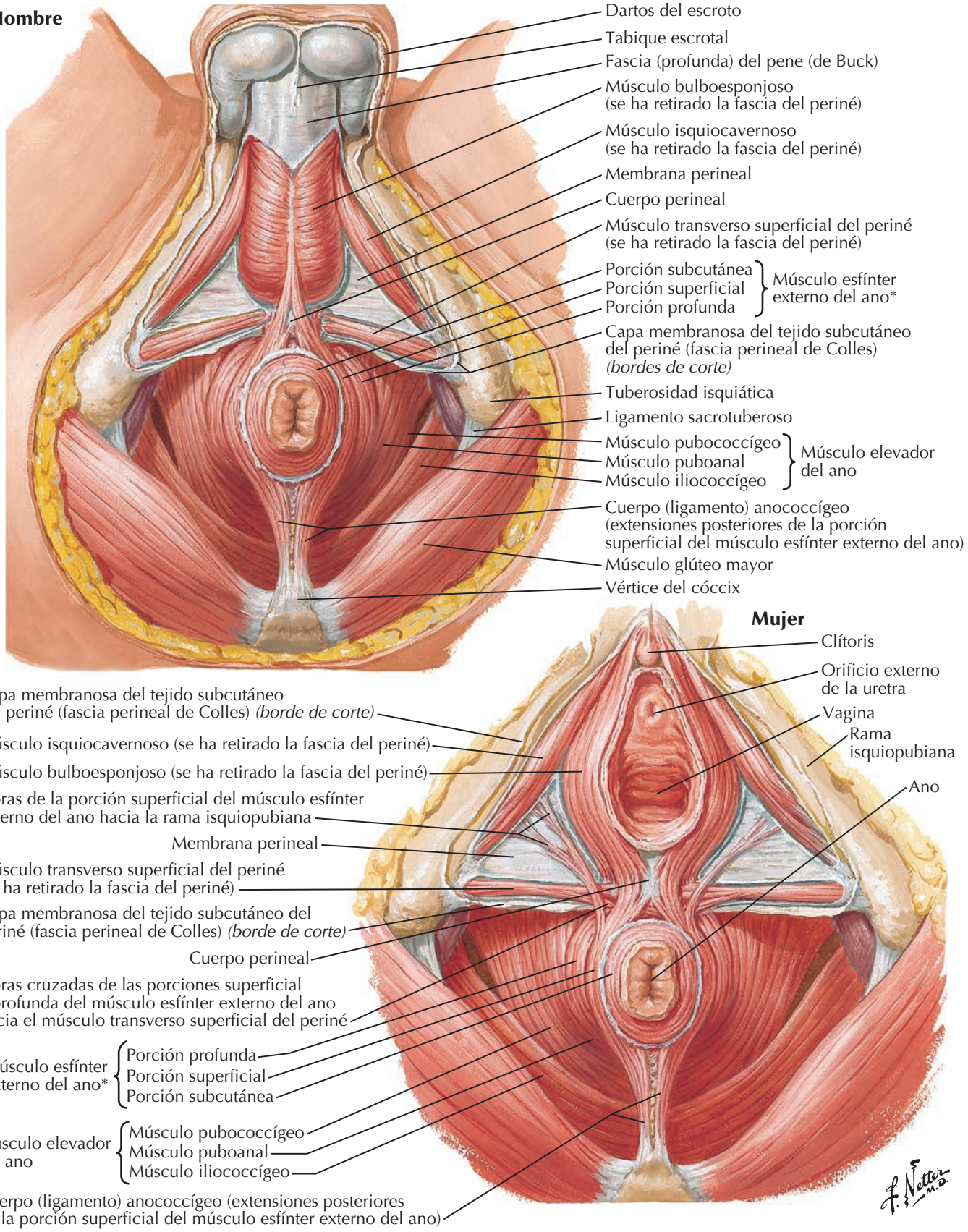

booksmedicos.org

Véanse también **láminas S-219, S-220**

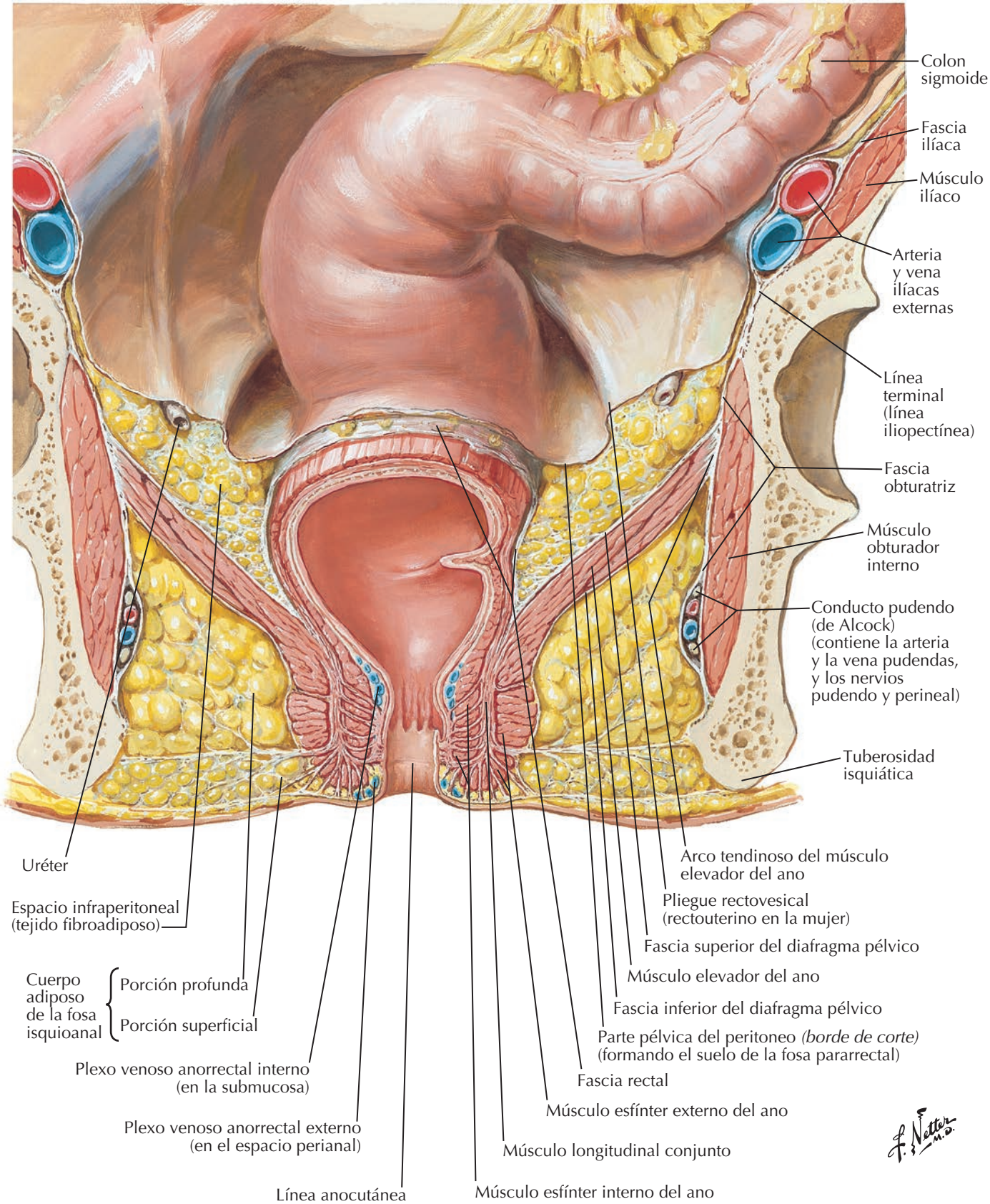

booksmedicos.org

Véanse también **láminas S-220, S-221**

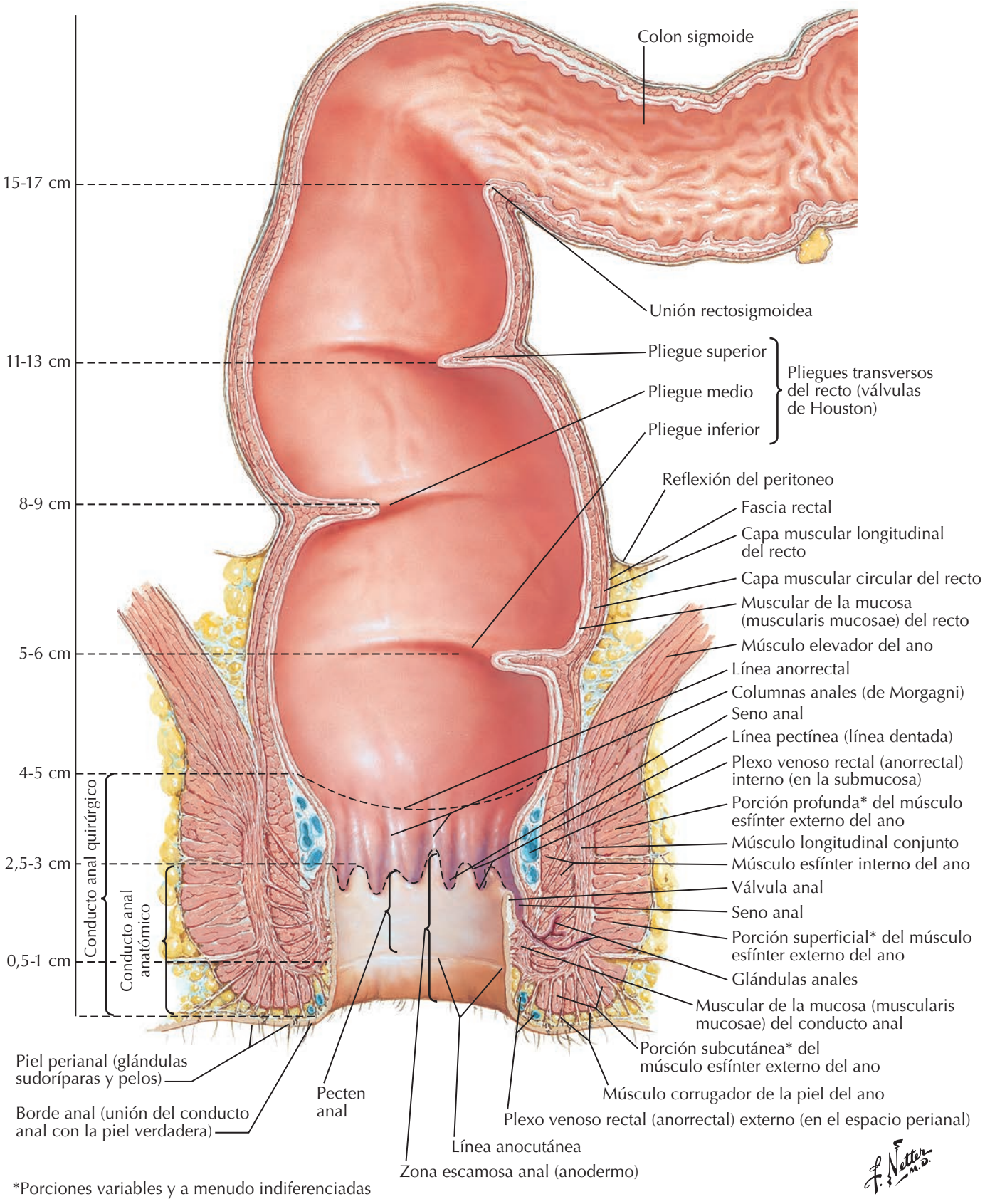

*Porciones variables y a menudo indiferenciadas

booksmedicos.org

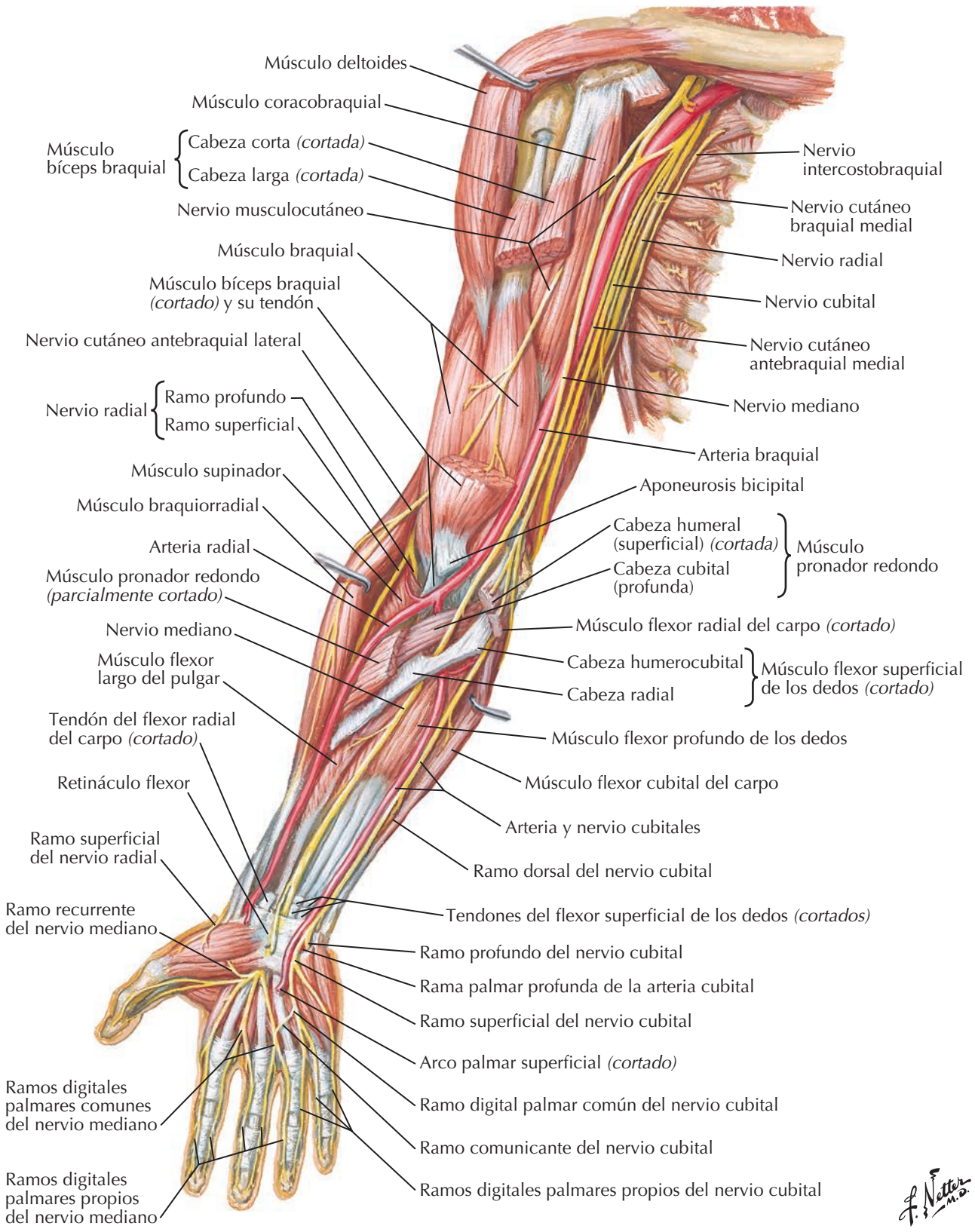

booksmedicos.org

Nervios cutáneos y venas superficiales de la porción proximal del miembro superior

Véanse también **láminas S-185, S-190**

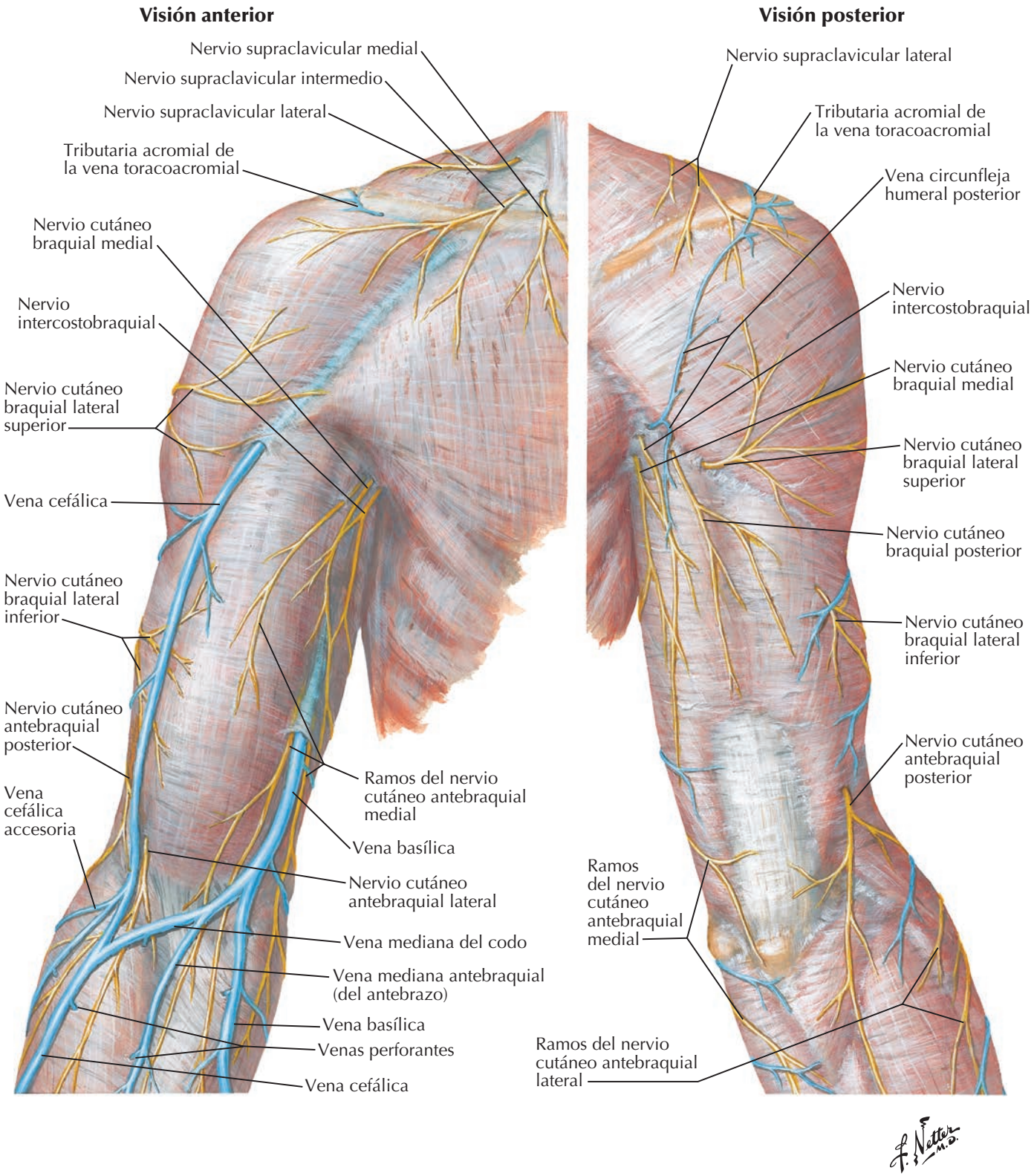

booksmedicos.org

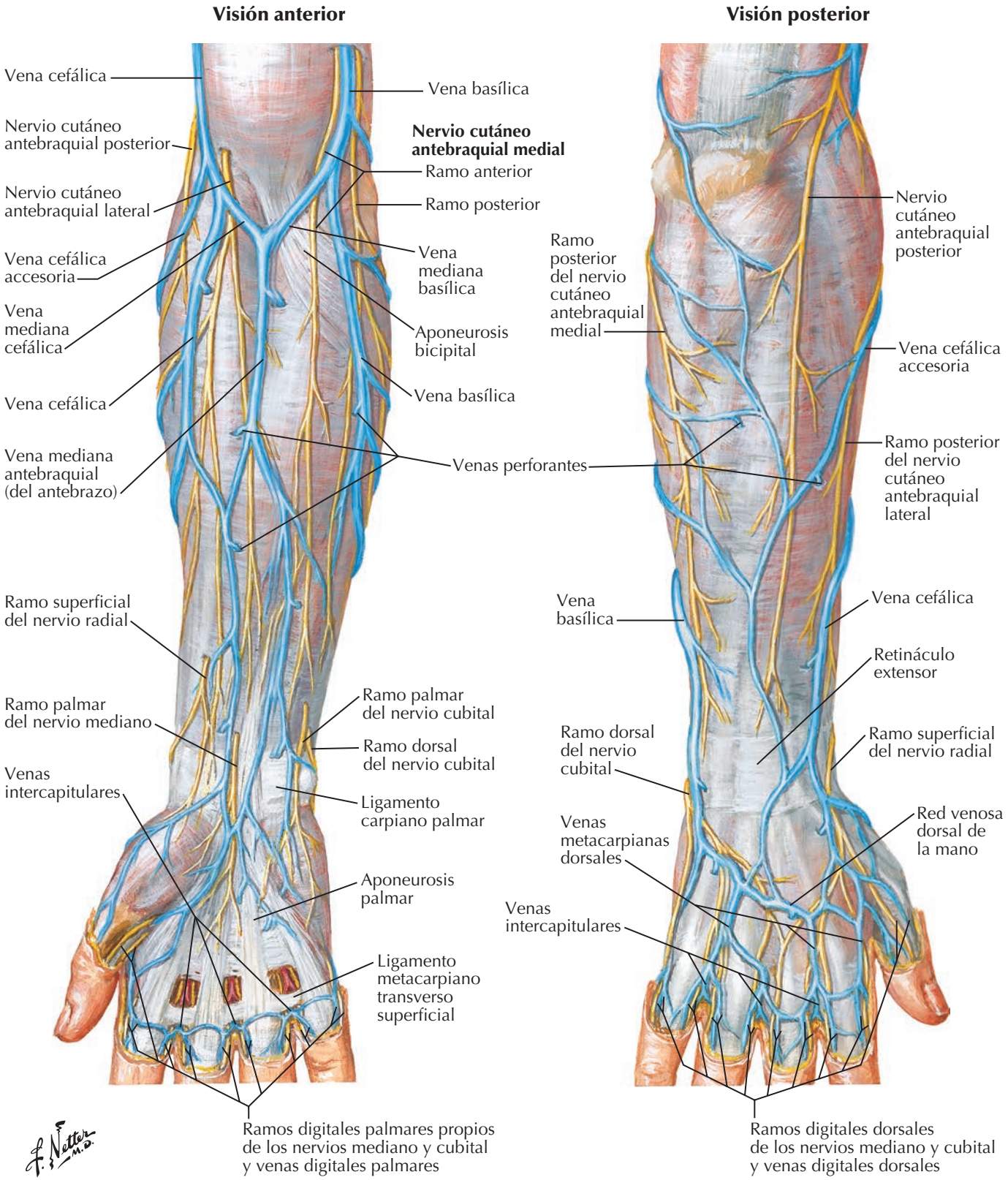

*Nota: En el 70% de los casos una vena mediana del codo (tributaria de la vena basílica) reemplaza a las venas mediana cefálica y mediana basílica (v. lámina S-228).

booksmedicos.org

Véanse también **láminas S-199, S-203**

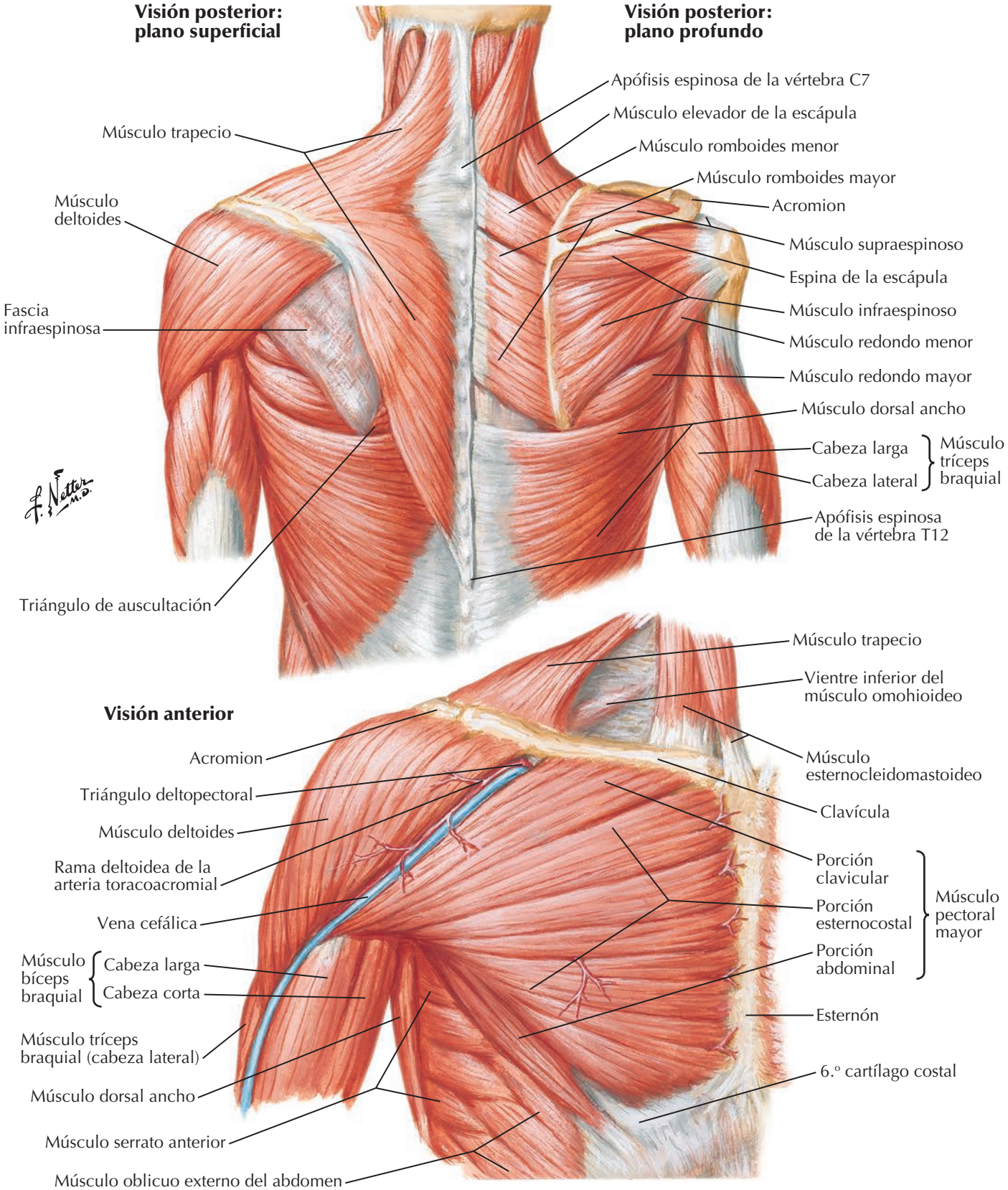

booksmedicos.org

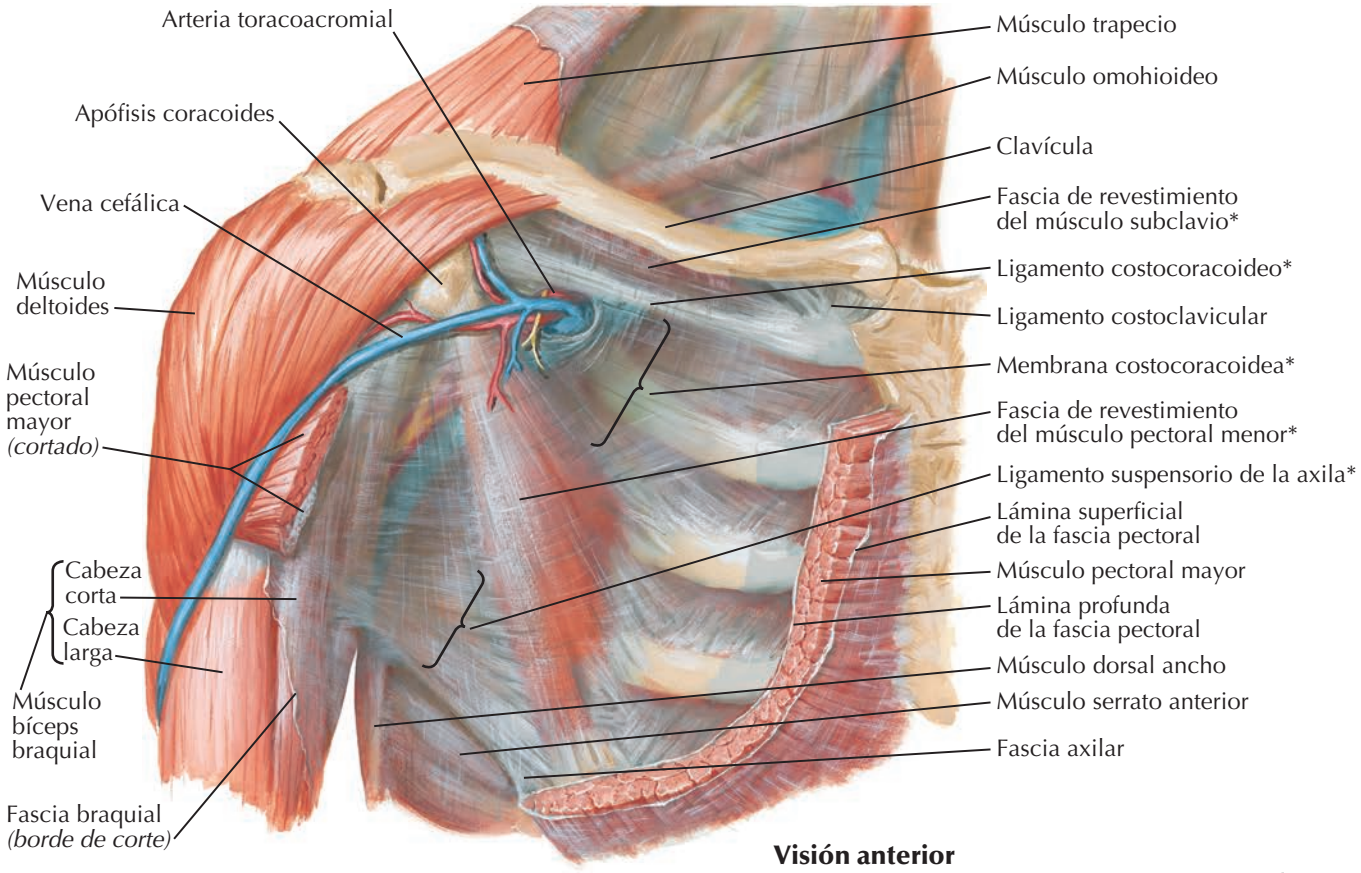

Visión anterior

Corte parasagital oblicuo de la axila

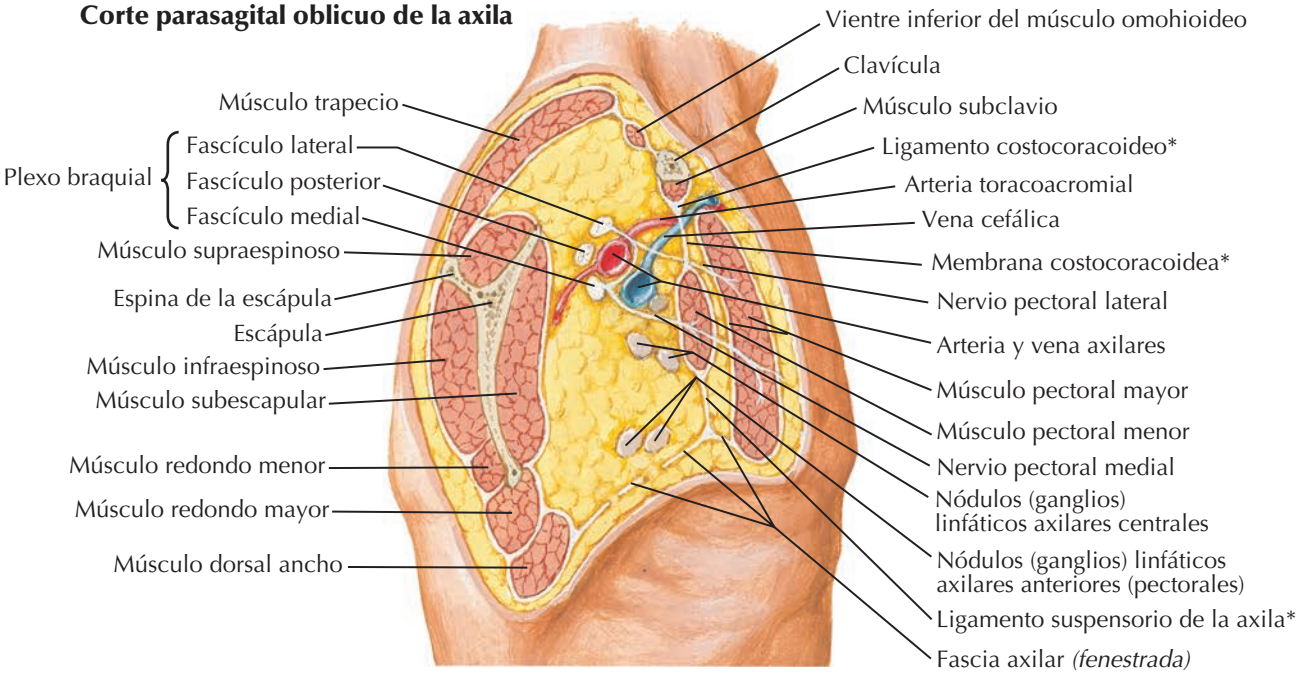

*Componentes de la fascia clavipectoral

booksmedicos.org

Véanse también **láminas S-157, S-239**

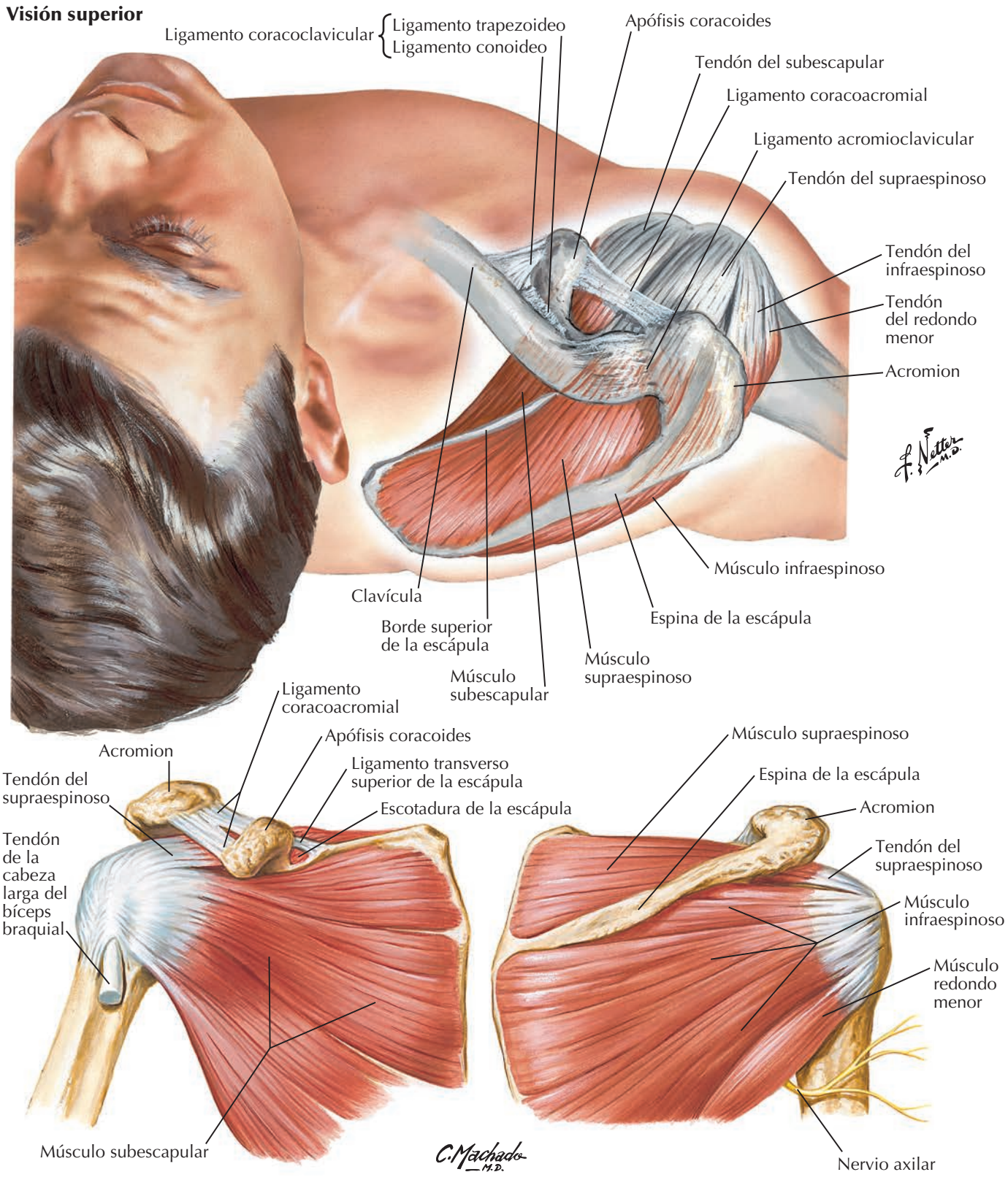

booksmedicos.org

Véanse también **láminas S-157, S-232**

RM coronal potenciada en densidad protónica de la articulación del hombro derecho

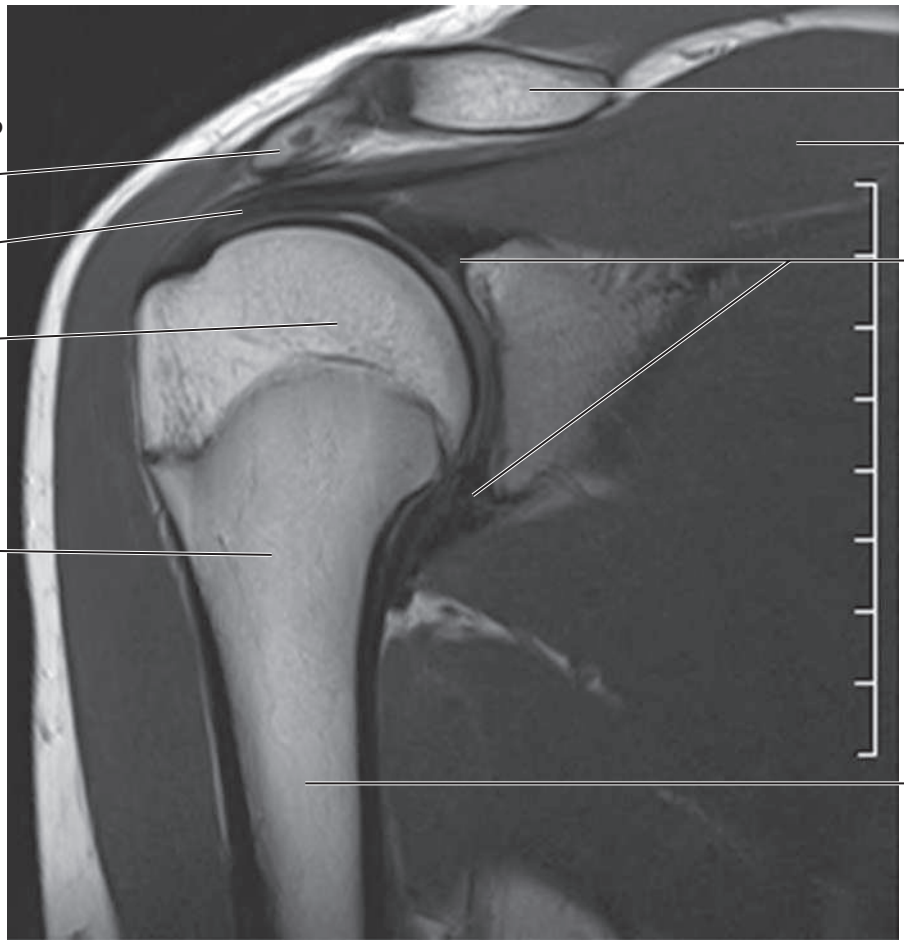

TC axial (transversal) de la articulación del hombro derecho

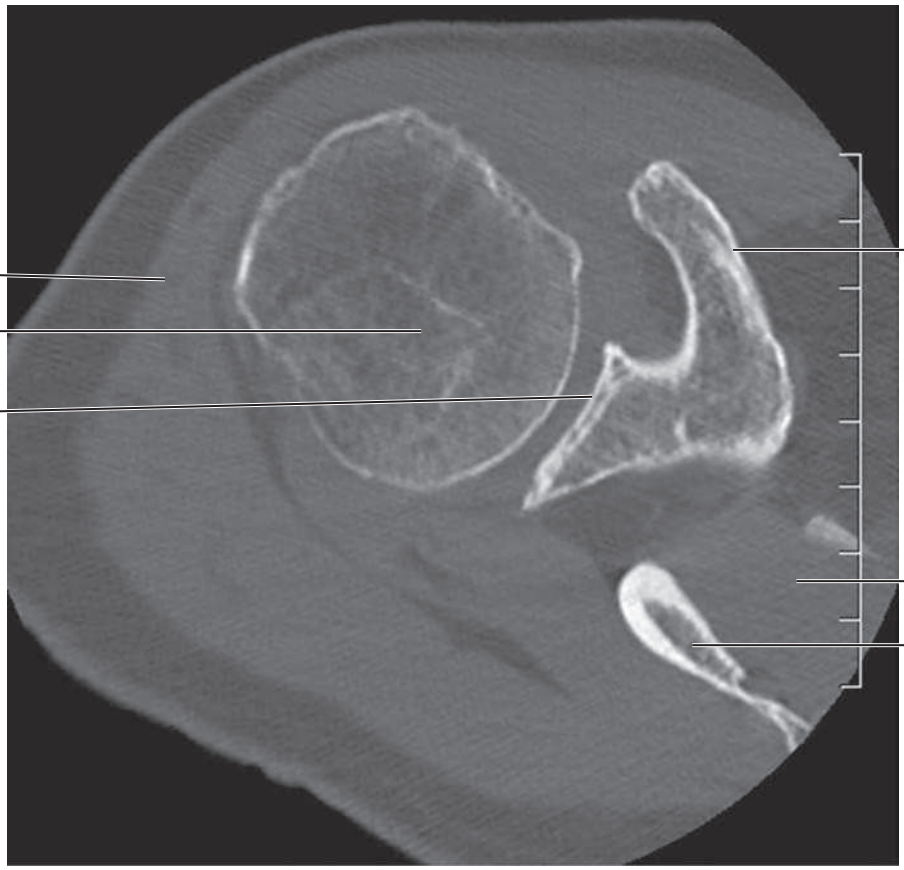

booksmedicos.org

Arteria axilar y anastomosis alrededor de la escápula

Véanse también **láminas S-195, S-227, S-237**

Visión anterior

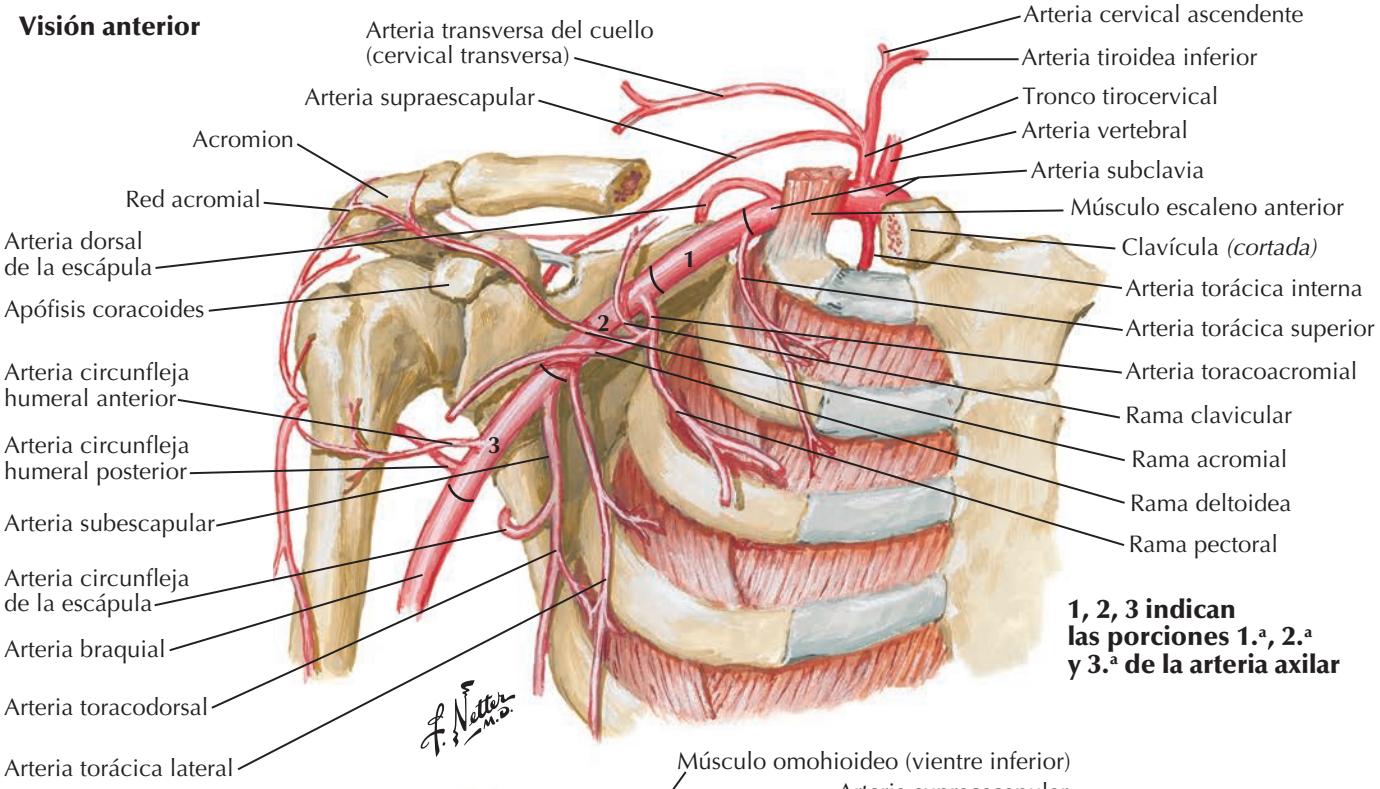

1, 2, 3 indican las porciones 1.ª, 2.ª y 3.ª de la arteria axilar

Visión posterior

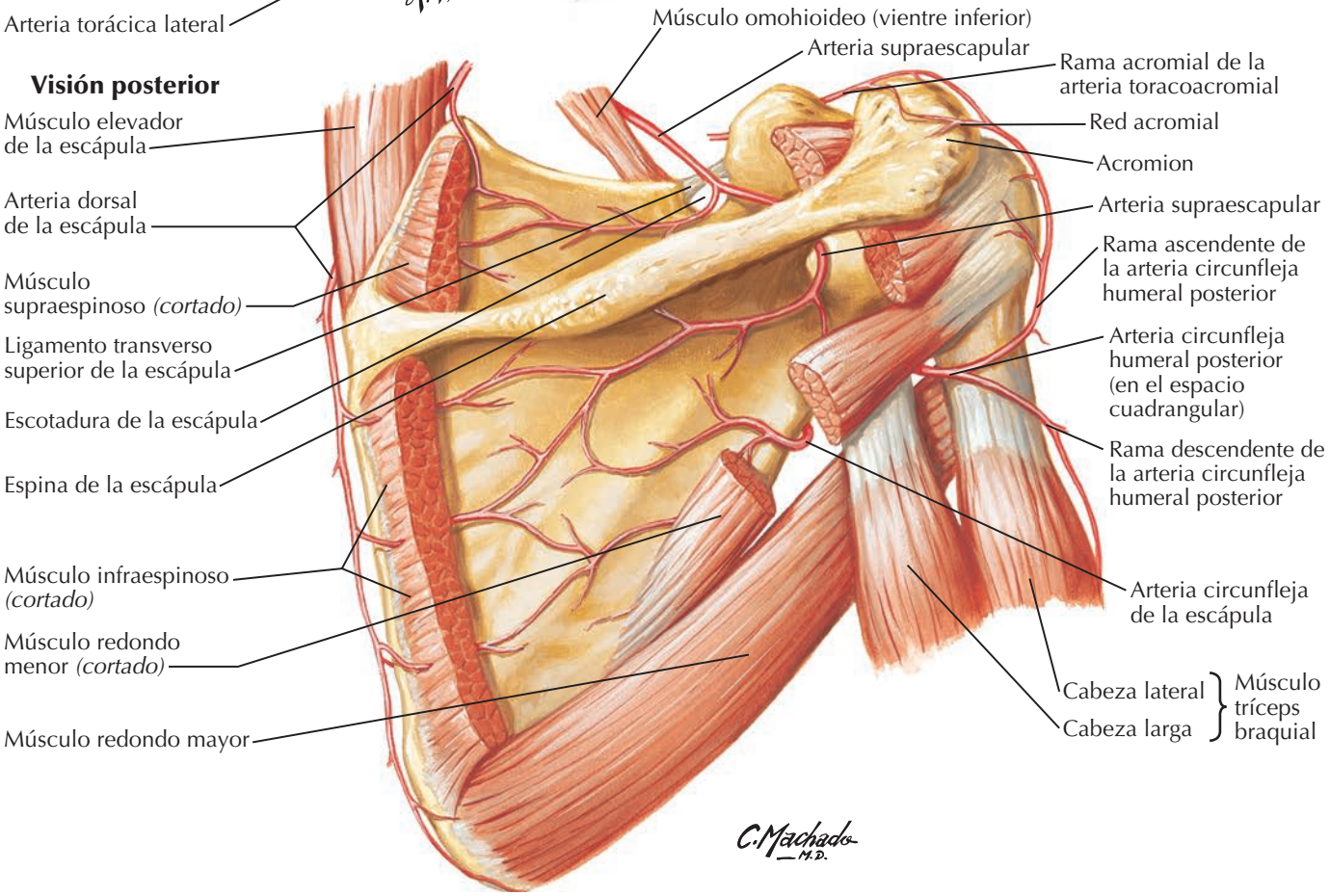

booksmedicos.org

Visión lateral

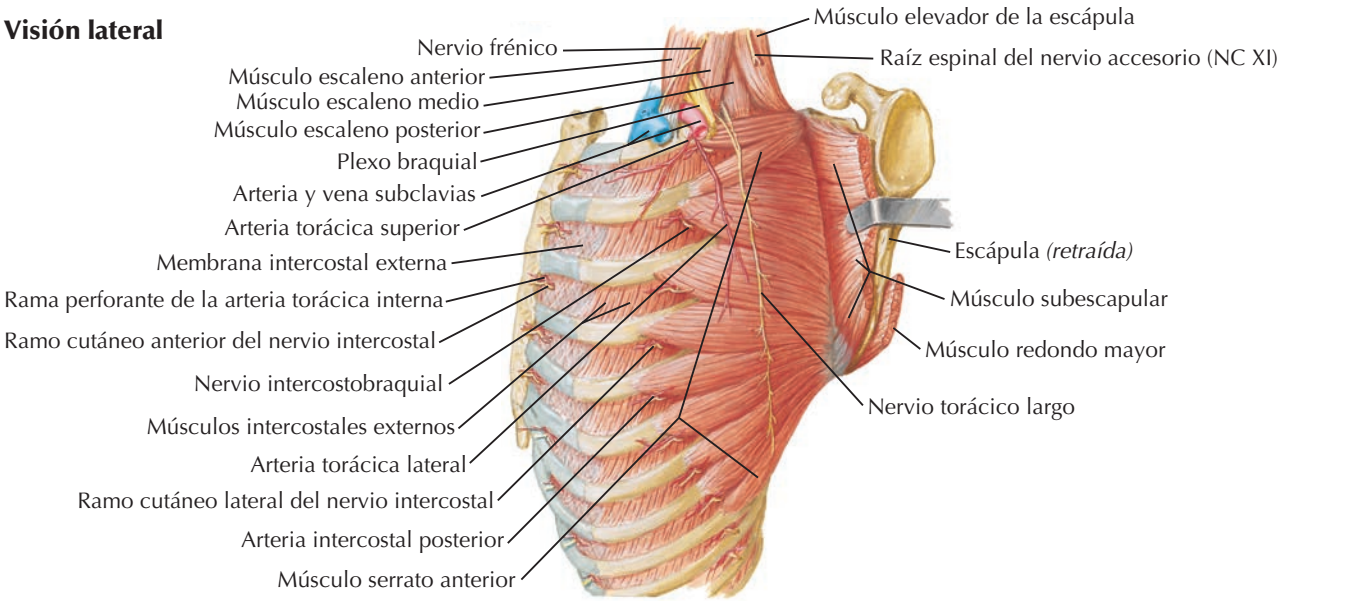

Visión anterior

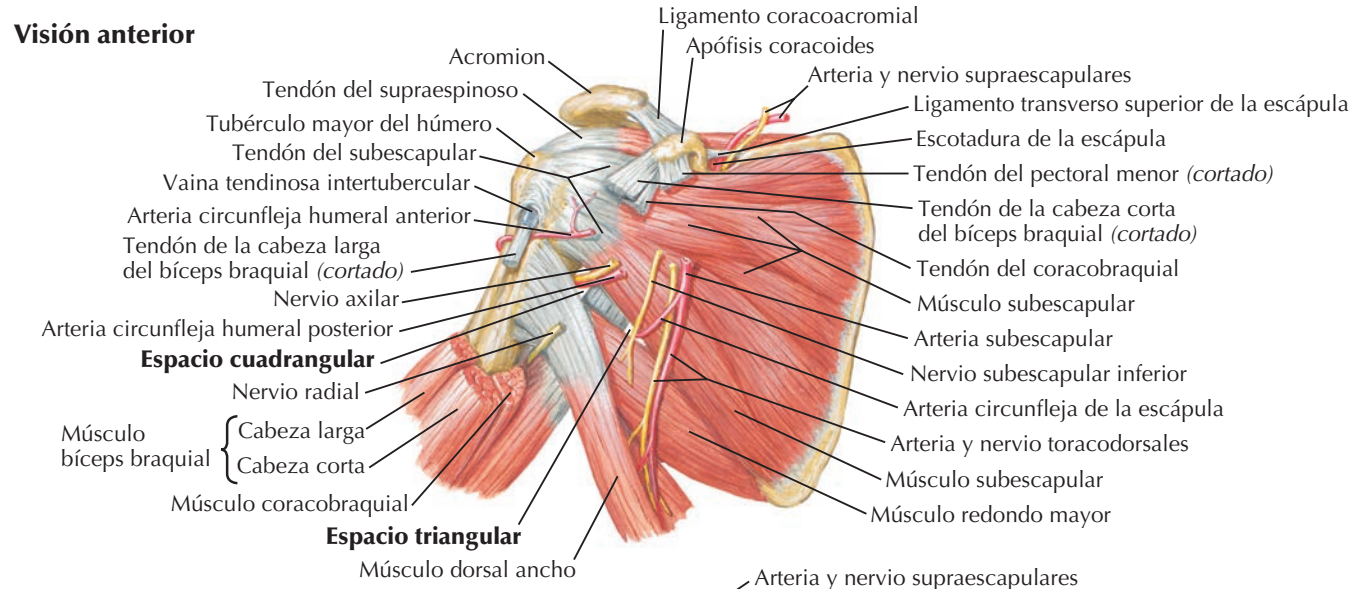

Visión posterior

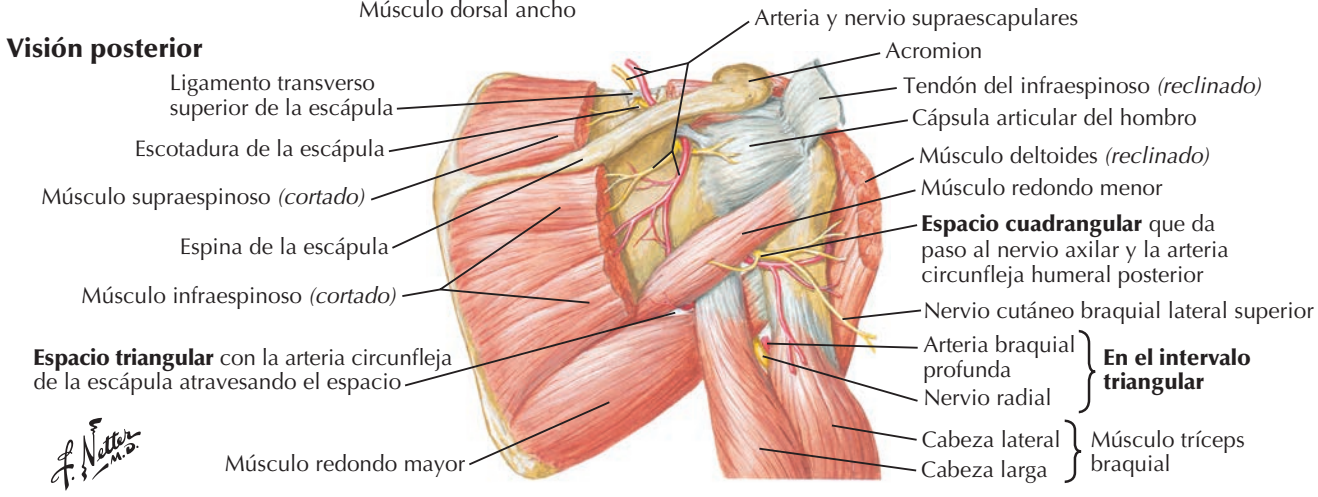

booksmedicos.org

Axila: pared posterior

Véanse también **láminas S-106, S-237**

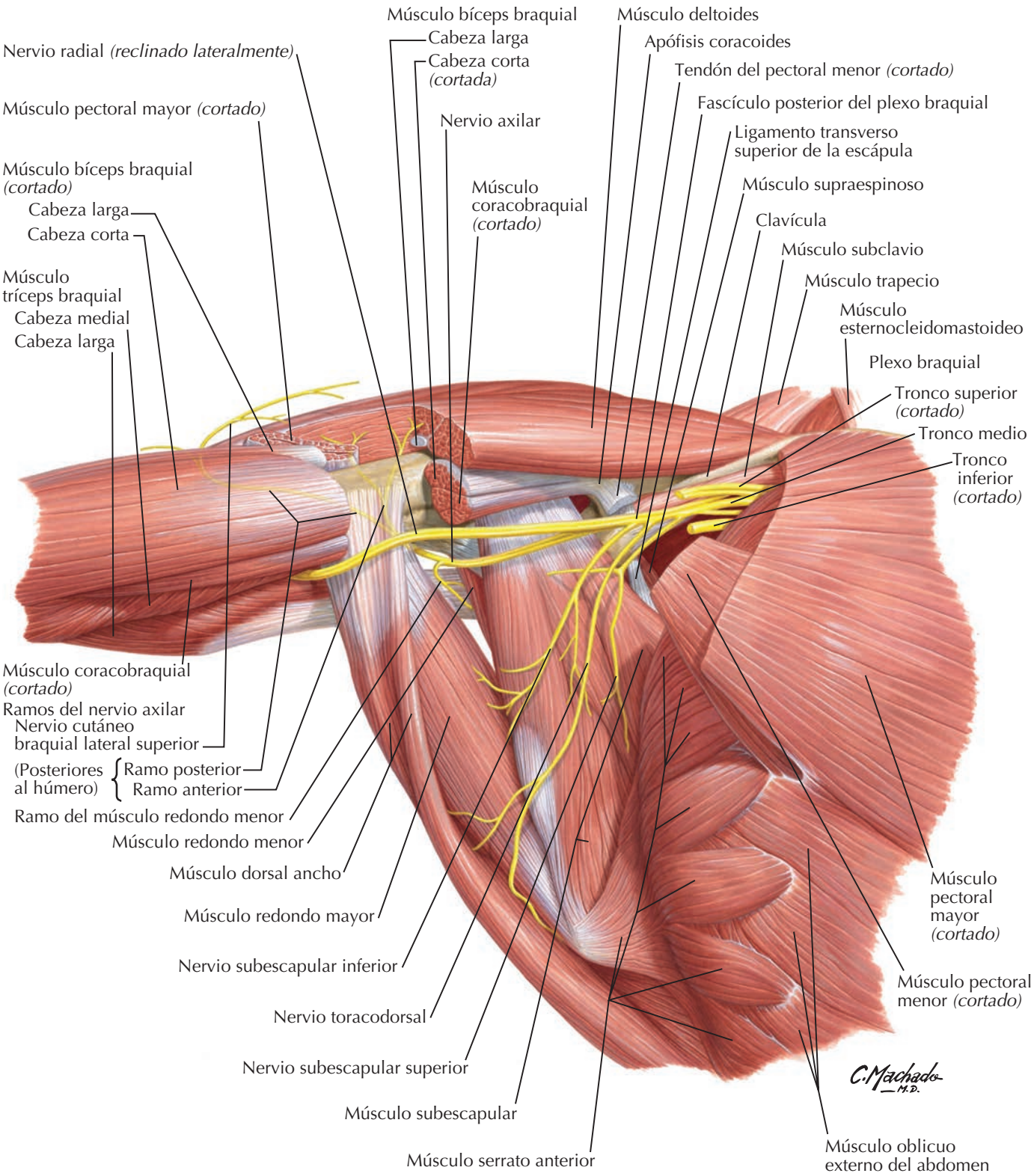

booksmedicos.org

Véanse también **láminas S-228, S-234, S-236**

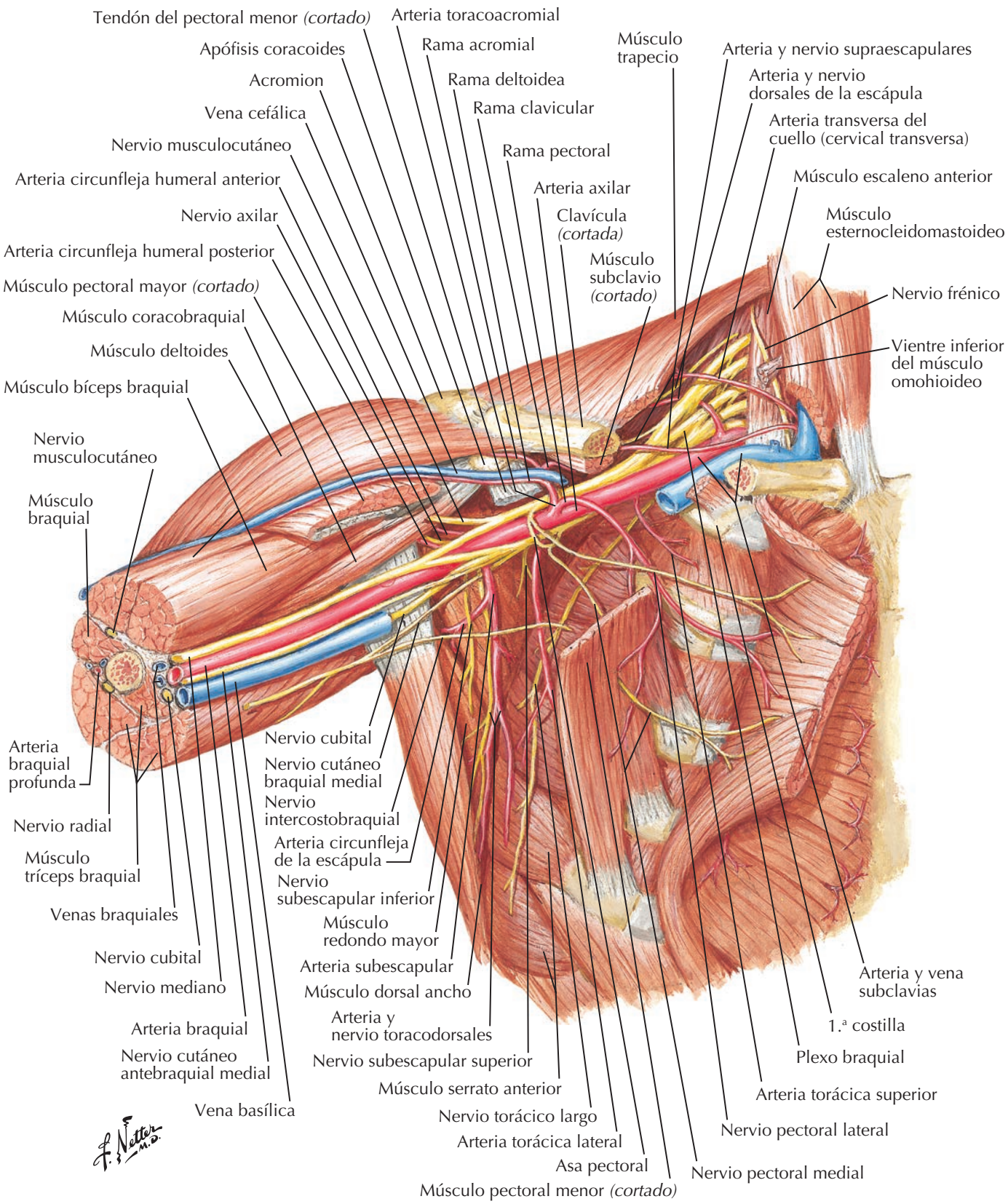

booksmedicos.org

Arteria braquial *in situ*

Véanse también **láminas S-234, S-237, S-239**

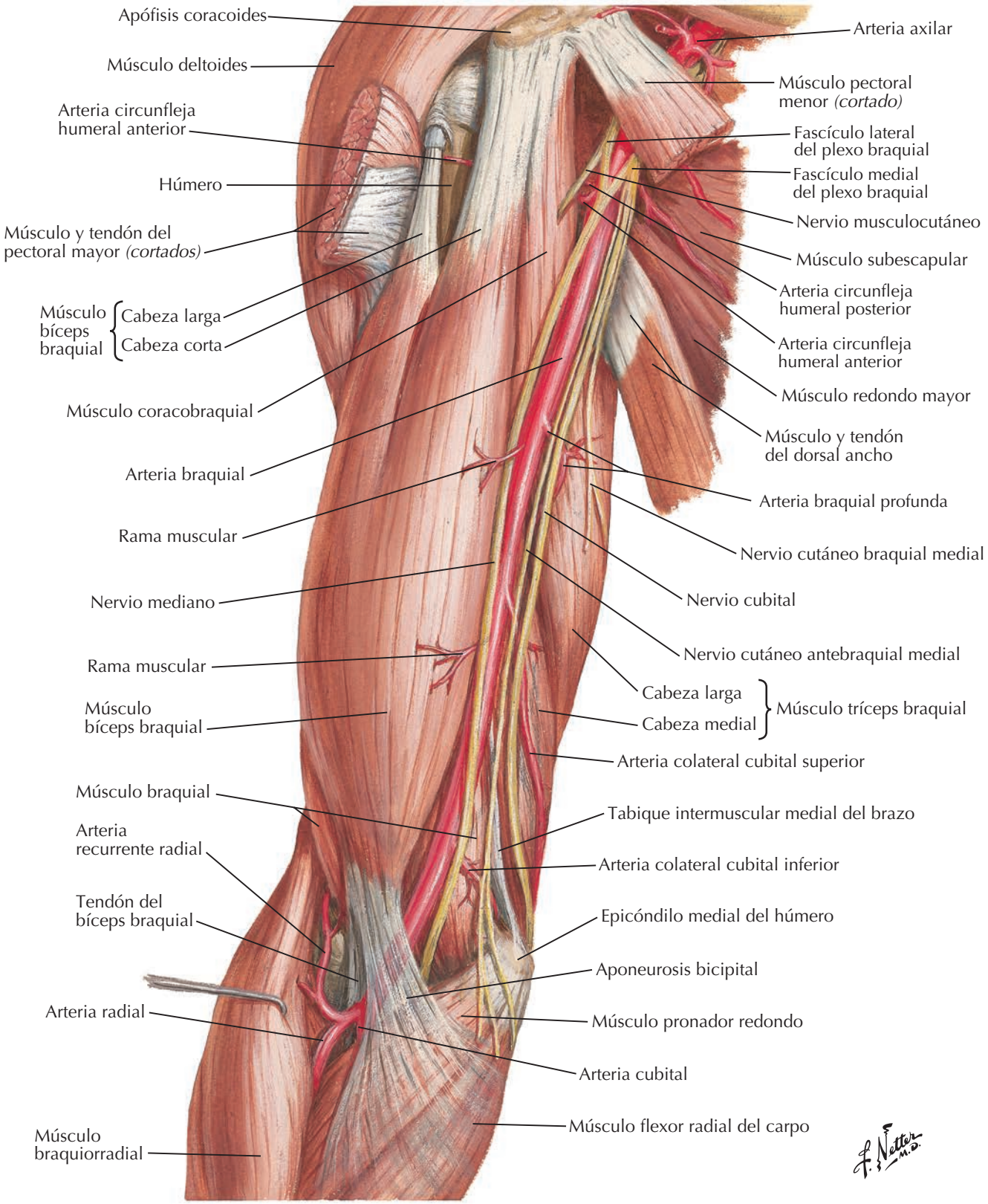

booksmedicos.org

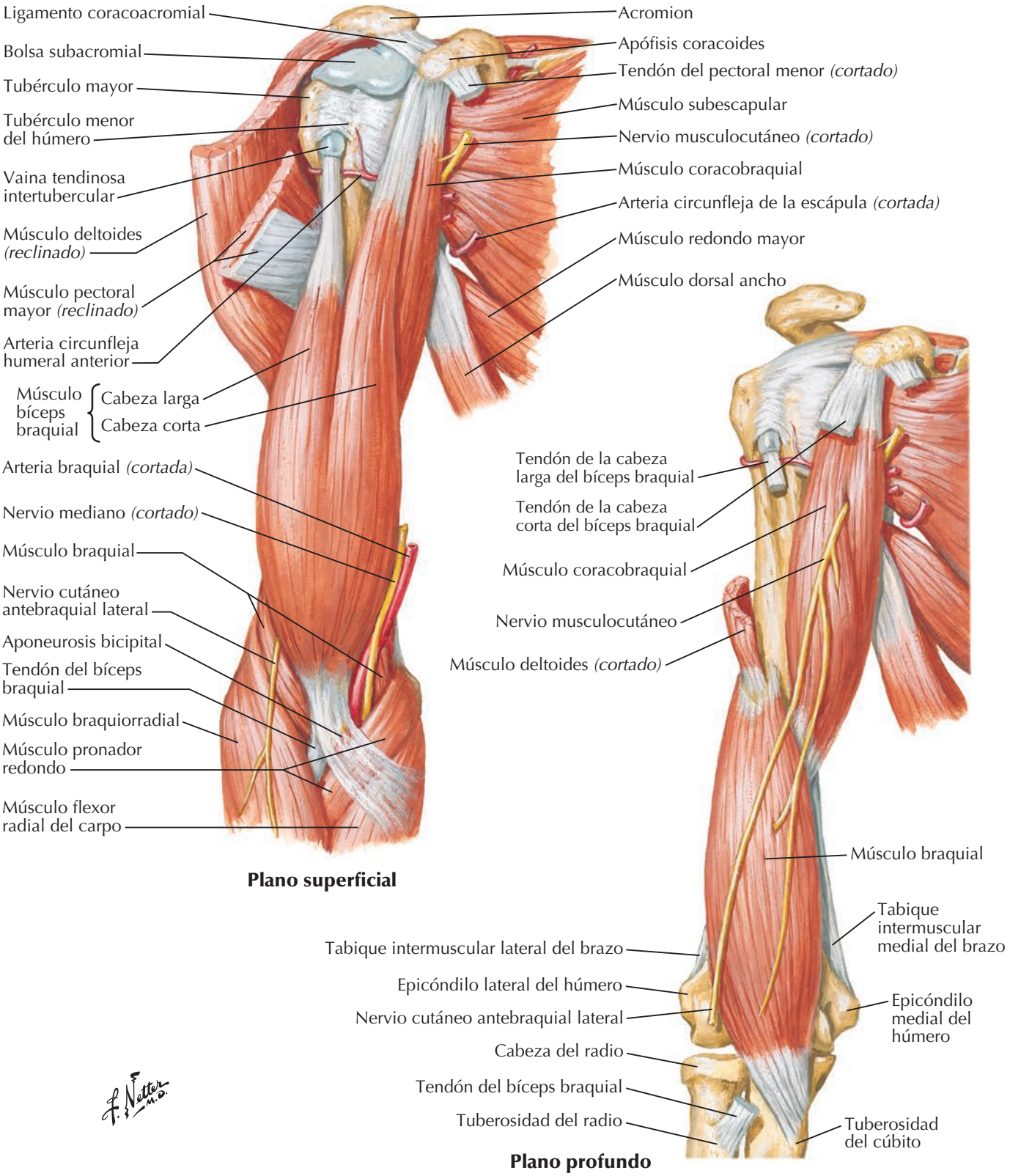

booksmedicos.org

Véanse también **láminas S-232, S-234, S-235**

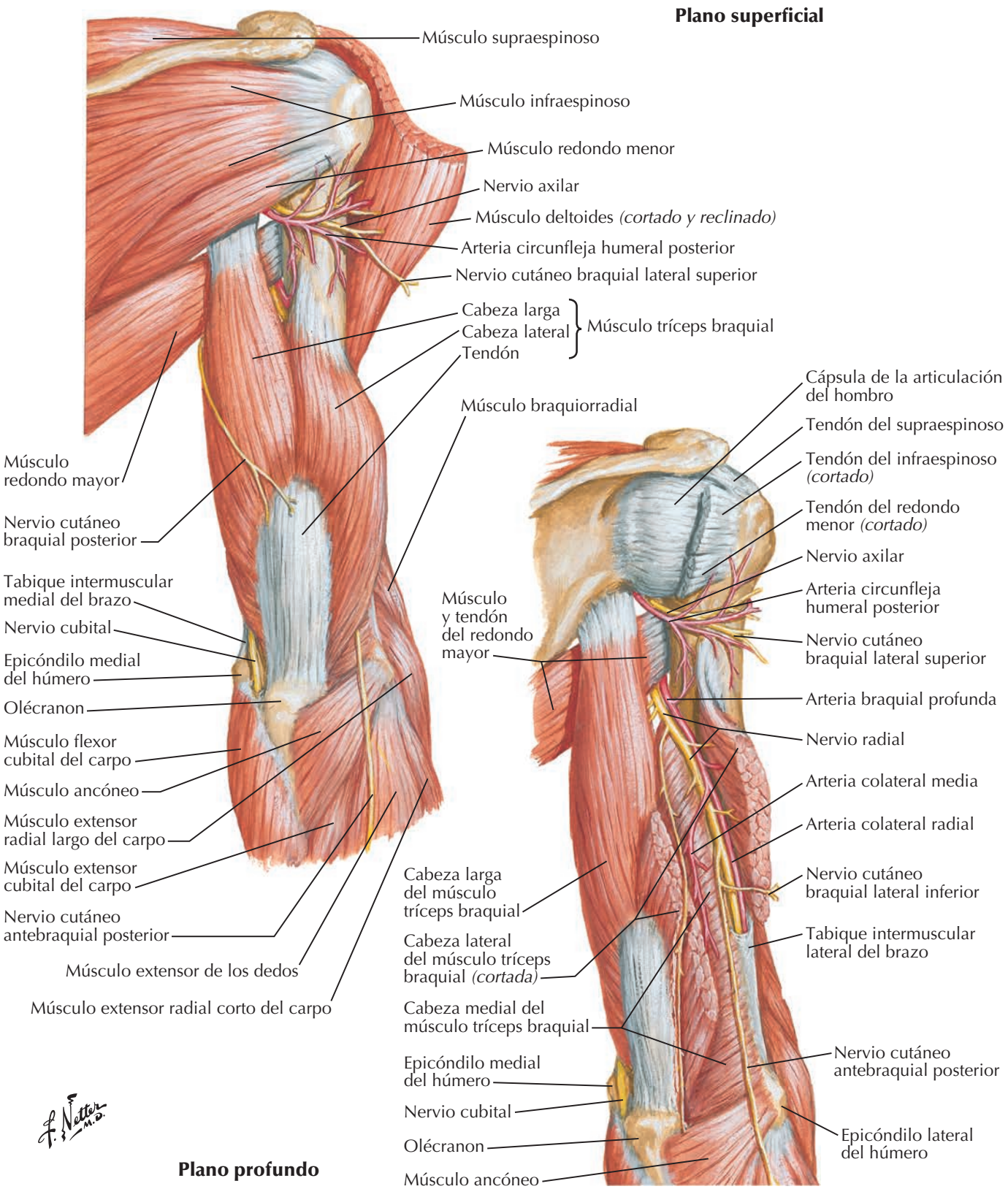

booksmedicos.org

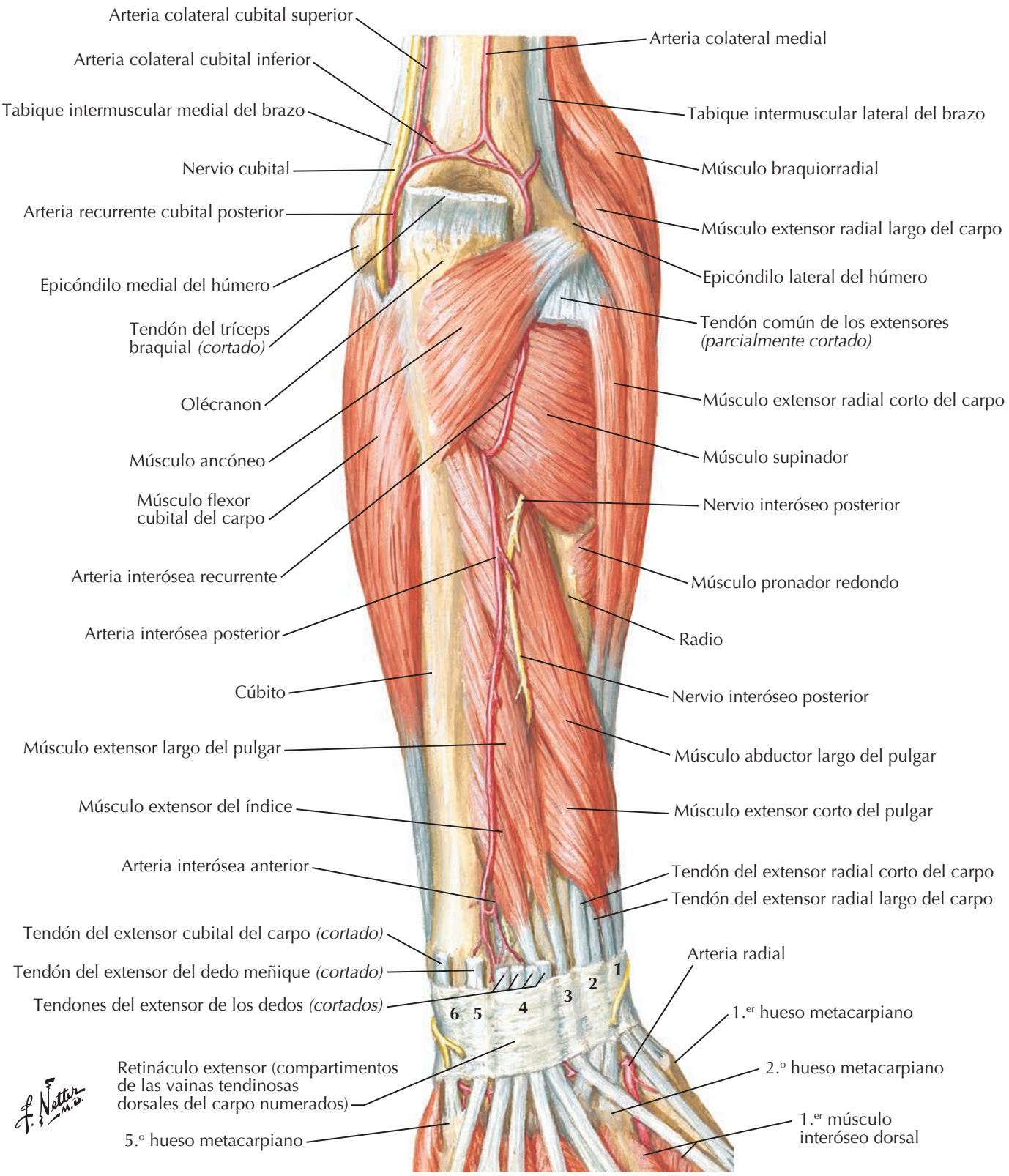

booksmedicos.org

Véanse también **láminas S-229, S-240, S-243, S-263**

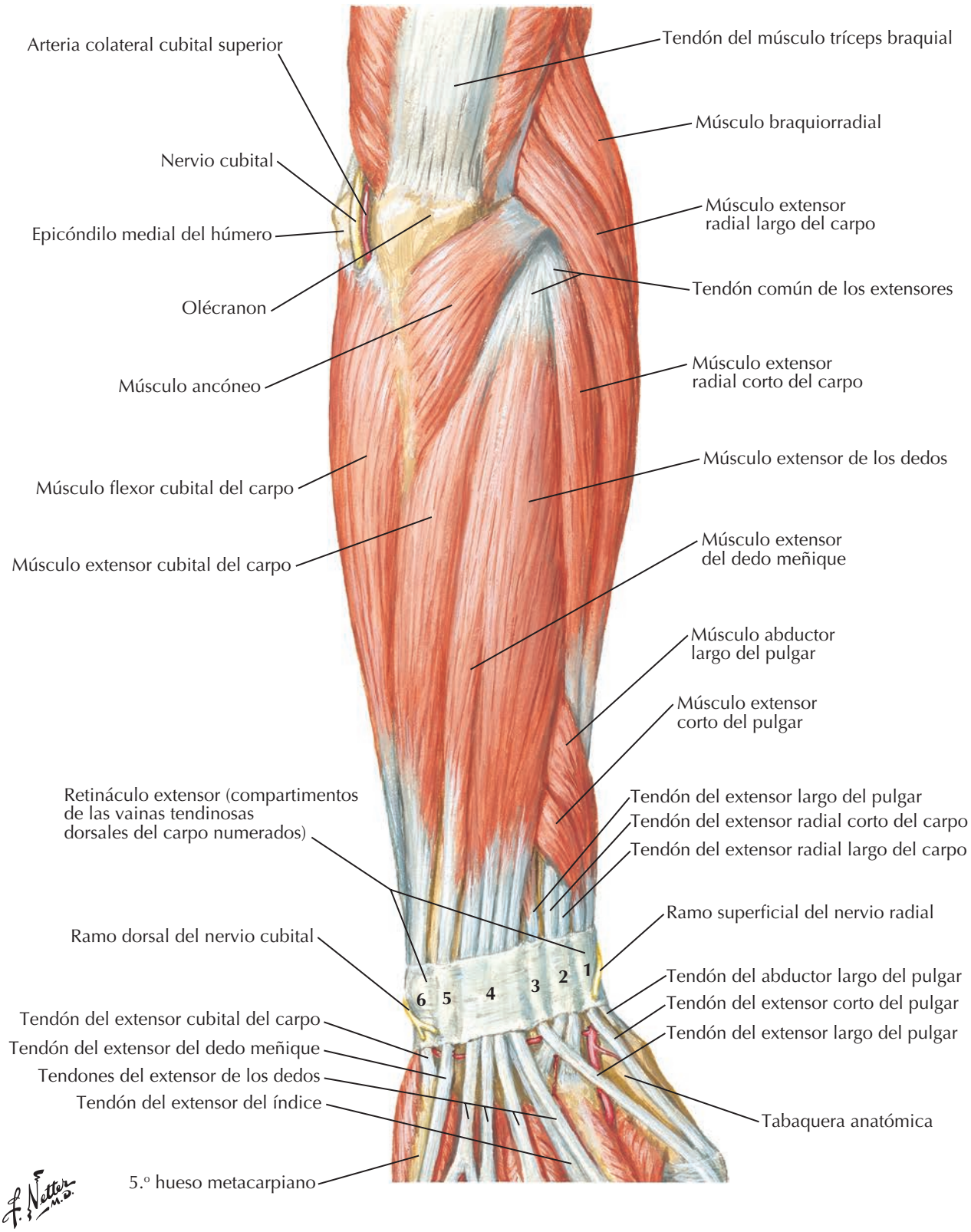

booksmedicos.org

Véanse también **láminas S-240, S-241, S-242, S-263**

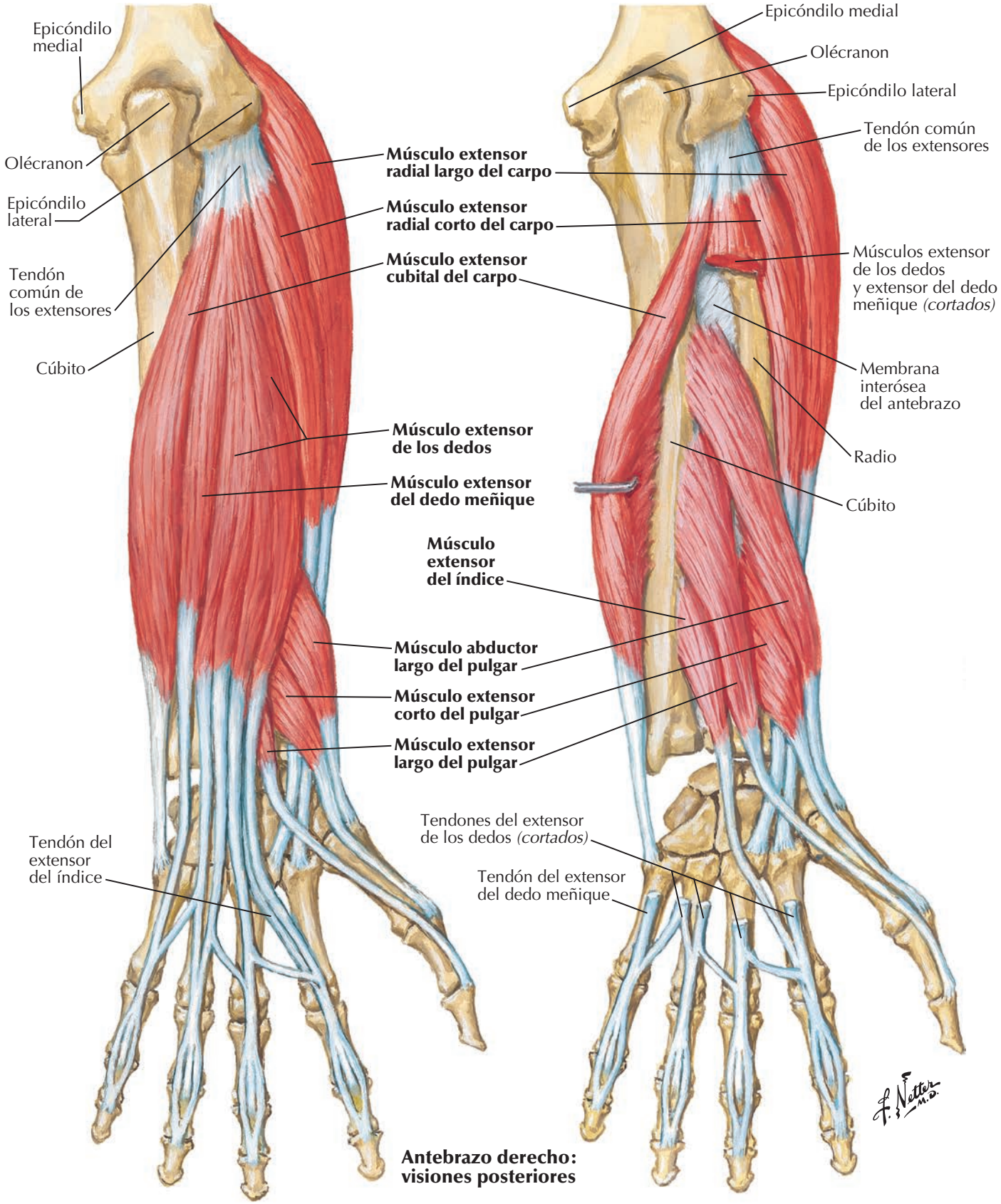

Antebrazo derecho: visiones posteriores

booksmedicos.org

Véanse también **láminas S-227, S-238, S-245, S-246**

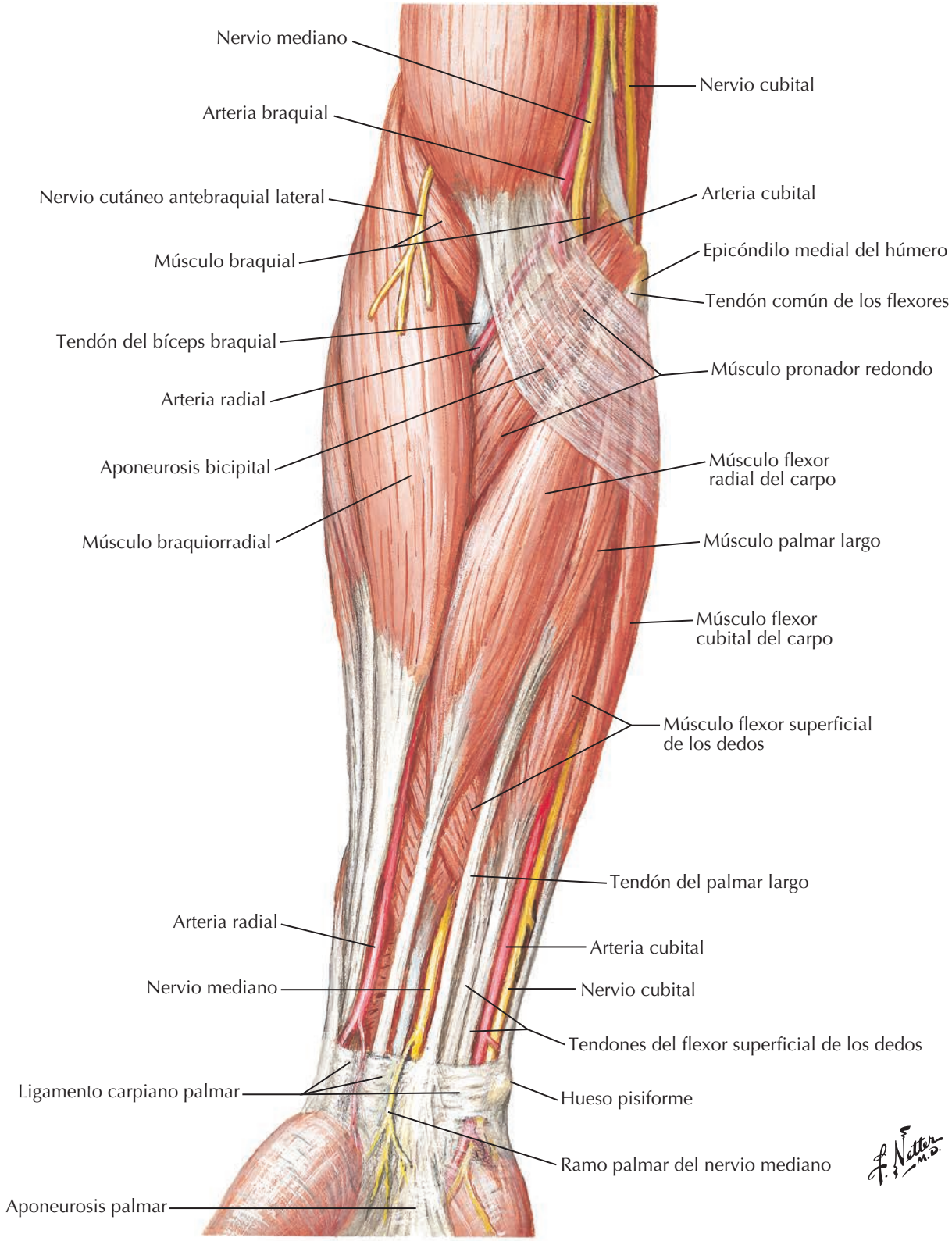

booksmedicos.org

Véanse también **láminas S-244, S-247, S-249, S-262**

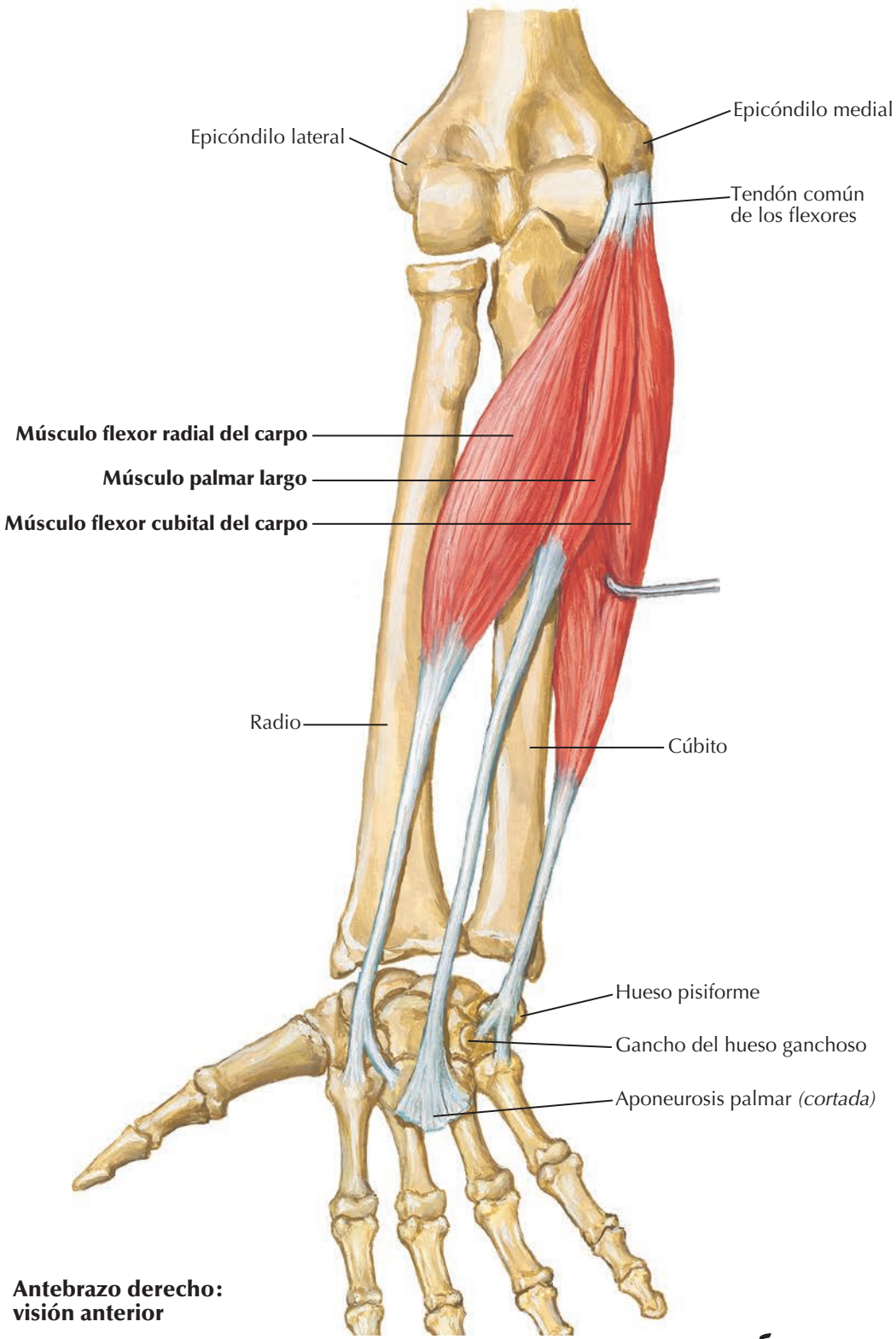

Antebrazo derecho: visión anterior

booksmedicos.org

Véanse también **láminas S-244, S-262**

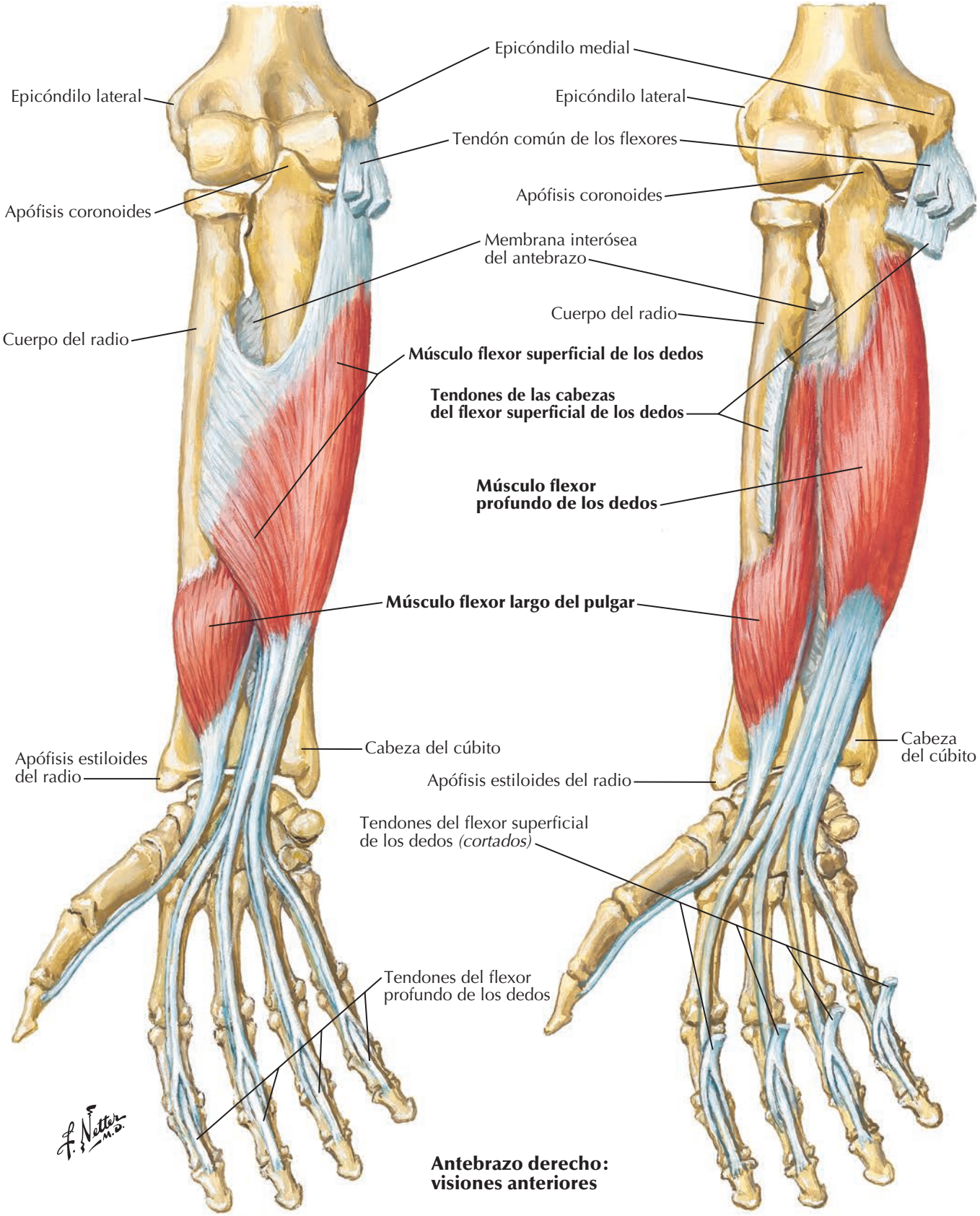

Antebrazo derecho: visiones anteriores

booksmedicos.org

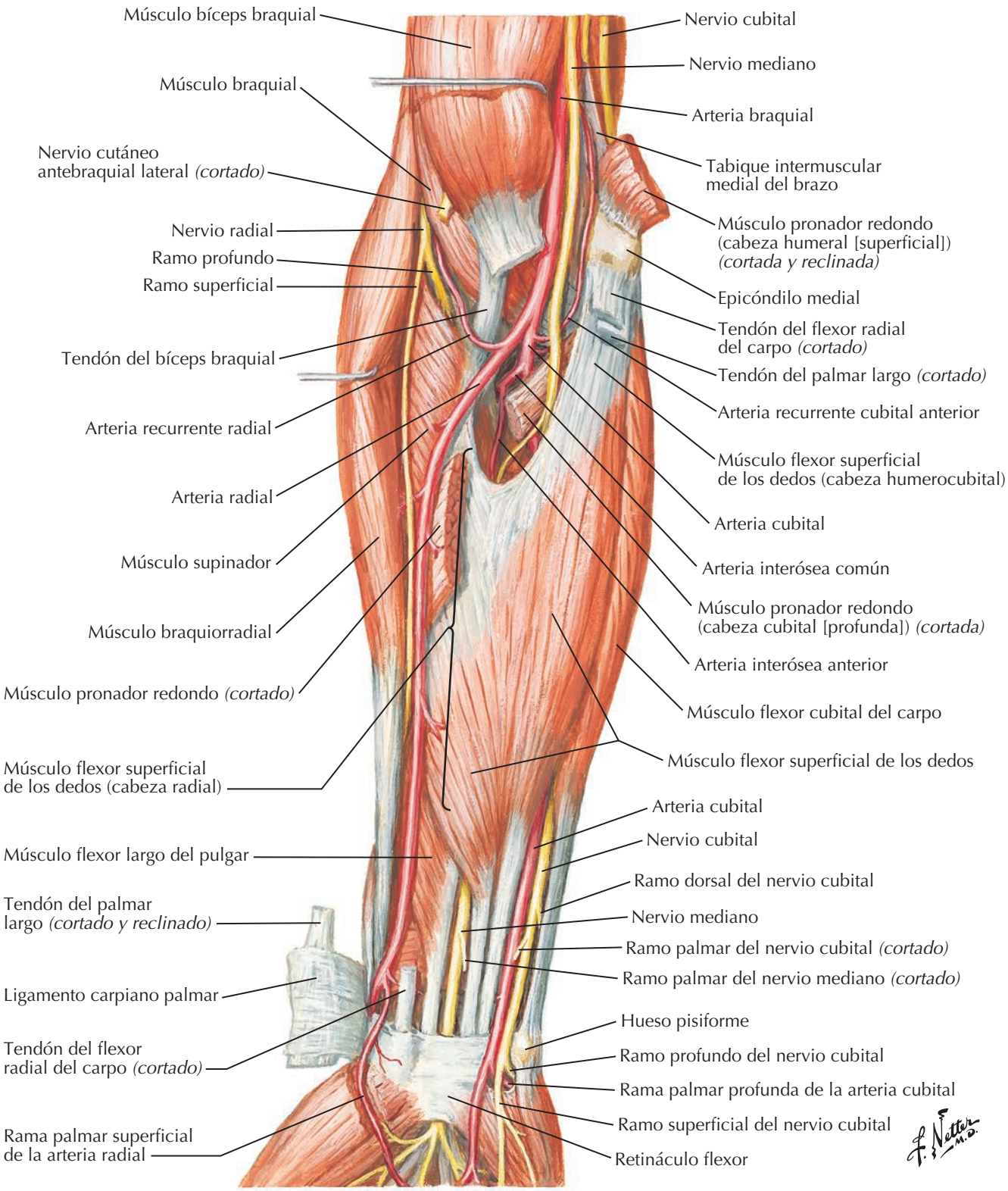

booksmedicos.org

Véanse también **láminas S-244, S-247, S-249**

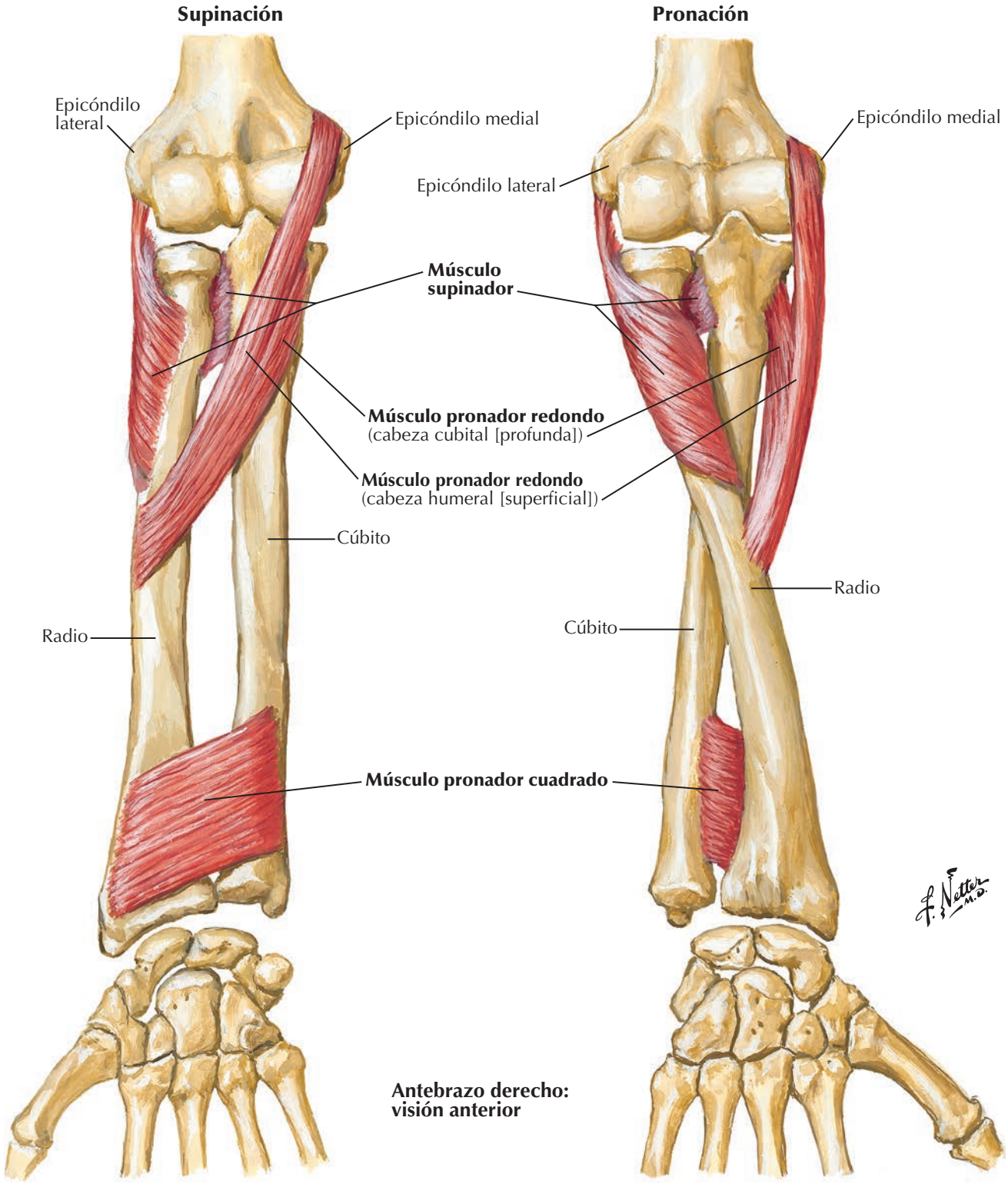

Antebrazo derecho: visión anterior

booksmedicos.org

Véanse también **láminas S-227, S-238, S-246, S-248**

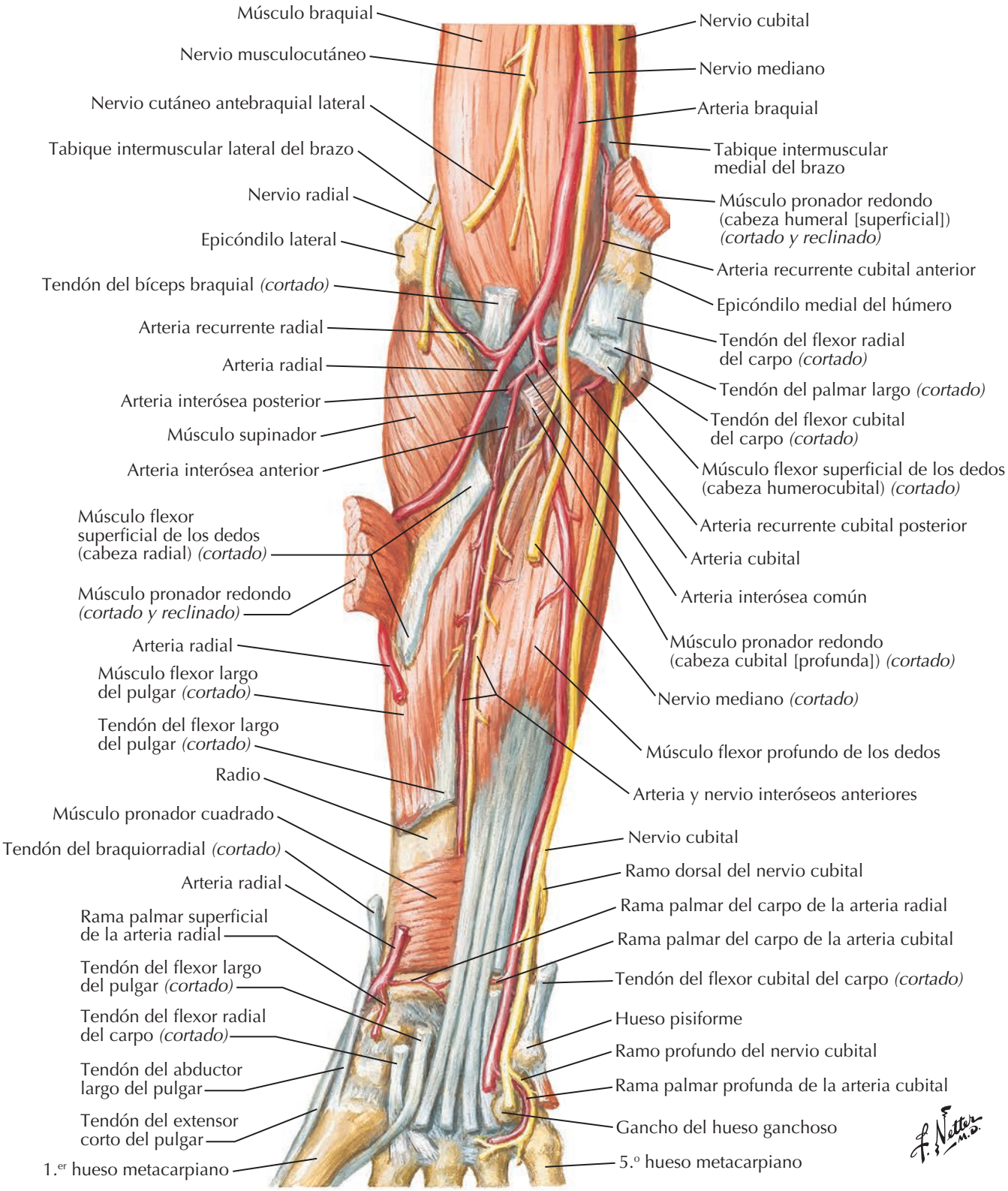

booksmedicos.org

Véanse también **láminas S-165, S-168**

Visiones anteriores (palmares)

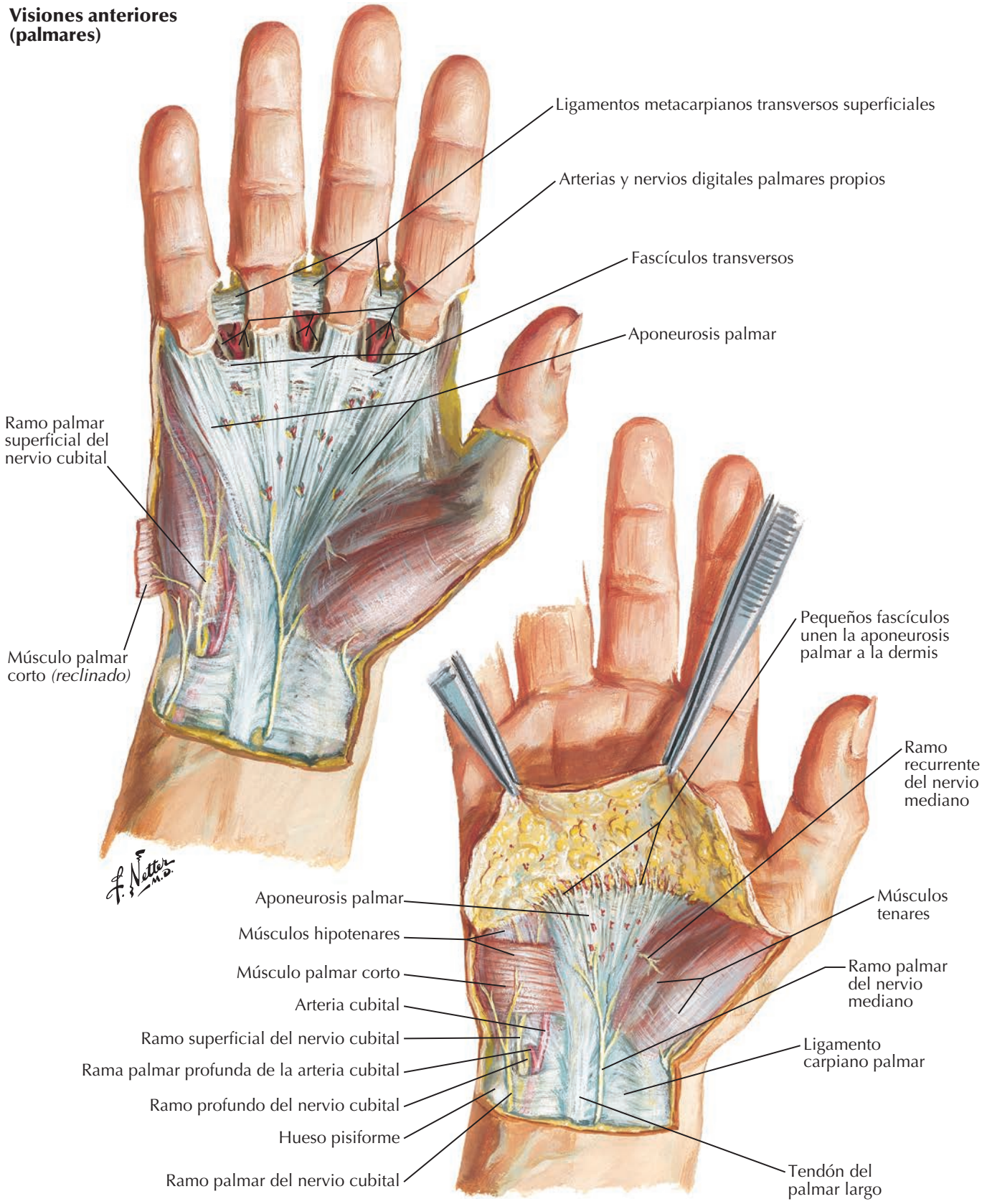

booksmedicos.org

Véanse también **láminas S-227, S-244, S-247, S-250, S-BP 106, S-BP 107**

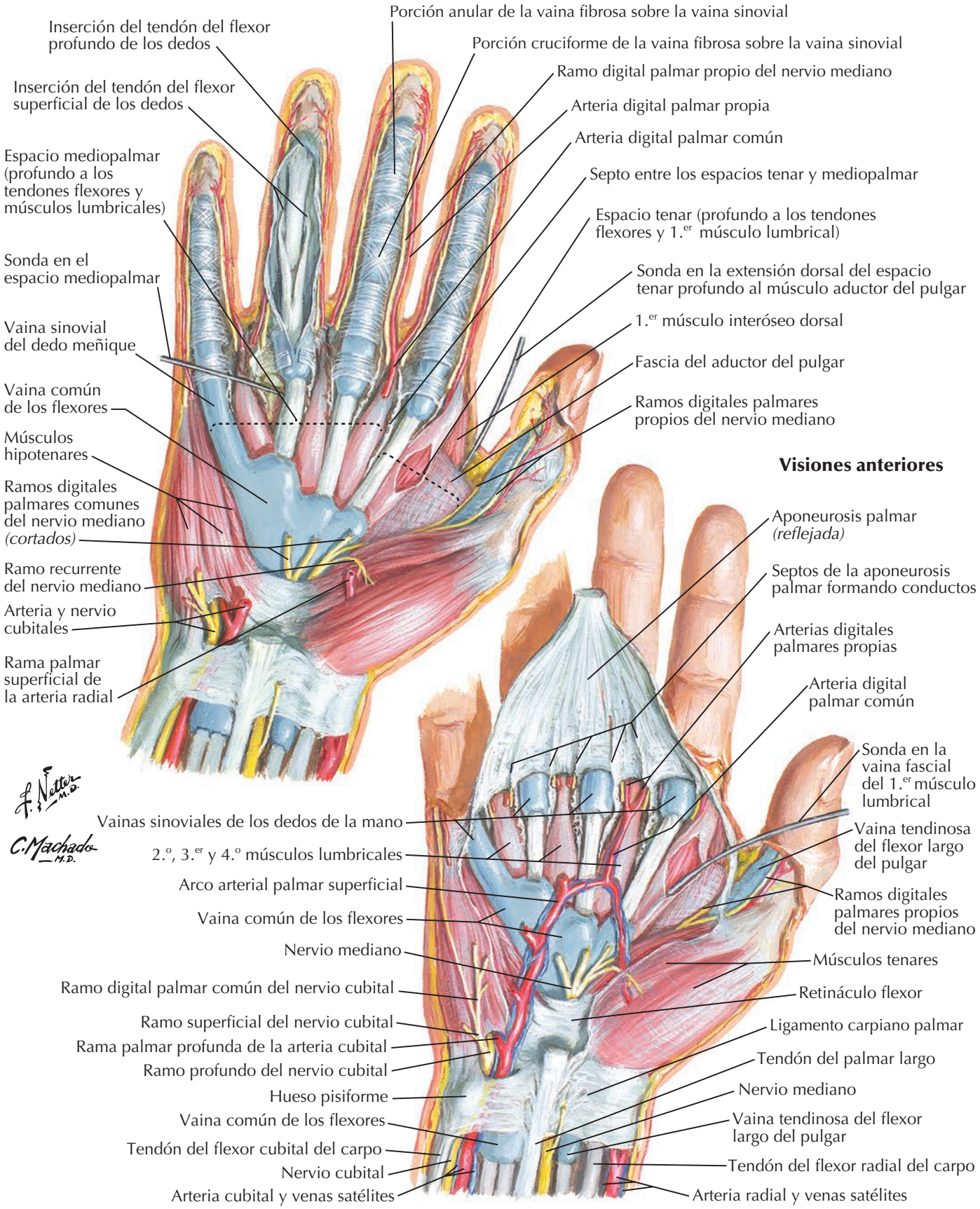

booksmedicos.org

Véanse también **láminas S-169, S-251**

Variación común

Disposición usual

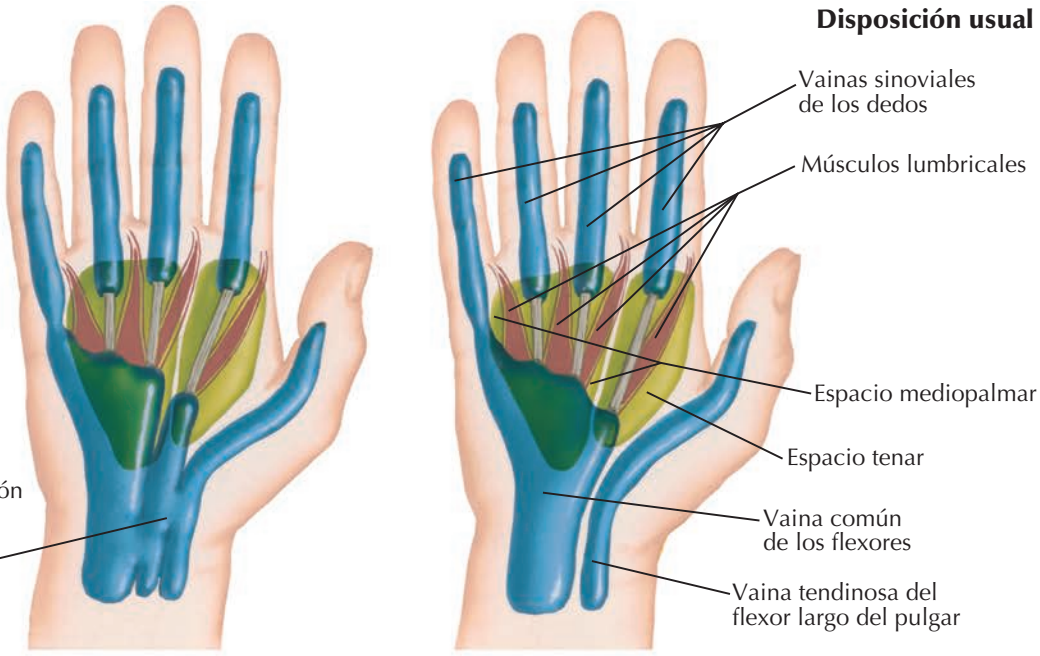

Músculos lumbricales: esquema

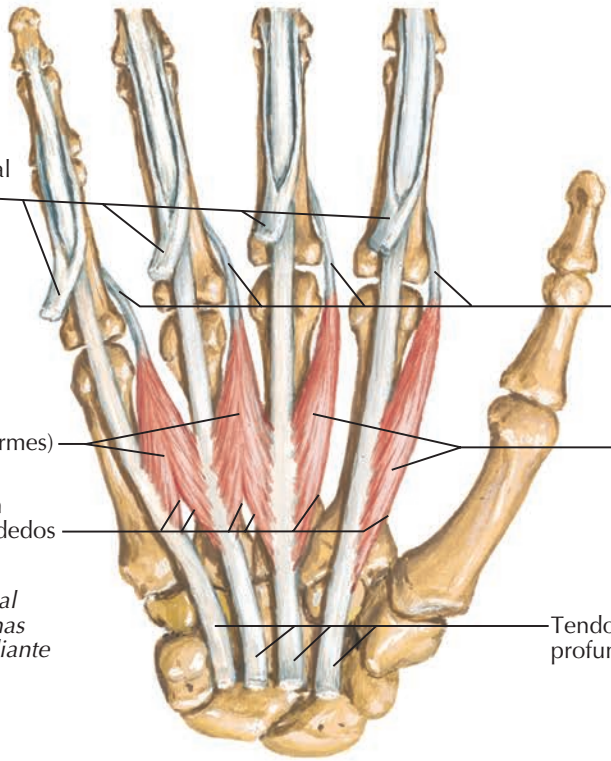

Nota: Los tendones de los flexores superficial y profundo de los dedos recubiertos de vainas sinoviales se sujetan sobre las falanges mediante vainas fibrosas compuestas de porciones anulares (A) y porciones cruciformes (C).

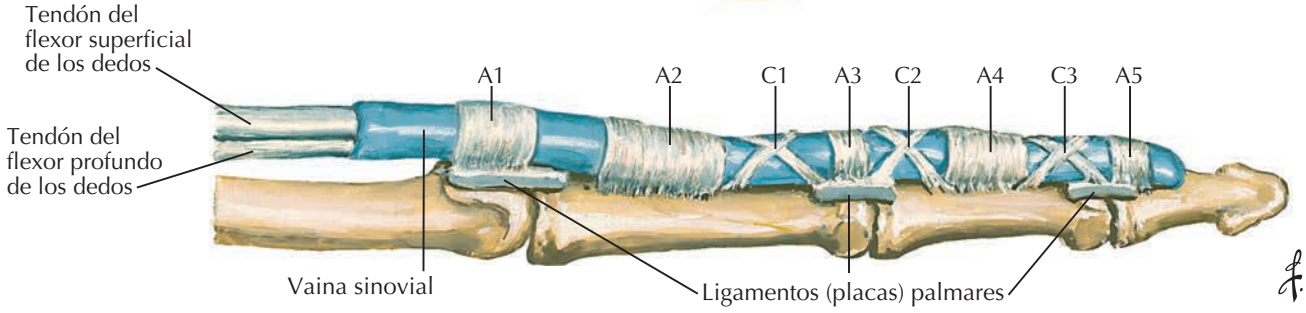

booksmedicos.org

Visión anterior (palmar)

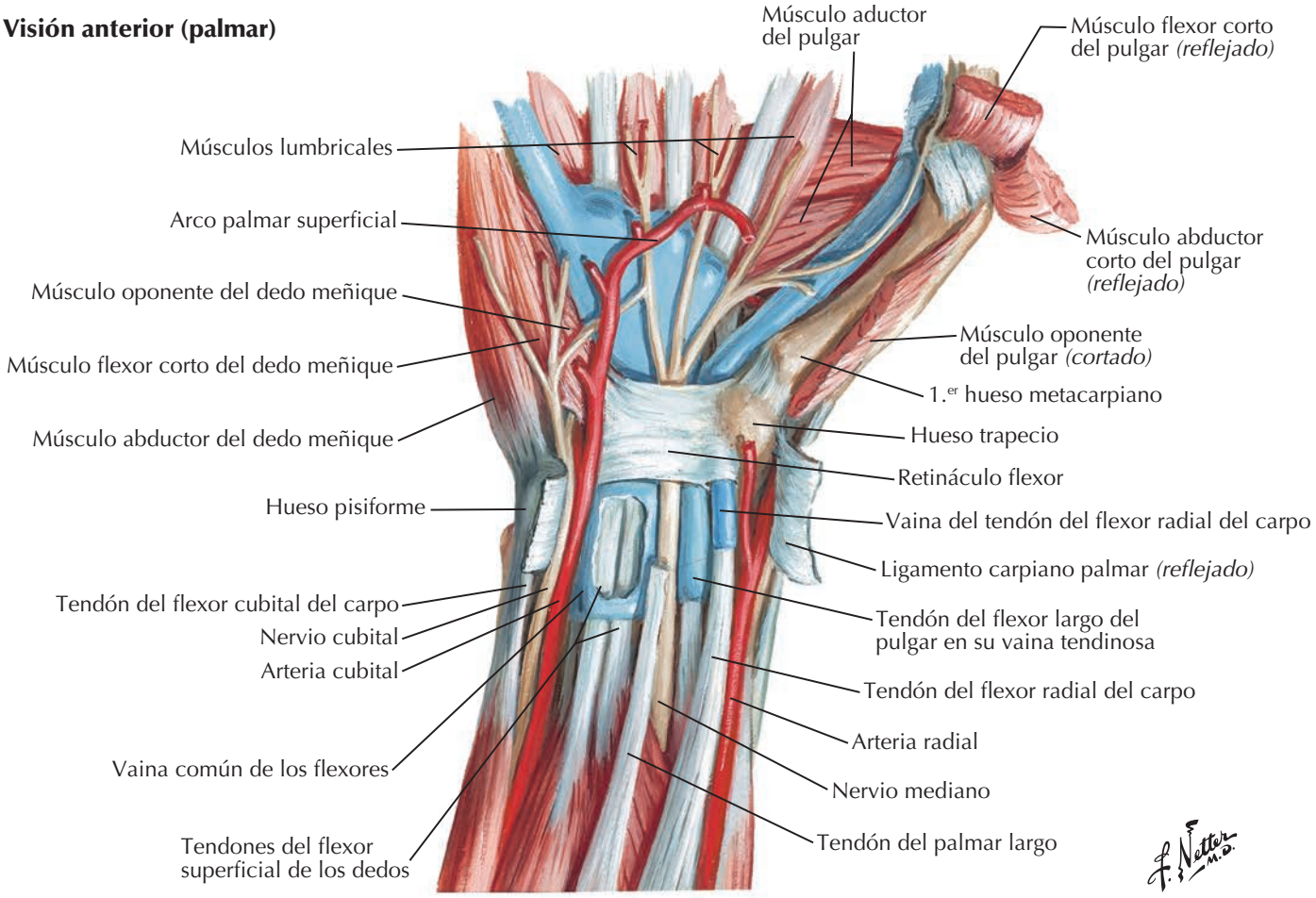

Corte transversal del carpo que muestra el túnel carpiano

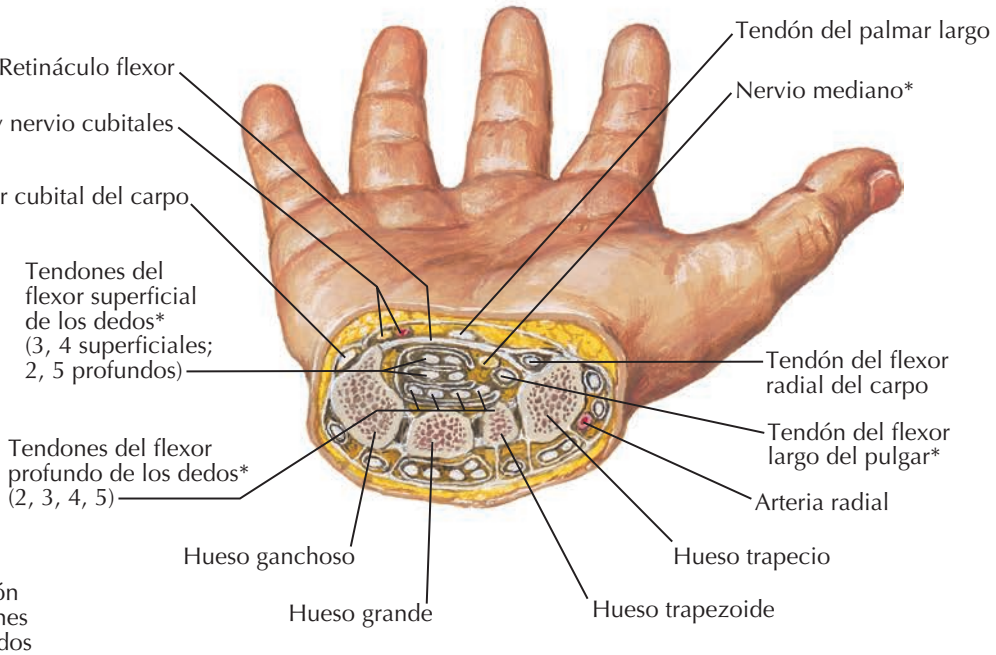

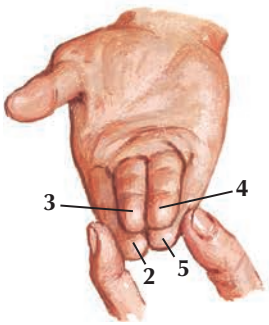

Método simple de demostración de la disposición de los tendones del flexor superficial de los dedos dentro del túnel carpiano

*Contenido del túnel carpiano

booksmedicos.org

Espacios y vainas tendinosas de la mano

Véanse también **láminas S-246, S-252, S-253, S-BP 105**

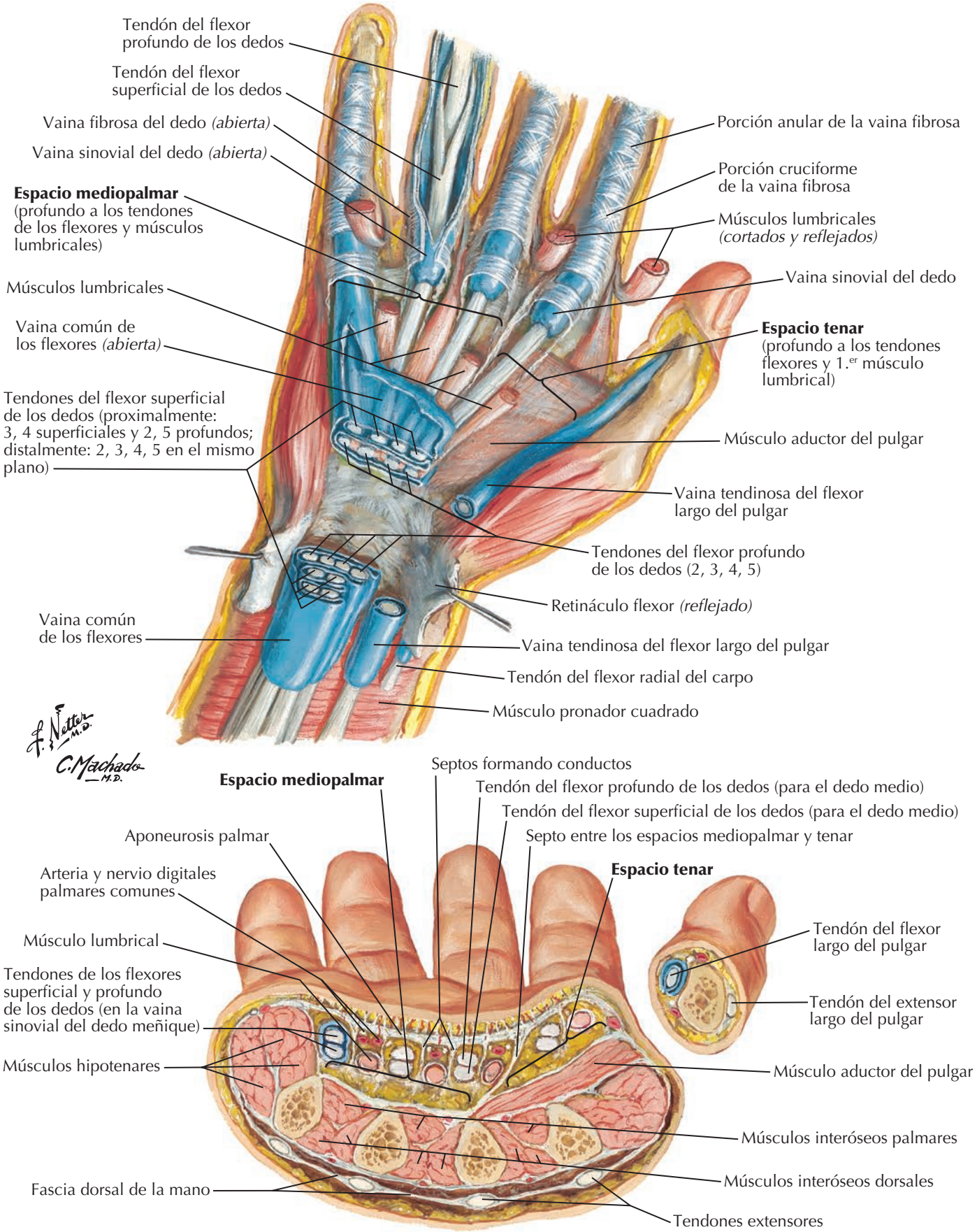

booksmedicos.org

Véanse también **láminas S-169, S-243, S-252**

Visión posterior (dorsal)

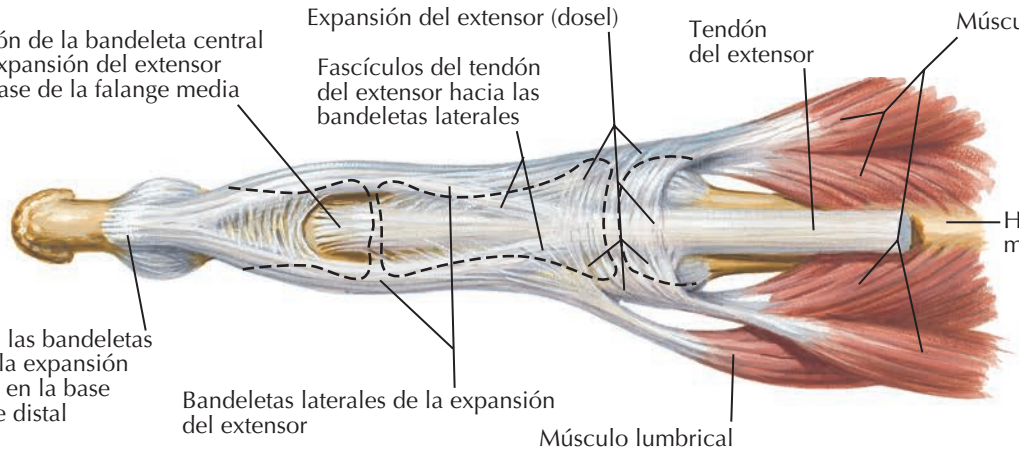

Dedo en extensión: visión lateral

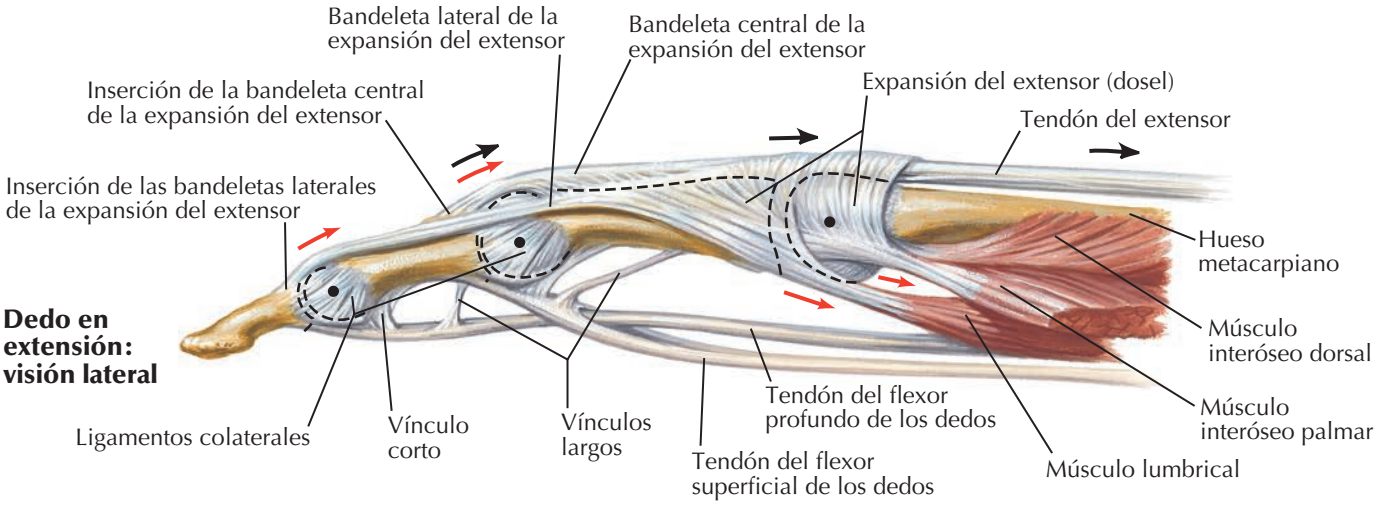

Dedo en flexión: visión lateral

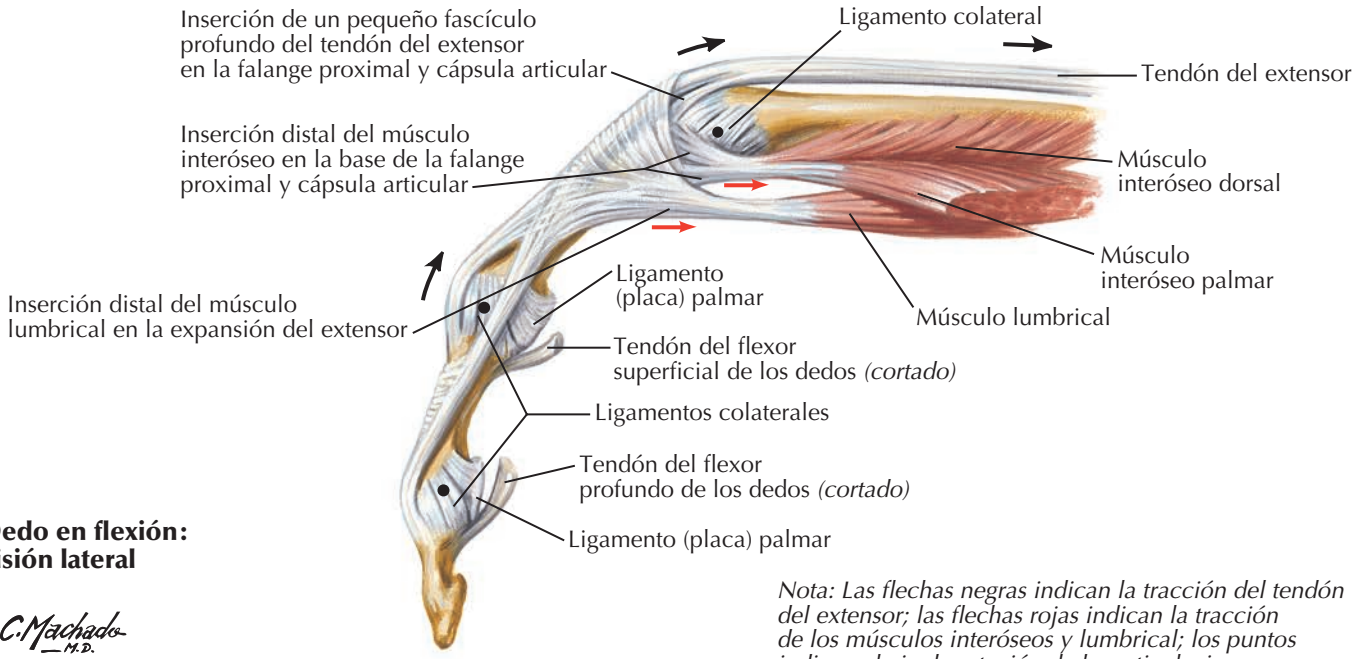

C. Machado M.D.

Nota: Las flechas negras indican la tracción del tendón del extensor; las flechas rojas indican la tracción de los músculos interóseos y lumbrical; los puntos indican el eje de rotación de las articulaciones.

booksmedicos.org

Músculos intrínsecos de la mano

Véanse también **láminas S-166, S-227, S-255**

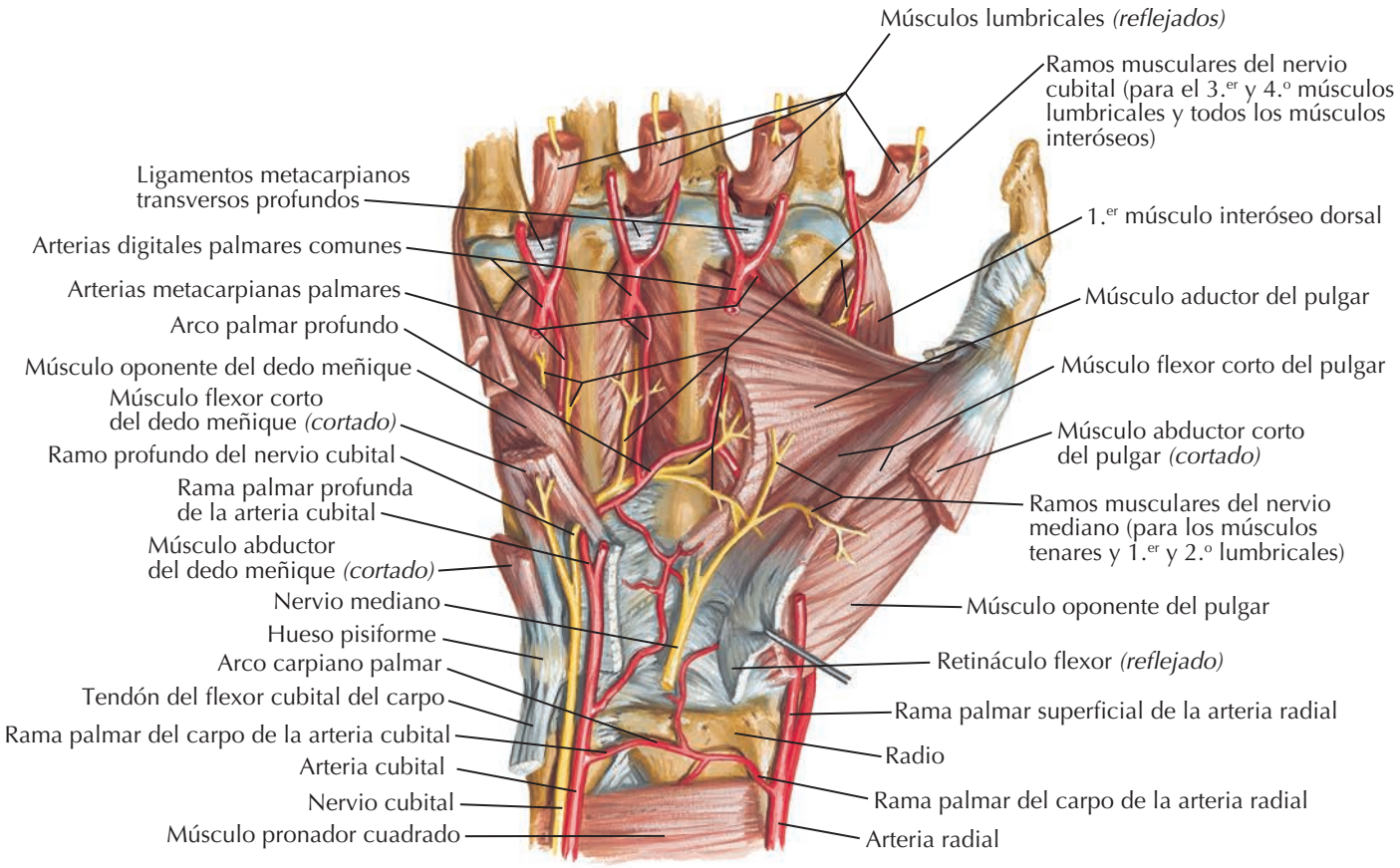

Visión anterior (palmar)

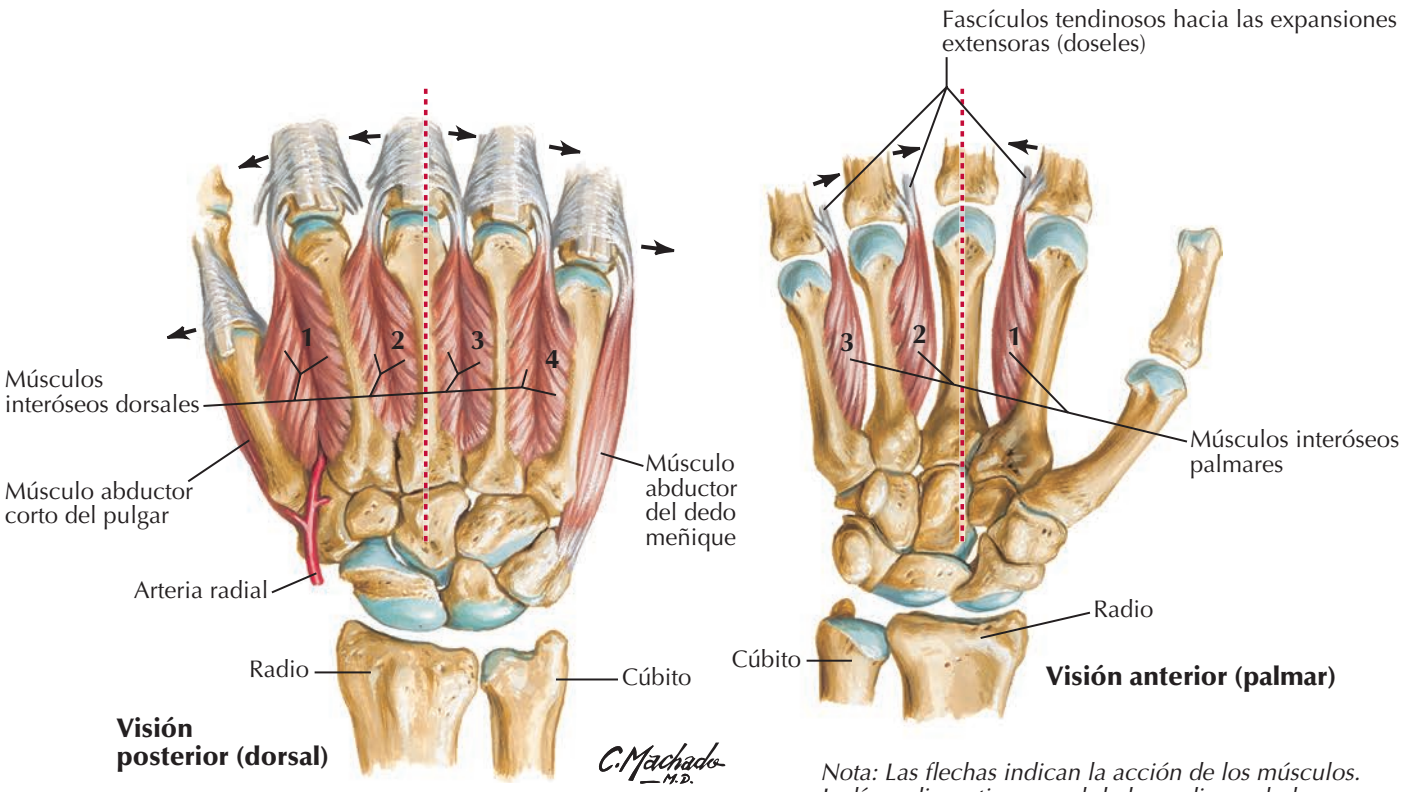

Nota: Las flechas indican la acción de los músculos. La línea discontinua en el dedo medio es el plano de referencia para la aducción y abducción de los dedos.

booksmedicos.org

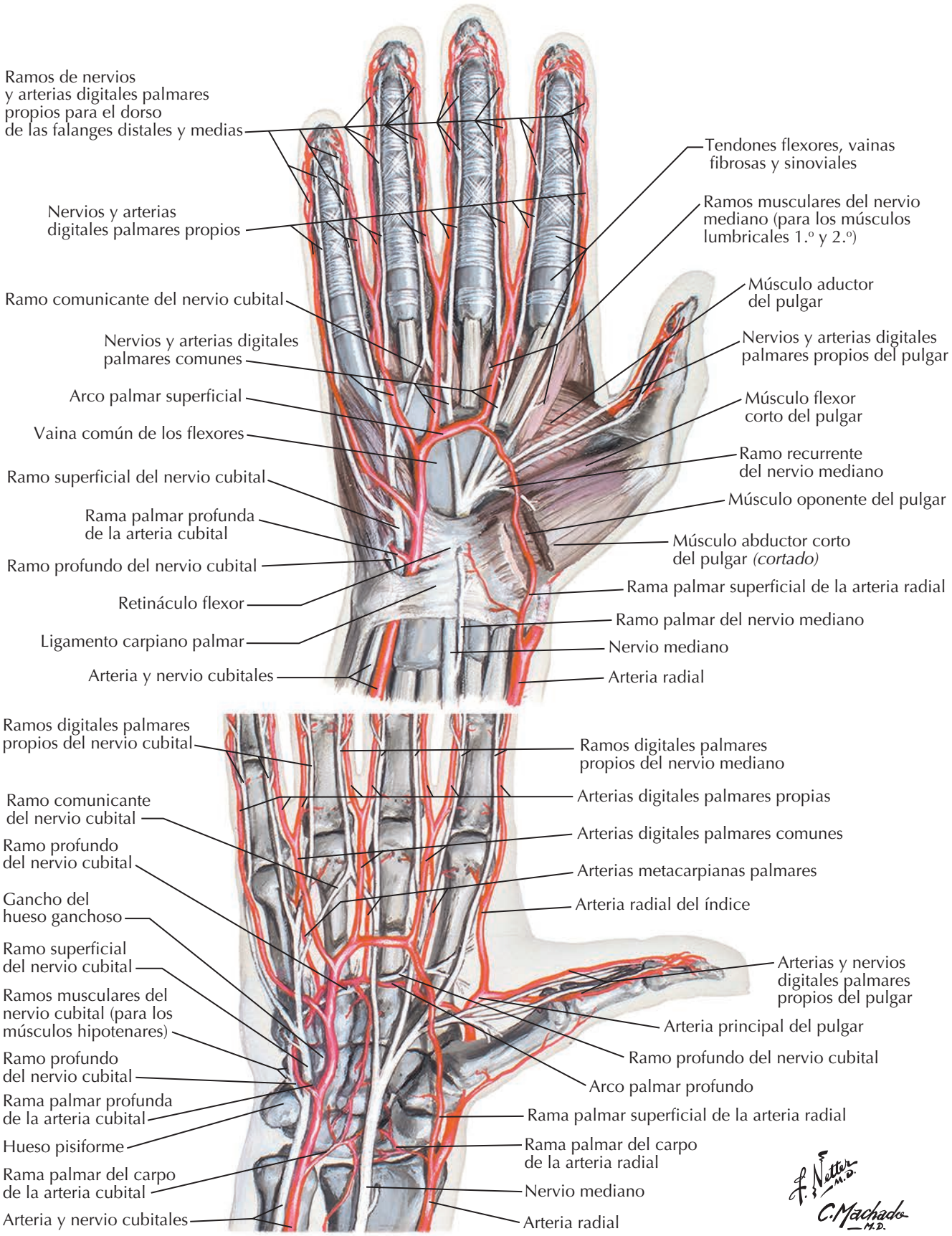

booksmedicos.org

Véase también **lámina S-229**

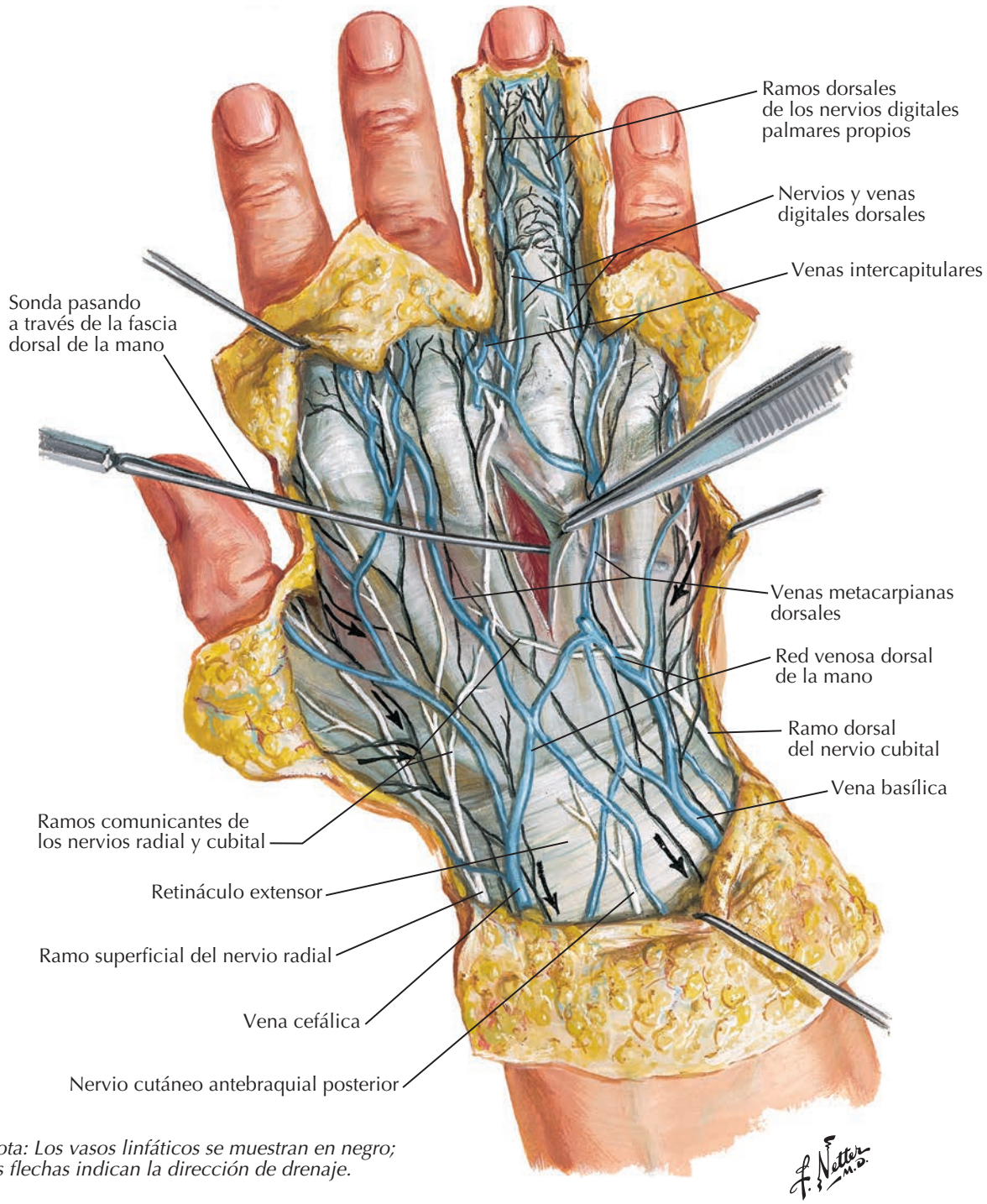

Nota: Los vasos linfáticos se muestran en negro; las flechas indican la dirección de drenaje.

booksmedicos.org

Véanse también **láminas S-243, S-247, S-261**

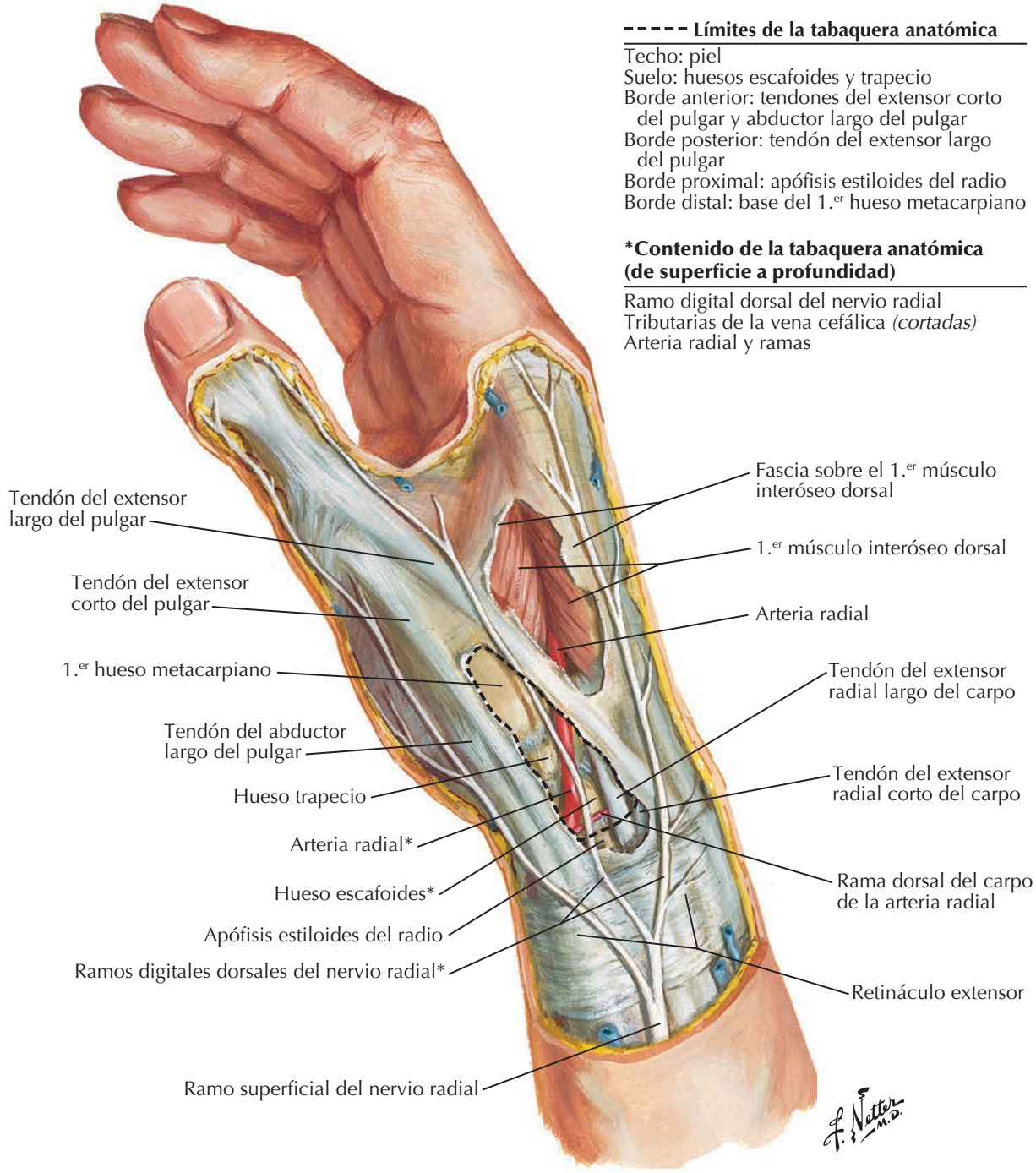

booksmedicos.org

Véanse también **láminas S-241, S-242, S-260**

Visión posterior (dorsal) (las vainas tendinosas de los compartimentos [correderas] dorsales del carpo están numeradas)

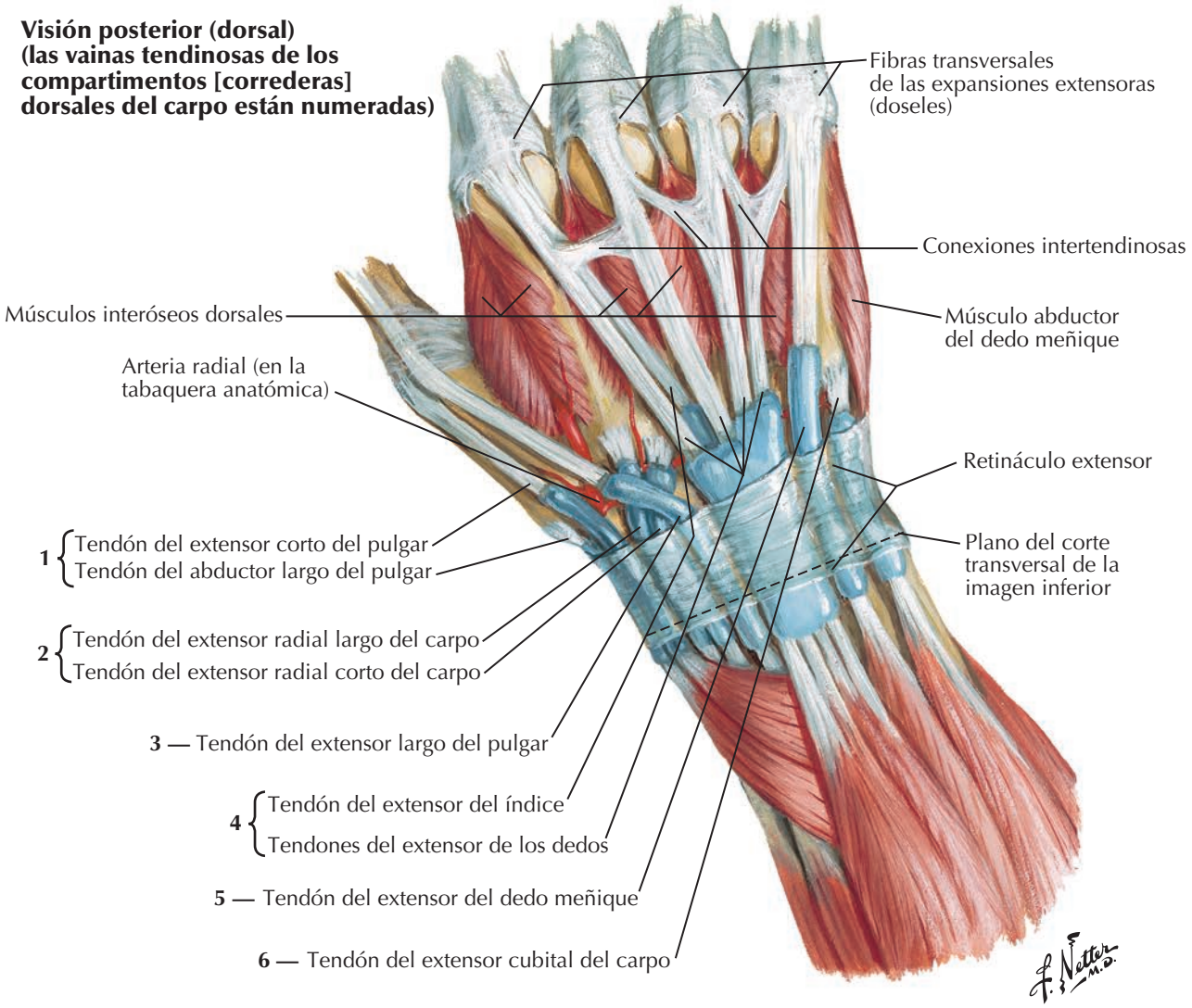

Corte transversal de la porción más distal del antebrazo

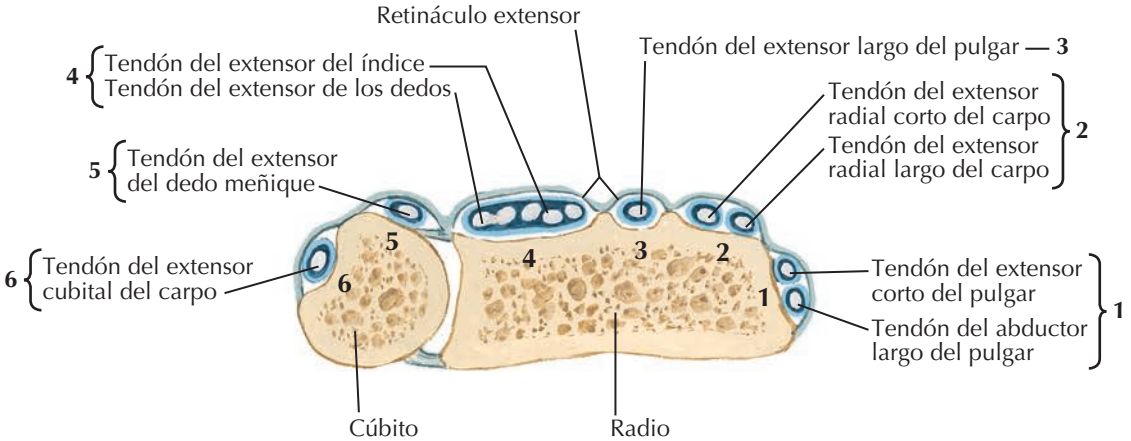

booksmedicos.org

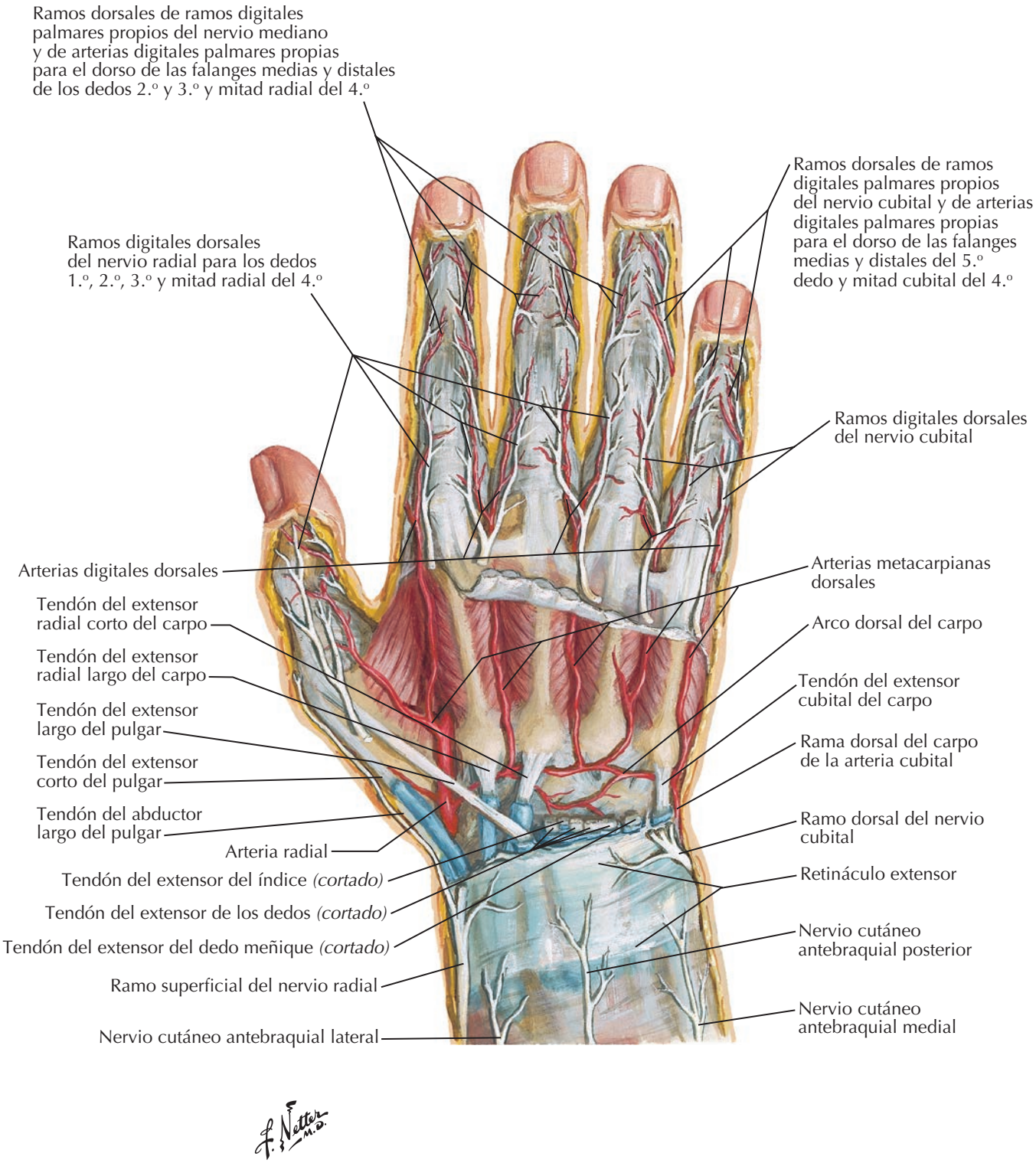

booksmedicos.org

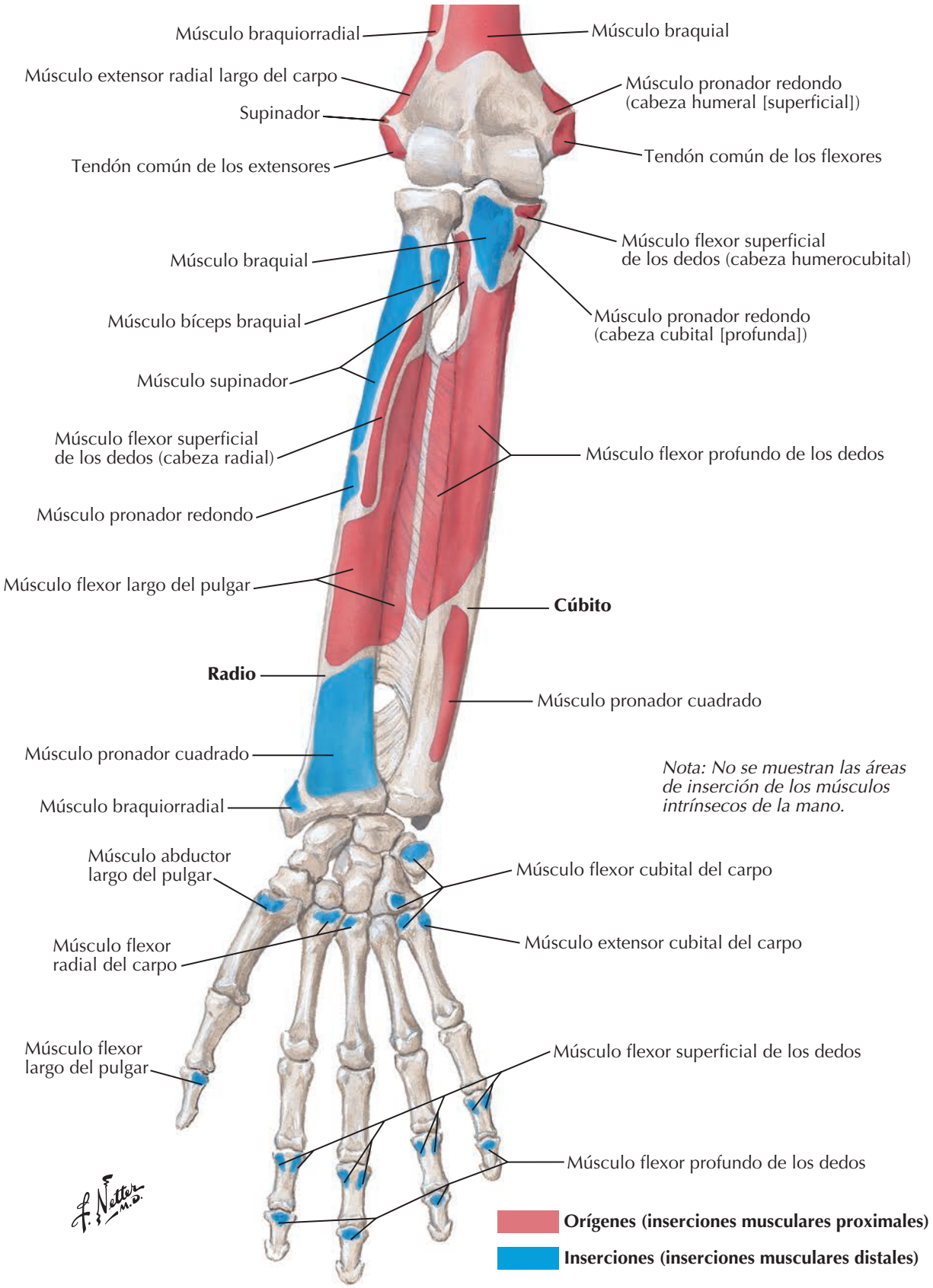

booksmedicos.org

Nota: No se muestran las áreas de inserción de los músculos intrínsecos de la mano.

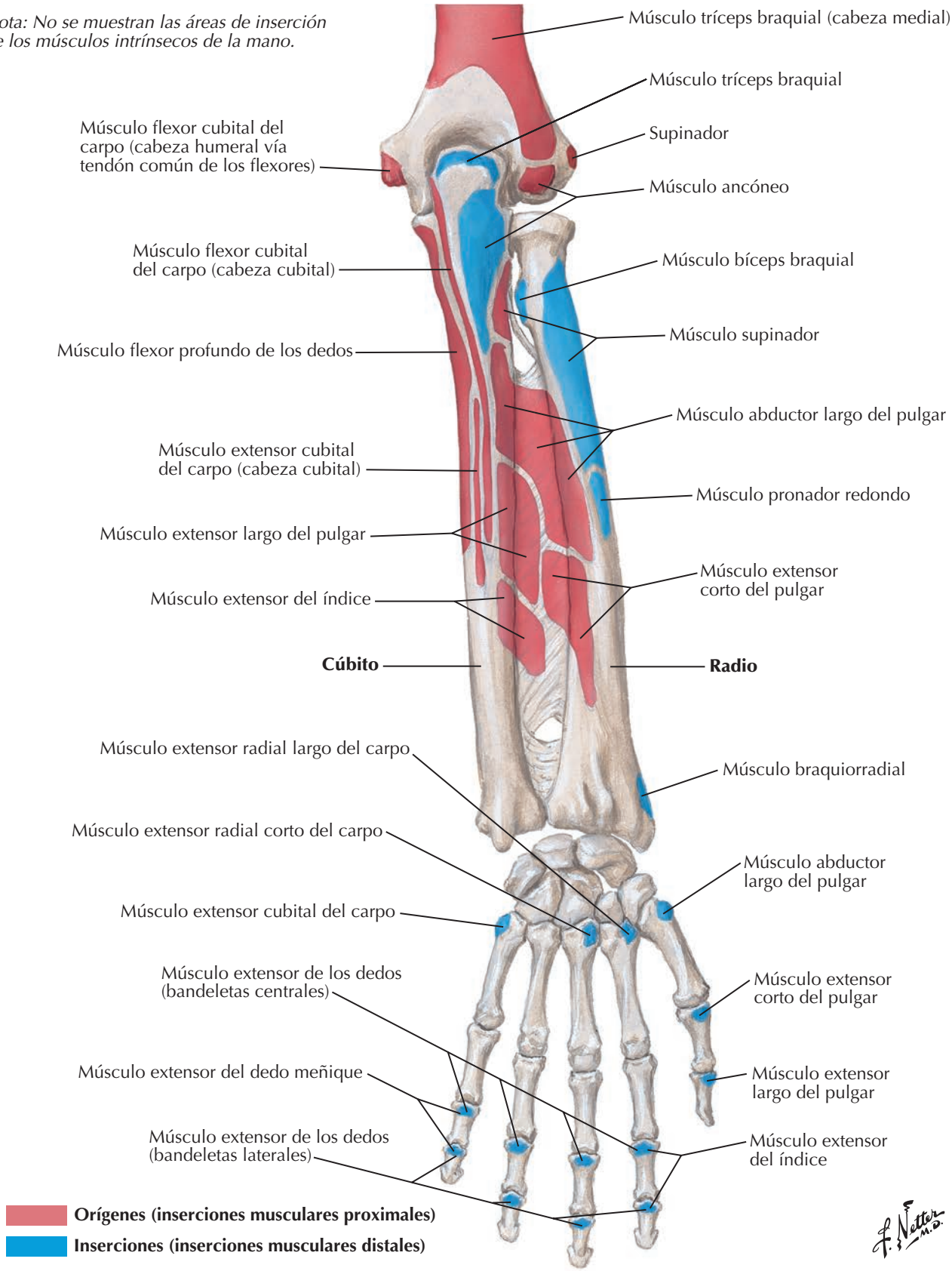

booksmedicos.org

Áreas de inserción muscular del húmero, escápula y clavícula

Véanse también **láminas S-149, S-155, S-156**

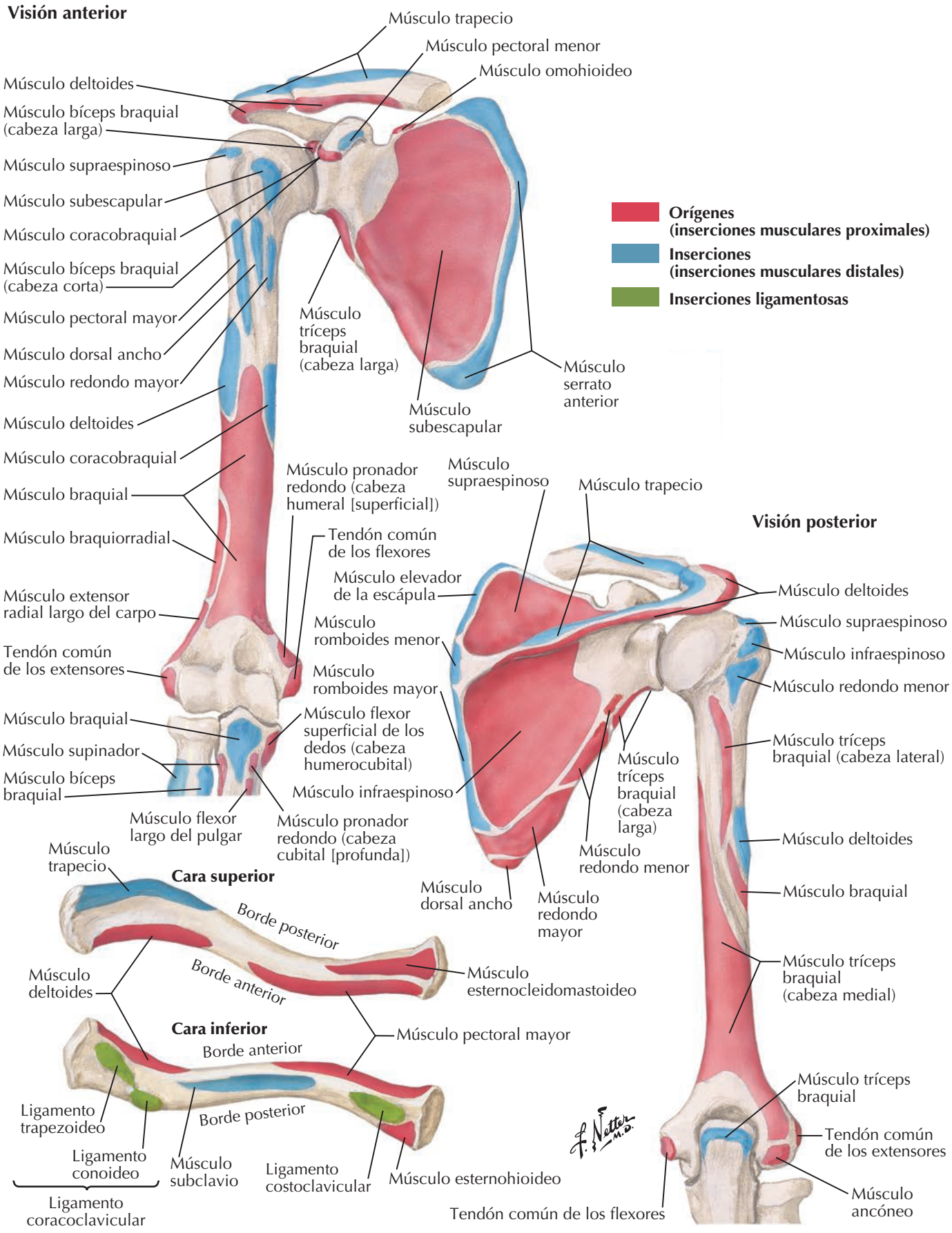

booksmedicos.org

Inervación segmentaria de los movimientos del miembro superior

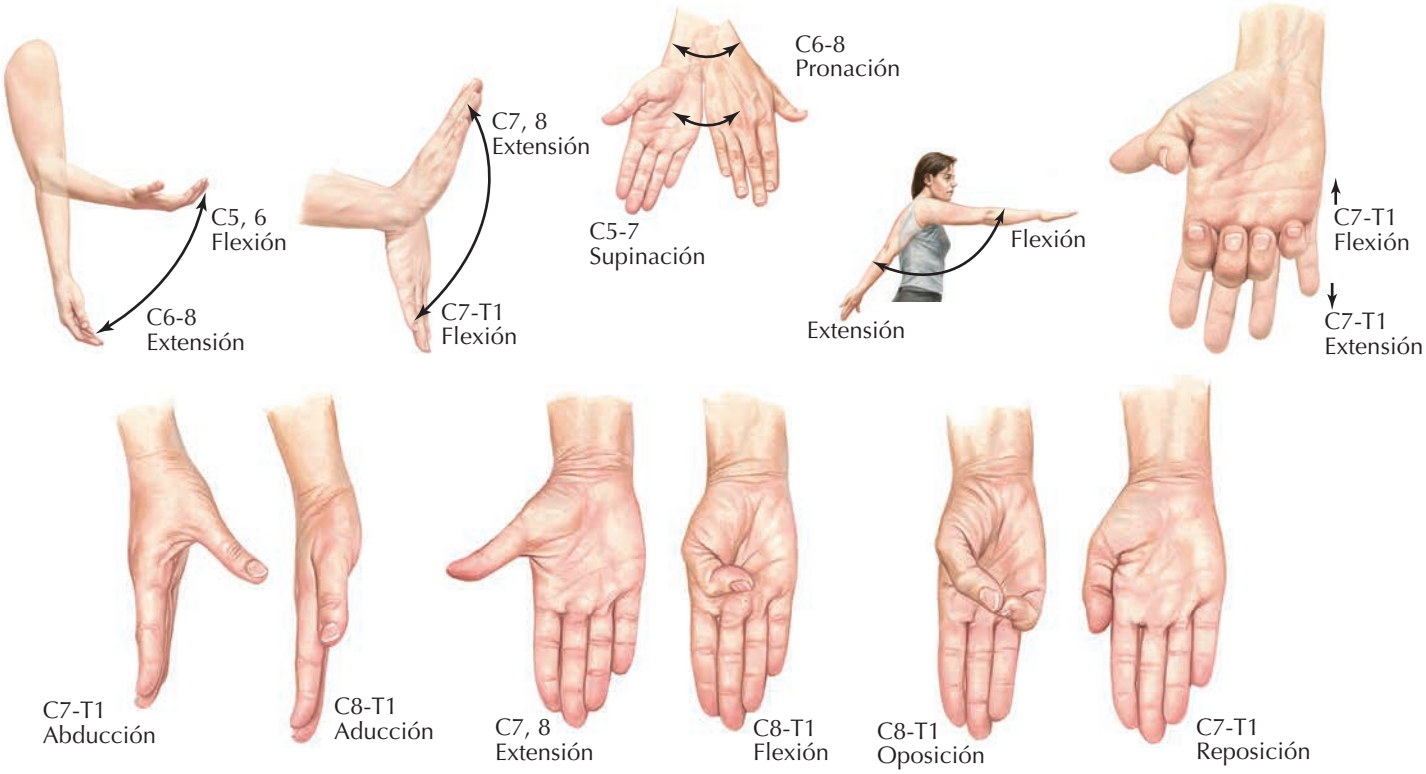

Inervación segmentaria de los movimientos del miembro inferior

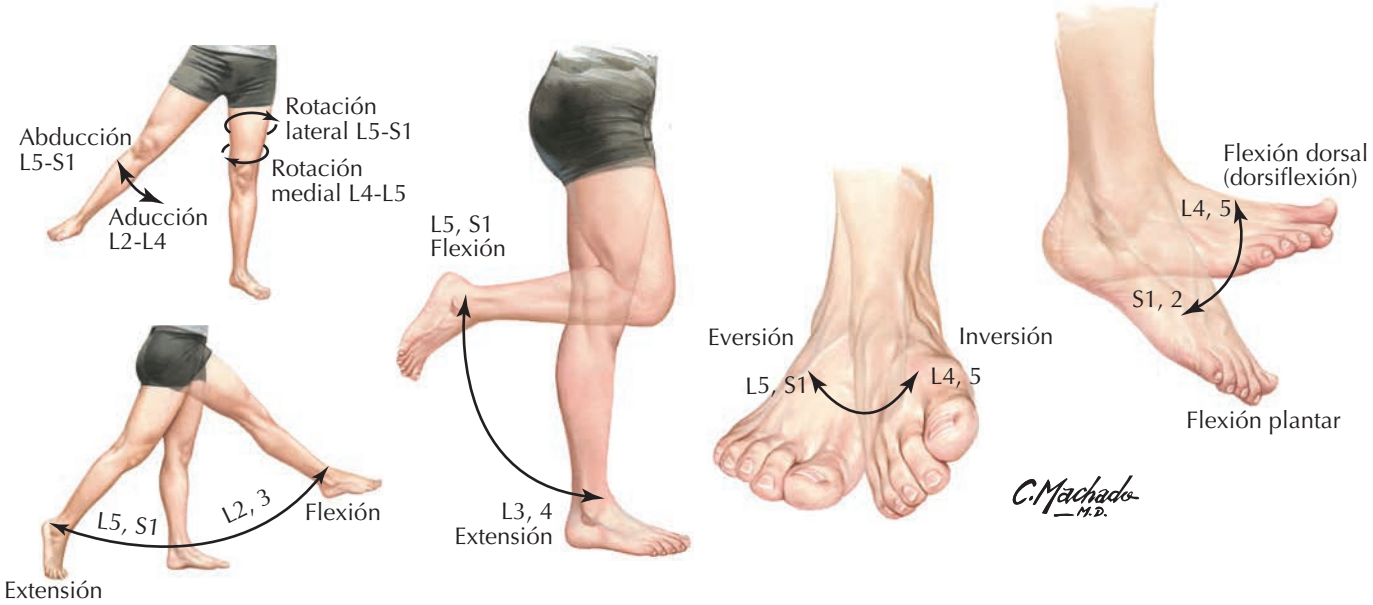

booksmedicos.org

Nervios cutáneos y venas superficiales del miembro inferior: visión anterior

Véanse también **láminas S-270, S-277**

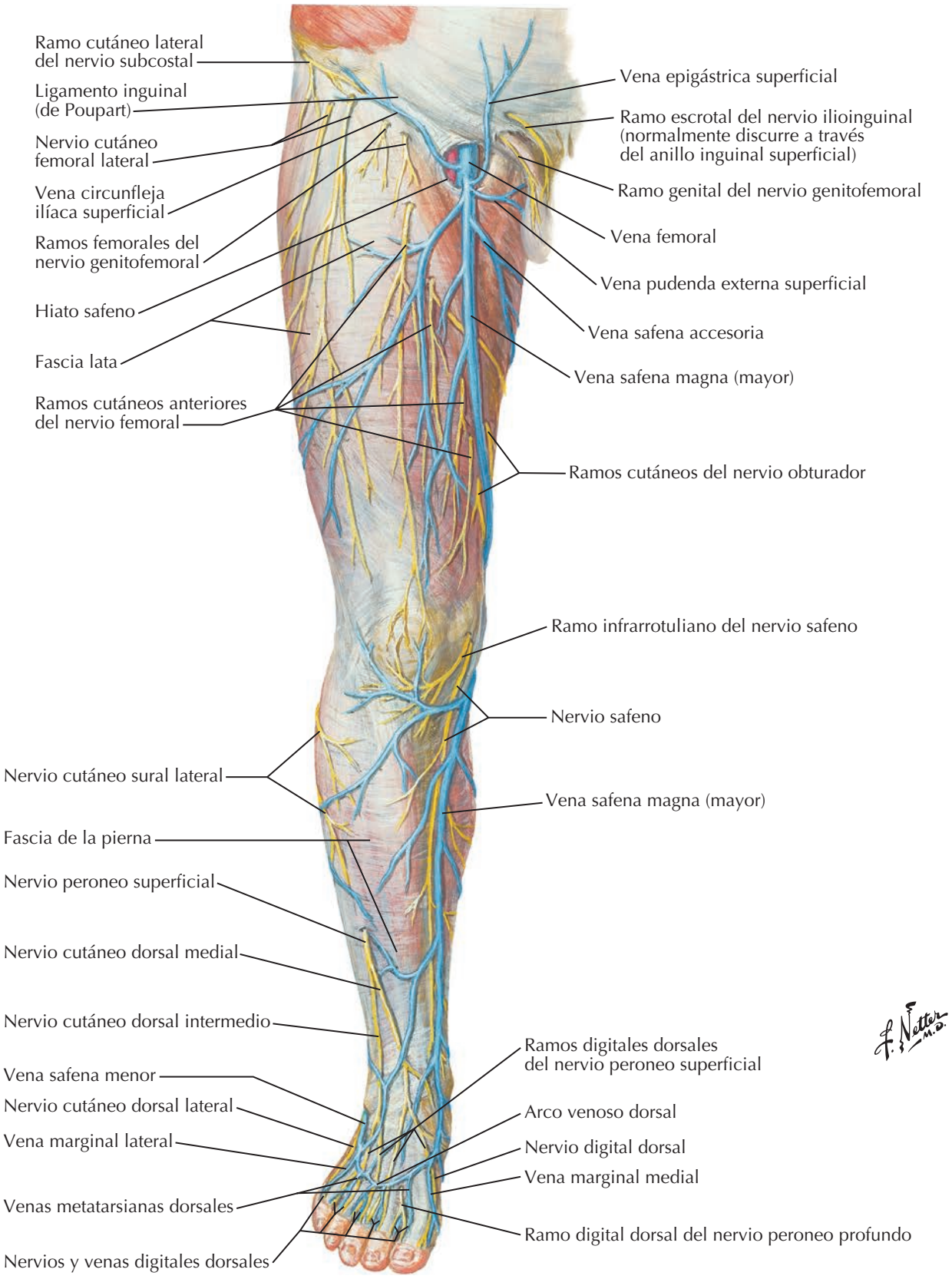

booksmedicos.org

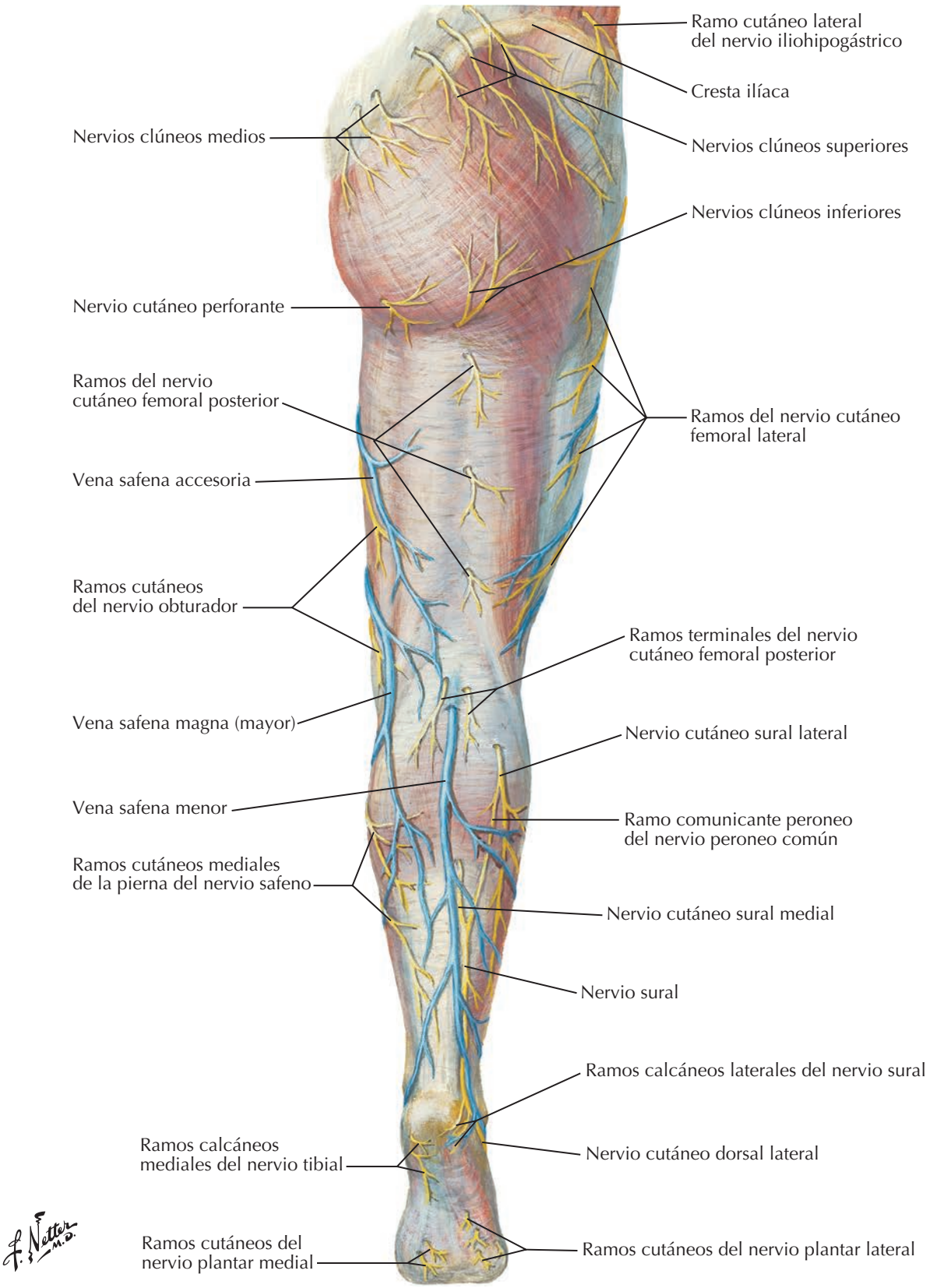

booksmedicos.org

Véanse también **láminas S-219, S-270**

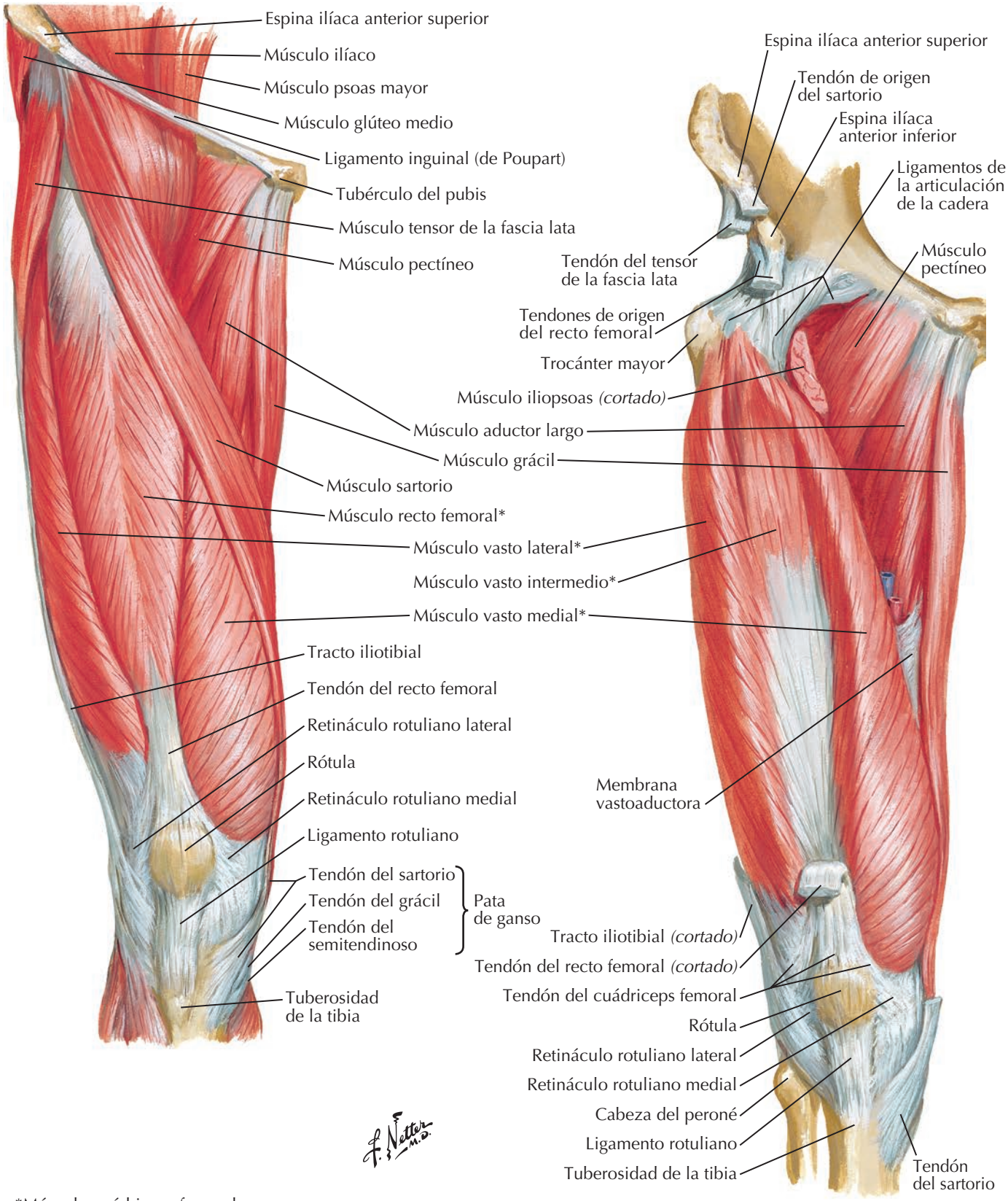

*Músculo cuádriceps femoral

booksmedicos.org

Disección profunda

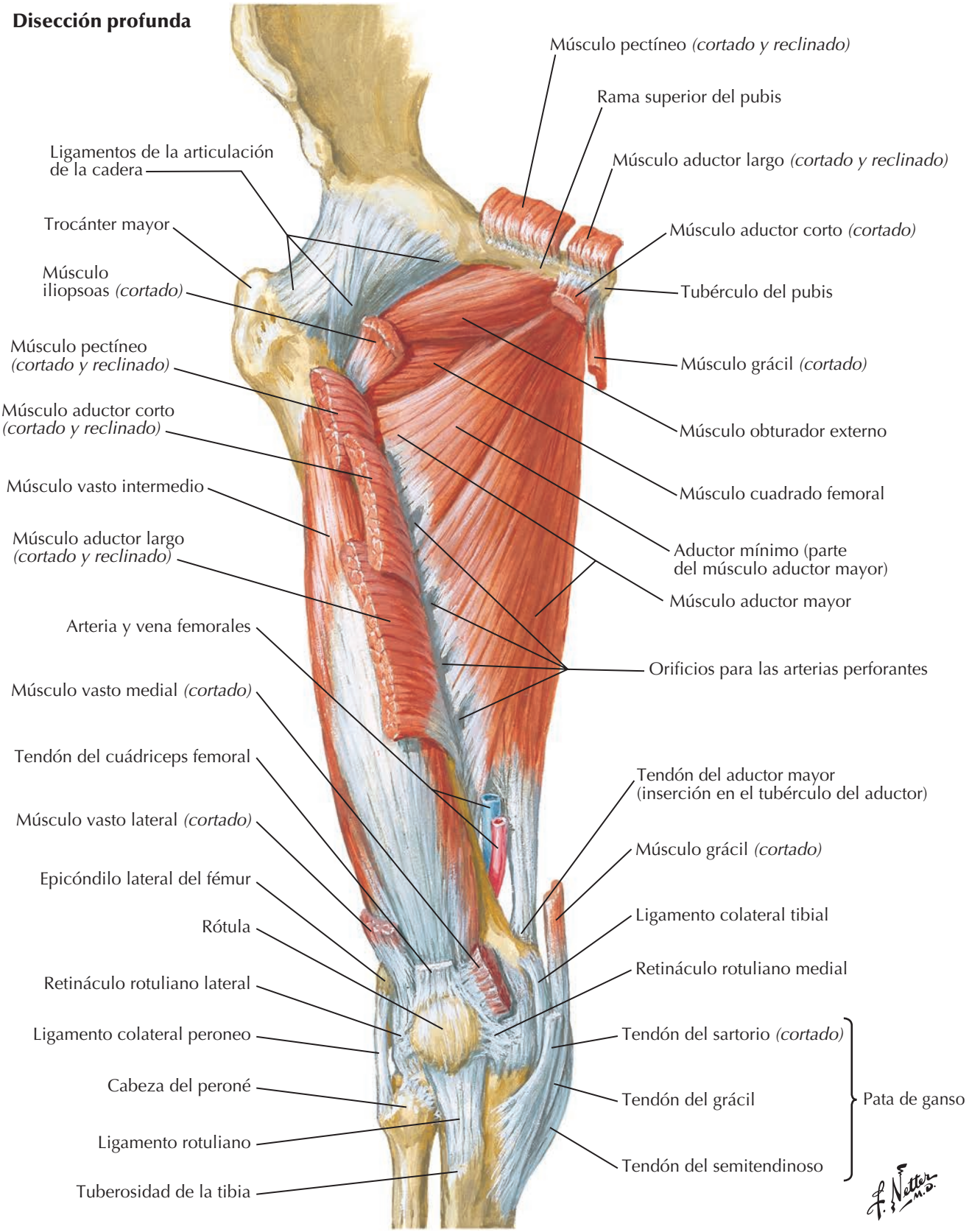

booksmedicos.org

Véase también **lámina S-266**

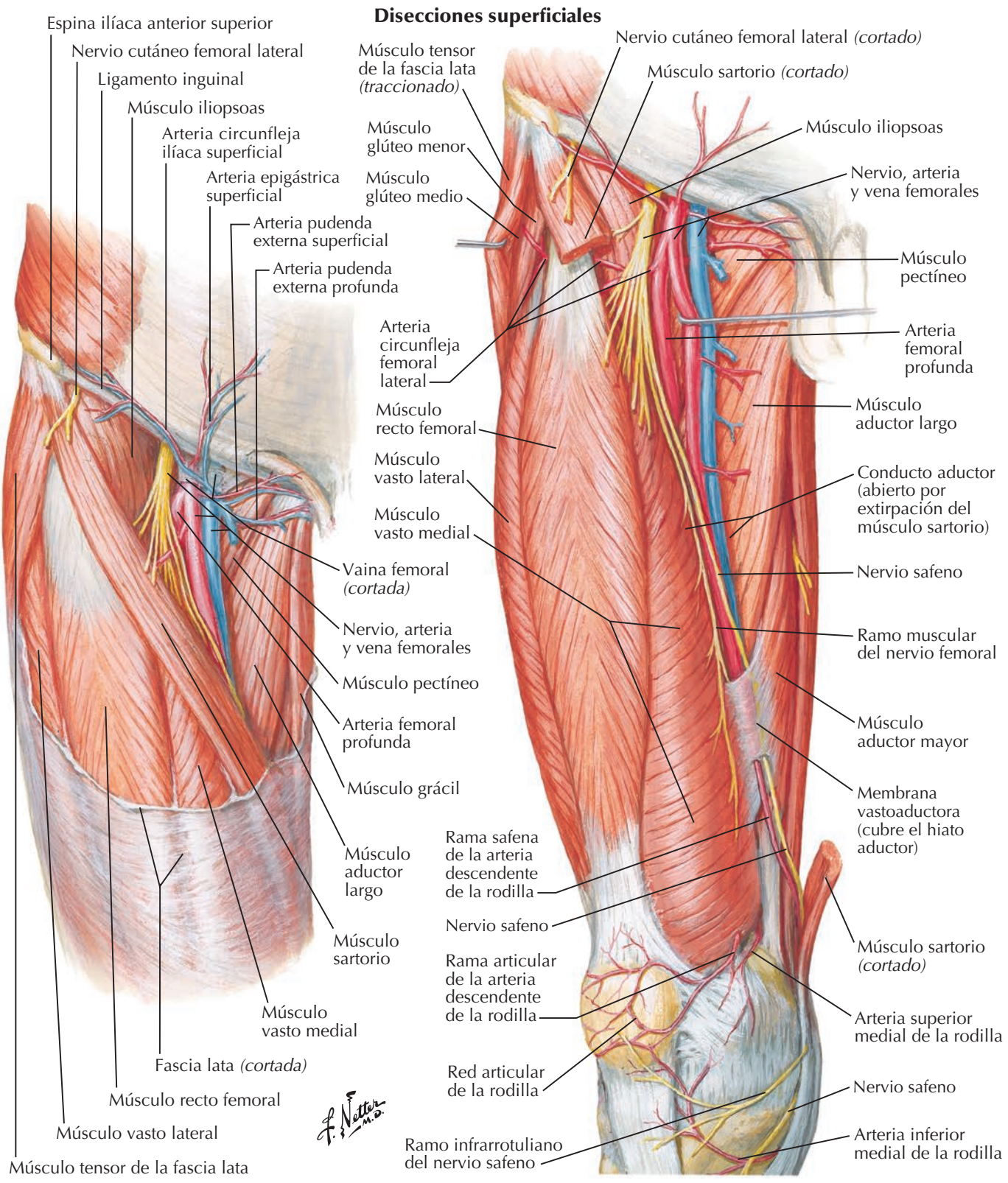

booksmedicos.org

Disección profunda

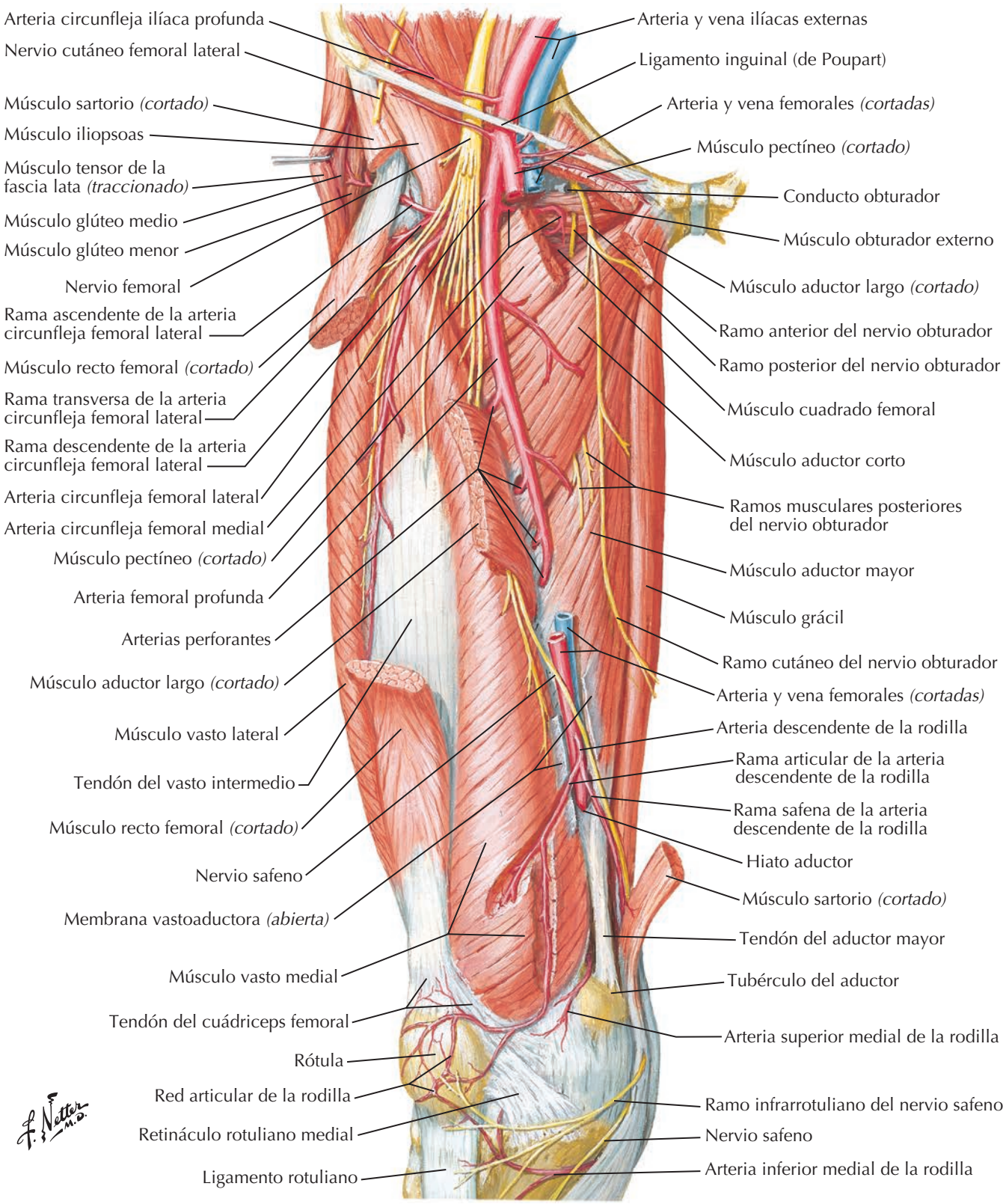

booksmedicos.org

Músculos de la cadera y muslo: visión lateral

Véanse también **láminas S-173, S-268, S-270**

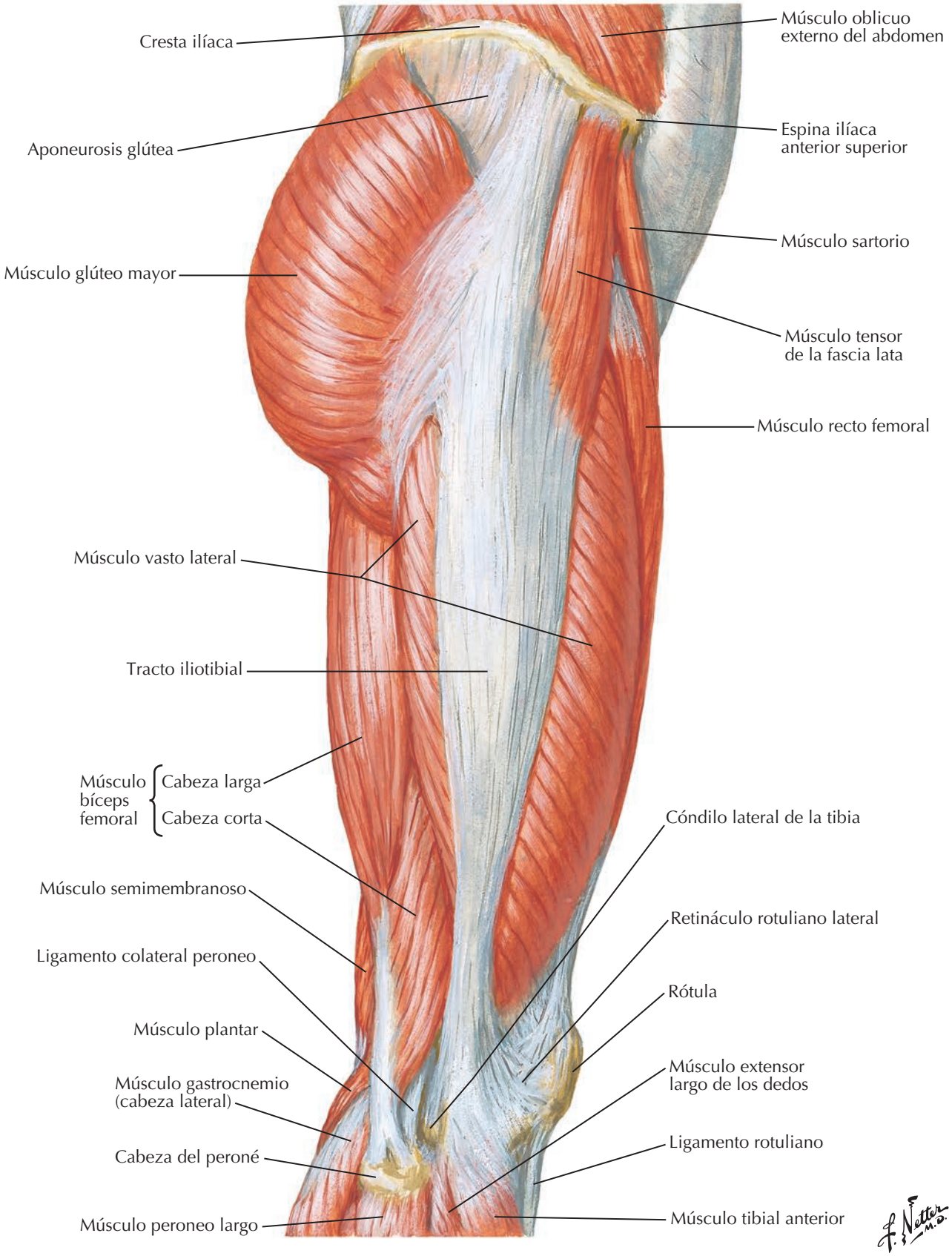

booksmedicos.org

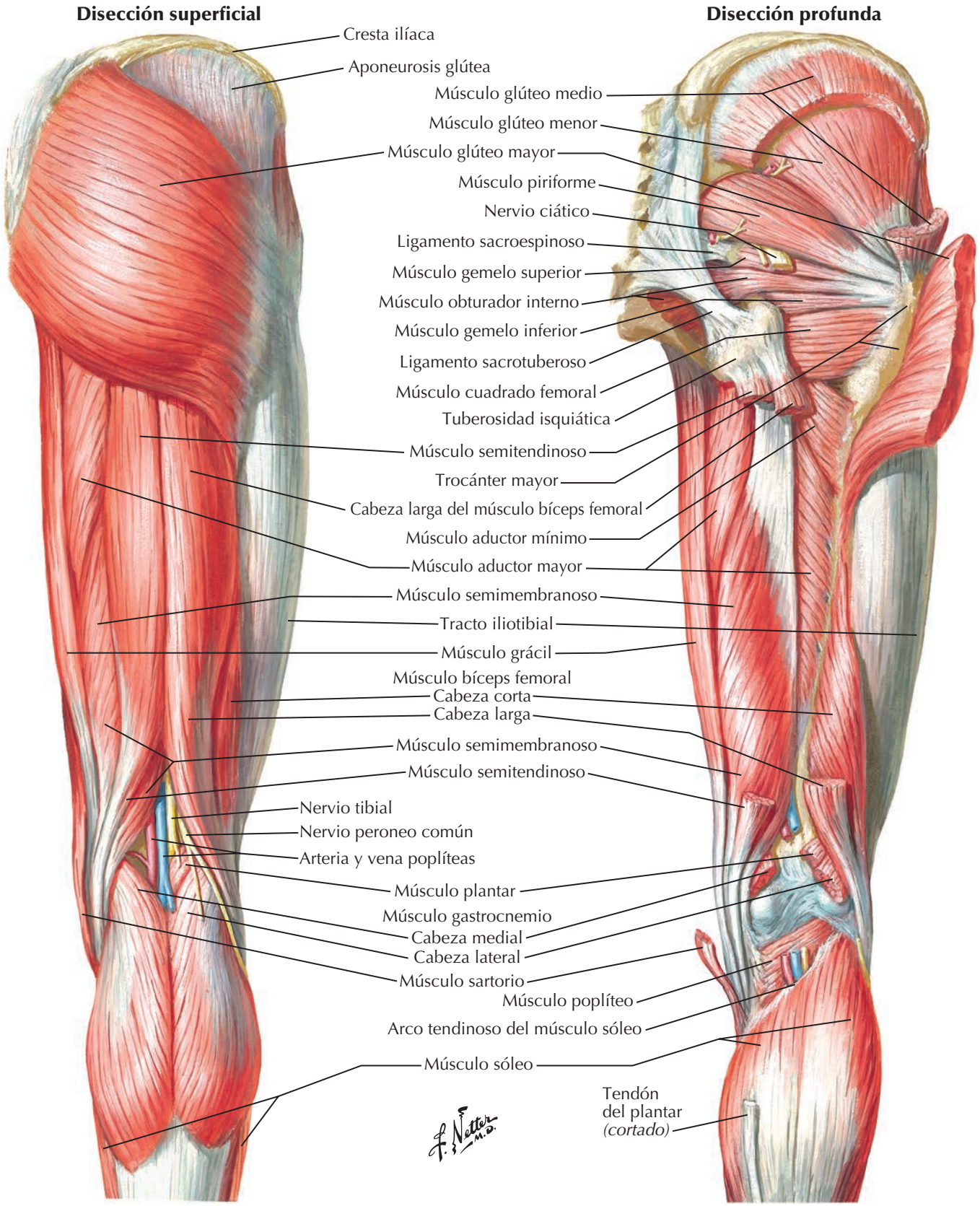

booksmedicos.org

Disección profunda

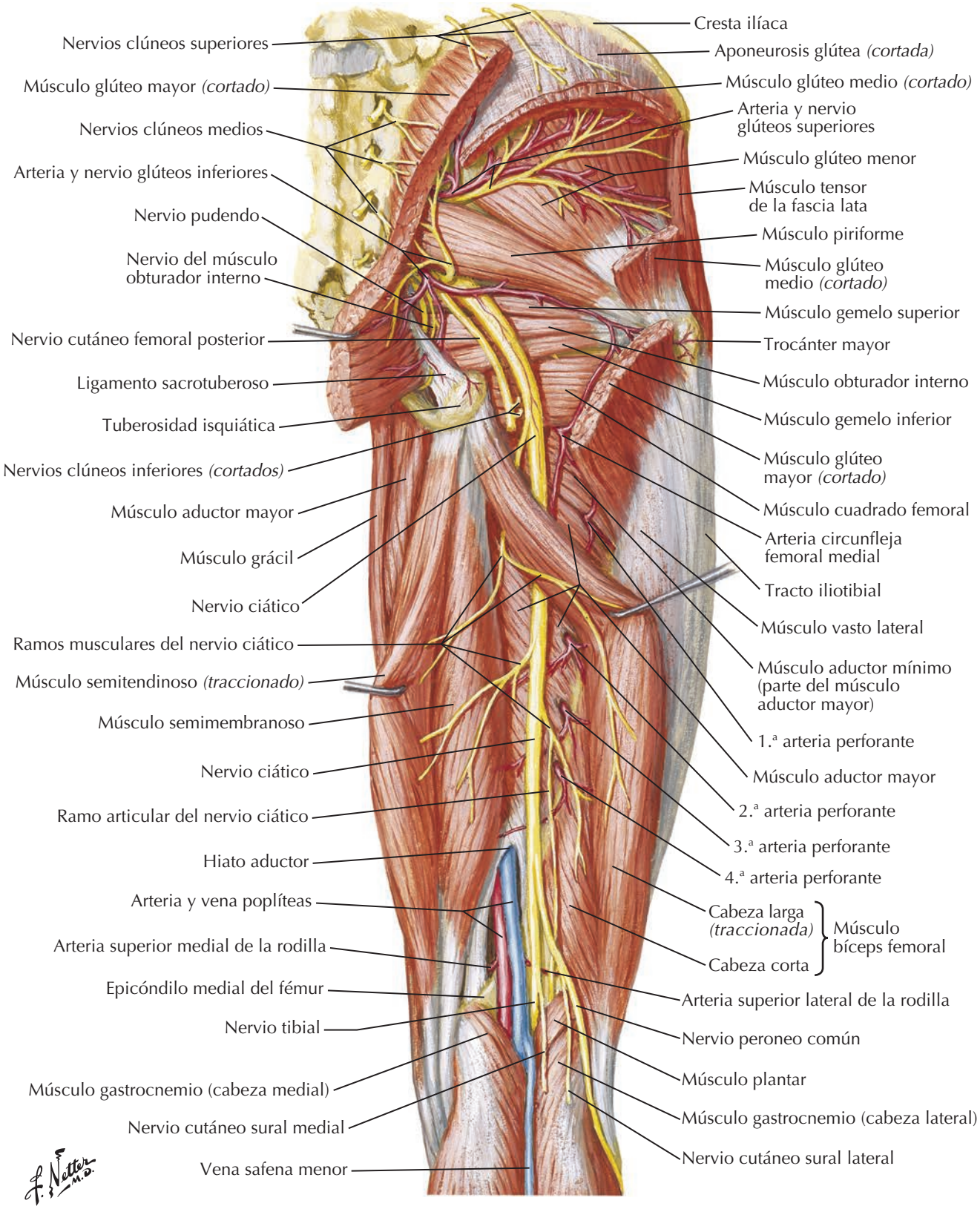

booksmedicos.org

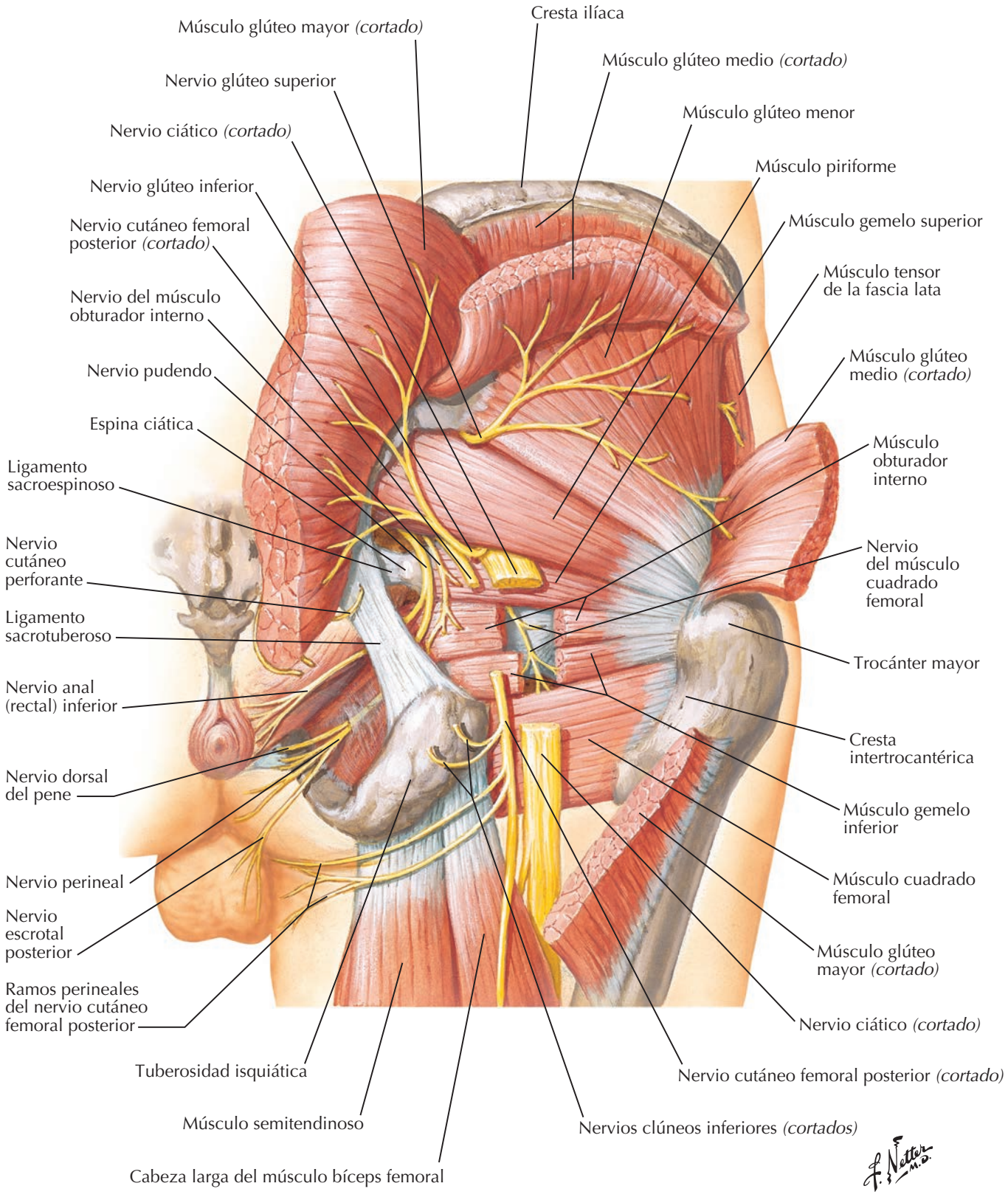

booksmedicos.org

Bolsas (sinoviales) de la cadera: visiones posterior y anterolateral

Véanse también **láminas S-268, S-275, S-277**

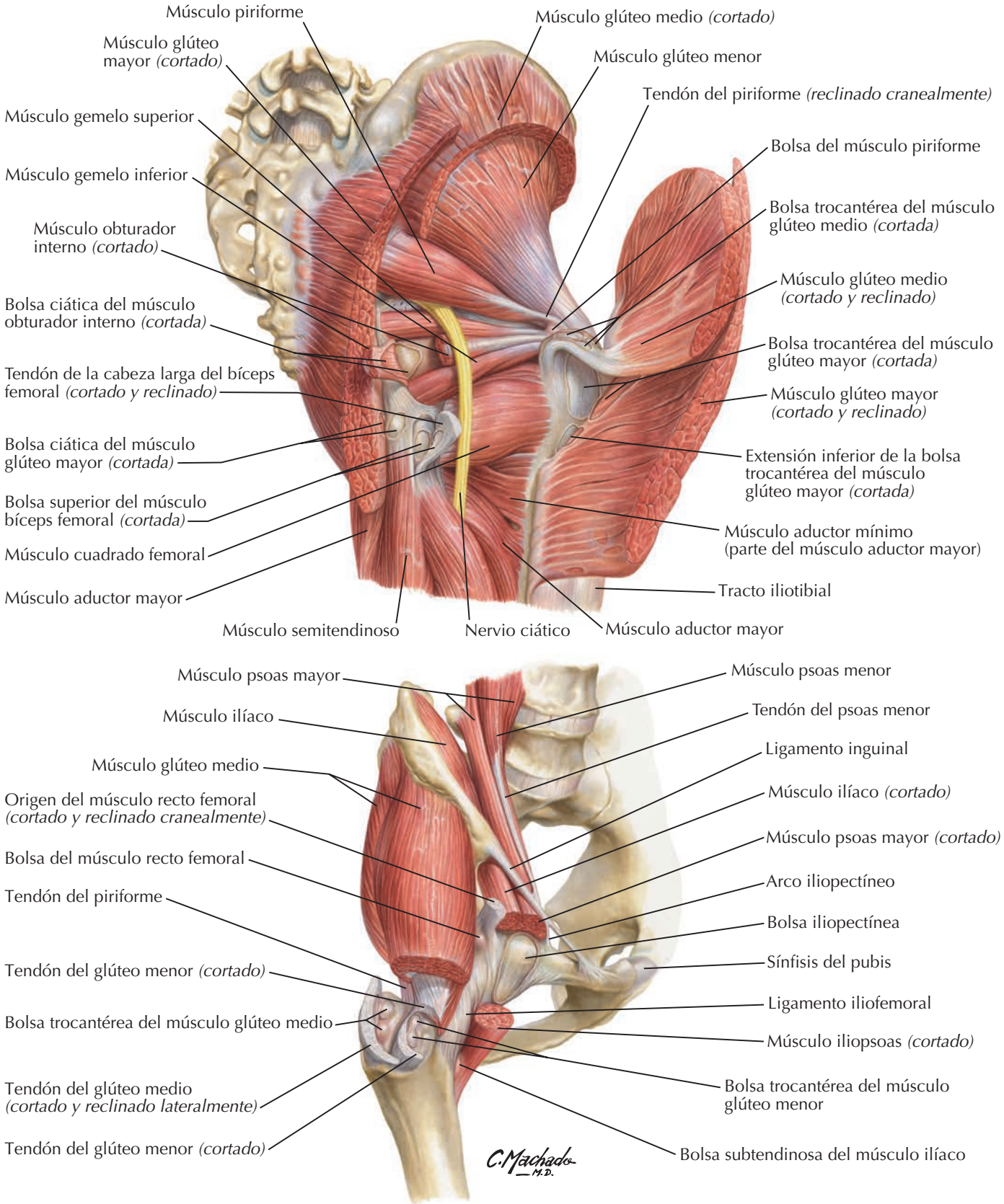

booksmedicos.org

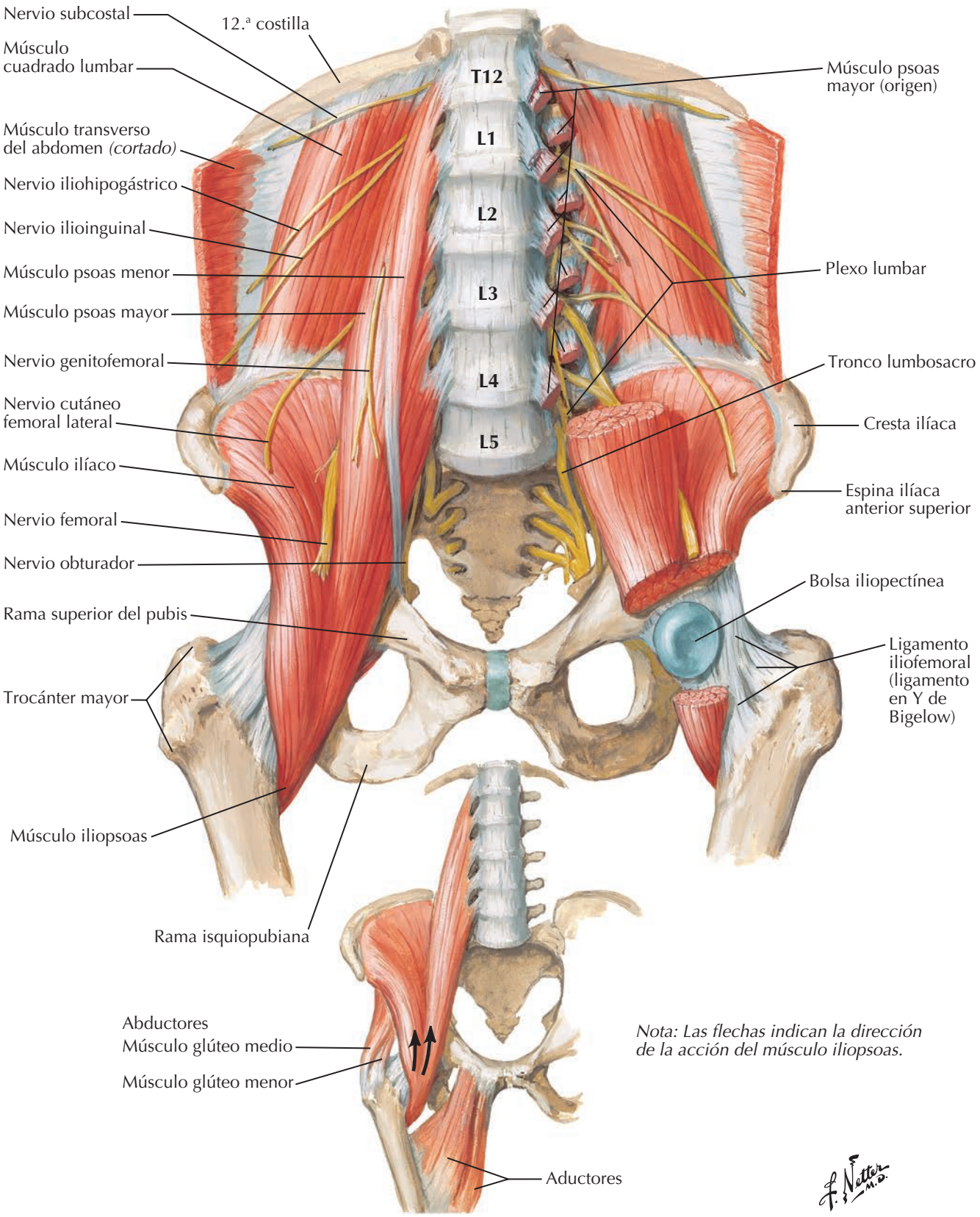

Nota: Las flechas indican la dirección de la acción del músculo iliopsoas.

booksmedicos.org

Véase también **lámina S-170**

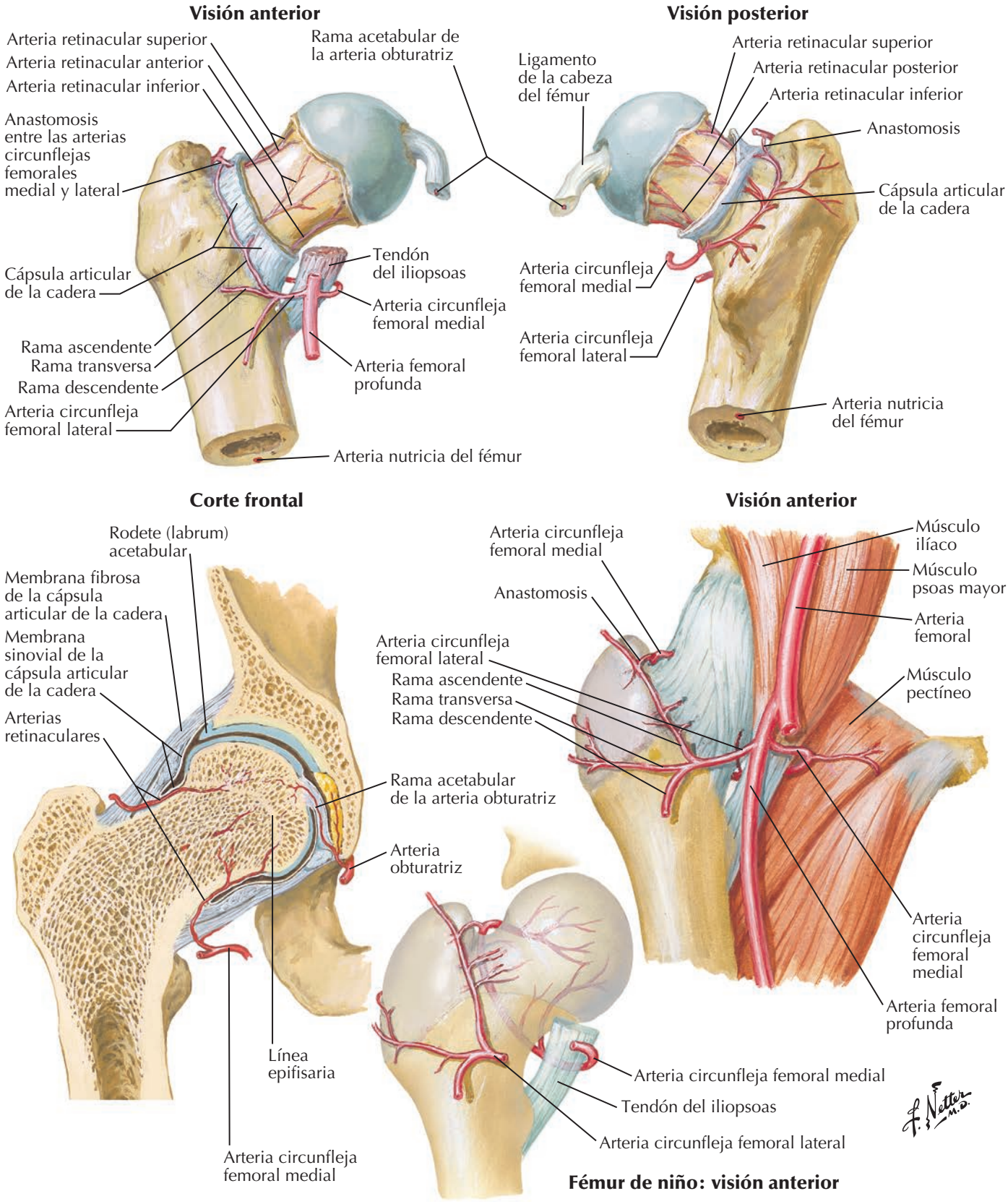

booksmedicos.org

Visión medial

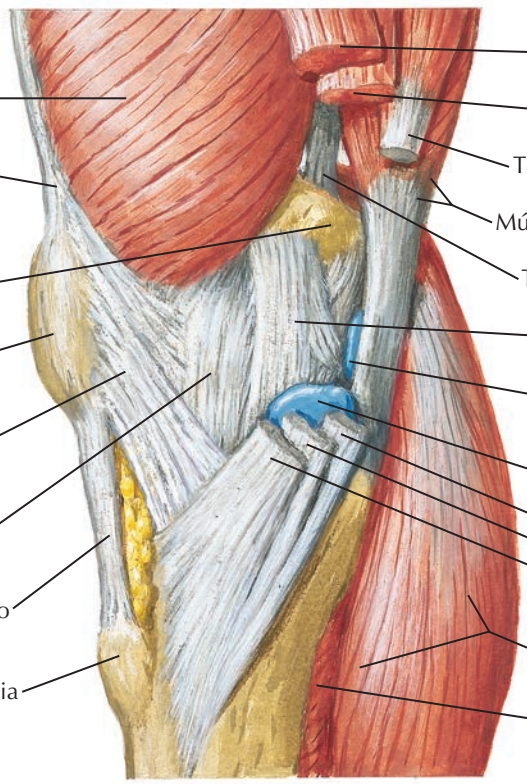

Músculo sartorio *(cortado)*
Músculo vasto medial
Músculo grácil *(cortado)*
Tendón del cuádriceps femoral
Tendón del semitendinoso *(cortado)*
Músculo semimembranoso y su tendón
Epicóndilo medial del fémur
Tendón del aductor mayor
Ligamento colateral tibial
Rótula
Bolsa del músculo semimembranoso
Retináculo rotuliano medial
Bolsa anserina
Cápsula articular de la rodilla
Tendón semitendinoso
Tendón grácil
Tendón del sartorio
Pata de ganso
Ligamento rotuliano
Músculo gastrocnemio
Tuberosidad de la tibia
Músculo sóleo

Visión lateral

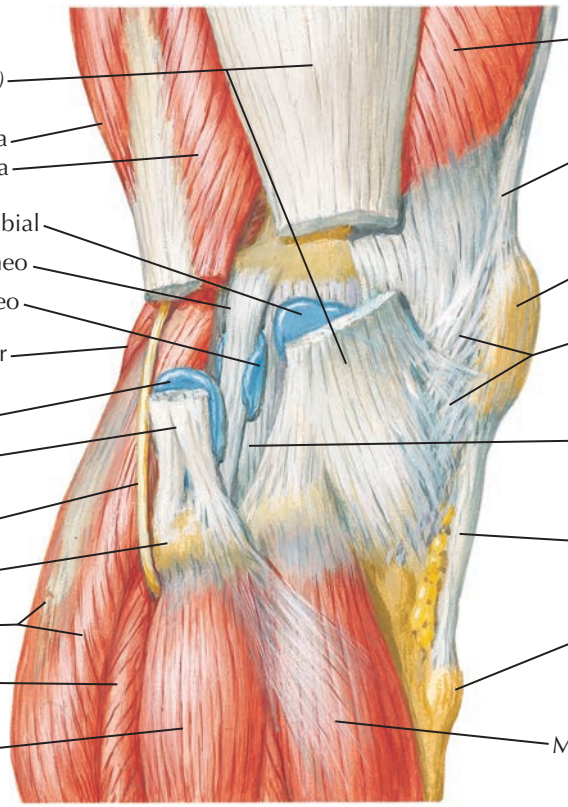

Tracto iliotibial *(cortado)*
Músculo vasto lateral
Músculo bíceps femoral *(cortado)*
Cabeza larga
Cabeza corta
Tendón del cuádriceps femoral
Bolsa del tracto iliotibial
Rótula
Ligamento colateral peroneo
Bolsa del ligamento colateral peroneo
Retináculo rotuliano lateral
Músculo plantar
Bolsa subtendinosa inferior del músculo bíceps femoral
Cápsula articular de la rodilla
Tendón del bíceps femoral
Nervio peroneo común
Ligamento rotuliano
Cabeza del peroné
Músculo gastrocnemio
Tuberosidad de la tibia
Músculo sóleo
Músculo tibial anterior
Músculo peroneo largo

booksmedicos.org

Véase también **lámina S-283**

Rodilla derecha en extensión

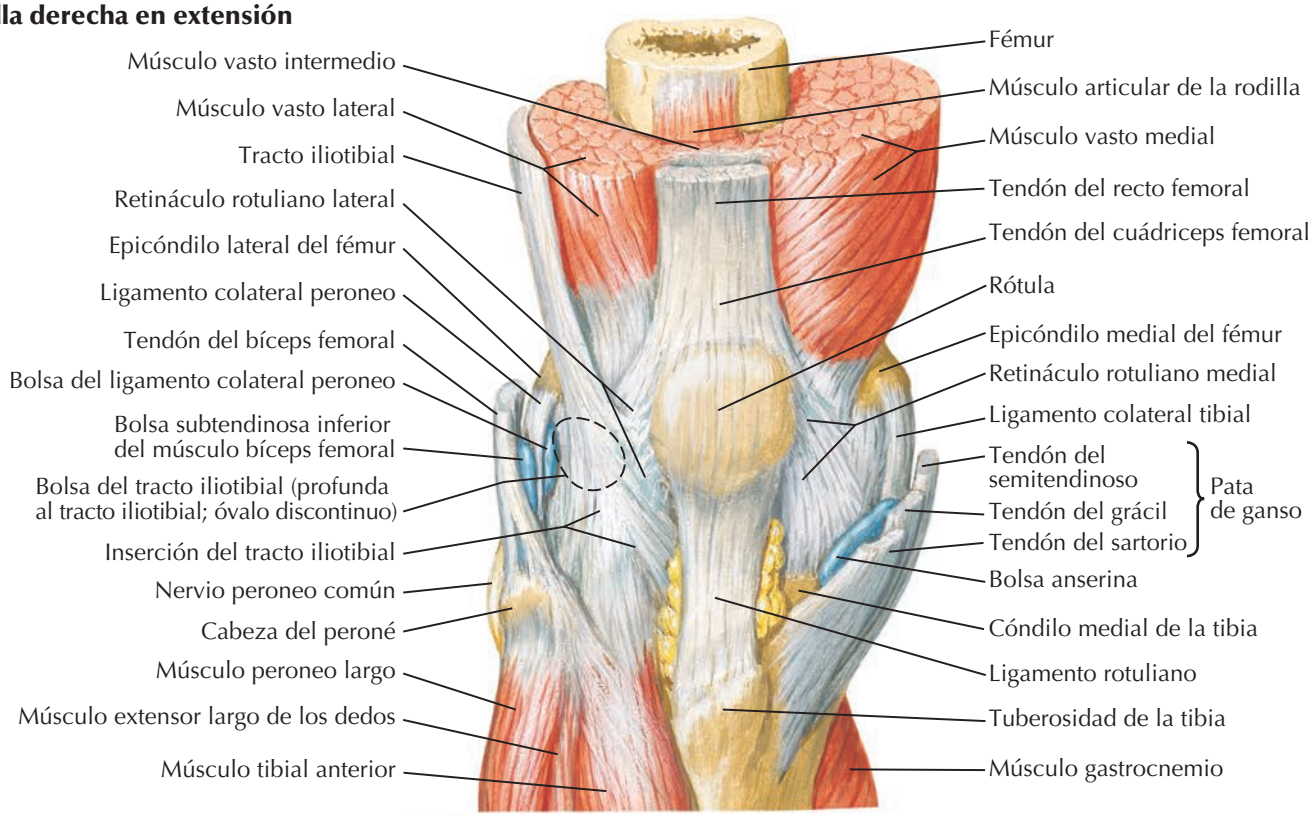

Articulación abierta, rodilla ligeramente flexionada

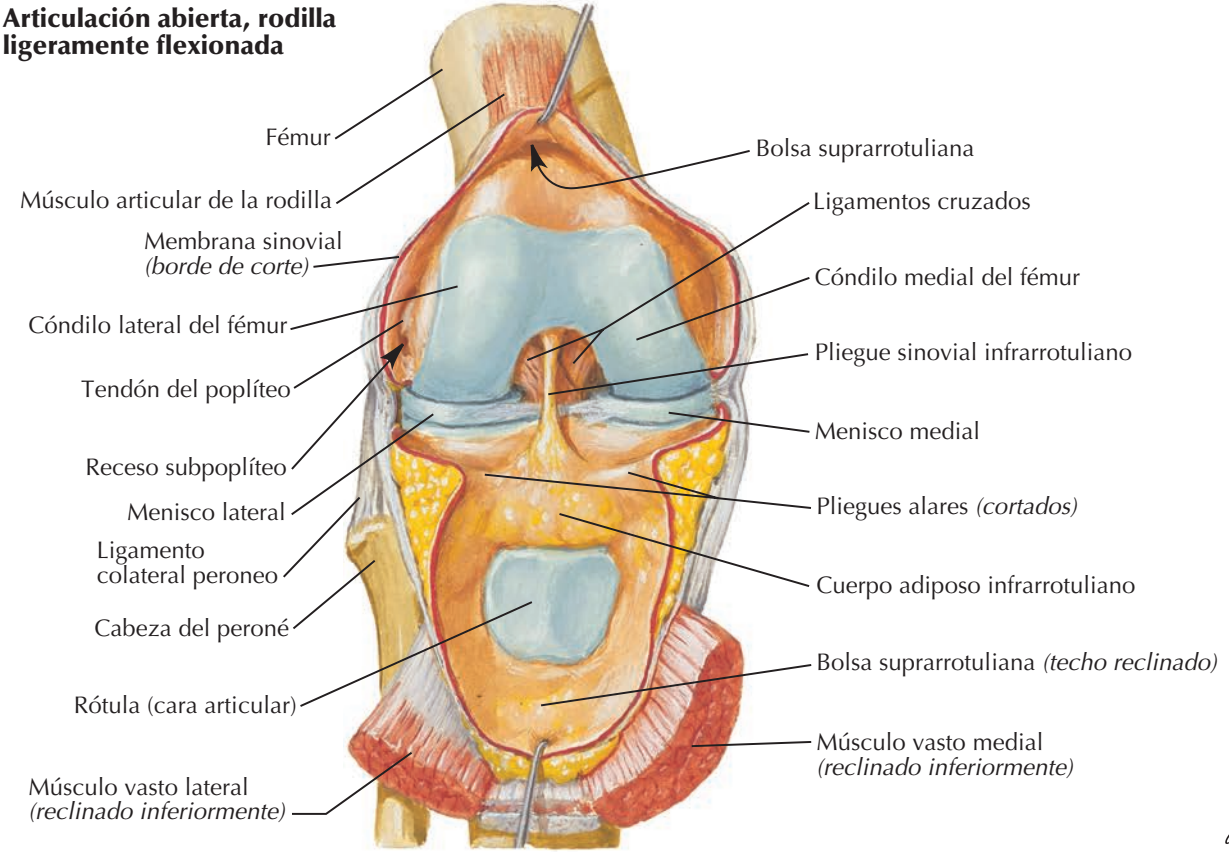

booksmedicos.org

Visión inferior

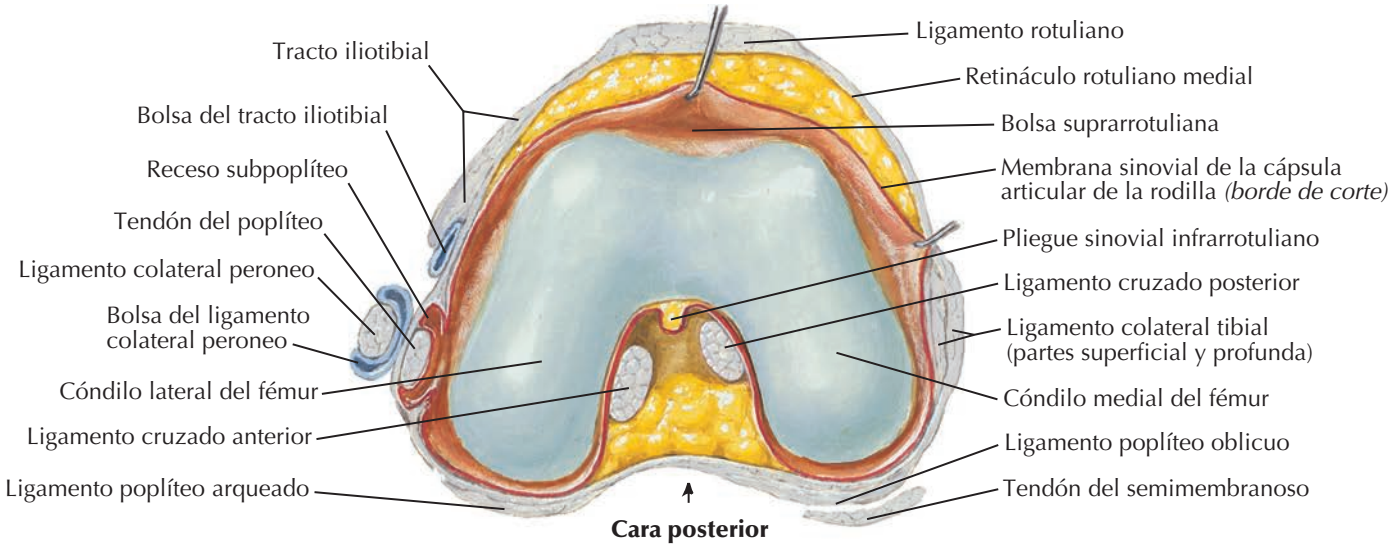

Visión superior

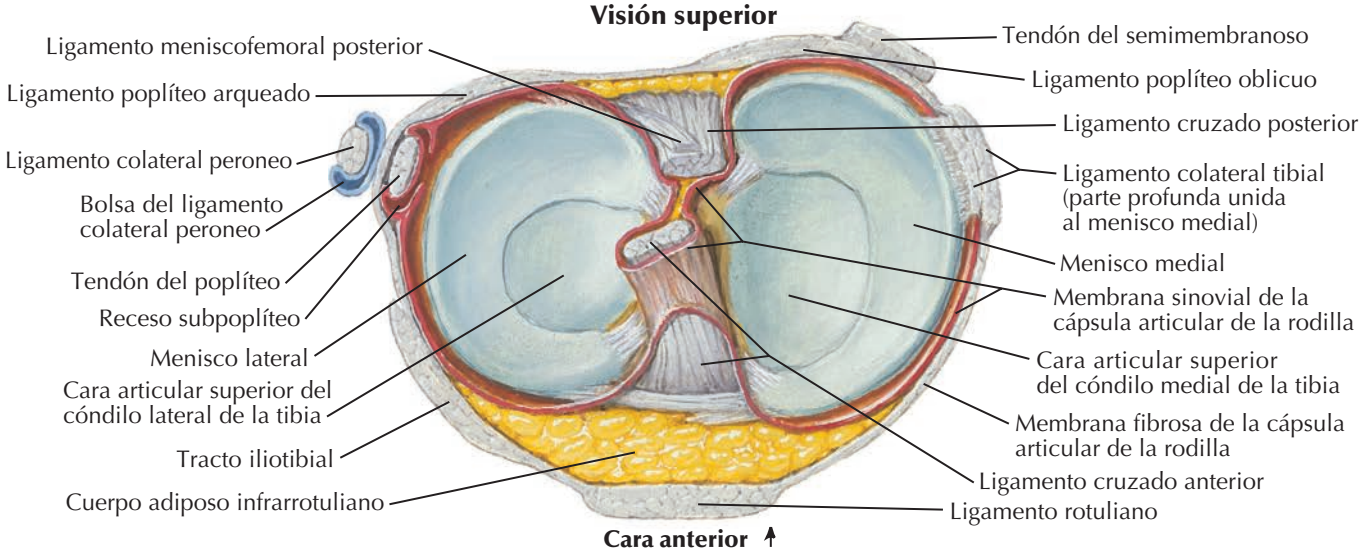

Visión superior: ligamentos y cartílago extirpados

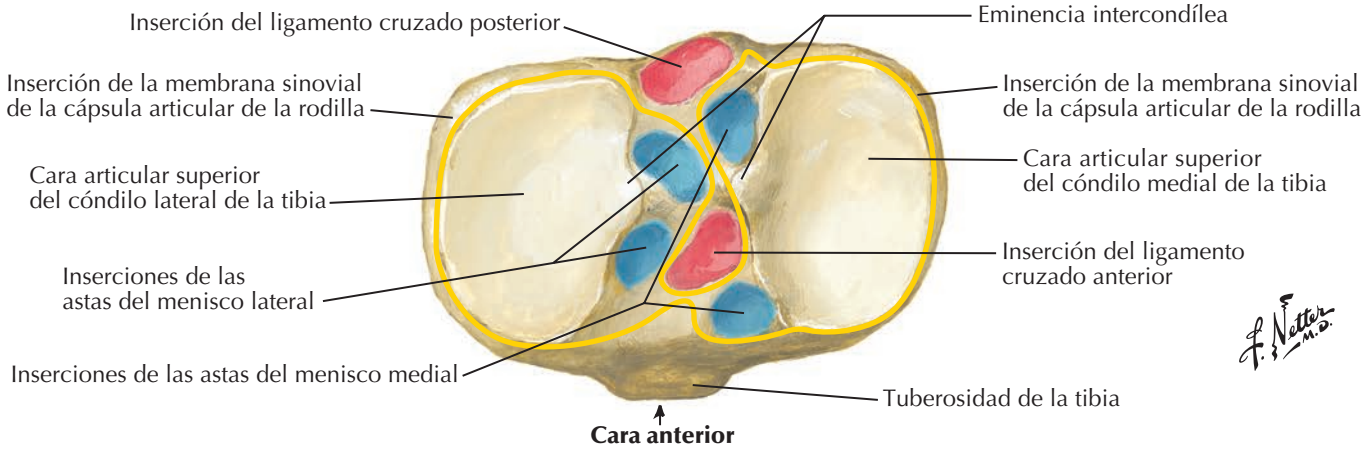

booksmedicos.org

Véanse también **láminas S-173, S-279**

Rodilla derecha: visión posterior

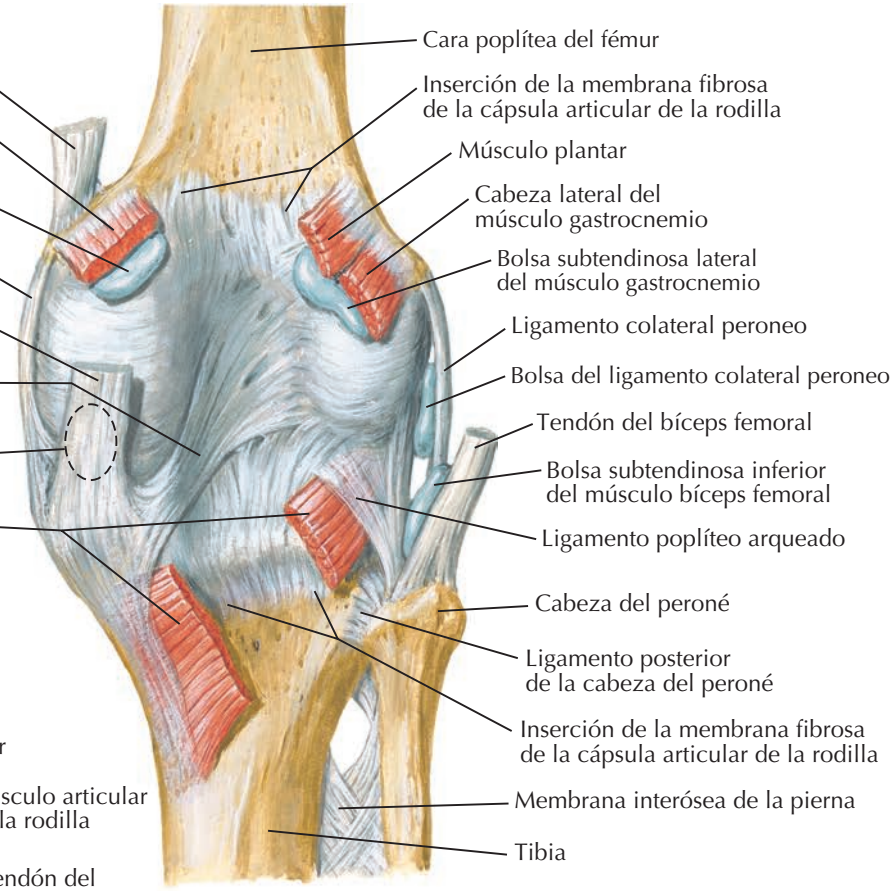

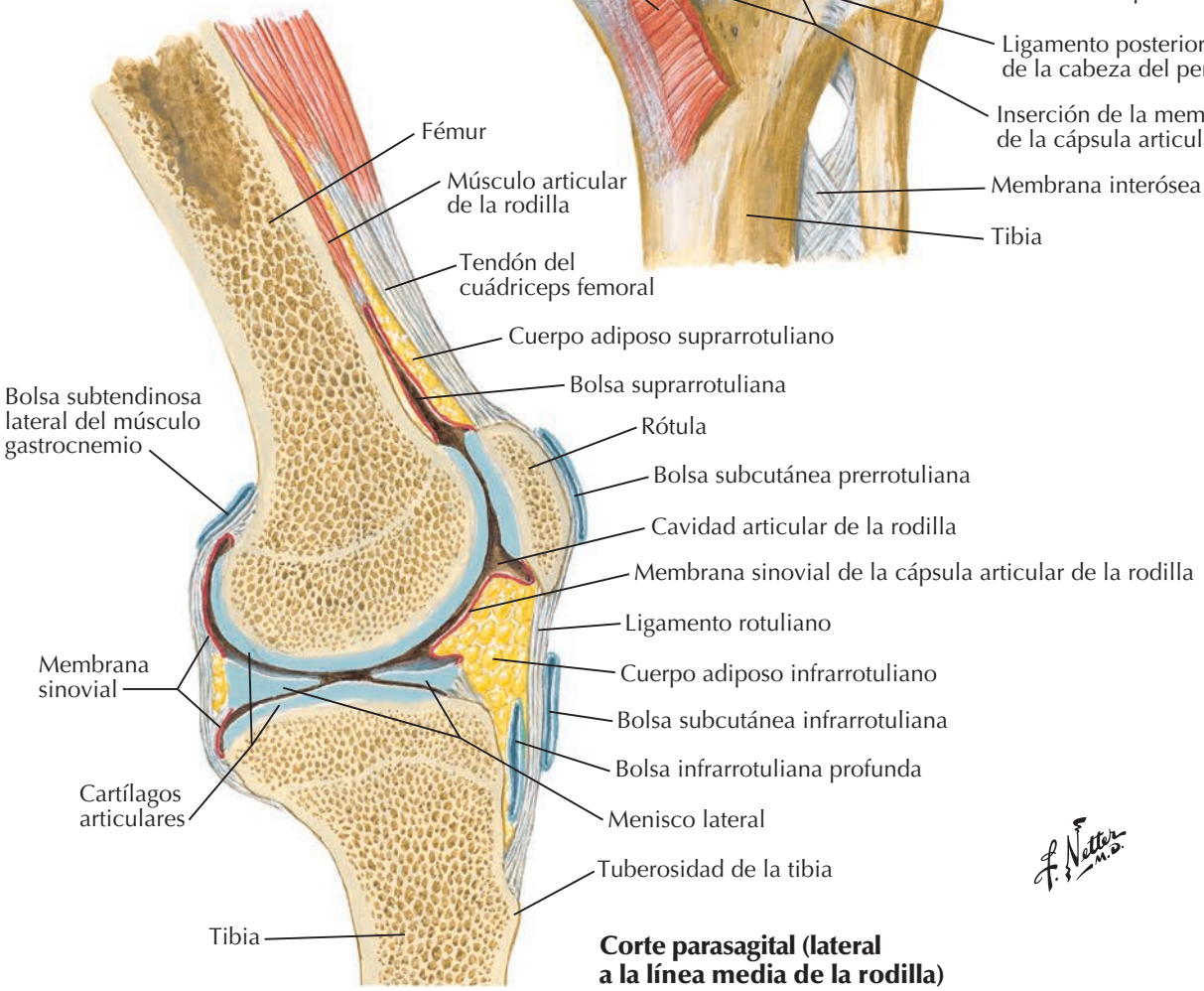

Corte parasagital (lateral a la línea media de la rodilla)

booksmedicos.org

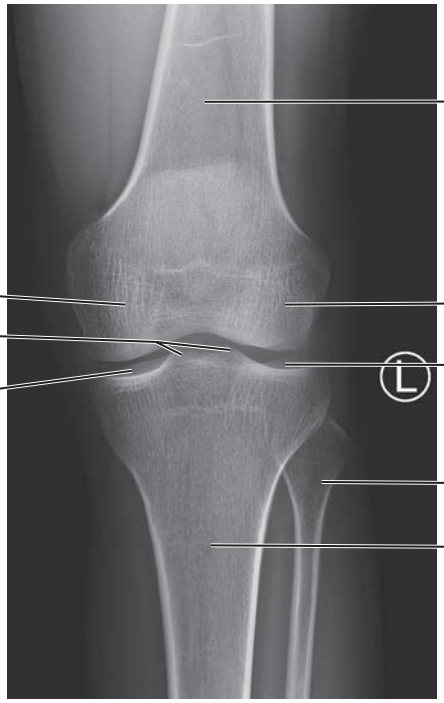

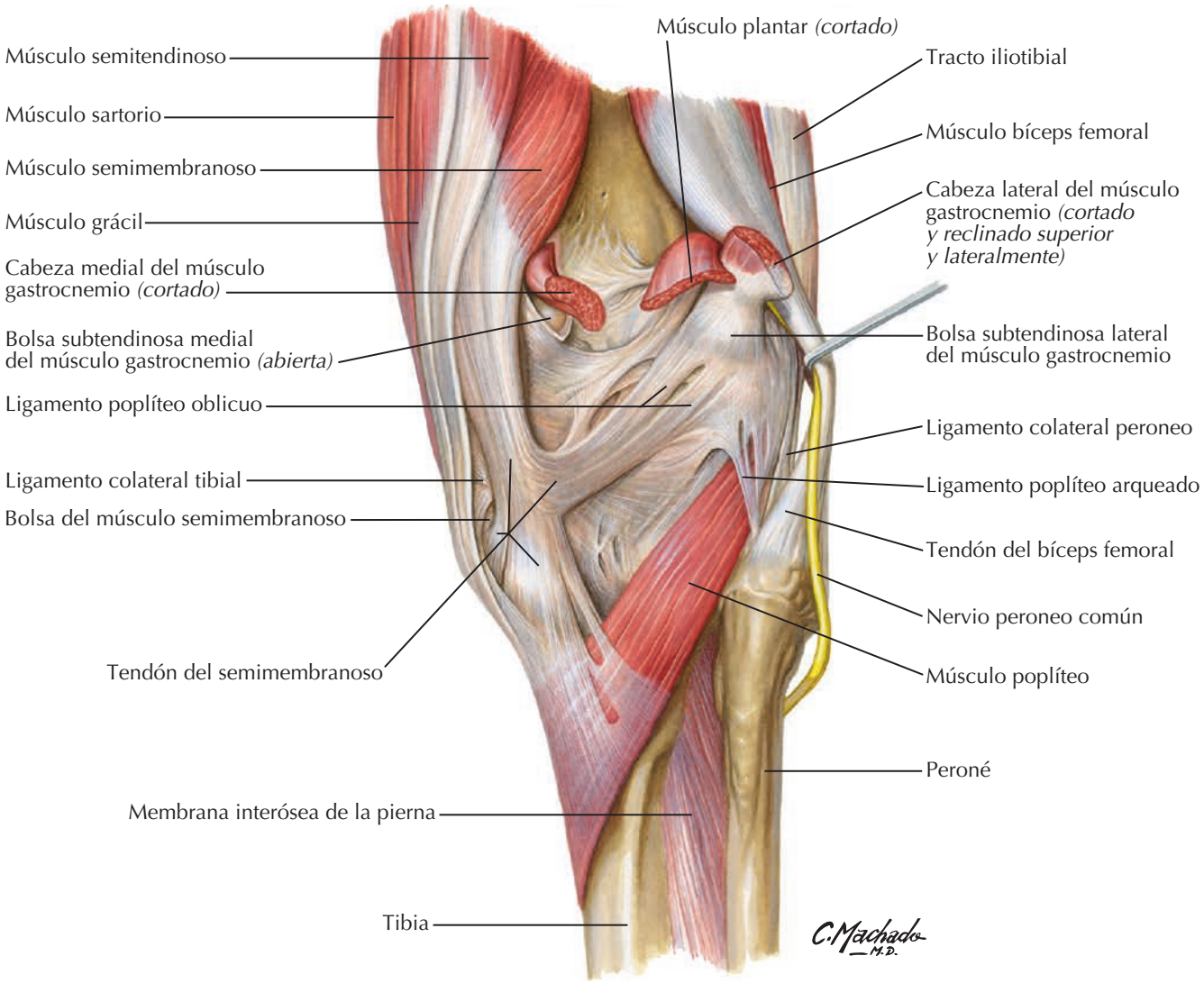

booksmedicos.org

Véase también **lámina S-274**

Pierna derecha

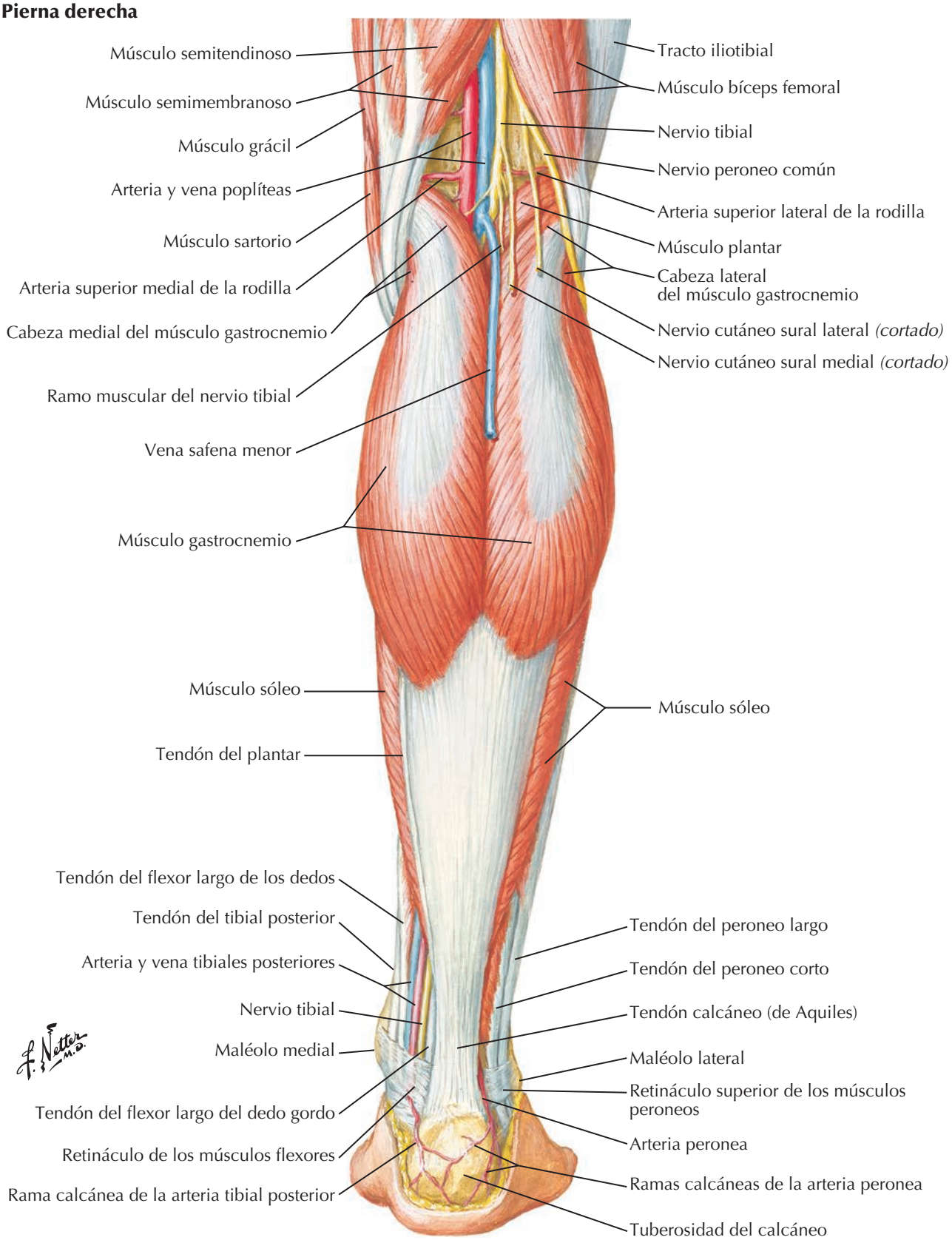

booksmedicos.org

Pierna derecha

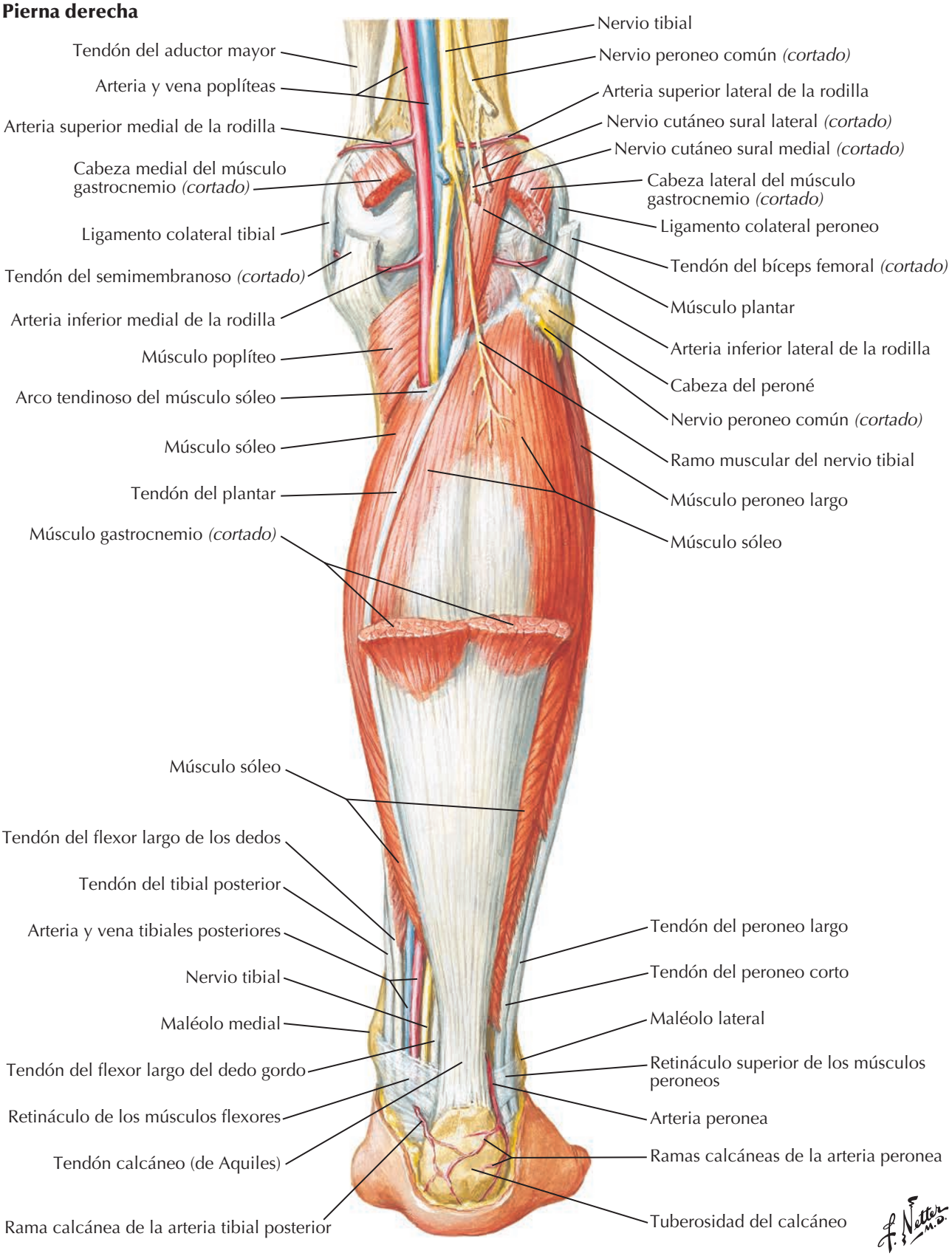

booksmedicos.org

Véanse también **láminas S-181, S-283**

Pierna derecha

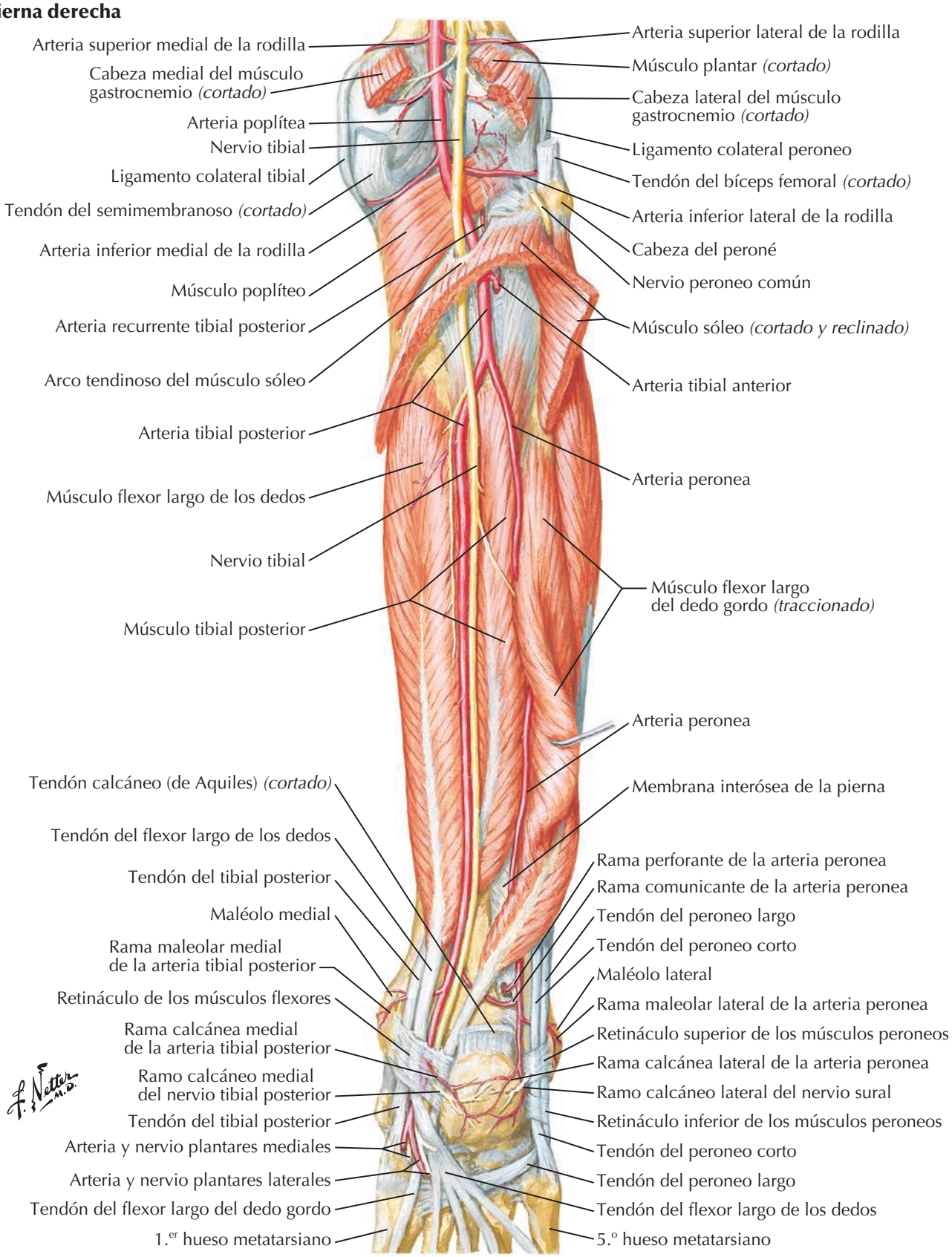

booksmedicos.org

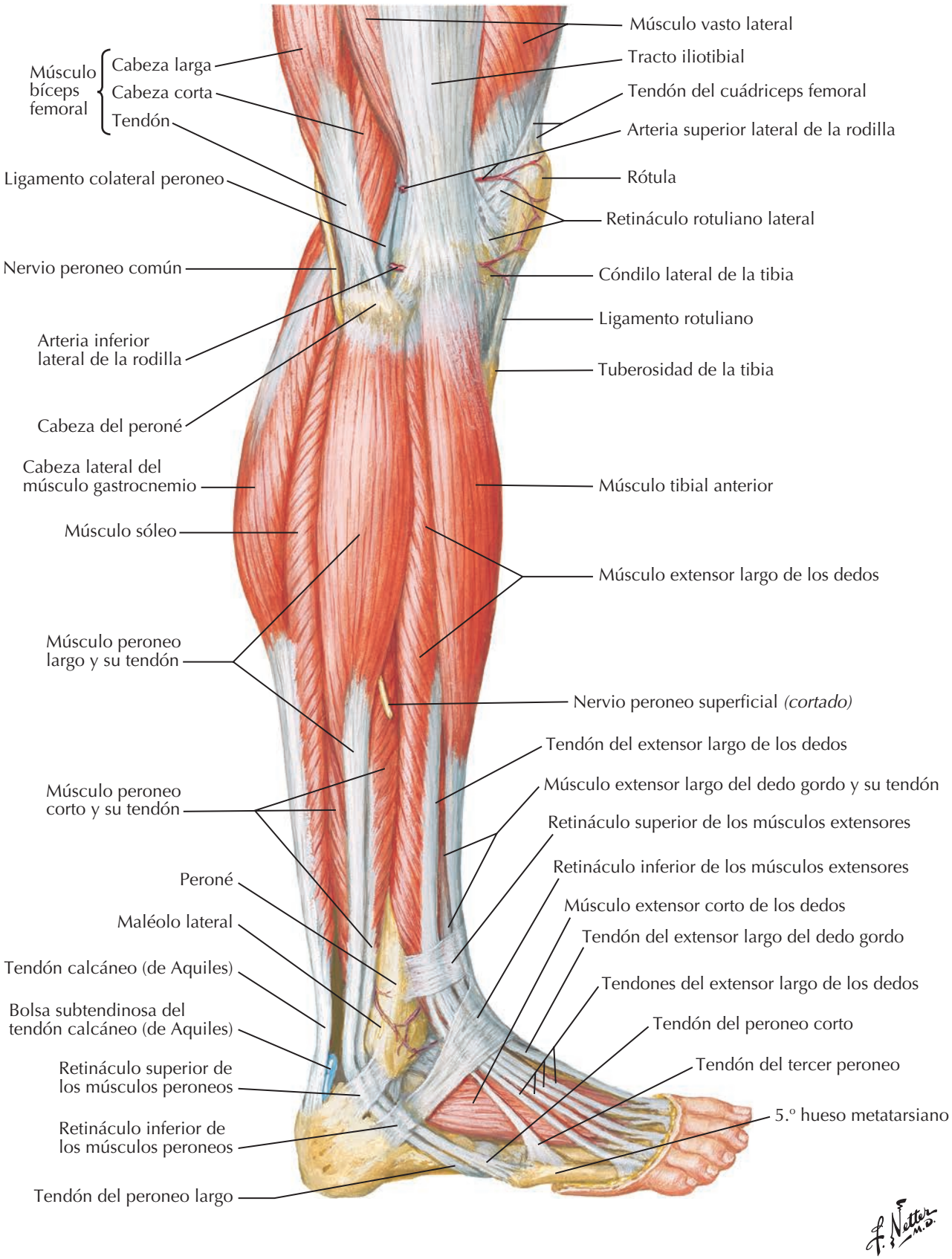

booksmedicos.org

Músculos de la pierna: plano superficial del compartimento anterior

Véanse también **láminas S-175, S-268, S-269**

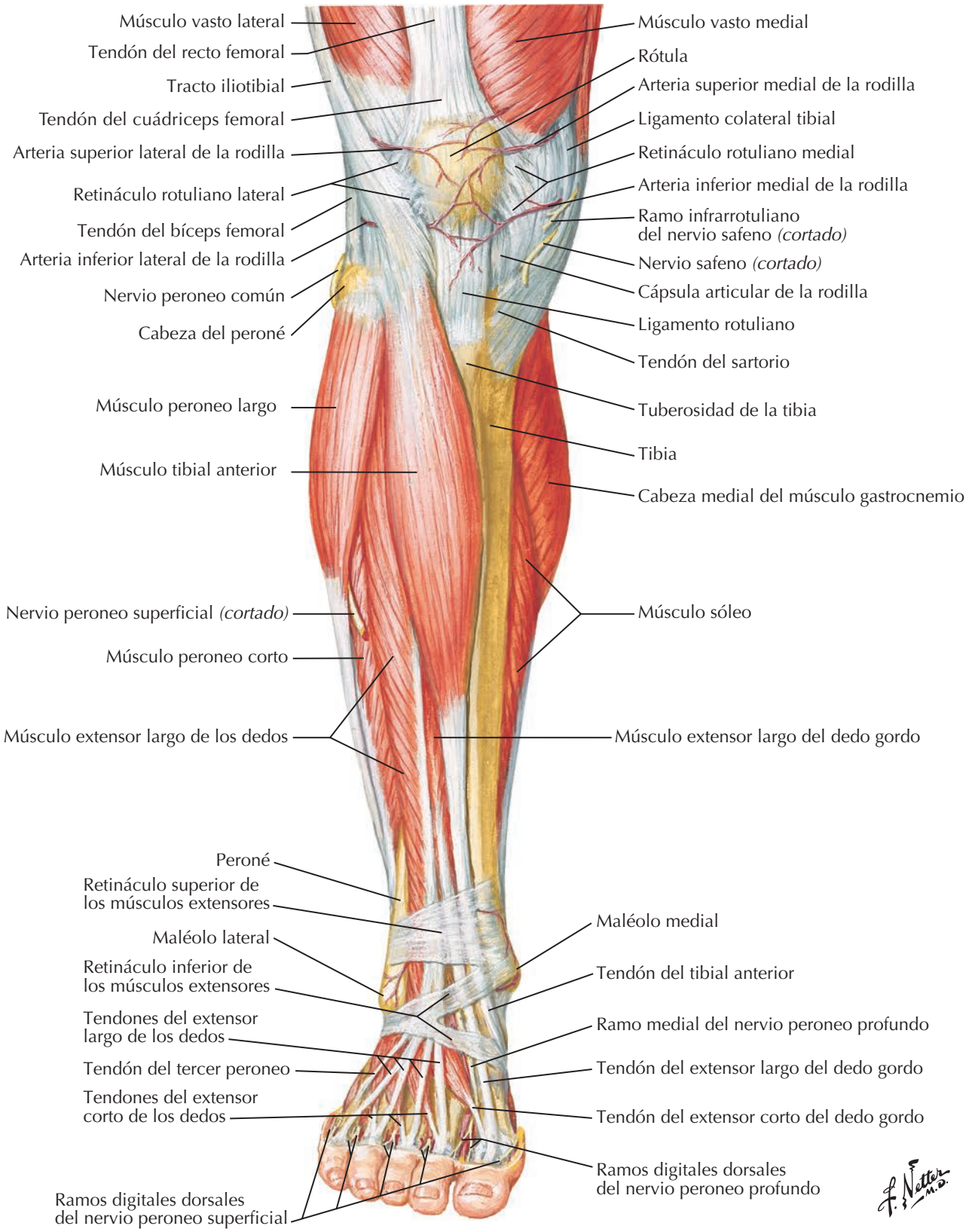

booksmedicos.org

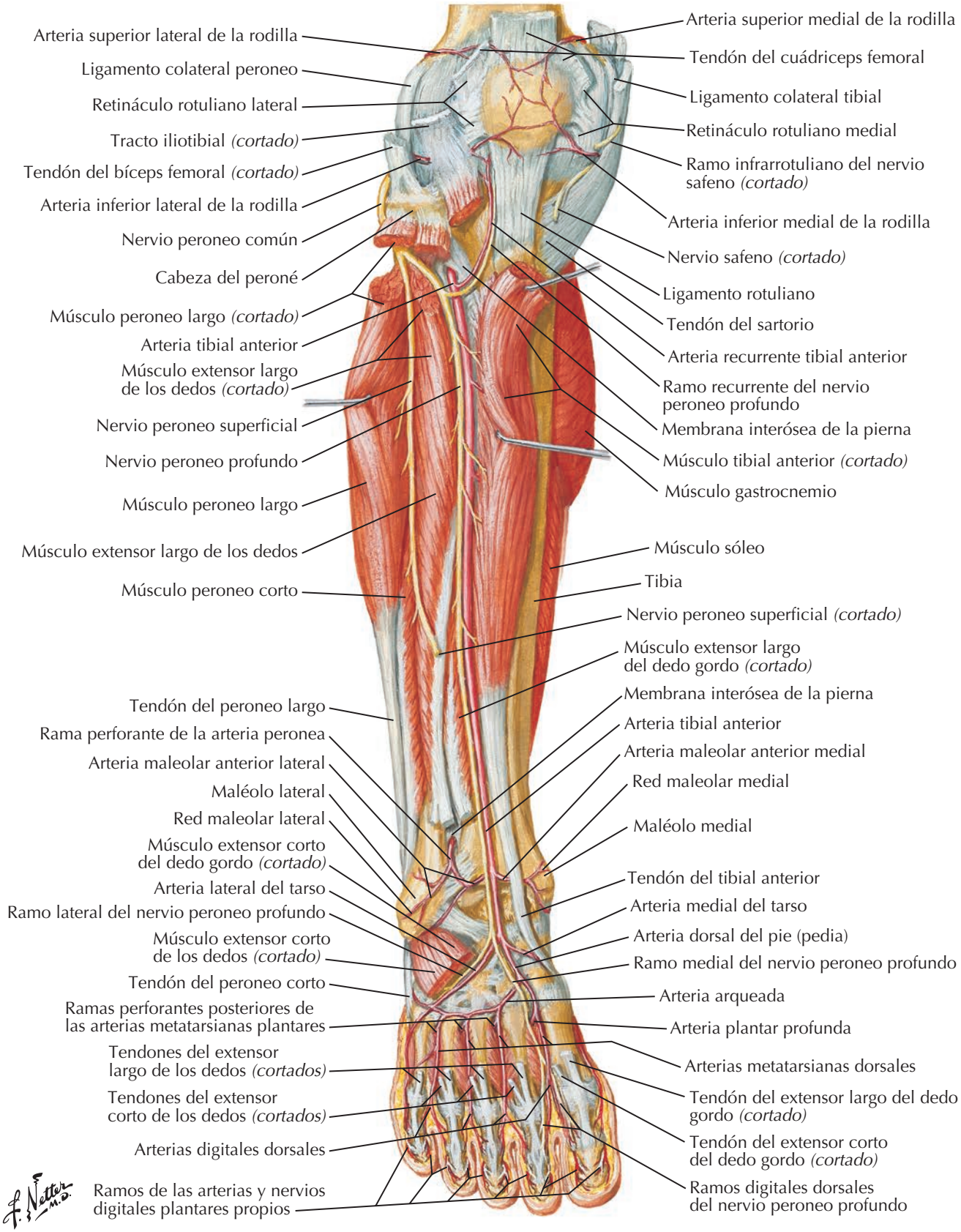

booksmedicos.org

Vainas tendinosas de la región del tobillo

Véanse también **láminas S-180, S-286, S-287, S-BP 110**

Visión lateral

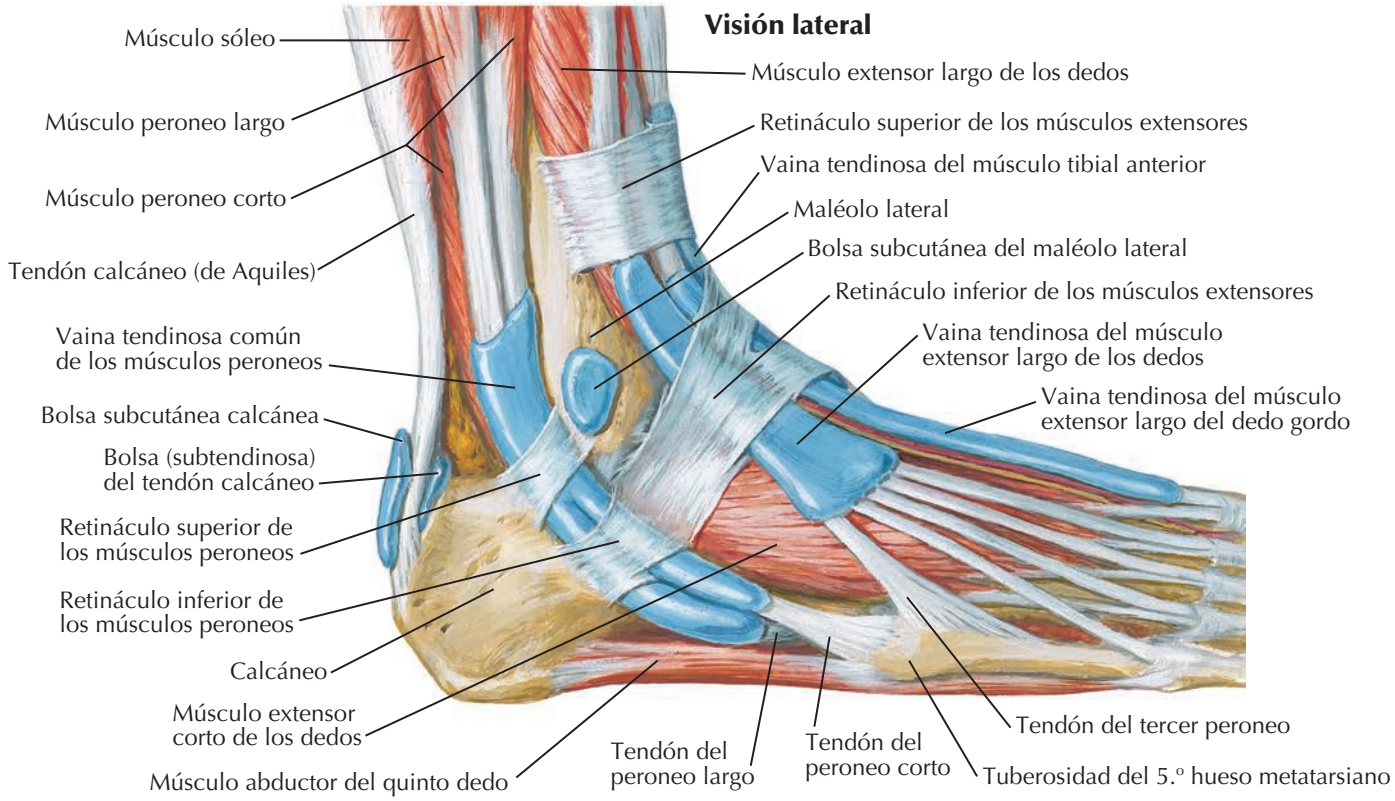

Visión medial

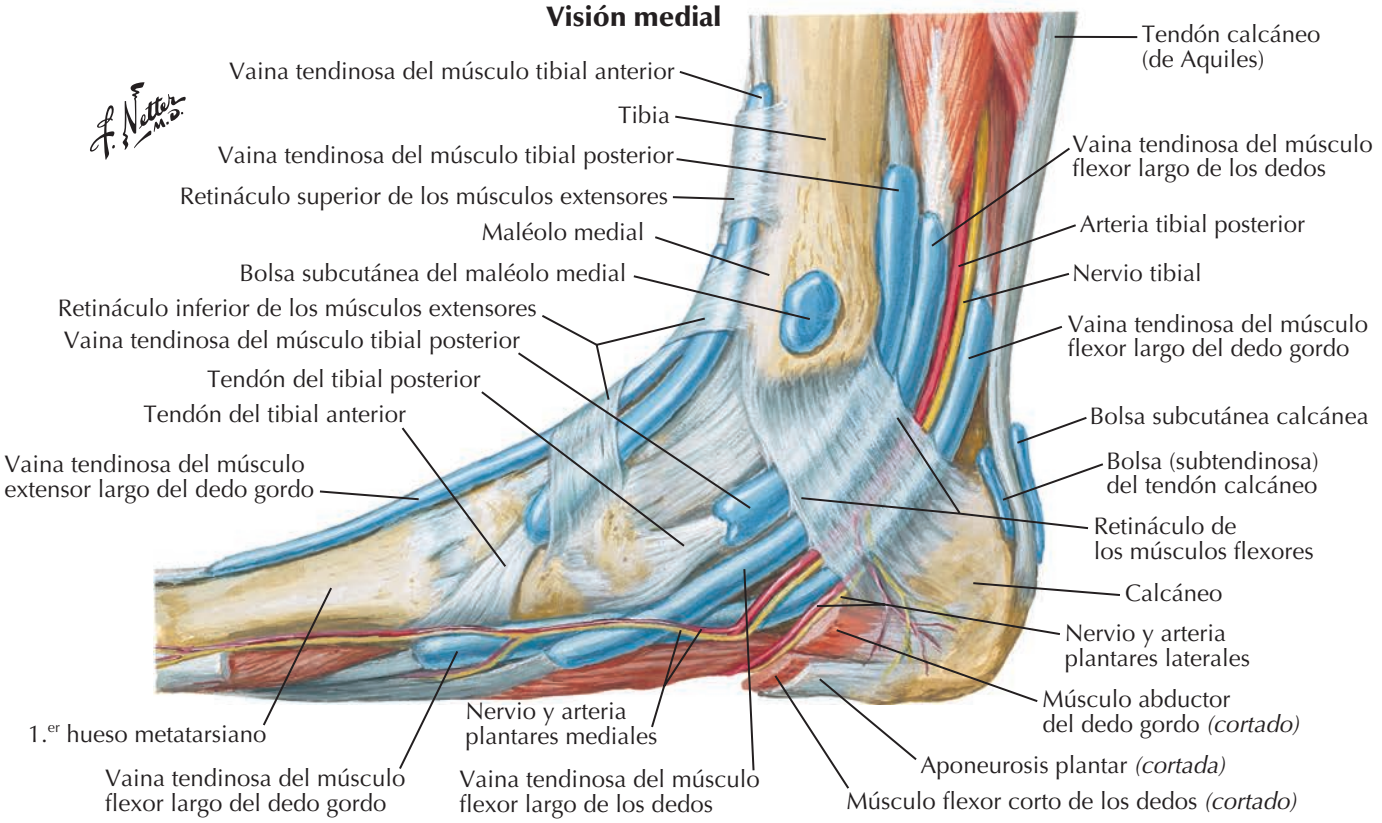

booksmedicos.org

Véanse también **láminas S-288, S-289, S-290, S-BP 110**

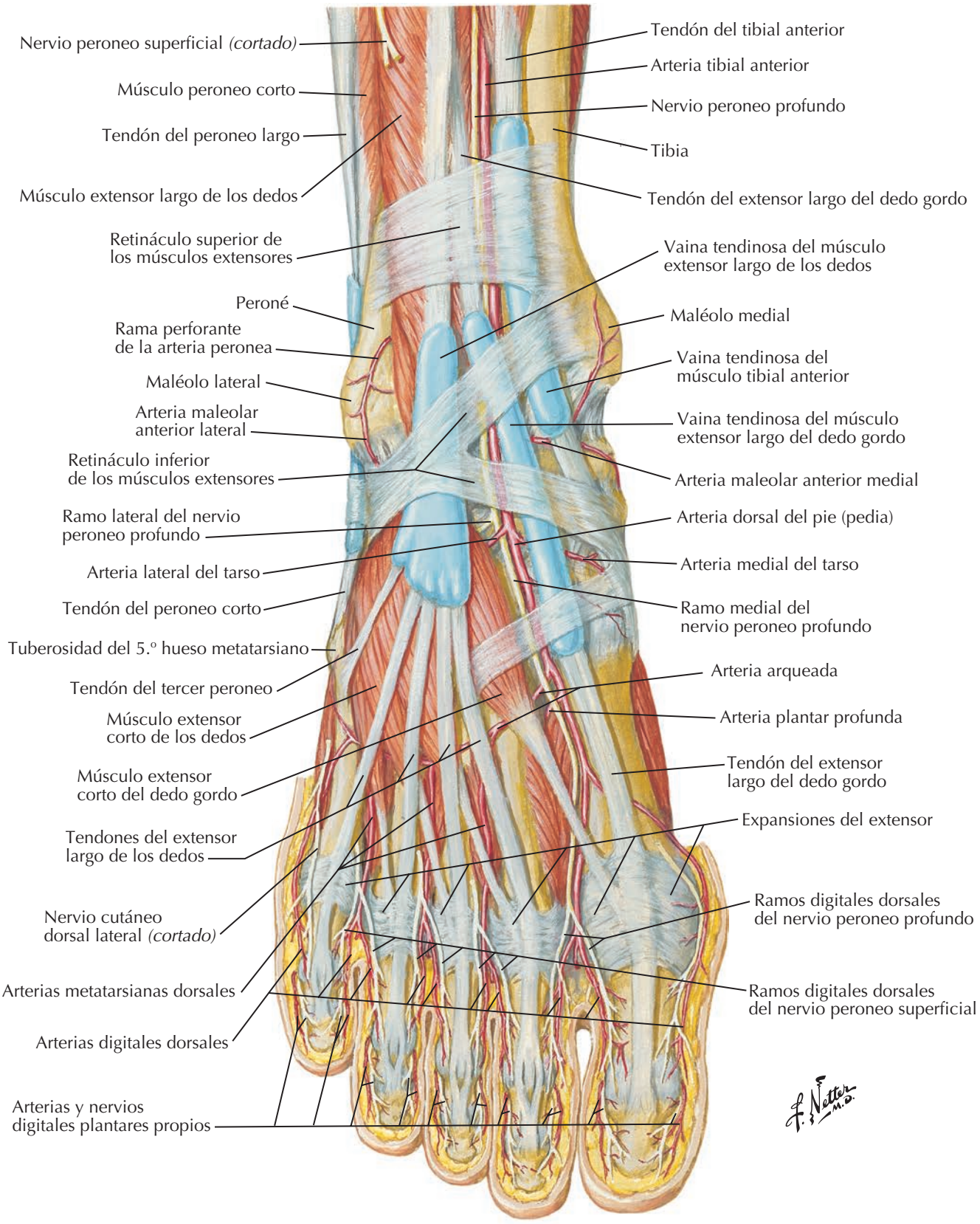

booksmedicos.org

Véanse también **láminas S-289, S-297**

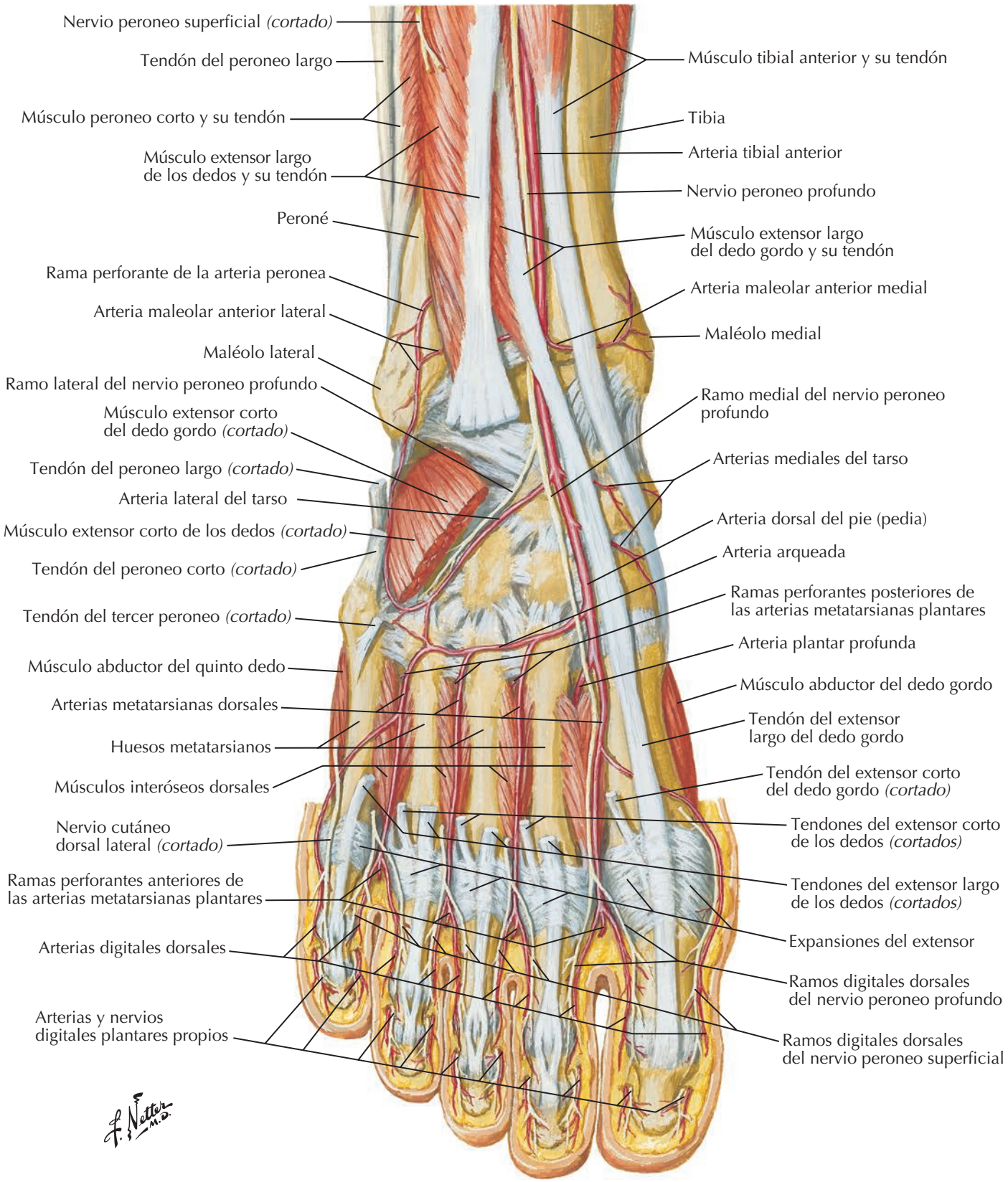

booksmedicos.org

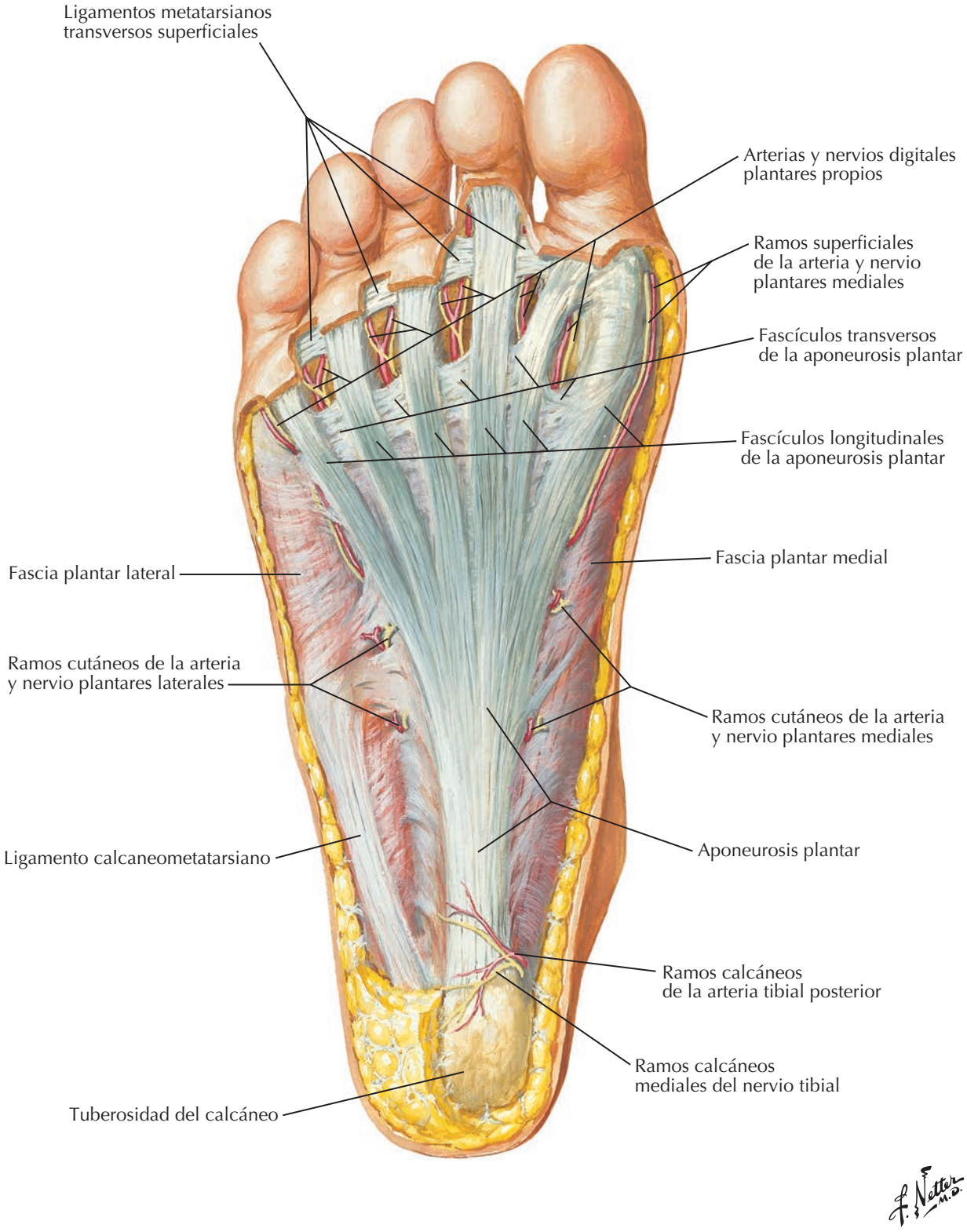

booksmedicos.org

Véanse también **láminas S-176, S-181**

Músculos del primer plano en negrita

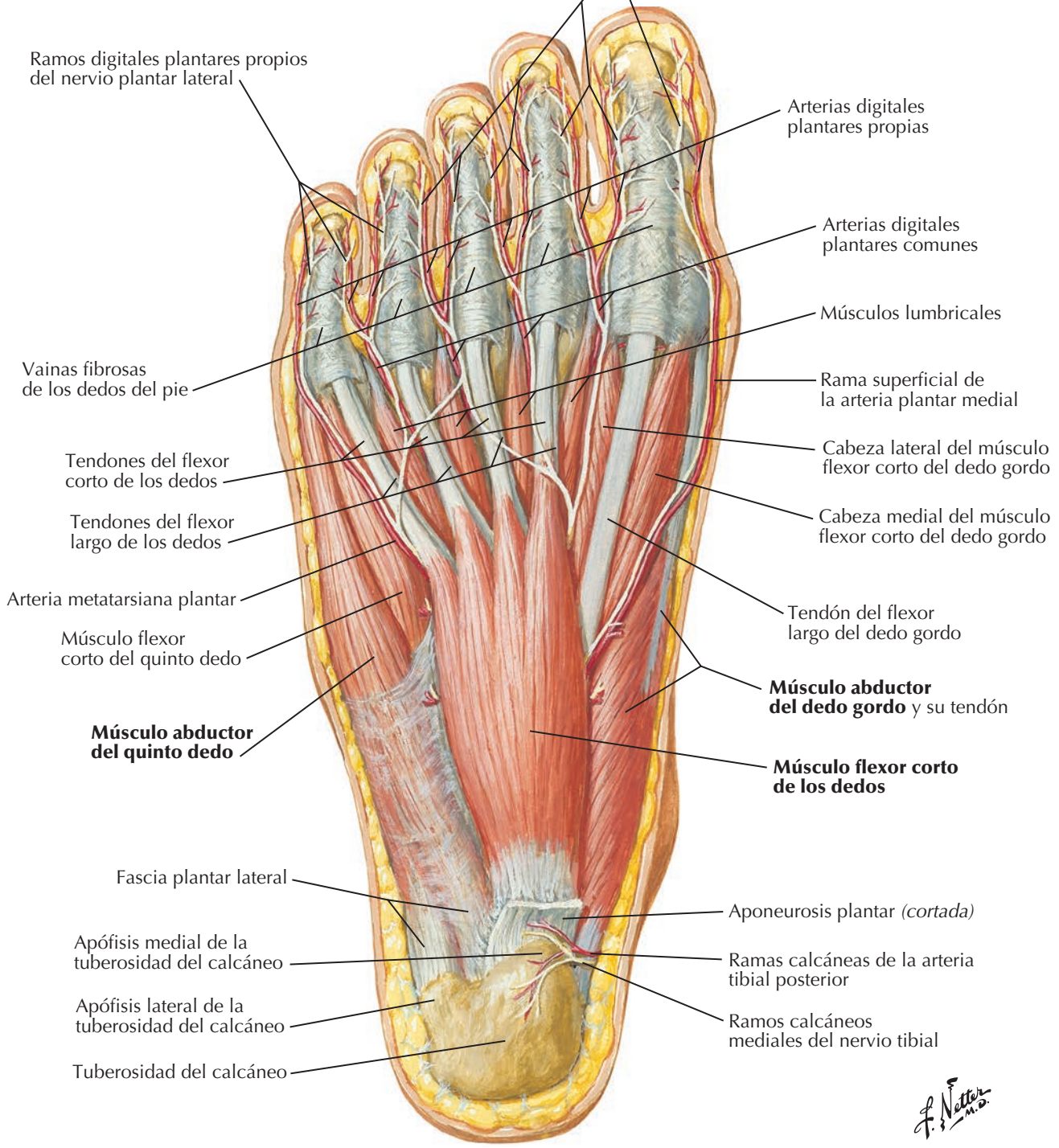

booksmedicos.org

Tendones y músculos del segundo plano en negrita

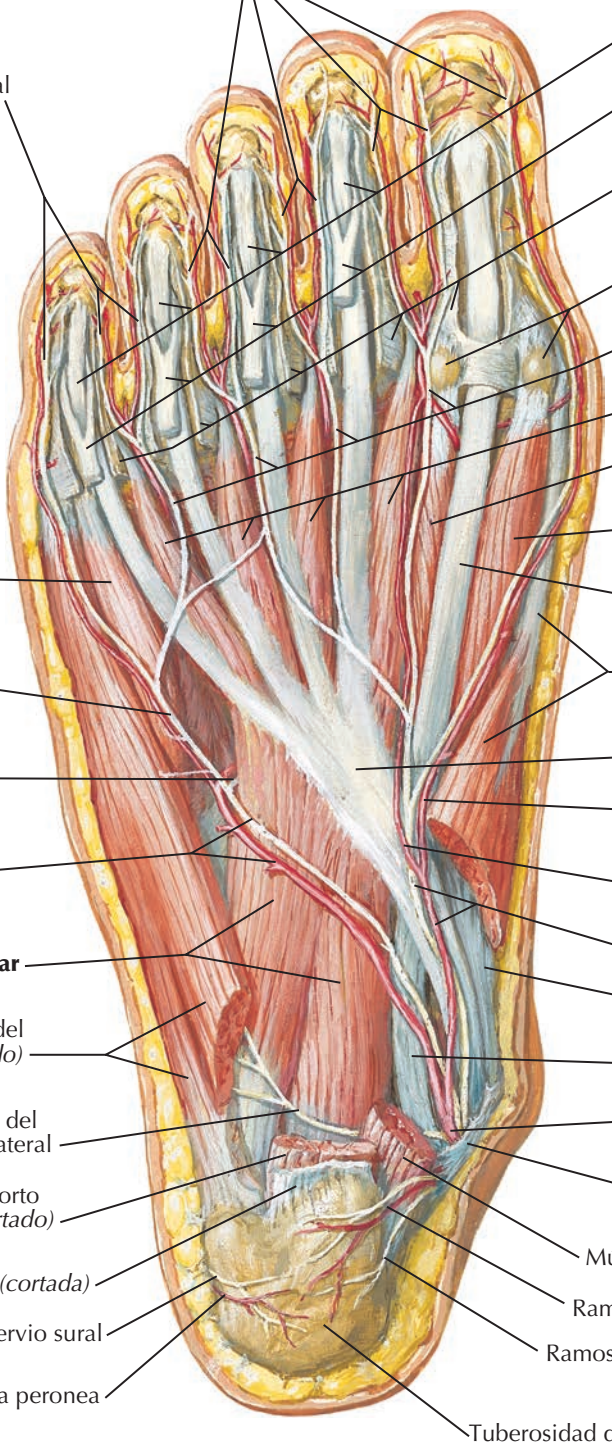

Ramos digitales plantares propios del nervio plantar medial
Ramos digitales plantares propios del nervio plantar lateral
Tendones del flexor largo de los dedos
Tendones del flexor corto de los dedos
Vainas fibrosas de los dedos del pie
Huesos sesamoideos
Nervios y arterias digitales plantares comunes
Músculos lumbricales
Cabeza lateral del músculo flexor corto del dedo gordo
Cabeza medial del músculo flexor corto del dedo gordo
Músculo flexor corto del quinto dedo
Tendón del flexor largo del dedo gordo
Tendón y músculo abductor del dedo gordo *(cortado)*
Ramo superficial del nervio plantar lateral
Ramo profundo del nervio plantar lateral
Tendón del flexor largo de los dedos
Rama superficial de la arteria plantar medial
Nervio y arteria plantares laterales
Rama profunda de la arteria plantar medial
Arteria y nervio plantares mediales
Músculo cuadrado plantar
Tendón del tibial posterior
Músculo abductor del quinto dedo *(cortado)*
Tendón del flexor largo del dedo gordo
Ramo muscular del nervio plantar lateral
Arteria tibial posterior
Músculo flexor corto de los dedos *(cortado)*
Retináculo de los músculos flexores
Aponeurosis plantar *(cortada)*
Músculo abductor del dedo gordo *(cortado)*
Ramos calcáneos laterales del nervio sural
Ramas calcáneas de la arteria tibial posterior
Ramas calcáneas de la arteria peronea
Ramos calcáneos mediales del nervio tibial
Tuberosidad del calcáneo

booksmedicos.org

Véanse también **láminas S-176, S-181, S-BP 43**

Músculos del tercer plano en negrita

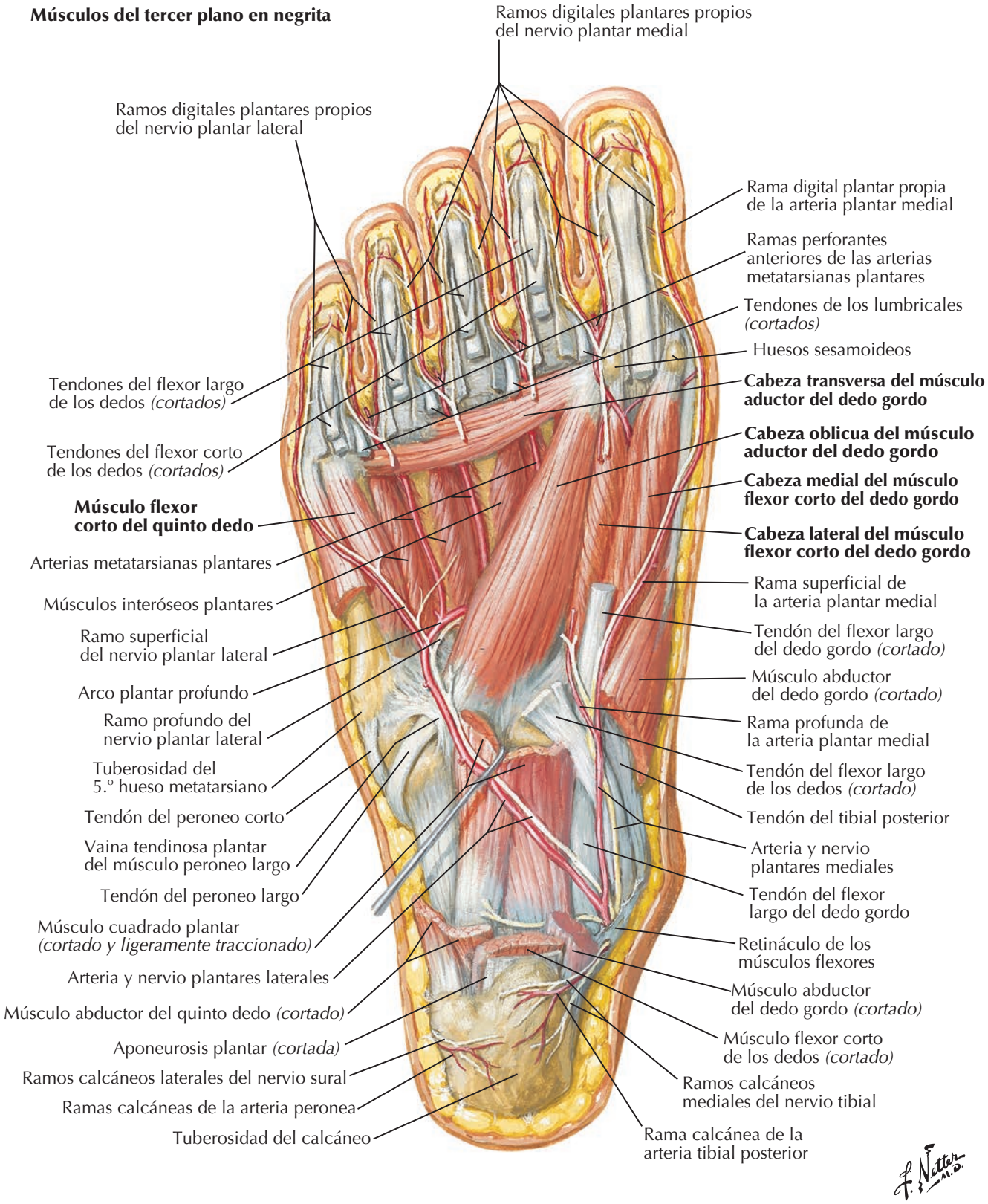

booksmedicos.org

Véanse también **láminas S-292, S-296, S-BP 43**

Visión dorsal

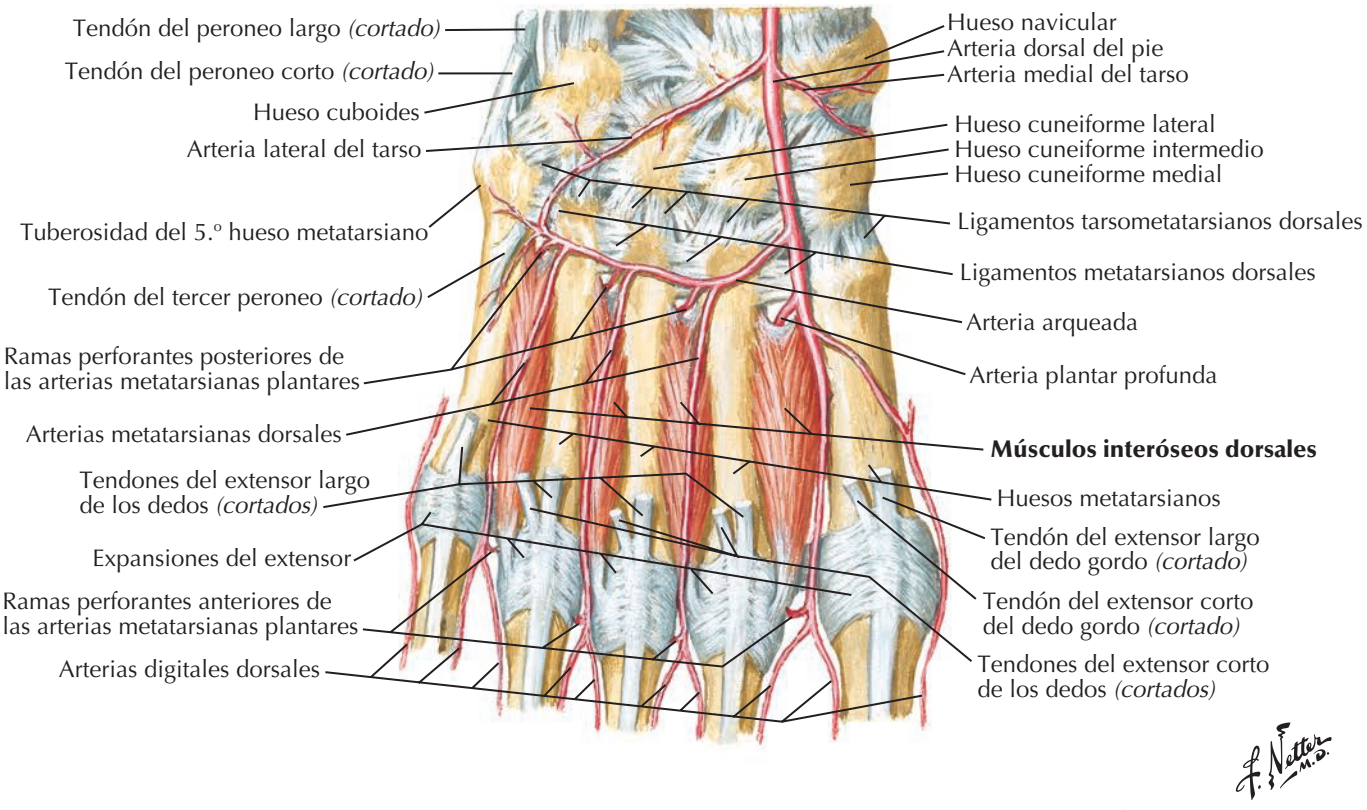

Visión plantar

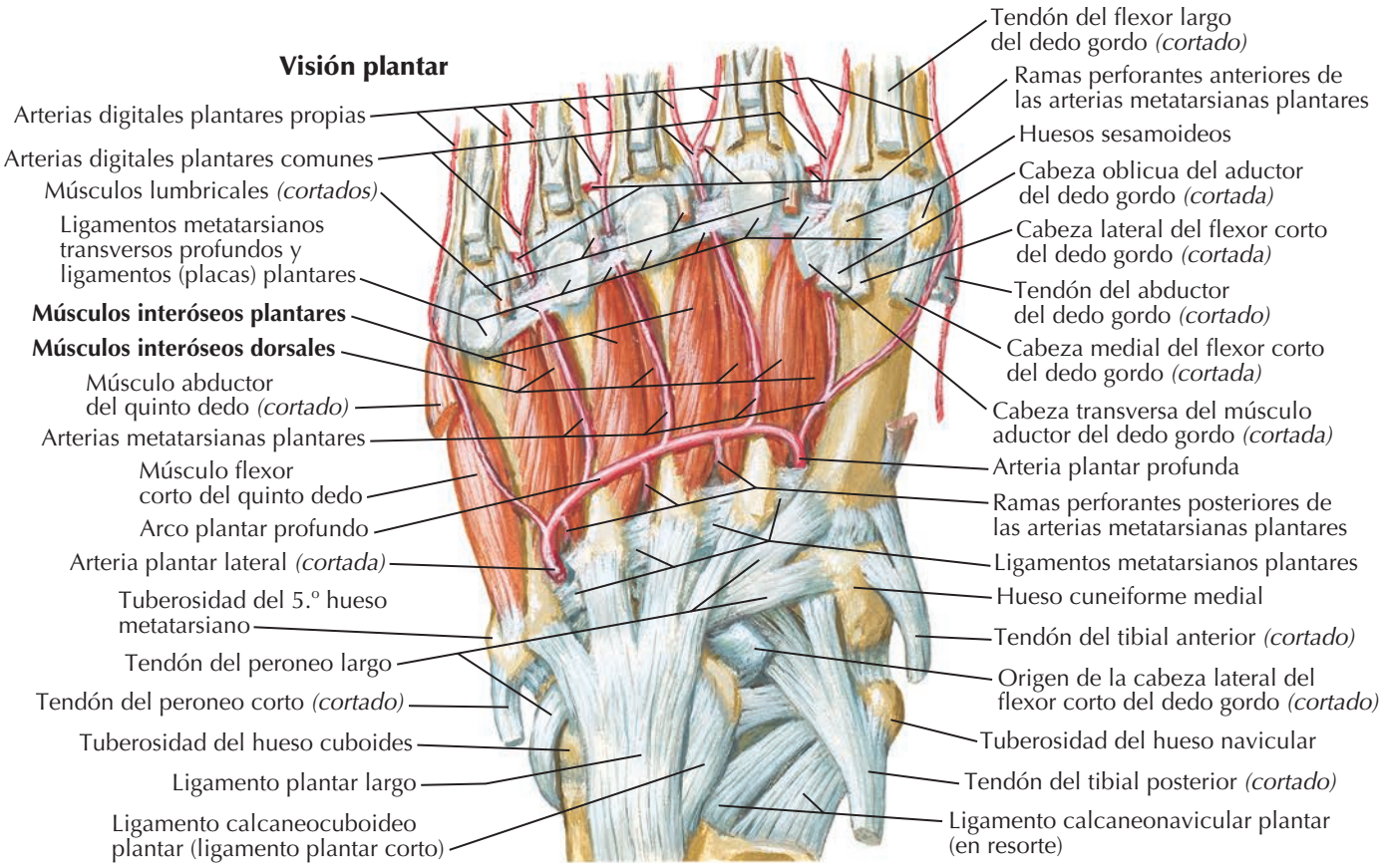

Músculos del cuarto plano en negrita

booksmedicos.org

Véase también **lámina S-297**

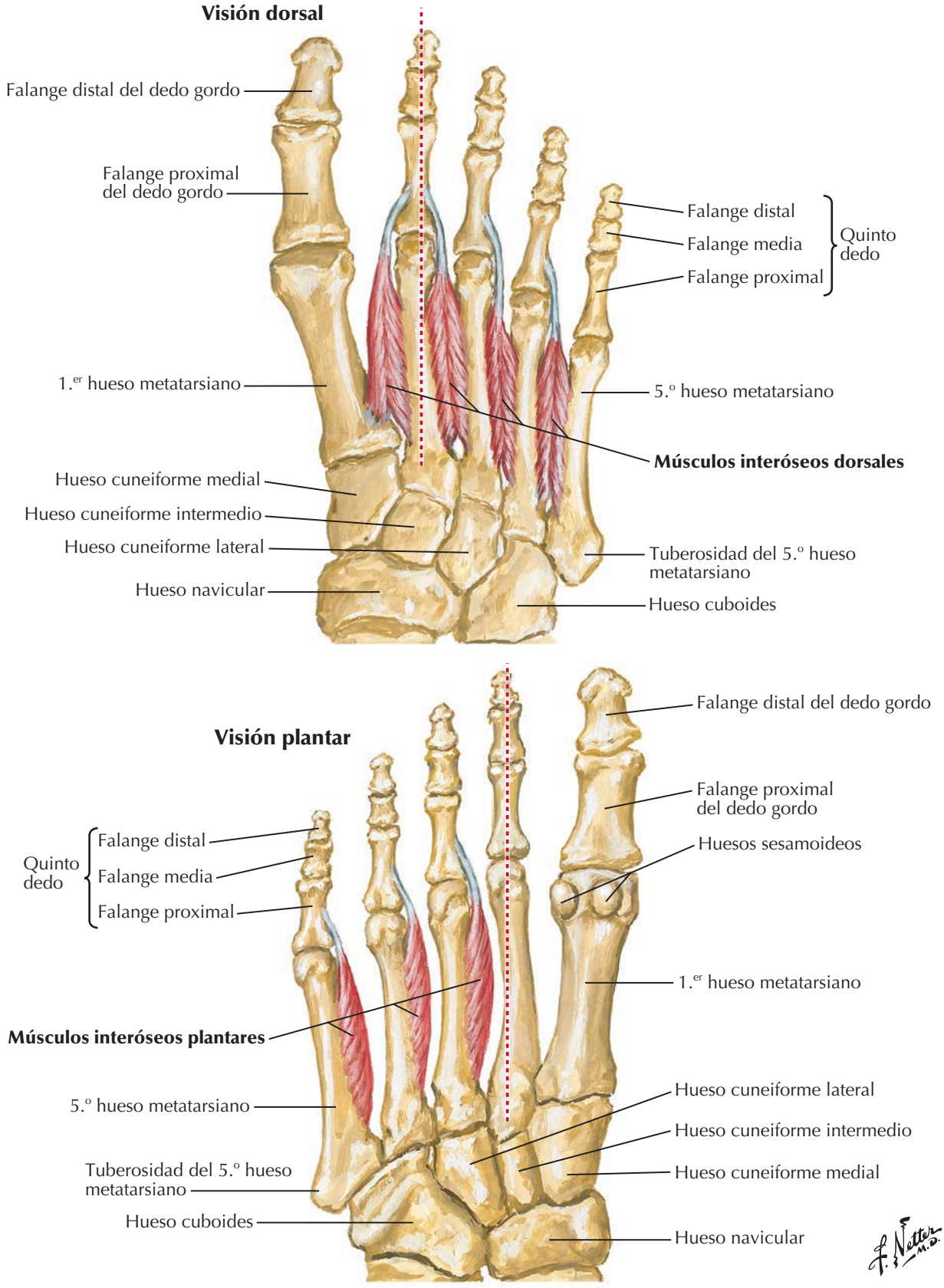

Nota: La línea discontinua es la línea de referencia para la abducción y aducción de los dedos de los pies.

booksmedicos.org

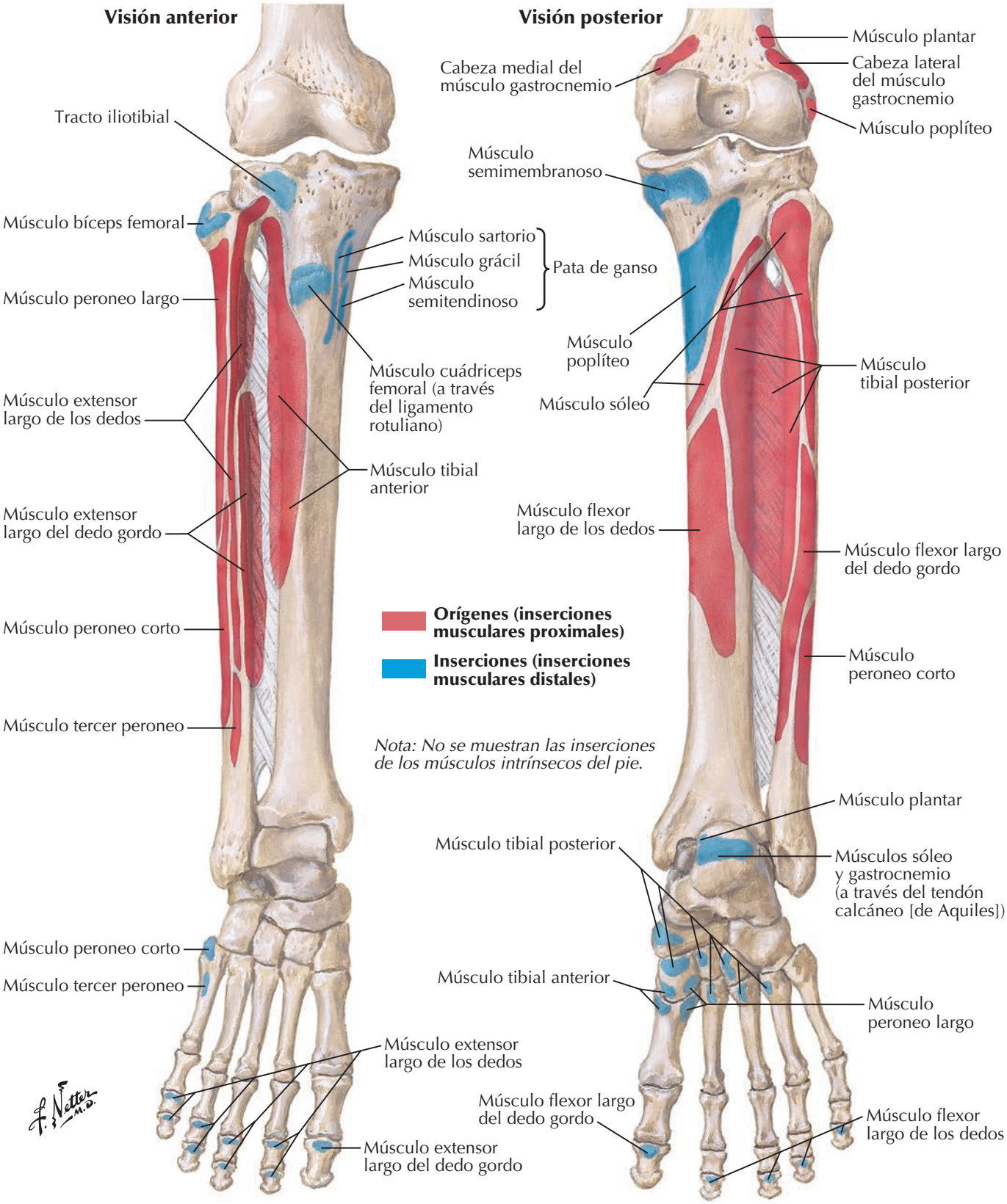

booksmedicos.org

Áreas de inserción de los músculos de cadera y muslo: visión anterior

Véanse también **láminas S-171, S-182**

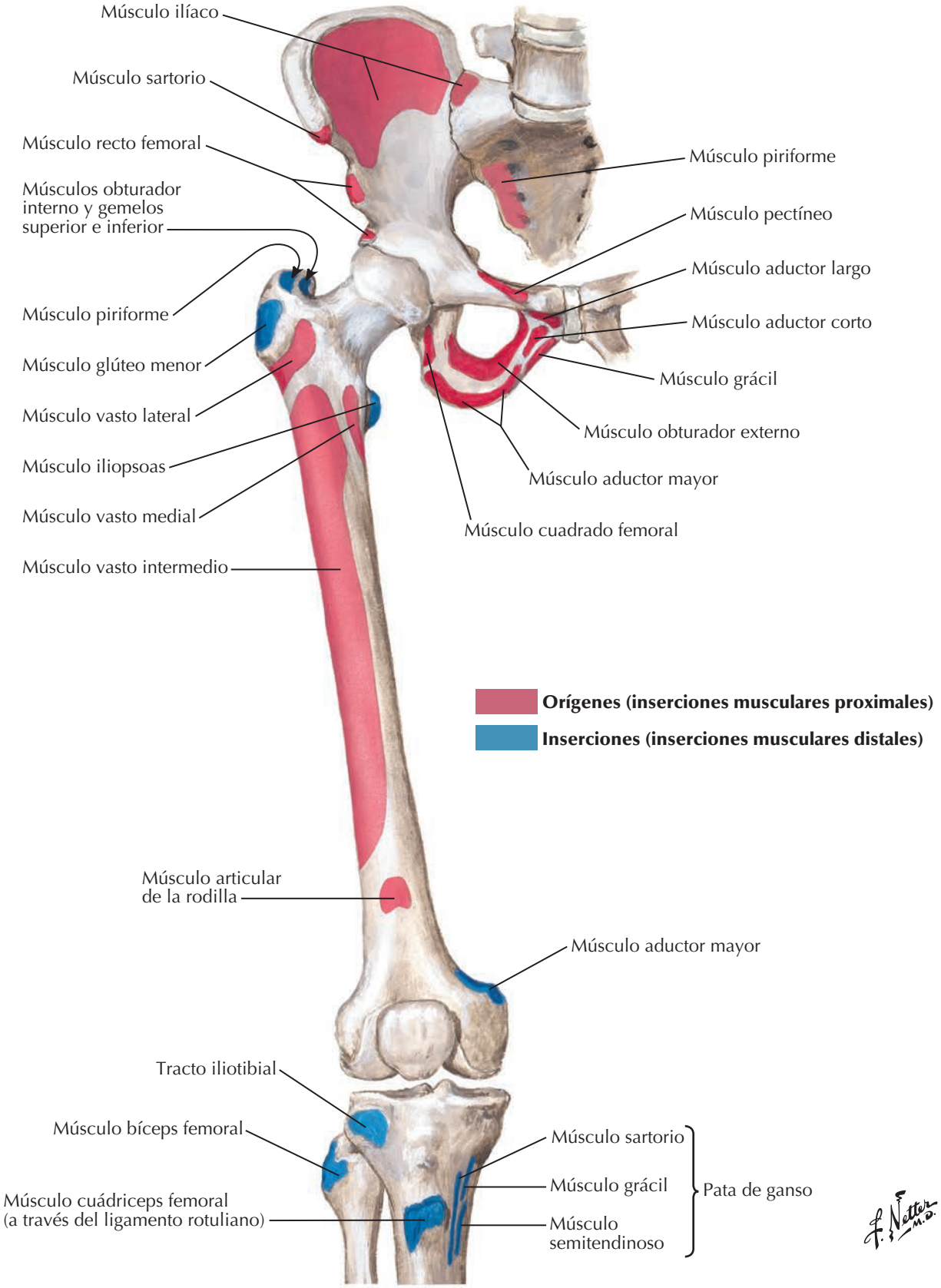

booksmedicos.org

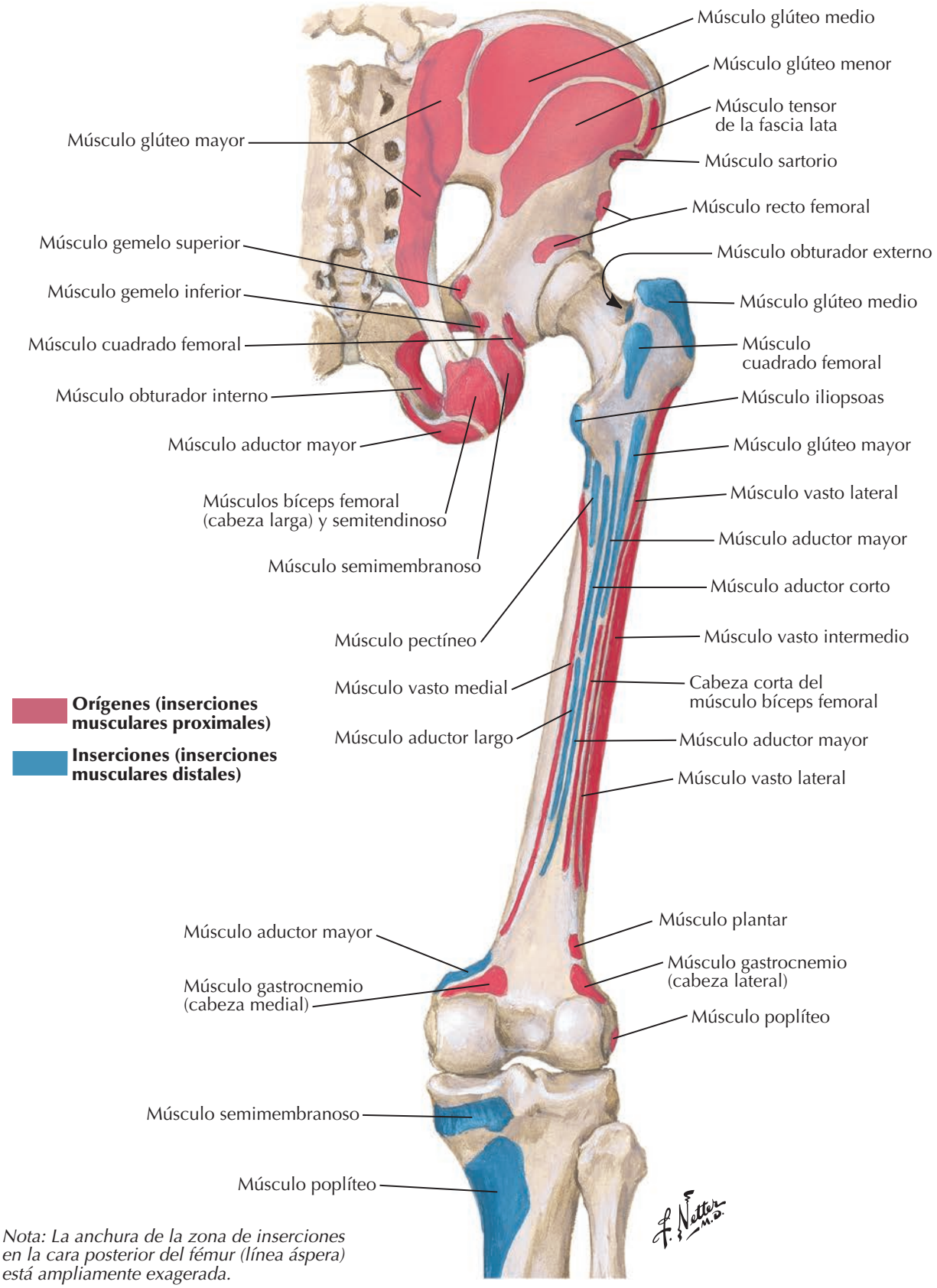

Nota: La anchura de la zona de inserciones en la cara posterior del fémur (línea áspera) está ampliamente exagerada.

booksmedicos.org

ESTRUCTURAS ANATÓMICAS	IMPORTANCIA CLÍNICA	NÚMEROS DE LÁMINAS
Cabeza y cuello		
Músculos faciales (de la mímica)	Se utilizan para evaluar la función del nervio facial (NC VII) durante la exploración de los nervios craneales; pueden estar debilitados o paralizados con disfunción del NC VII (p. ej., parálisis de Bell); a menudo son el objetivo de inyecciones de toxina botulínica con fines estéticos (arrugas) y contra el dolor de cabeza y el bruxismo	S-65, S-184
Músculo esternocleidomastoideo	Estructura de referencia importante que divide el cuello en triángulos cervicales anterior y posterior (regiones cervicales anterior y lateral, respectivamente); se palpa para identificar el «punto nervioso del cuello» para la administración de anestesia al plexo cervical y también se utiliza como elemento de referencia para la inserción de catéteres venosos centrales; en los niños, el acortamiento anormal o la fibrosis del músculo esternocleidomastoideo provoca la inclinación de la cabeza, una afección conocida como tortícolis	S-194
Músculos trapecio y esternocleidomastoideo	Se utilizan para evaluar la función de la raíz espinal del nervio accesorio (NC XI) durante la exploración de los nervios craneales	S-69, S-194
Músculos masticadores	Se utilizan para evaluar la función del nervio trigémino (NC V) durante la exploración de los nervios craneales; el masetero está involucrado en el bruxismo y dolores de cabeza asociados, que pueden tratarse con inyecciones de toxina botulínica	S-186, S-187
Músculos elevador del velo del paladar y de la úvula	Se usan para valorar la función del nervio vago (NC X) durante la exploración de los nervios craneales; la desviación contralateral de la úvula del paladar blando durante la elevación indica disfunción del NC X	S-398
Músculo geniogloso	Se usa para valorar la función del nervio hipogloso (NC XII) durante la exploración de los nervios craneales; tras la lesión del NC XII, la lengua se desvía hacia el lado lesionado cuando protruye	S-70, S-401
Músculo estilogloso	El movimiento posterosuperior del músculo estilogloso cubre la entrada a la laringe (aditus laríngeo), protegiendo los pliegues (cuerdas) vocales y la vía respiratoria, lo que es especialmente crucial si la epiglotis ha sido extirpada quirúrgicamente a causa de un tumor maligno	S-372, S-401, S-408
Músculo estapedio	El músculo esquelético más pequeño del cuerpo; regula el movimiento del estribo para controlar la amplitud del sonido	S-95
Músculos elevador del párpado superior y tarsal superior	Músculos responsables de la elevación del párpado; la ptosis indica una alteración patológica en el nervio oculomotor (NC III) o en las fibras simpáticas (si solo está afectado el músculo tarsal superior)	S-82, S-84
Músculos extraoculares	Se utilizan para evaluar la función de los nervios oculomotor (NC III), troclear (NC IV) y abducens (NC VI) durante la exploración de los nervios craneales; anomalías en el tono provocan movimientos oculares no conjugados, una afectación conocida como estrabismo	S-84, S-86
Músculo dilatador de la pupila	Importante en la valoración de la función simpática en la cabeza; la falta de dilatación indica interrupción de la vía simpática (p. ej., síndrome de Horner)	S-58, S-89
Músculo esfínter de la pupila	Implicado en los reflejos pupilar y de acomodación	S-58, S-89
Rafe pterigomandibular	Punto de referencia intraoral importante para bloqueos del nervio alveolar inferior en la anestesia de los dientes mandibulares (inferiores)	S-73, S-323, S-407, S-408
Modiolo del ángulo de la boca	Una intersección fibrosa de los músculos faciales, aproximadamente 1 cm lateral al ángulo de la boca; punto de referencia importante cuando se considera la reconstrucción de músculos faciales lesionados relacionados con la región bucal	S-184
Fosa retromolar	Importante referencia clínica para reducir las articulaciones temporomandibulares luxadas; los nervios bucal y lingual pasan por la fosa retromolar y pueden lesionarse en la cirugía de implante de un molar	S-135
Dorso		
Músculo trapecio	Responsable de mantener la escápula contra la pared torácica en contra de la gravedad; la caída del hombro puede indicar lesión de la raíz espinal del nervio accesorio	S-199
Músculos propios (intrínsecos) del dorso (espalda)	El estiramiento microscópico o el desgarro de las fibras musculares produce distensión muscular en el dorso (espalda), una causa frecuente de lumbalgia	S-200, S-201

booksmedicos.org

ESTRUCTURAS ANATÓMICAS	IMPORTANCIA CLÍNICA	NÚMEROS DE LÁMINAS
Tórax		
Diafragma	El ensanchamiento del hiato esofágico a nivel de la vértebra T8 o un defecto congénito permite la protrusión del estómago en el tórax (hernia de hiato), que aumenta la incidencia de reflujo gastroesofágico	S-208, S-413
Abdomen		
Línea alba	Estructura utilizada para incisiones en la pared abdominal, ya que brinda acceso a muchos órganos durante la cirugía exploratoria y es poco probable que haya vasos significativos que la crucen	S-8, S-213
Ligamento inguinal	Estructura de referencia superficial desde la EIAS hasta el tubérculo del pubis que marca la división entre el abdomen y el miembro inferior; se forma a partir de la aponeurosis del oblicuo externo del abdomen	S-8, S-212
Triángulo inguinal (de Hesselbach)	Región importante en la cara interna de la pared anterior del abdomen, limitada por los vasos epigástricos inferiores, el ligamento inguinal y el músculo recto del abdomen, a través de la cual el contenido abdominal puede herniarse provocando hernias inguinales directas	S-216, S-217
Anillo inguinal profundo	Abertura en forma de hendidura en la fascia transversalis, justo por encima del punto medio del ligamento inguinal y lateral a la arteria epigástrica inferior, a través de la cual el contenido abdominal puede herniarse ocasionando hernias inguinales indirectas	S-215, S-216
Anillo inguinal superficial	Abertura triangular en la aponeurosis del oblicuo externo del abdomen, superior y lateral al tubérculo del pubis y medial a la arteria epigástrica inferior, a través de la cual el contenido abdominal puede herniarse provocando hernias inguinales indirectas	S-211, S-215, S-216
Anillo femoral	Abertura superior del conducto femoral limitada por la parte medial del ligamento inguinal, la vena femoral y el ligamento lagunar; el contenido abdominal puede herniarse a través del anillo femoral hacia la parte superior del triángulo femoral situado inferolateral al tubérculo del pubis ocasionando una hernia femoral	S-218
Hiato esofágico	El ensanchamiento de este orificio a través del diafragma permite al estómago protruir en el mediastino, lo que puede aumentar la incidencia de la enfermedad por reflujo gastroesofágico (ERGE)	S-103, S-422
Músculo recto del abdomen	Separación (diástasis abdominal) generalmente causada por embarazos múltiples, cirugía abdominal y aumento excesivo de peso; el sangrado de la arteria epigástrica inferior puede causar acumulación de sangre en el músculo recto del abdomen (hematoma de la vaina del músculo recto del abdomen), que puede confundirse con patologías abdominales agudas, como apendicitis	S-212
Pelvis		
Diafragma pélvico (músculos elevador del ano e isquiococcígeo [coccígeo])	Proporciona soporte al ángulo uretrovesical, ayudando a mantener la continencia urinaria; la debilidad o lesión muscular durante el parto pueden conducir a incontinencia por estrés en la mujer	S-466, S-479
Fascia extraperitoneal pélvica (endopélvica)	La debilidad o desgarro de los ligamentos fasciales endopélvicos (p. ej., ligamentos pubovesicales o cardinales) pueden provocar el prolapso de los órganos pélvicos	S-464, S-488
Cuerpo perineal	El desgarro del cuerpo perineal puede ocurrir durante el parto; la incisión profiláctica en o lateral al cuerpo perineal, conocida como episiotomía, se puede realizar para facilitar el parto vaginal en algunas circunstancias	S-493
Miembro superior		
Aponeurosis palmar	La fibrosis progresiva puede dar lugar a nódulos y, finalmente, a un cordón palpable que limita la extensión del dedo (contractura de Dupuytren)	S-250
Músculos del manguito de los rotadores	Las lesiones de este grupo de músculos pueden ser por una lesión aguda o una lesión crónica por uso repetitivo que conducen a causas comunes de dolor e incapacidad del hombro	S-157, S-232, S-240

booksmedicos.org

ESTRUCTURAS ANATÓMICAS	IMPORTANCIA CLÍNICA	NÚMEROS DE LÁMINAS
Miembro superior *(cont.)*		
Tendón del supraespinoso	El tendón del músculo del manguito de los rotadores que se desgarra con mayor frecuencia	S-231, S-232, S-235, S-240
Tendón del bíceps braquial	Puede romperse por una carga repentina sobre el músculo cuando está contraído; distalmente el tendón del bíceps braquial se usa para explorar el reflejo bicipital (compartimento flexor del brazo) y evaluar los nervios espinales C5 y C6	S-238, S-239
Cabeza larga del músculo bíceps braquial	El tendón de la cabeza larga del músculo bíceps braquial puede causar dolor en el hombro por tendinosis de la porción intraarticular y puede romperse en personas ancianas por caídas sobre el brazo en extensión; cuando se ha roto la cabeza larga, por lo general se arranca del tubérculo supraglenoideo y se retrae distalmente en el brazo; el músculo frecuentemente forma una protuberancia (deformidad/signo de Popeye) en el tercio medio del cuerpo del húmero; la ruptura espontánea puede ocurrir en la amiloidosis, enfermedad infiltrativa que también causa miocardiopatía	S-239
Músculos del compartimento posterior del antebrazo	El uso repetitivo de los músculos que se originan en el origen común de los extensores puede lesionar los tendones y produce dolor sobre la región del epicóndilo lateral del húmero (epicondilitis); actividades como el balanceo de una raqueta de tenis o una mala técnica de sujeción de un martillo pueden provocar un «codo de tenista»; el músculo más probablemente implicado es el extensor radial corto del carpo	S-243
Músculos del compartimento anterior del antebrazo	El uso repetitivo de los músculos que se originan en el origen común de los flexores puede lesionar los tendones y produce dolor sobre la región del epicóndilo medial del húmero (codo de golfista)	S-245, S-246
Miembro inferior		
Músculos del compartimento medial del muslo	El estiramiento excesivo o el desgarro de los músculos aductores y grácil es frecuente en deportes que requieren esprints repetidos o cambios rápidos de dirección (p. ej., fútbol, *hockey*)	S-268, S-269
Ligamento rotuliano	La percusión del ligamento rotuliano con un martillo de reflejos explora el reflejo rotuliano para valorar los segmentos medulares L3 y L4 (inervación del músculo cuádriceps femoral por el nervio femoral)	S-268, S-280
Tracto iliotibial	Puede causar dolor lateral en la rodilla en corredores cuando el tracto iliotibial tenso roza repetitivamente sobre el epicóndilo lateral del fémur (síndrome del tracto [cintilla] iliotibial)	S-272, S-279
Músculos semitendinoso y semimembranoso y cabeza larga del bíceps femoral	El estiramiento excesivo o el desgarro de los músculos isquiotibiales se produce muy a menudo durante carreras de velocidad o actividades con patadas altas	S-273
Músculo piriforme	La distensión muscular o variaciones estructurales del músculo piriforme (p. ej., división del músculo piriforme) pueden producir la compresión del nervio ciático	S-274
Músculos glúteos medio y menor	La parálisis de estos músculos provoca la caída contralateral de la pelvis debido a la abducción debilitada de la cadera al apoyarse sobre el miembro afectado (signo o marcha de Trendelenburg)	S-275
Tendón calcáneo (de Aquiles)	La inflamación es el resultado de estrés repetitivo sobre el tendón, a menudo por correr sobre superficies irregulares; el estrés extremo puede provocar la ruptura del tendón; la percusión del tendón calcáneo (de Aquiles) con un martillo de reflejos explora el reflejo aquíleo para valorar los segmentos medulares S1 y S2 (inervación de los músculos superficiales de la pantorrilla por el nervio tibial)	S-180, S-284, S-285
Compartimentos de la pierna	El síndrome compartimental agudo puede producirse después de un traumatismo, como una fractura de un hueso largo, que aumenta la presión compartimental y por lo tanto compromete el flujo vascular; los síntomas incluyen dolor, parestesias, palidez, falta de pulso y parálisis; a menudo para aliviar la presión se requiere una fasciotomía	S-555
Aponeurosis plantar	La inflamación es el resultado de un aumento de la tensión, el peso o el uso excesivo, que causa dolor en el talón y el pie (fascitis plantar)	S-293

*La selección se basa en general en datos clínicos y en correlaciones clínicas discutidas frecuentemente en cursos de anatomía macroscópica.

booksmedicos.org

SISTEMA CARDIOVASCULAR 5

Visión general	S-302 a S-306	**Vasos sanguíneos del tronco**	S-336 a S-342
Pericardio	S-307 a S-308	**Estructuras con gran significación clínica**	Tablas 5.1-5.5
Corazón	S-309 a S-321	**Láminas electrónicas extra**	S-BP 44 a S-BP 53
Vasos sanguíneos de la cabeza y cuello	S-322 a S-330		
Vasos sanguíneos de los miembros	S-331 a S-335		

LÁMINAS ELECTRÓNICAS EXTRA

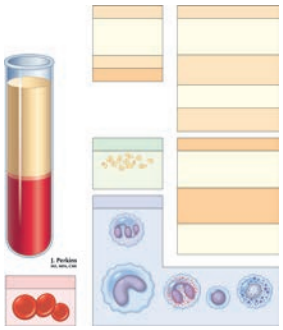

S-BP 44 Sistema cardiovascular: composición de la sangre

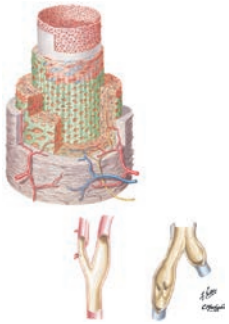

S-BP 45 Pared arterial

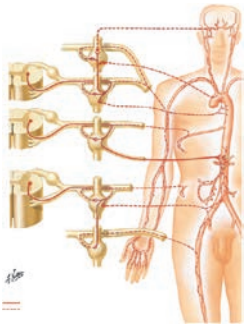

S-BP 46 Inervación de los vasos sanguíneos: esquema

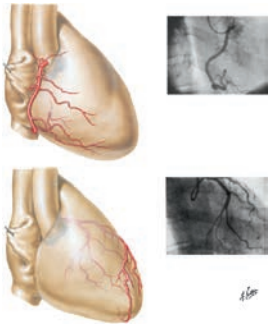

S-BP 47 Arterias coronarias: visiones anterolaterales derechas y arteriografías

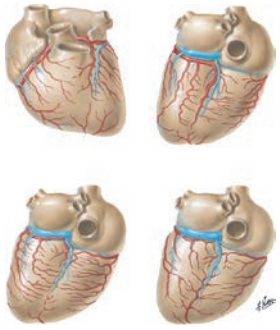

S-BP 48 Arterias coronarias y venas cardíacas: variaciones

S-BP 49 Arteria subclavia

S-BP 50 Arterias del brazo y porción proximal del antebrazo

S-BP 51 Arterias del antebrazo y de la mano

booksmedicos.org

LÁMINAS ELECTRÓNICAS EXTRA *(cont.)*

S-BP 52 Arterias del muslo y rodilla

S-BP 53 Arterias de la rodilla y pie

booksmedicos.org

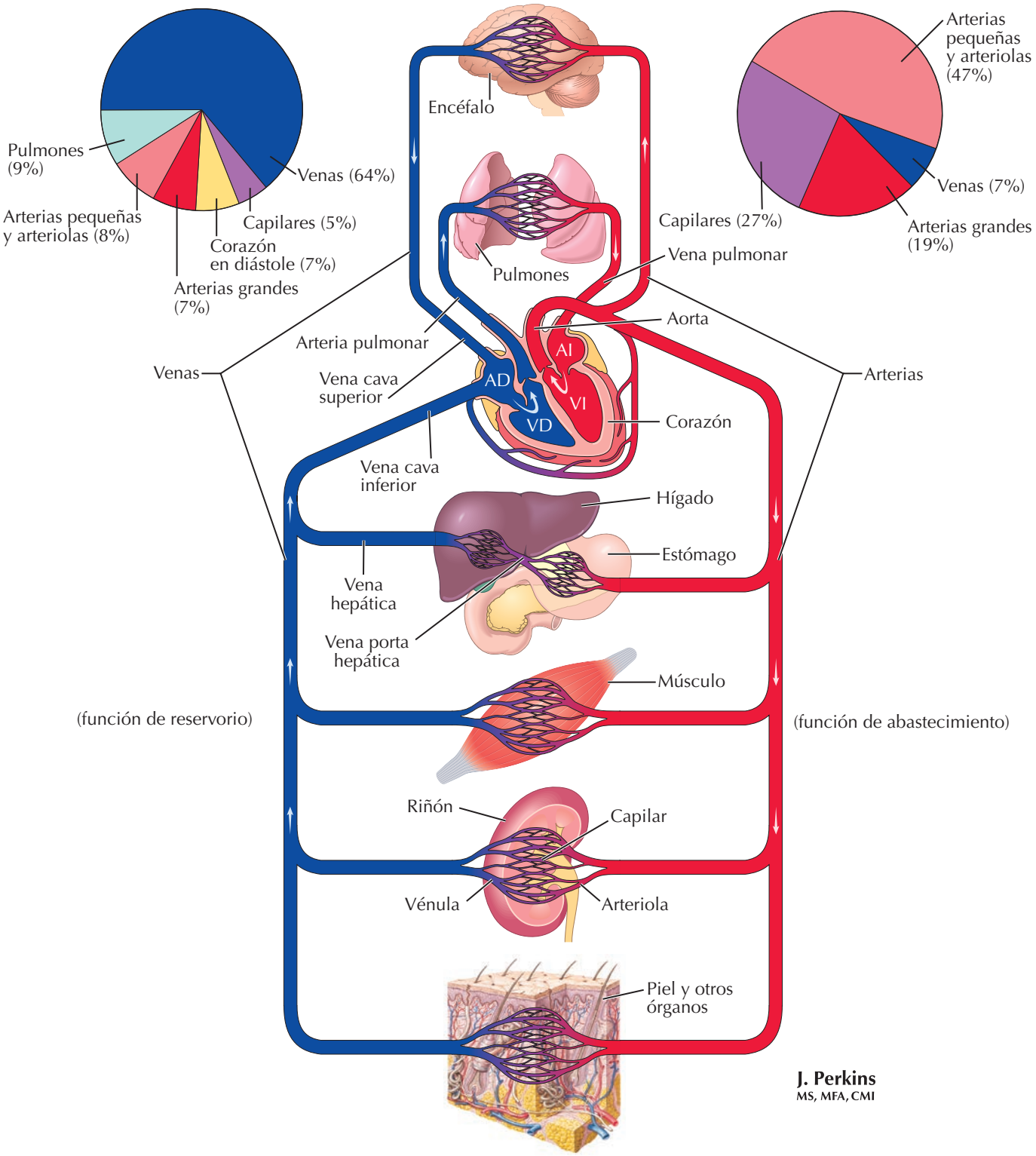

booksmedicos.org

Arterias principales y puntos de localización del pulso

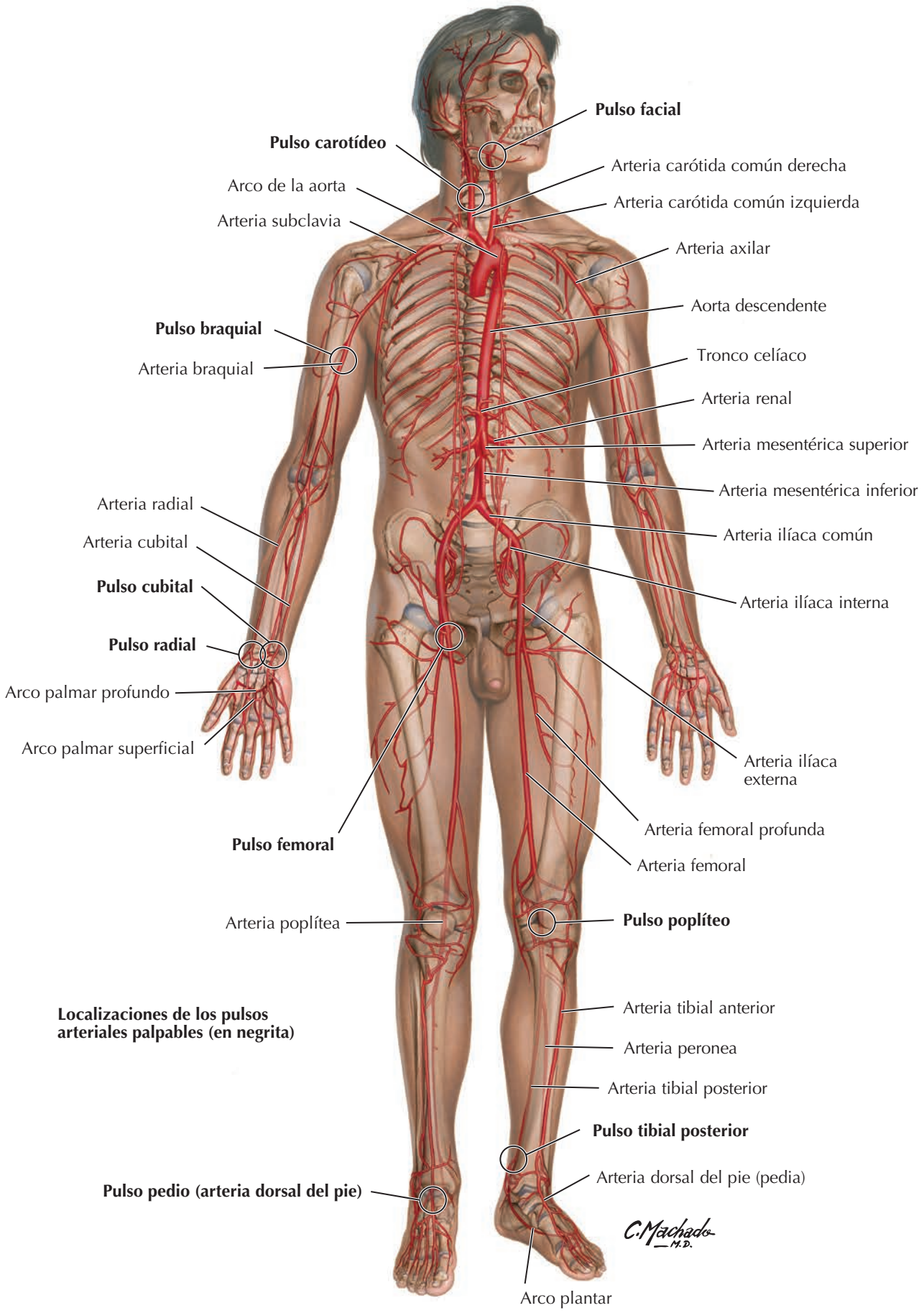

booksmedicos.org

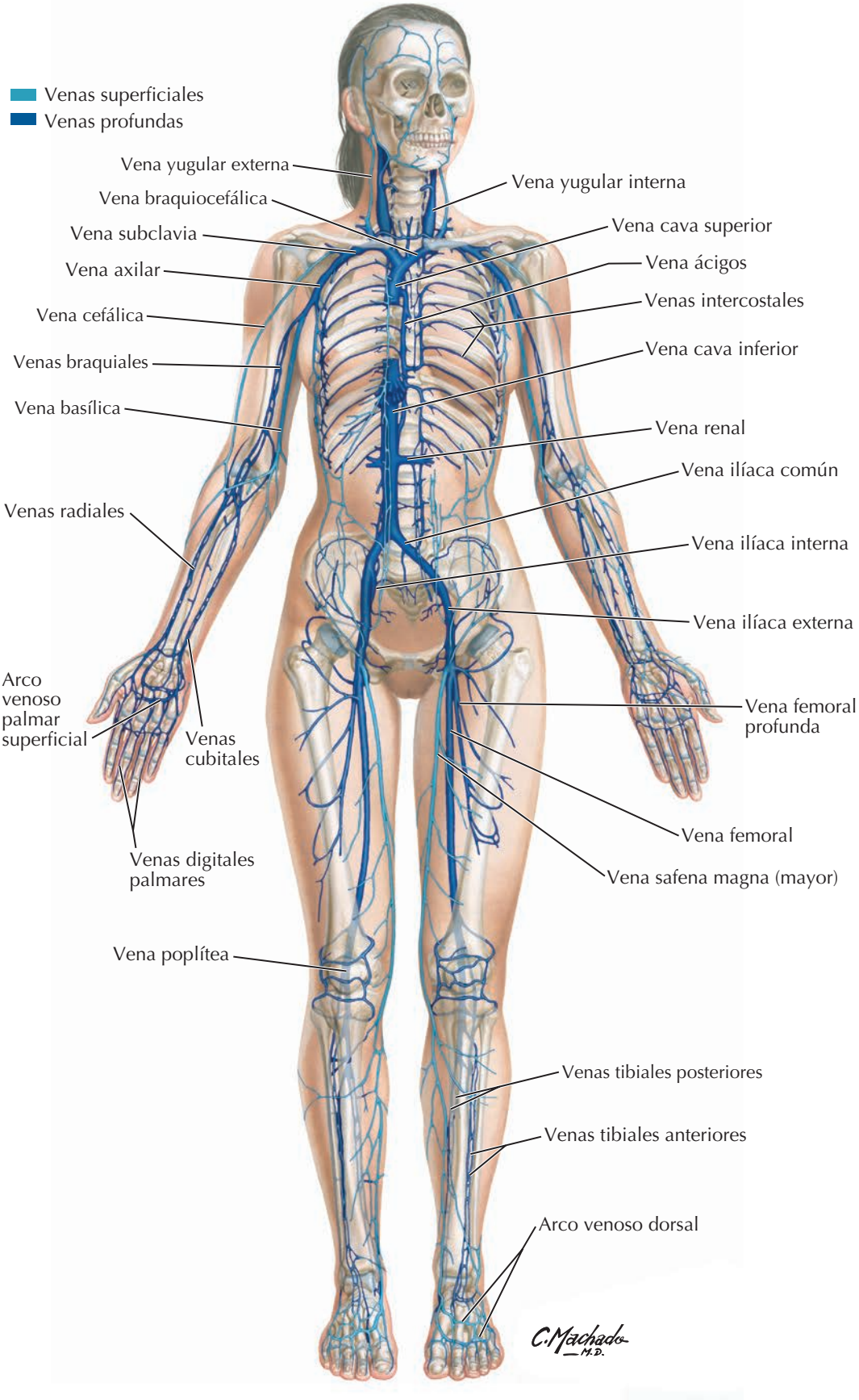

booksmedicos.org

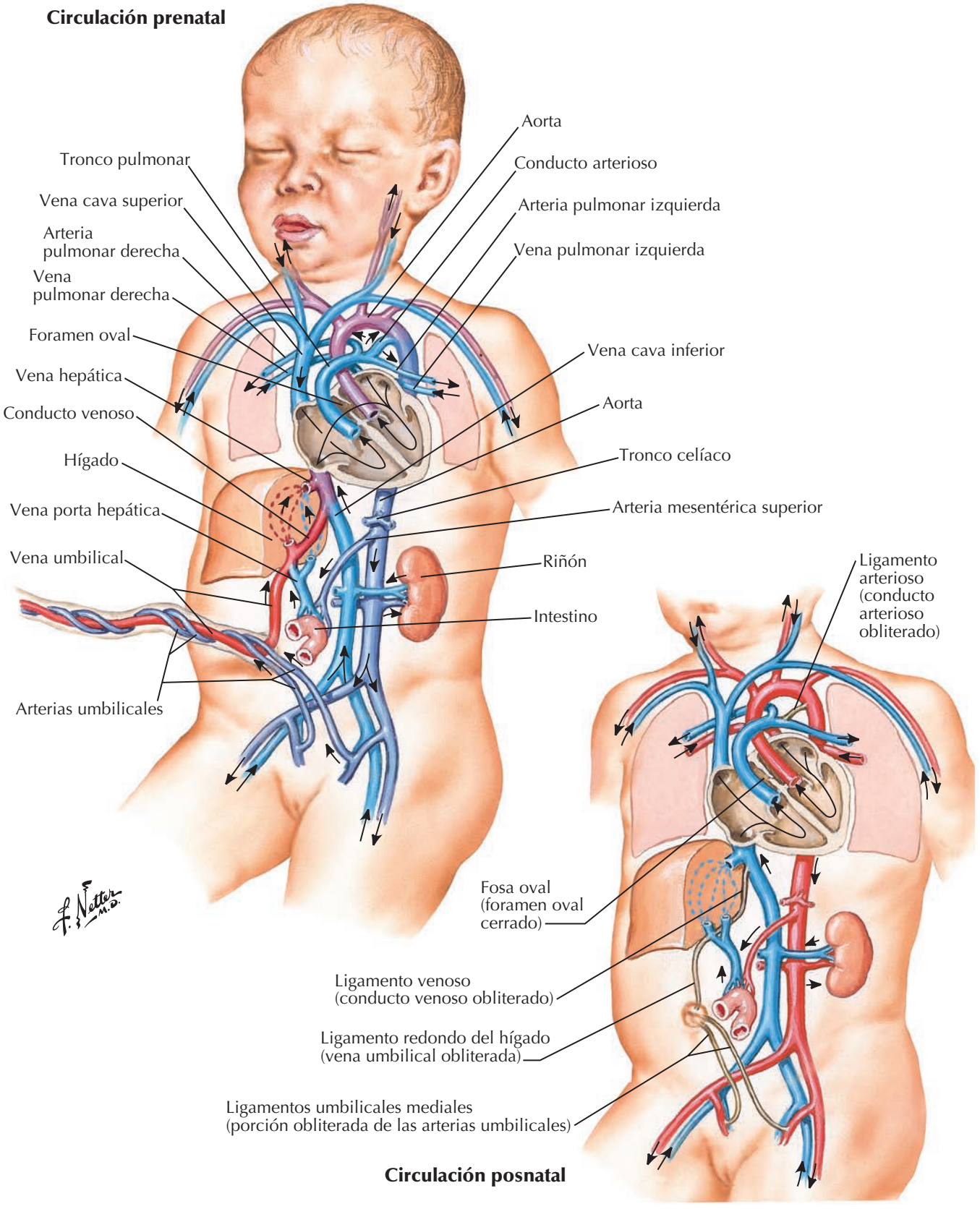

booksmedicos.org

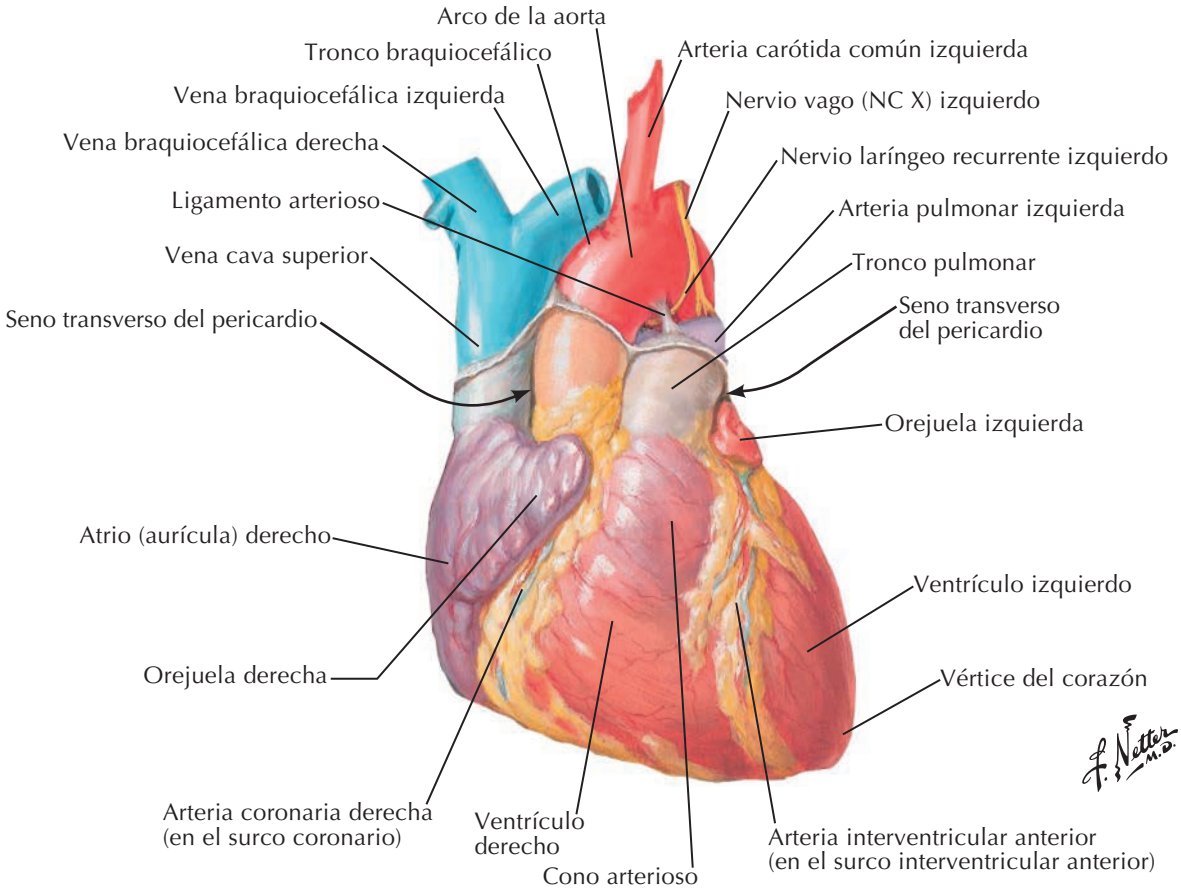

Áreas precordiales de auscultación:
El cierre de una válvula del corazón se escucha corriente abajo de la válvula cardíaca, es decir, en los ventrículos derecho e izquierdo para las válvulas tricúspide y mitral, respectivamente, y sobre el tronco pulmonar y aorta ascendente para las válvulas pulmonar y aórtica, respectivamente.

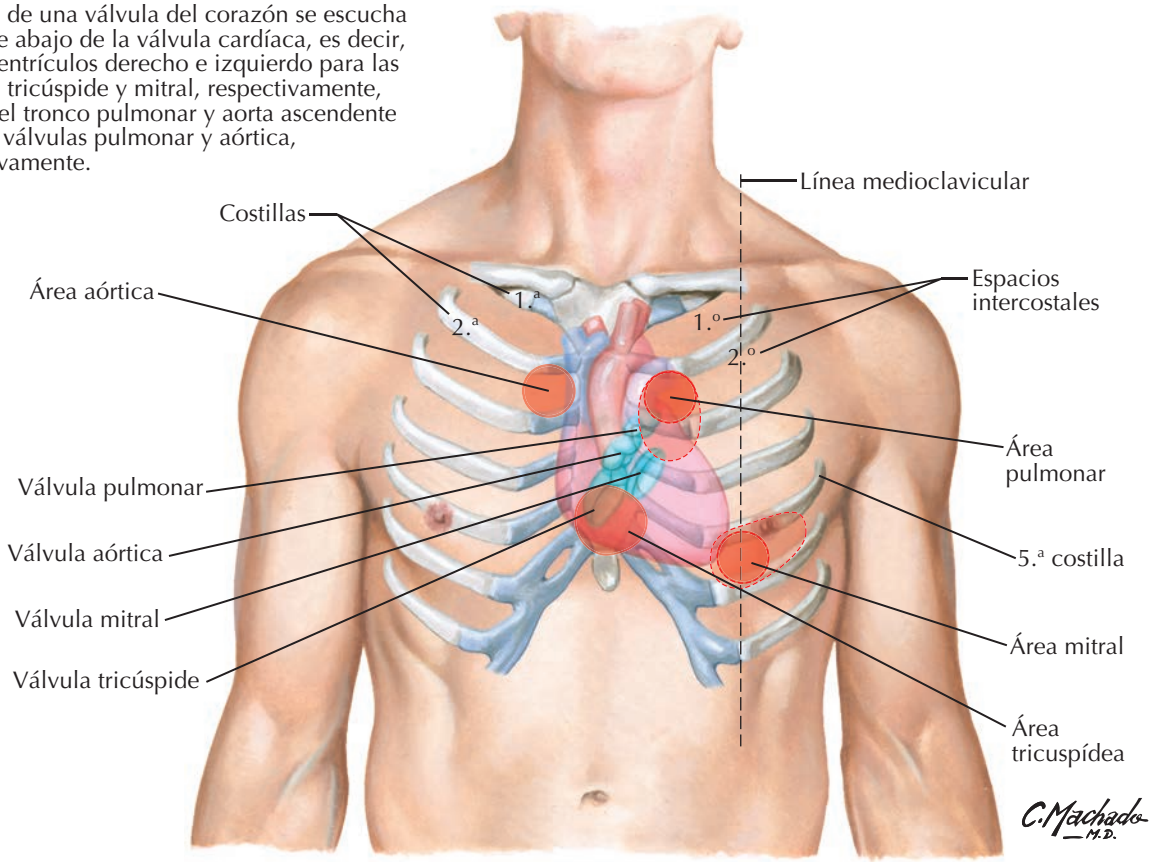

booksmedicos.org

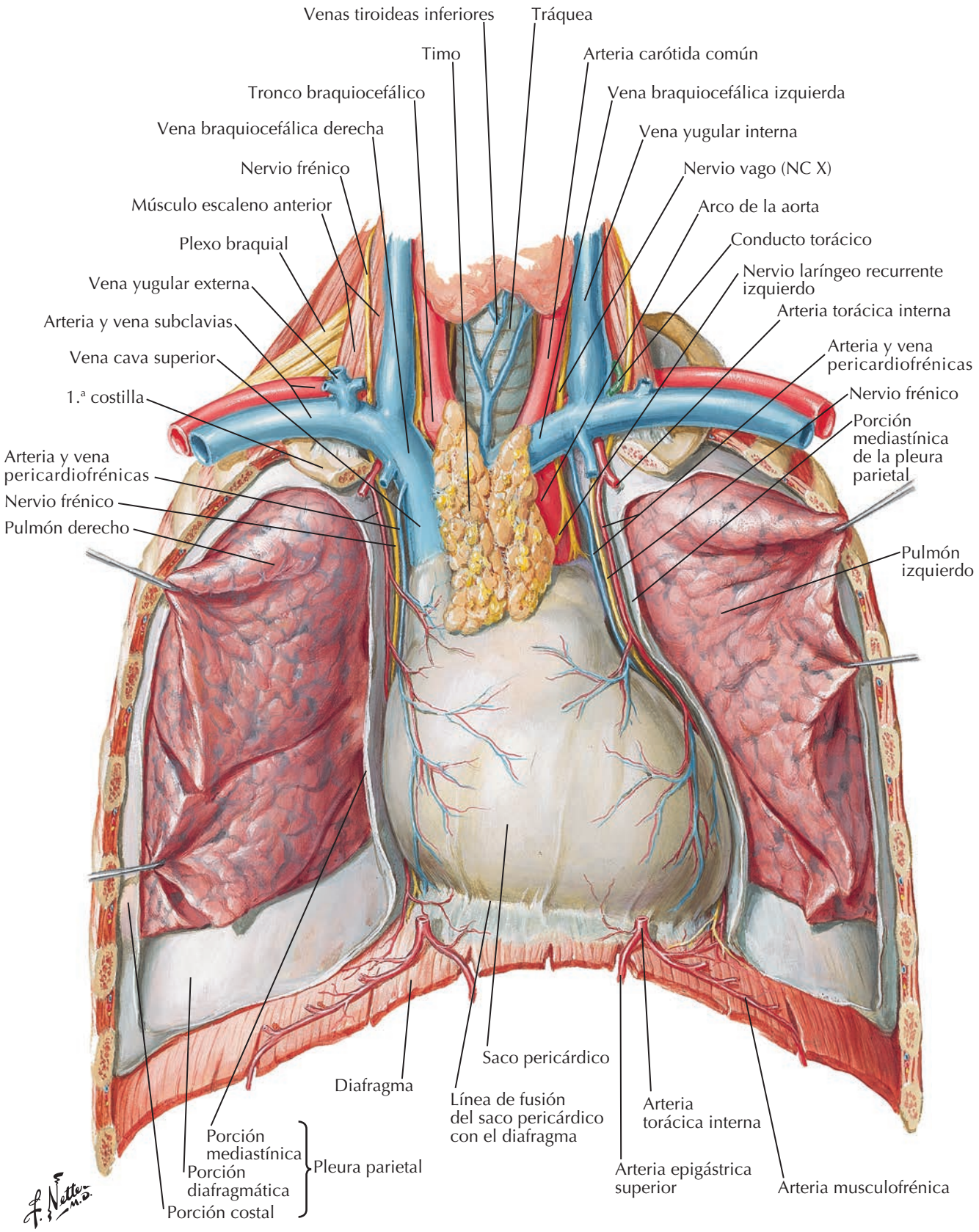

booksmedicos.org

Visión frontal

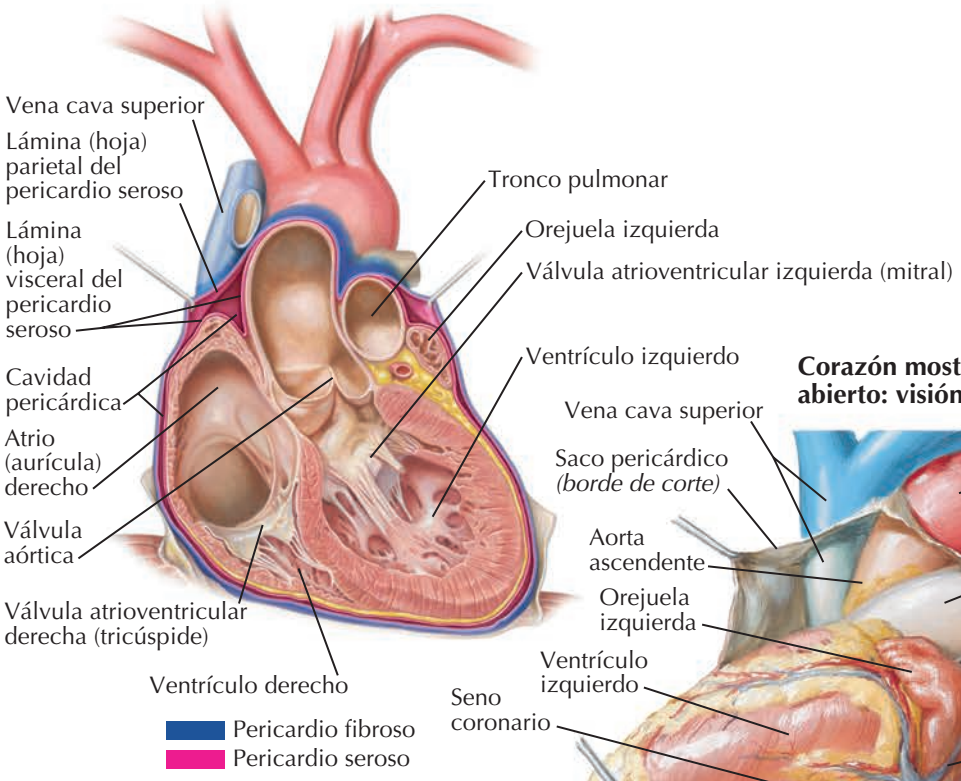

Corazón mostrado fuera del saco pericárdico abierto: visión lateral izquierda

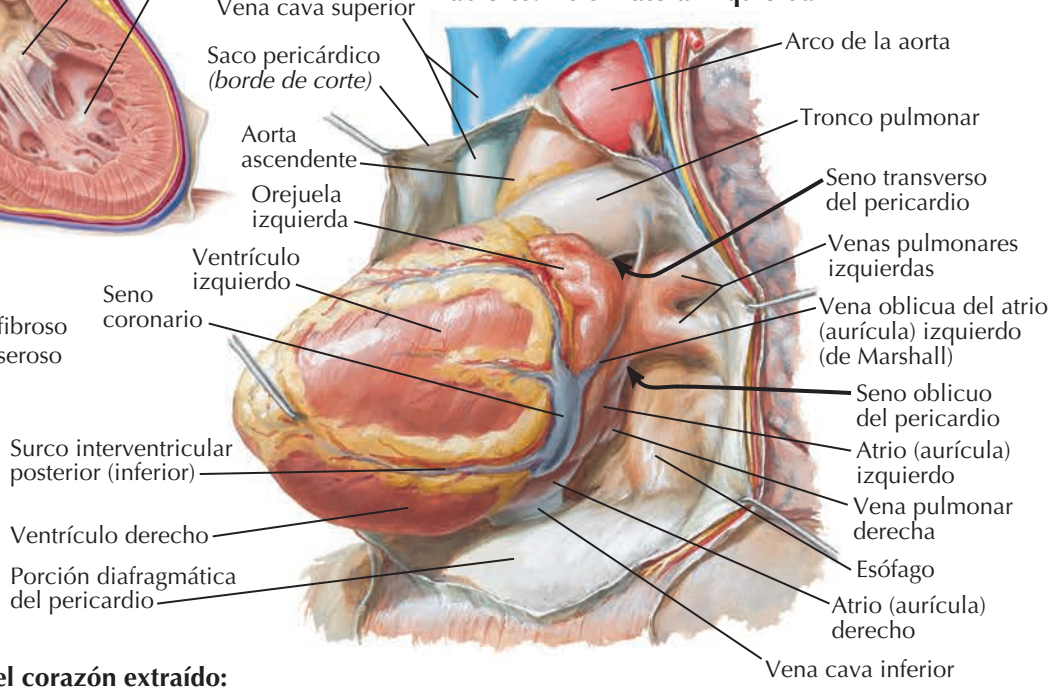

Saco pericárdico con el corazón extraído: visión anterior

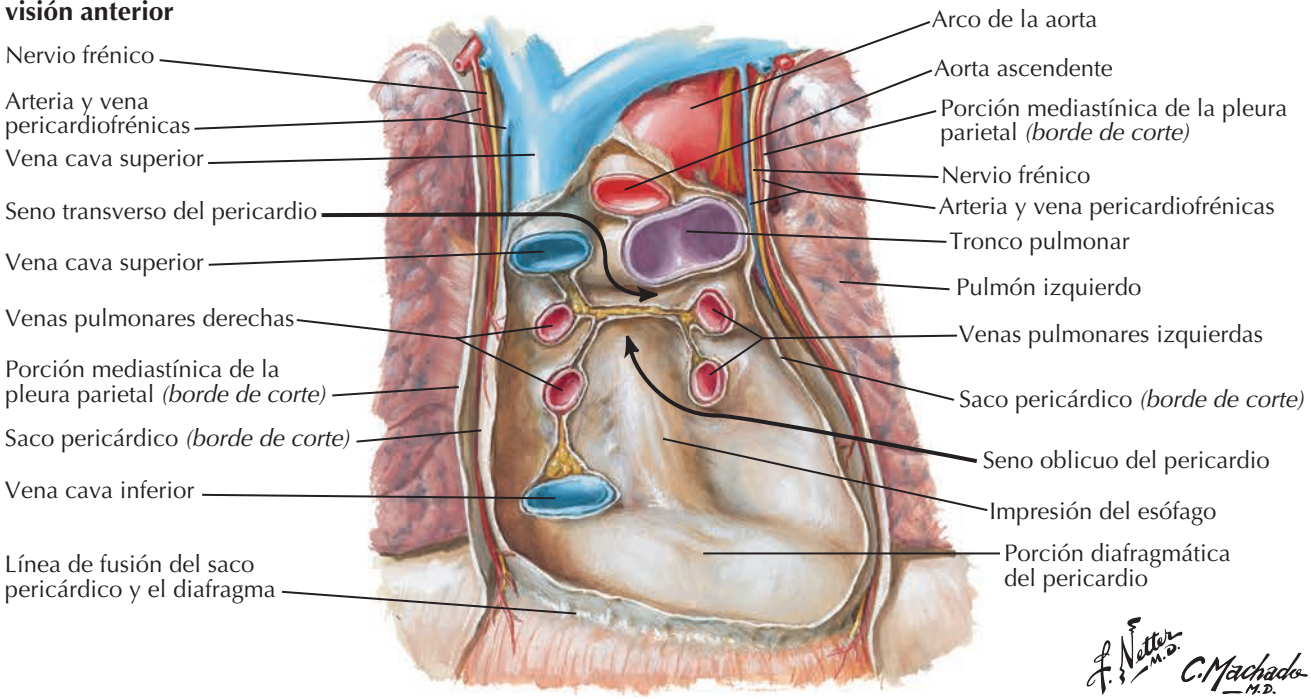

F. Netter M.D. C. Machado M.D.

booksmedicos.org

Véase también **lámina S-BP 99**

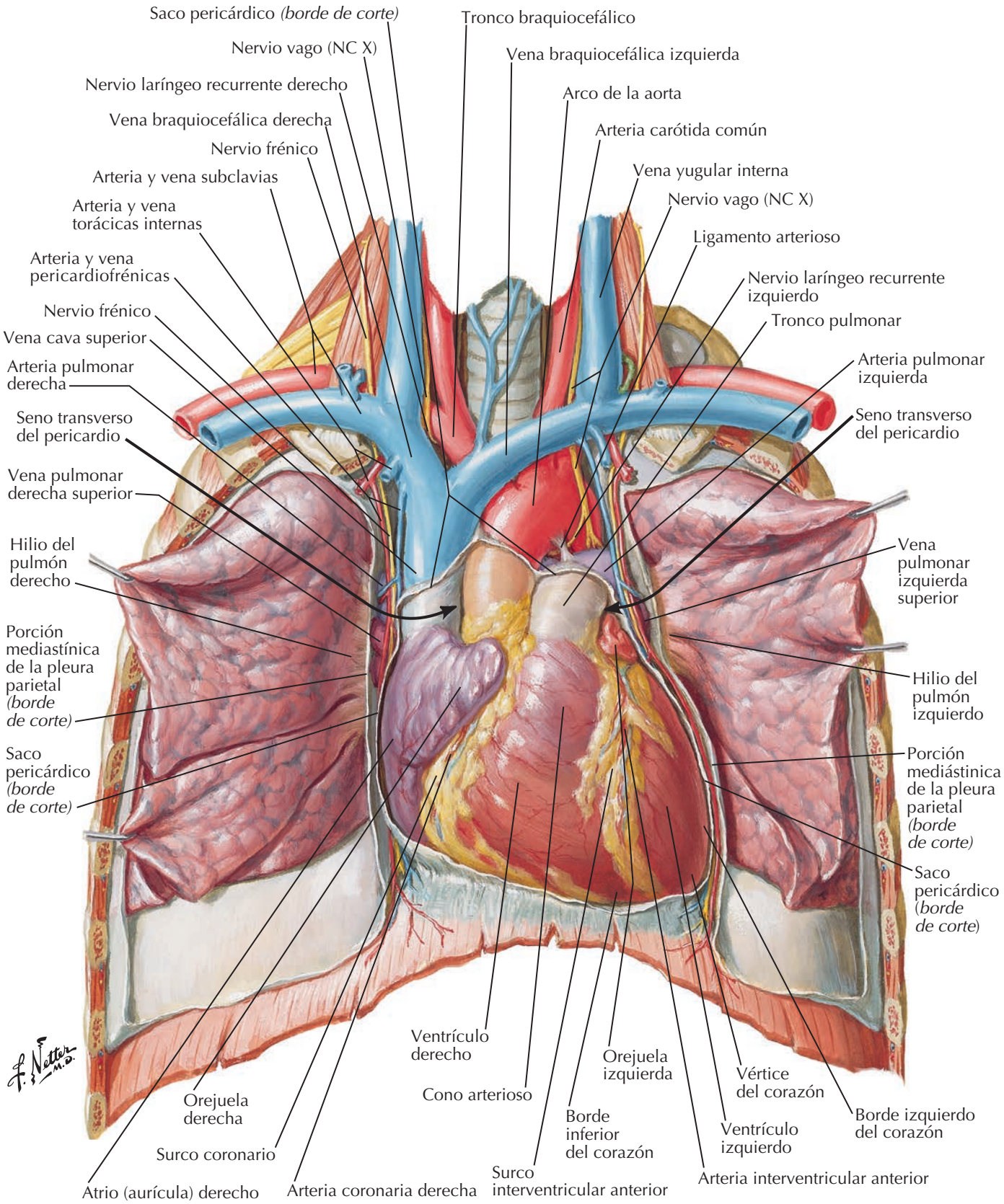

booksmedicos.org

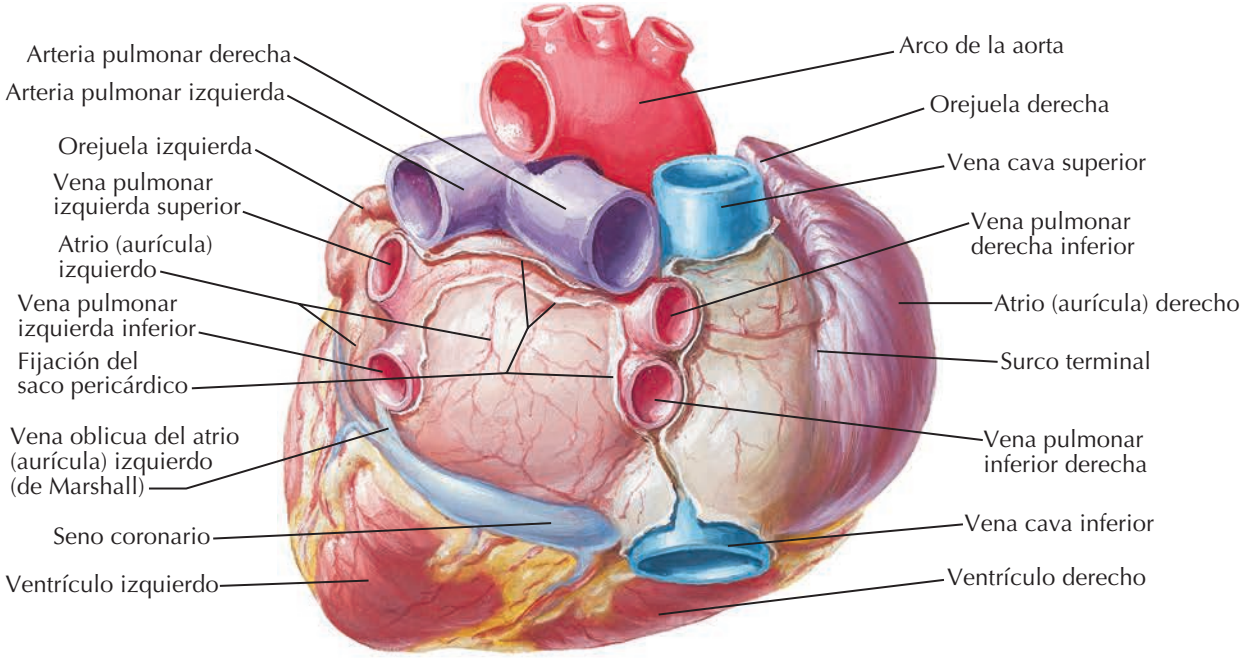

Base del corazón: visión posterior

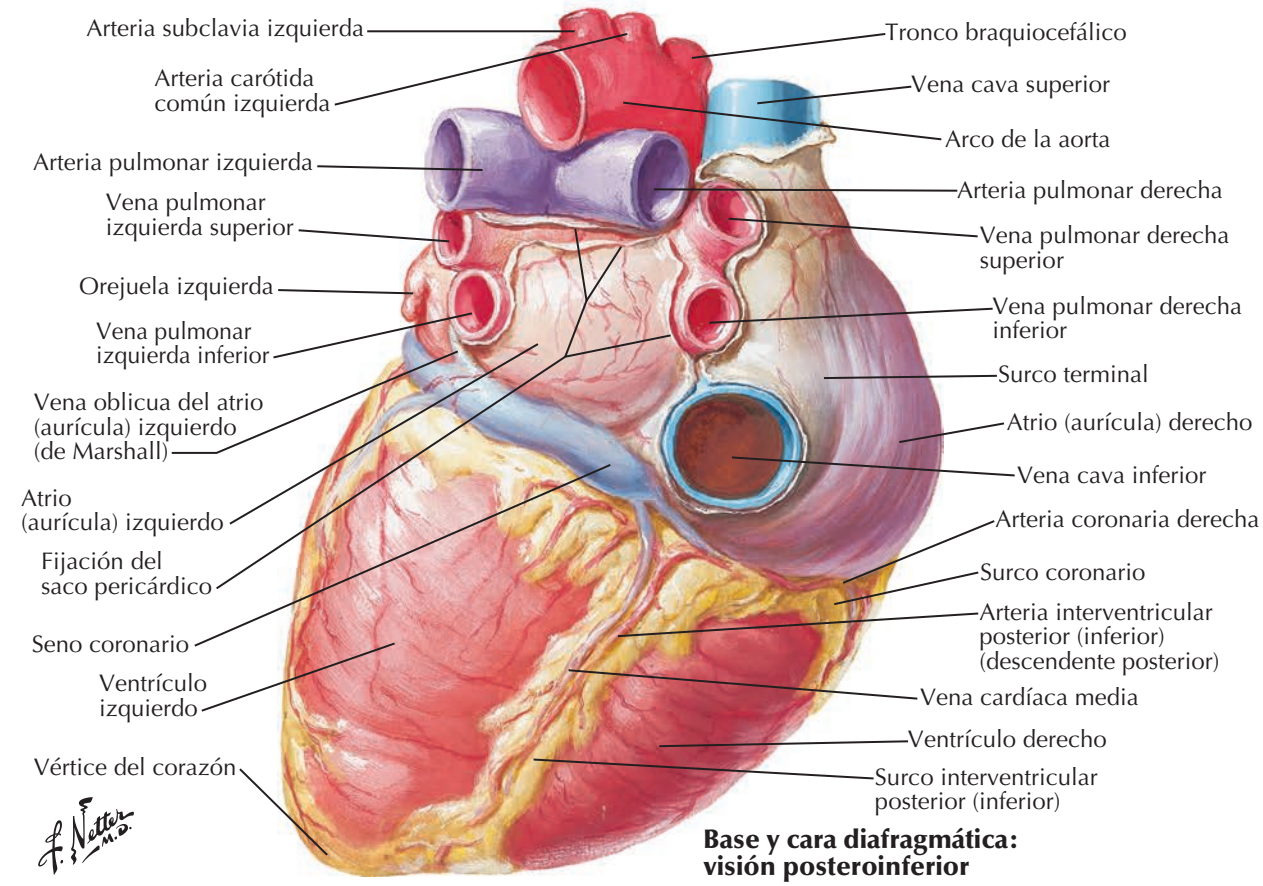

Base y cara diafragmática: visión posteroinferior

booksmedicos.org

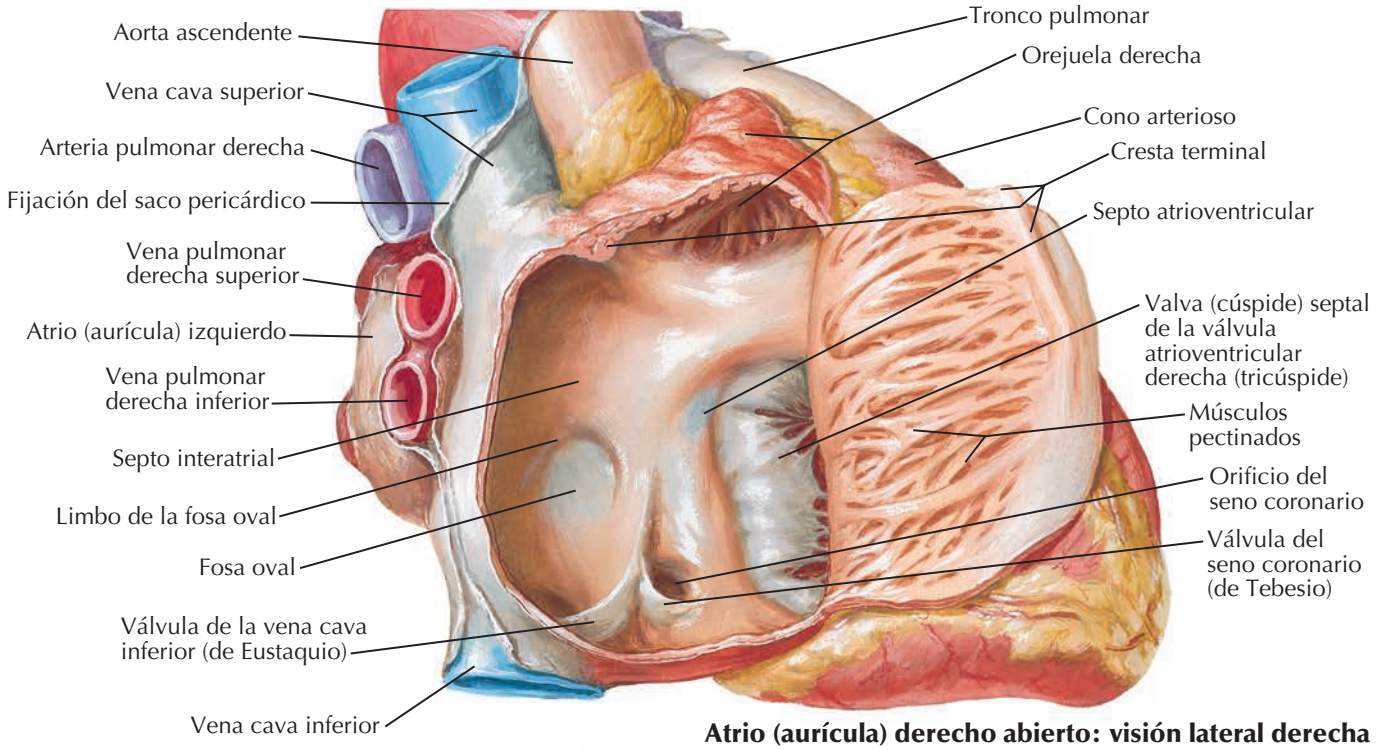

Atrio (aurícula) derecho abierto: visión lateral derecha

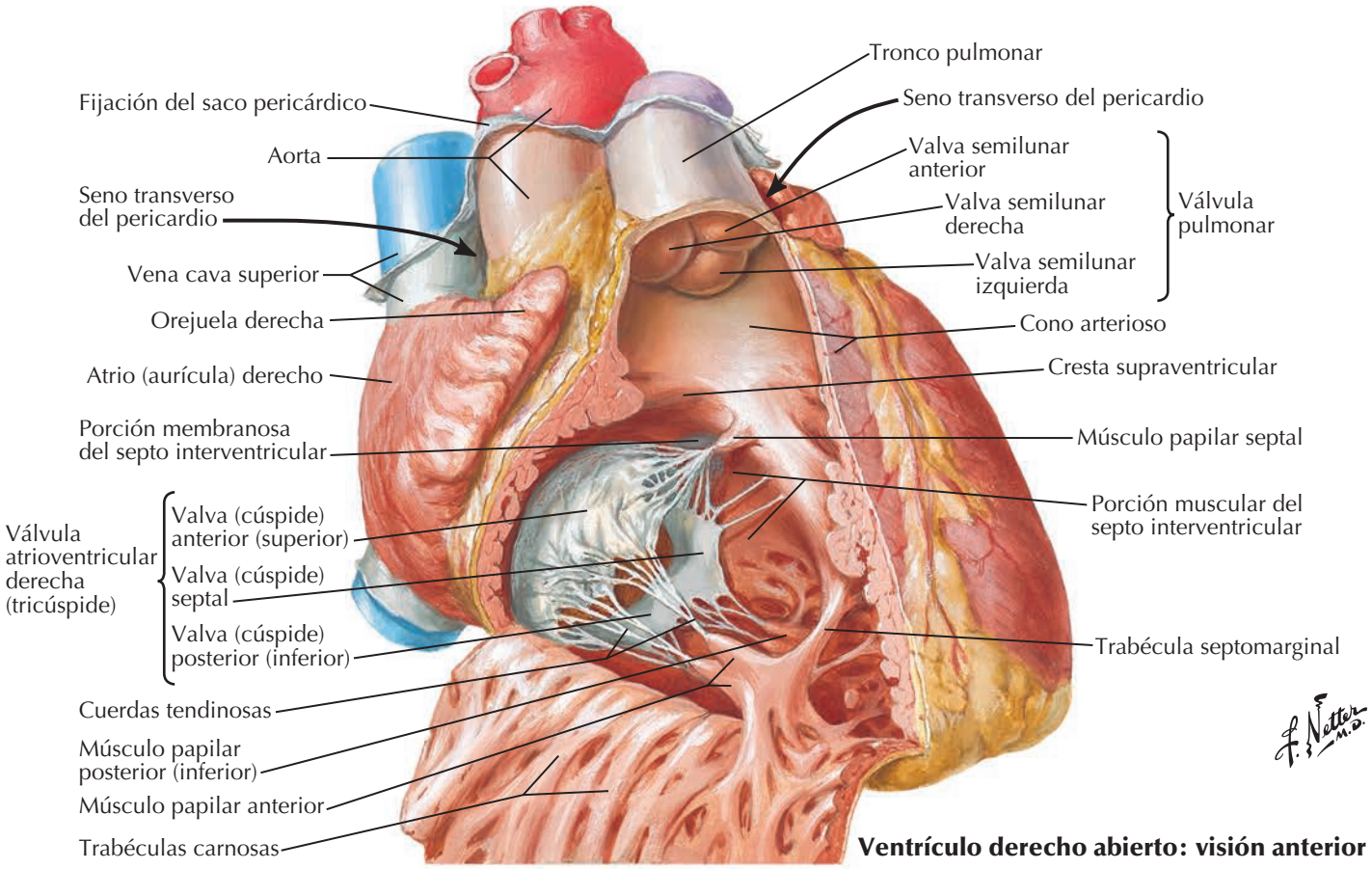

Ventrículo derecho abierto: visión anterior

booksmedicos.org

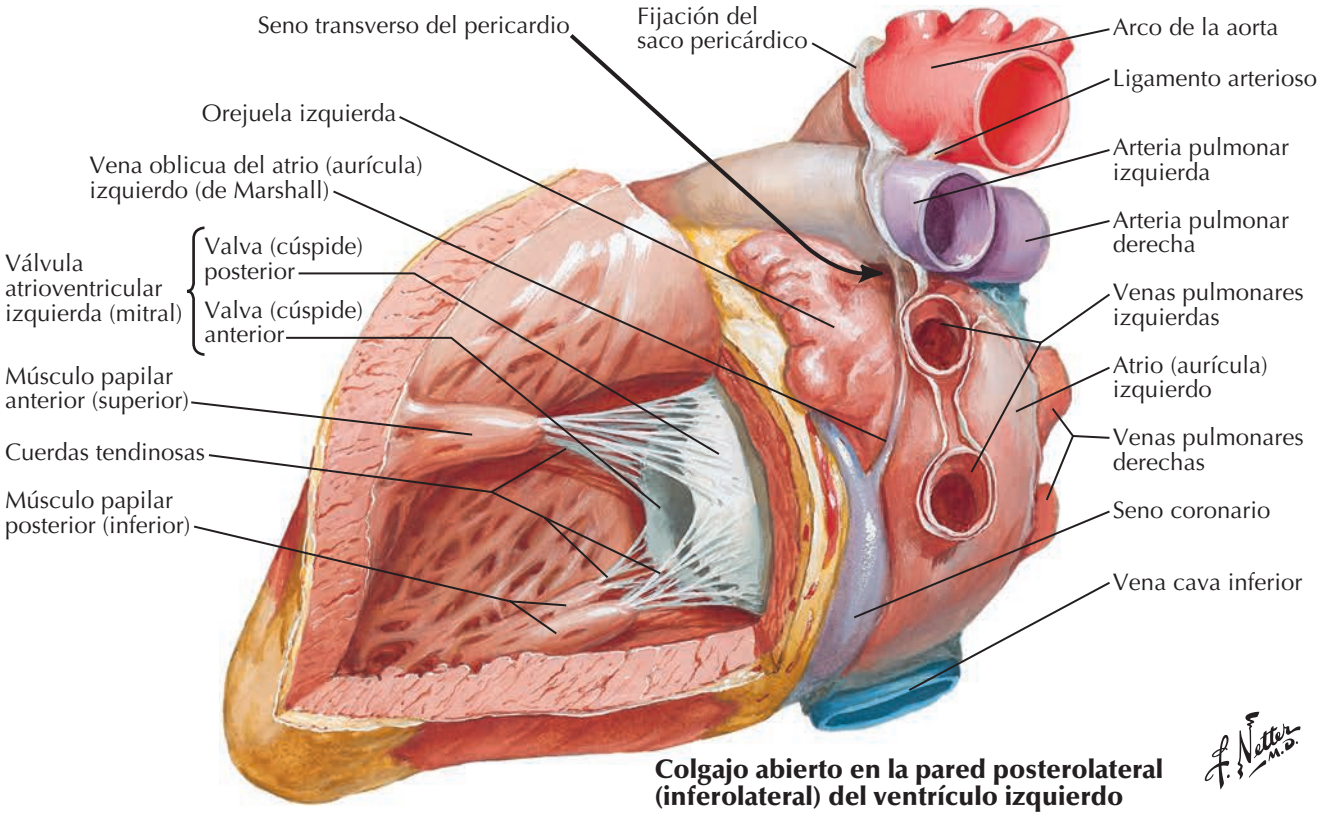

Colgajo abierto en la pared posterolateral (inferolateral) del ventrículo izquierdo

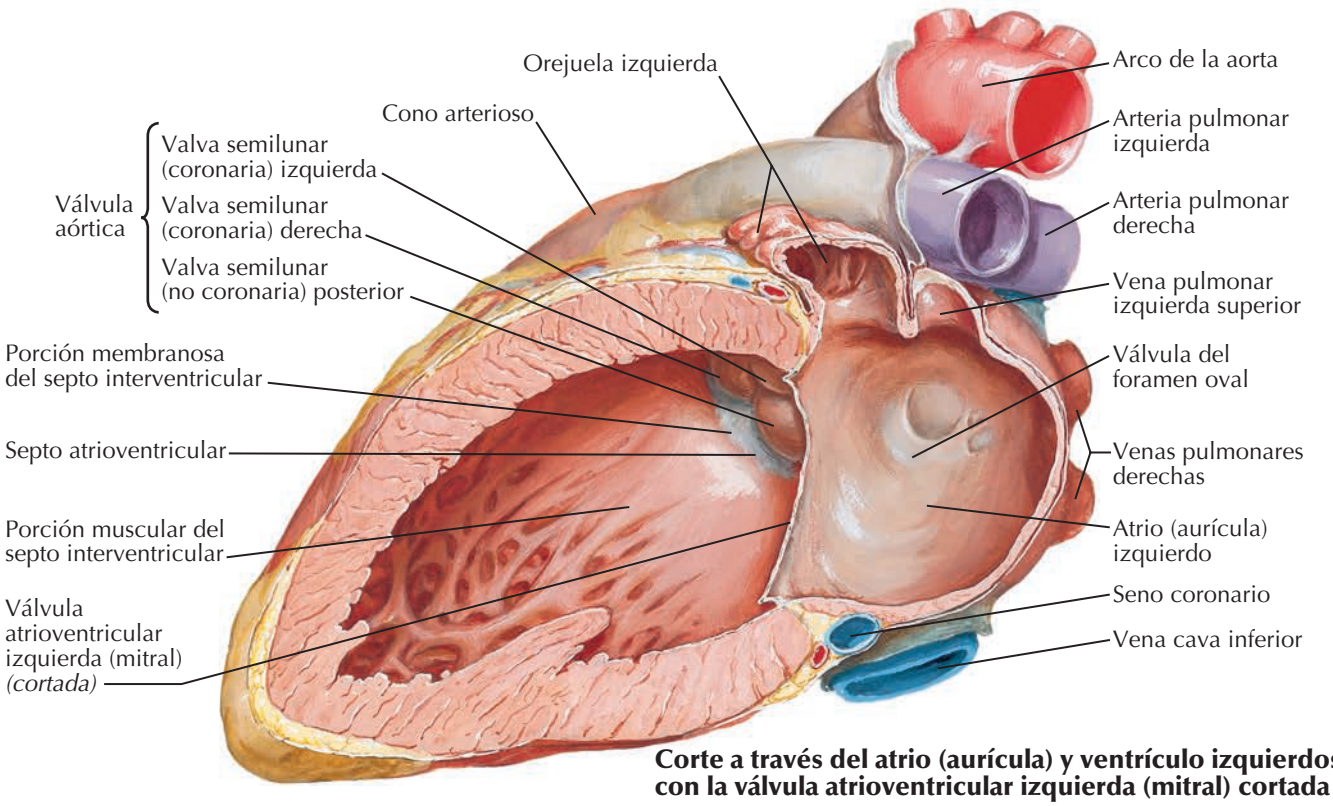

Corte a través del atrio (aurícula) y ventrículo izquierdos con la válvula atrioventricular izquierda (mitral) cortada

booksmedicos.org

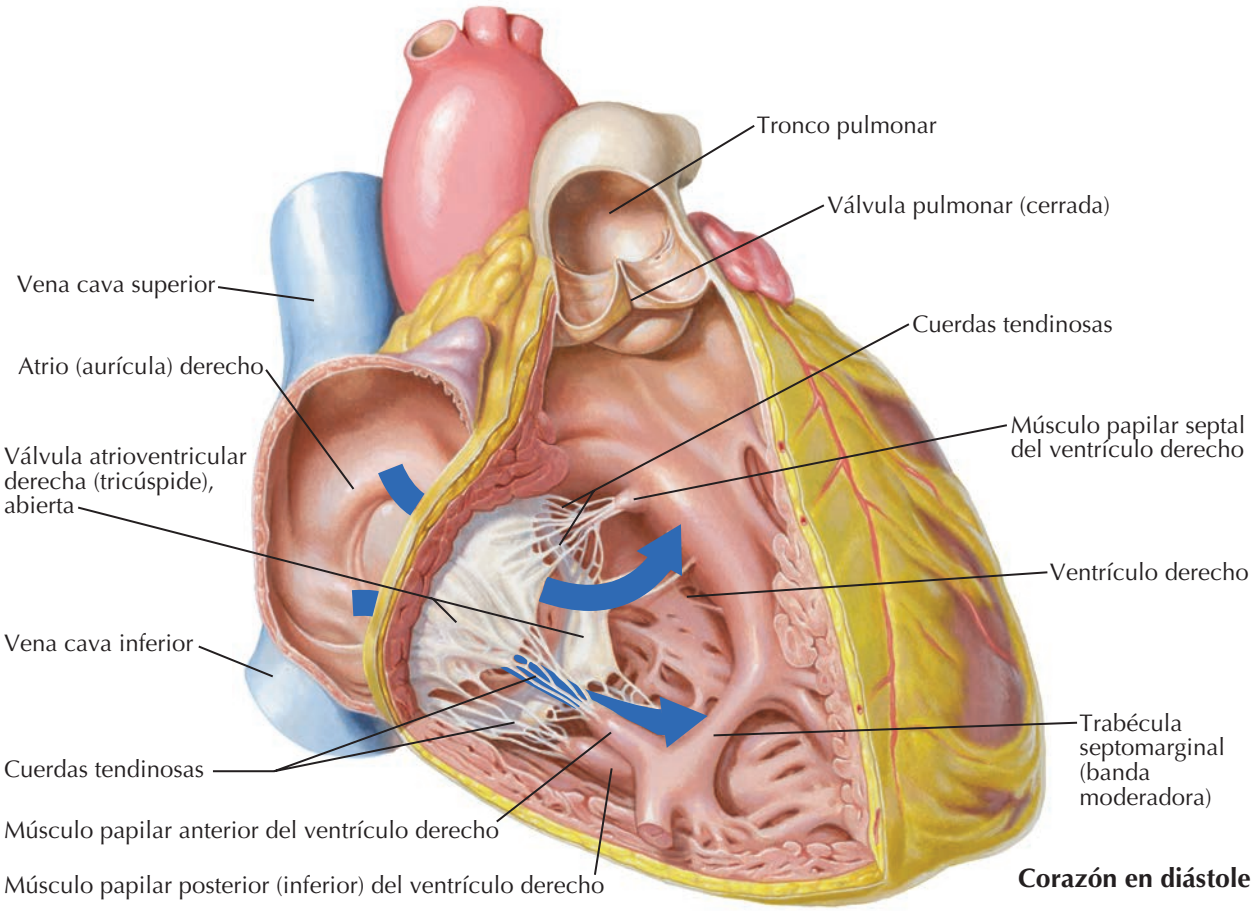

Corazón en diástole

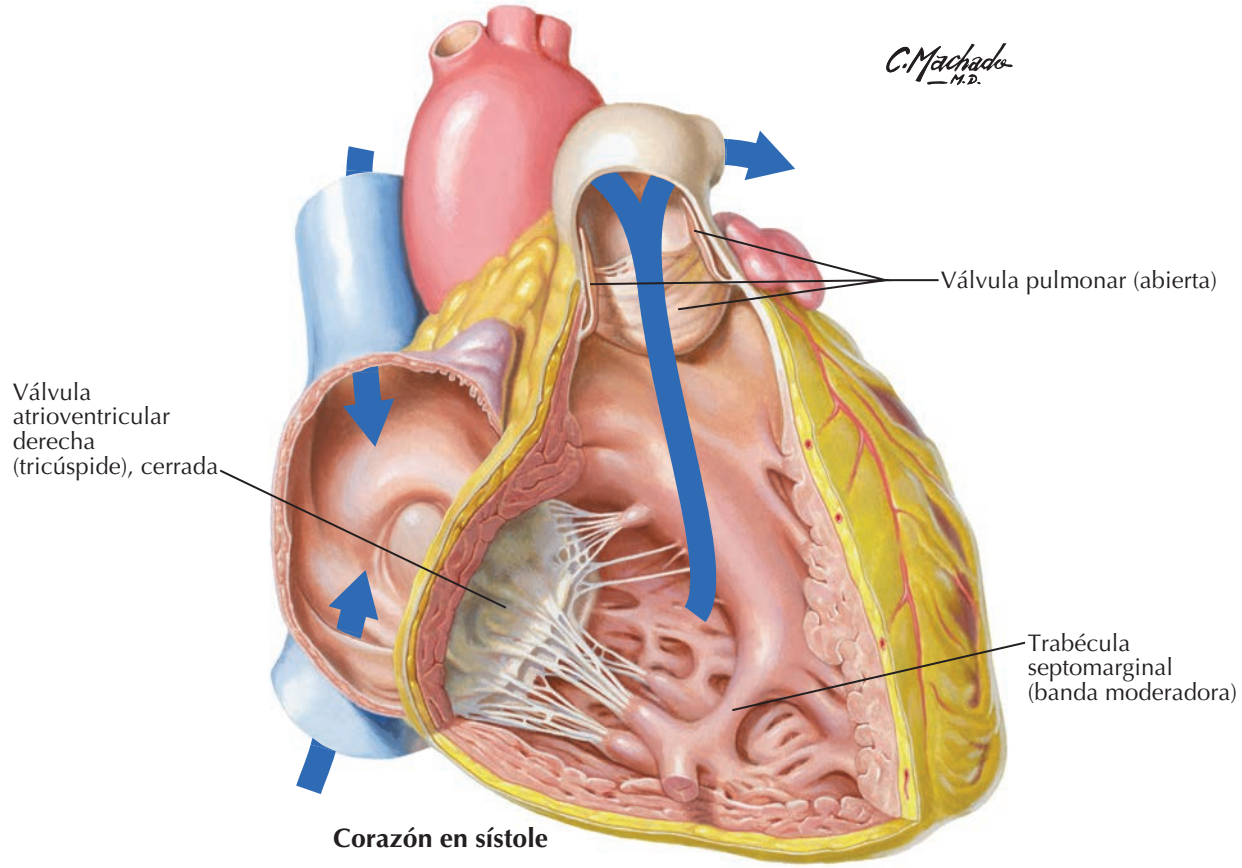

Corazón en sístole

booksmedicos.org

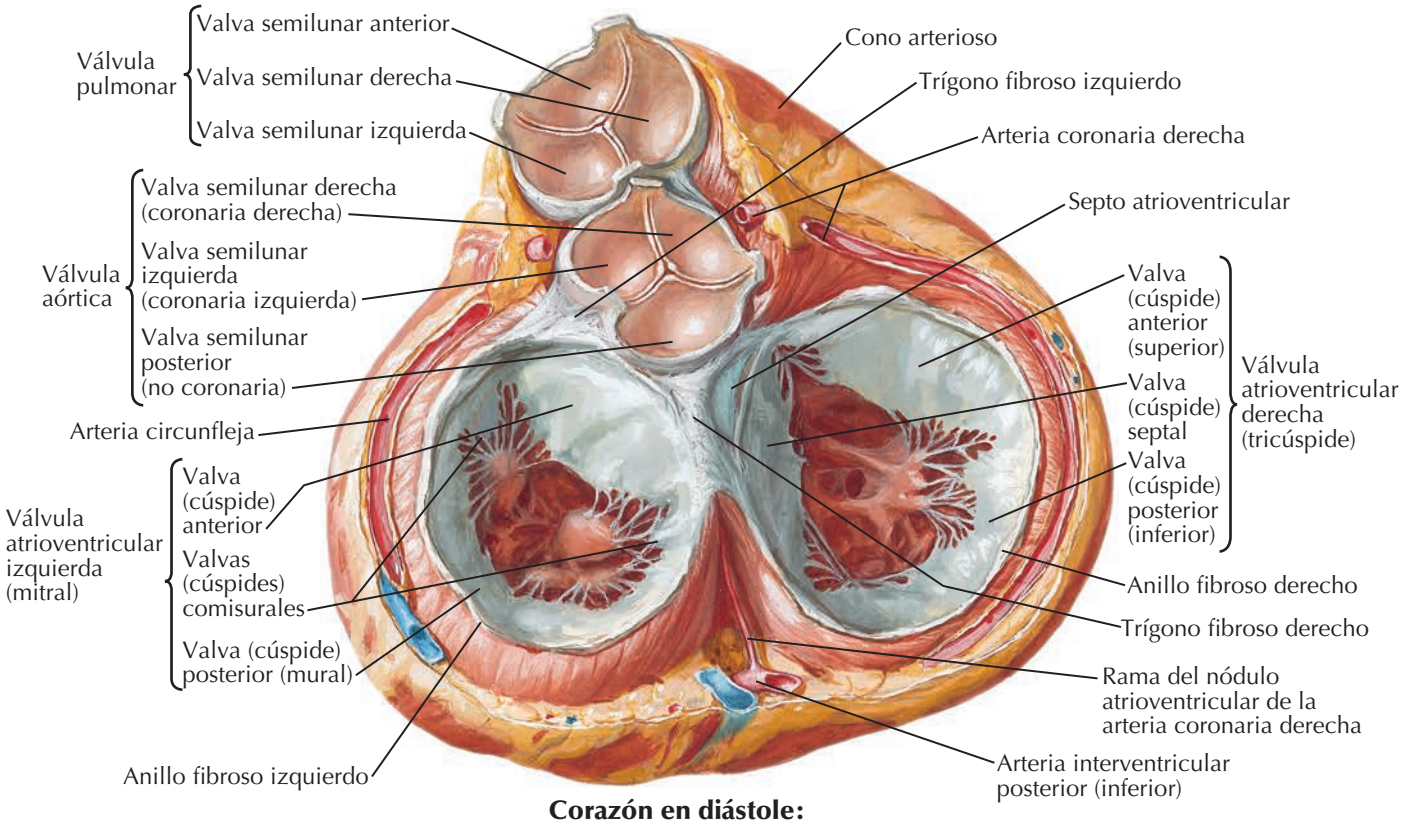

Corazón en diástole: visto desde la base con los atrios (aurículas) extirpados

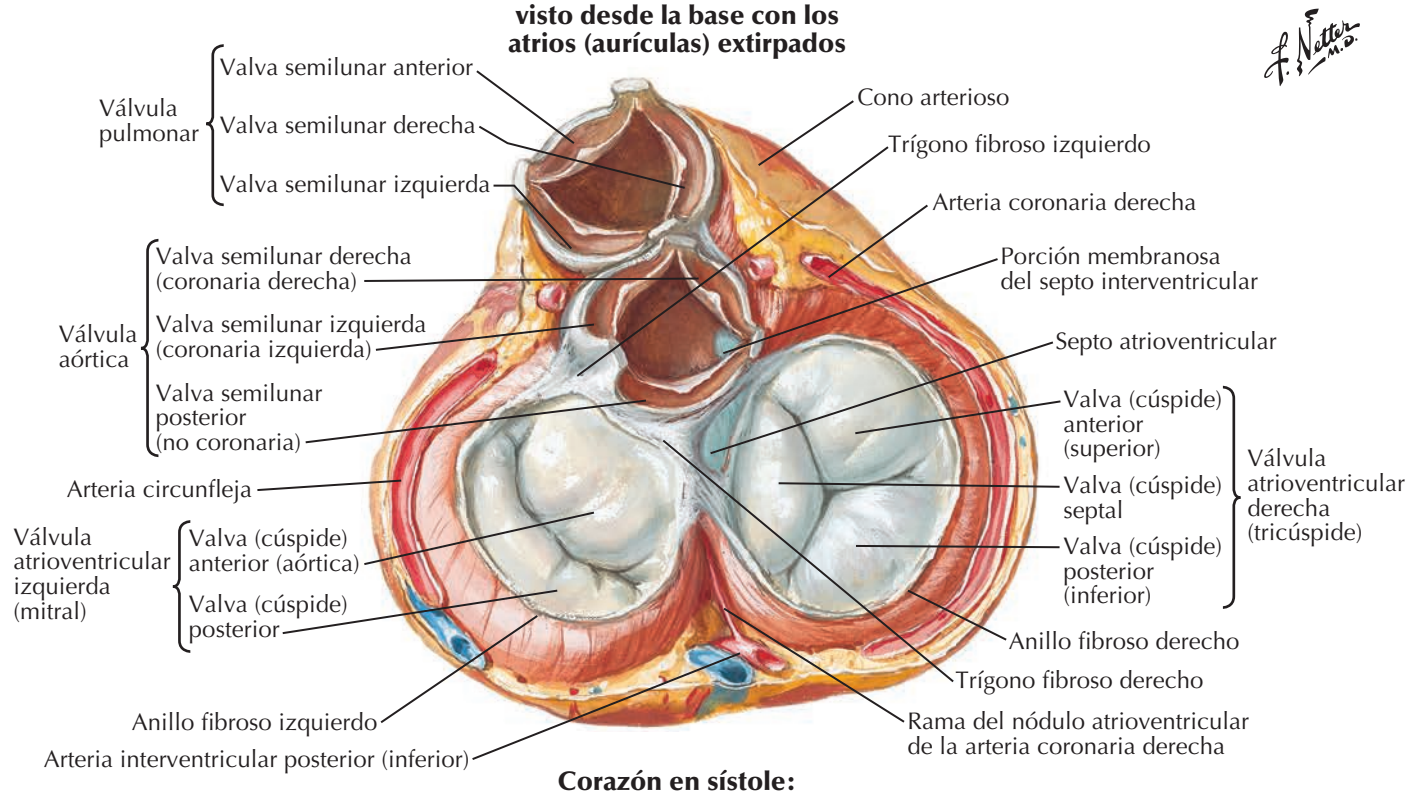

Corazón en sístole: visto desde la base con los atrios (aurículas) extirpados

booksmedicos.org

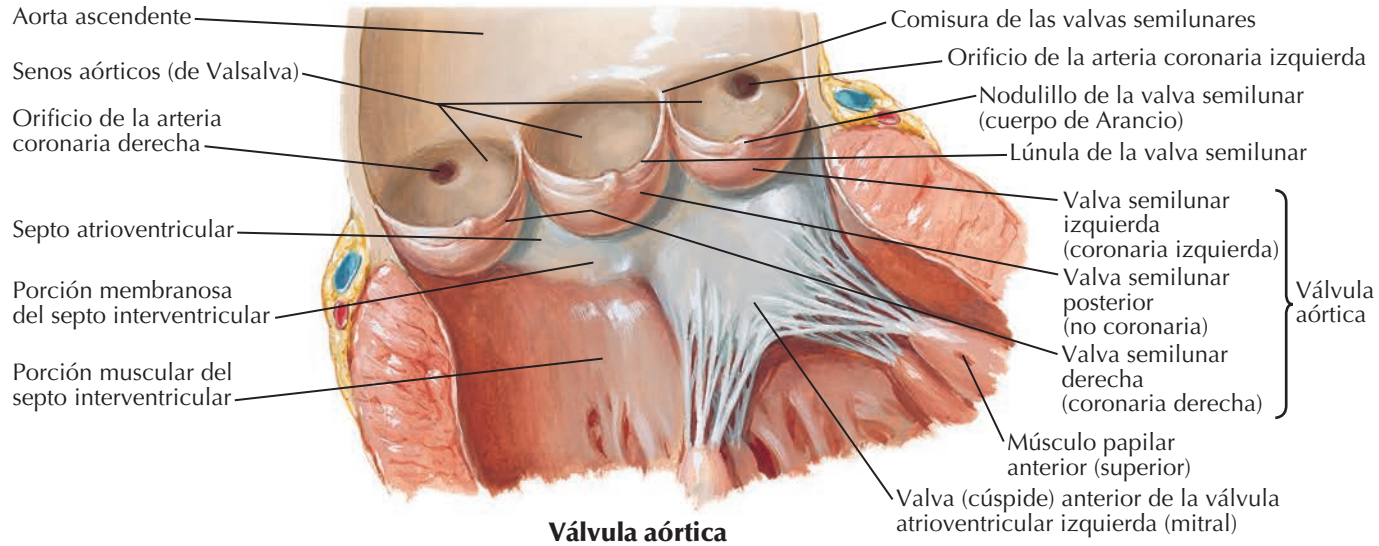

Válvula aórtica

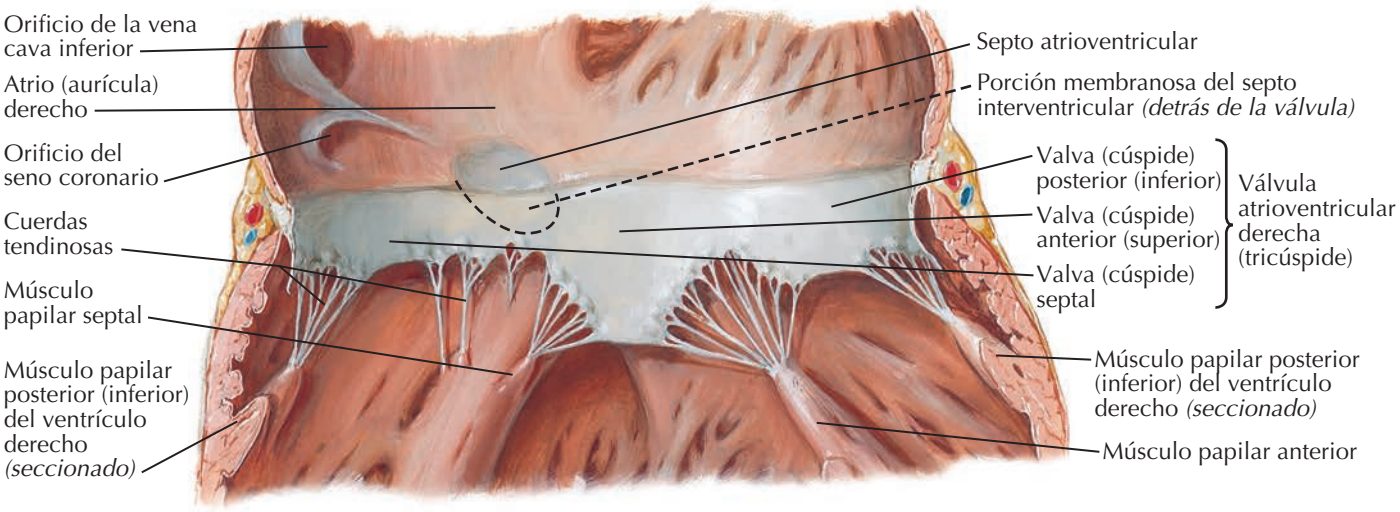

Válvula atrioventricular derecha (tricúspide)

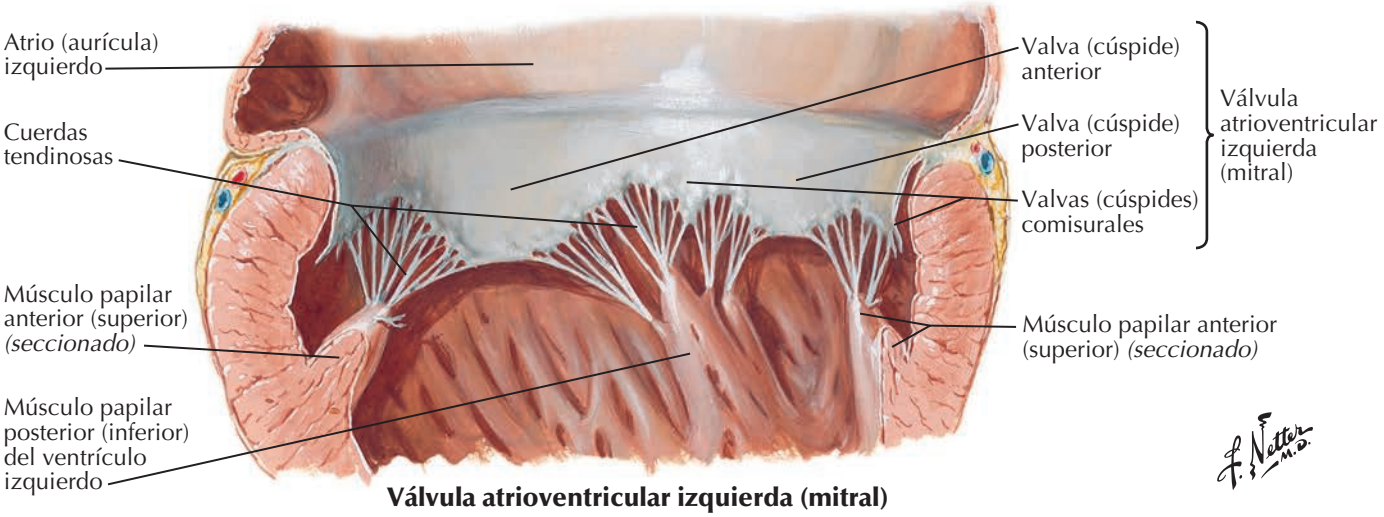

Válvula atrioventricular izquierda (mitral)

booksmedicos.org

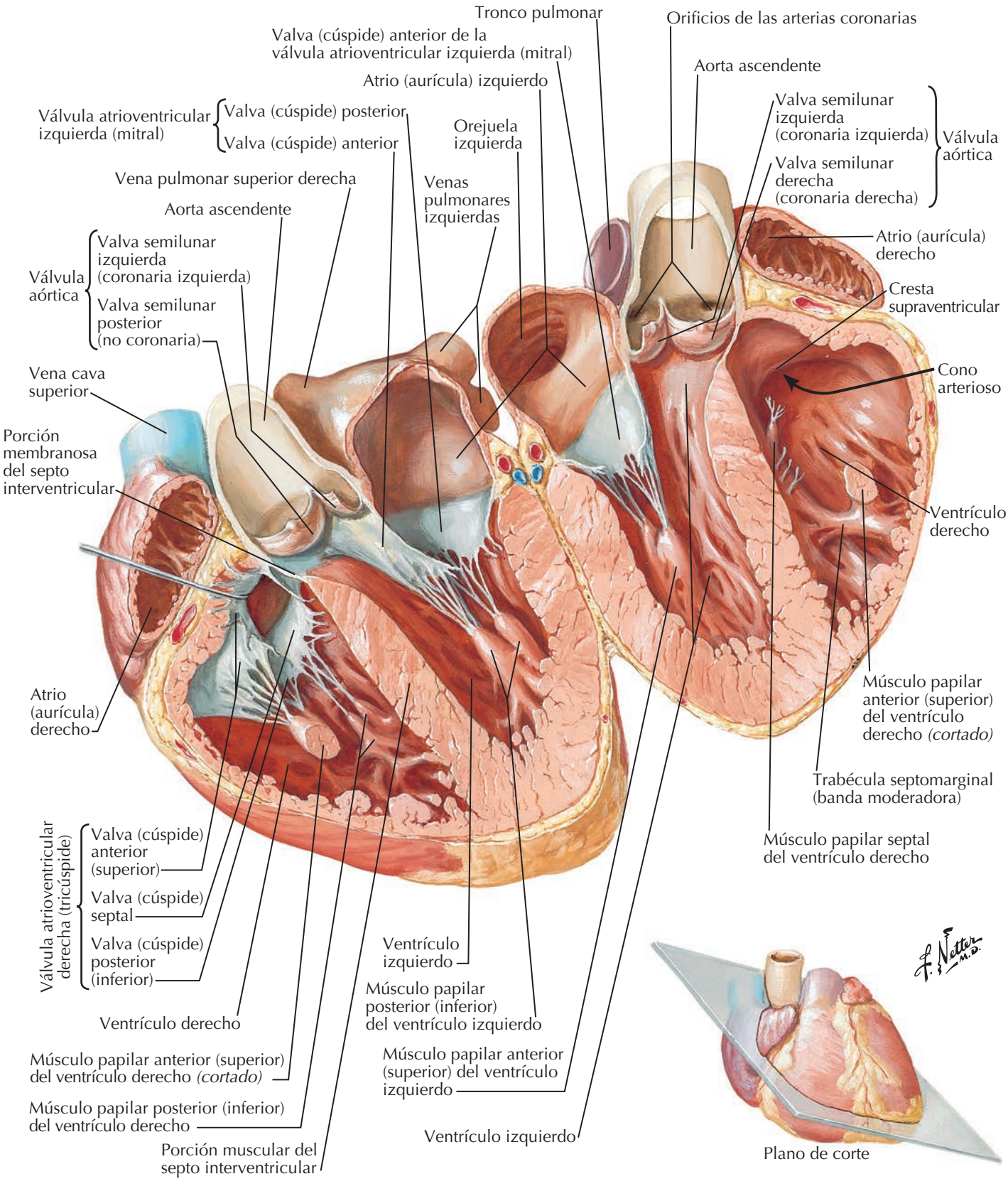

booksmedicos.org

Cara esternocostal

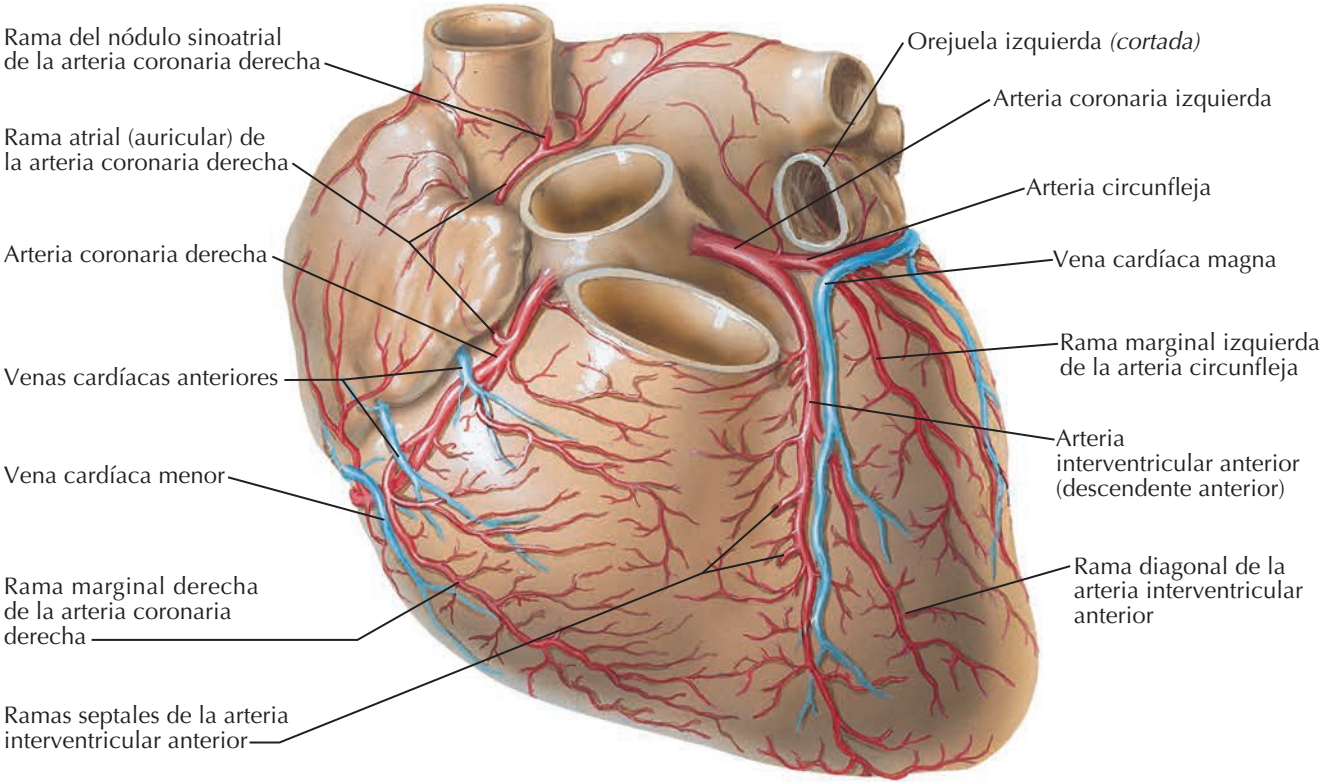

Cara diafragmática

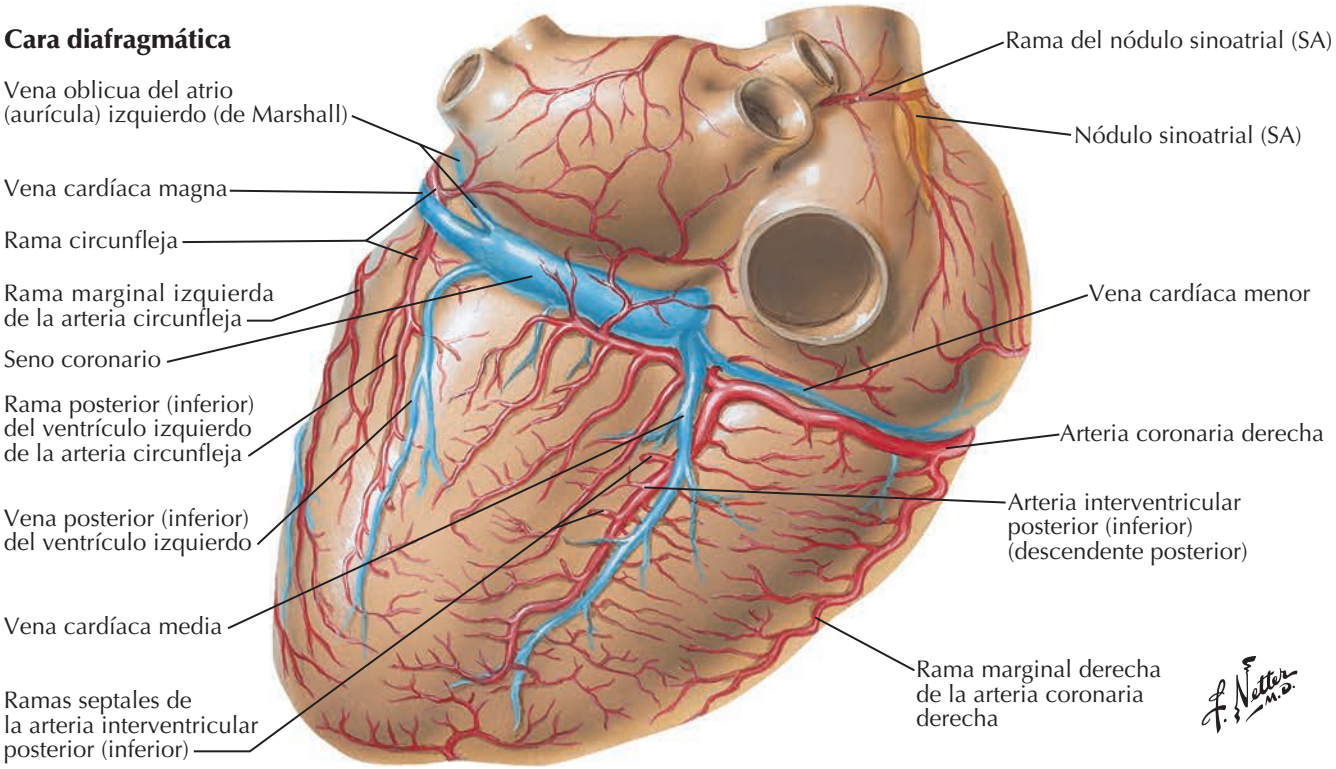

booksmedicos.org

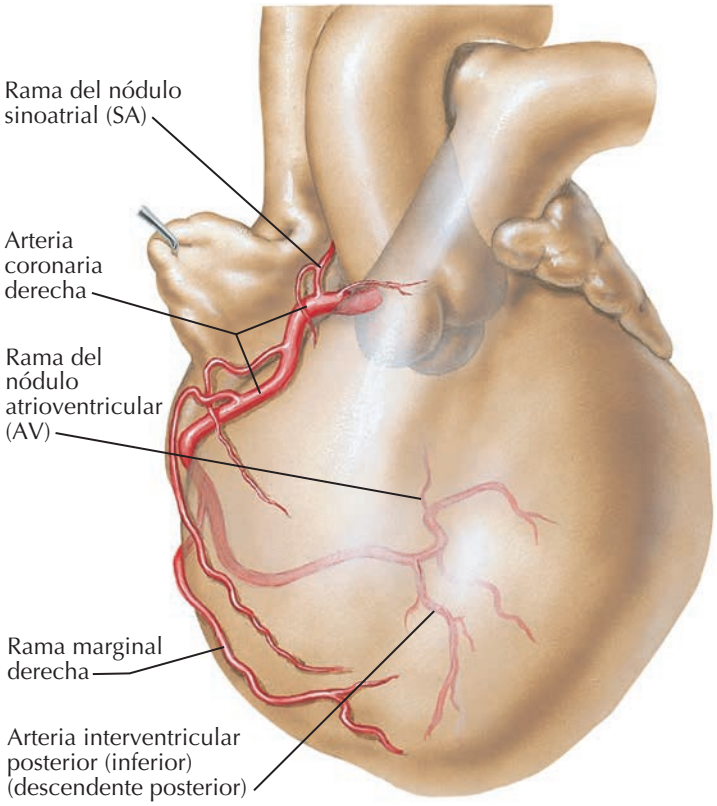

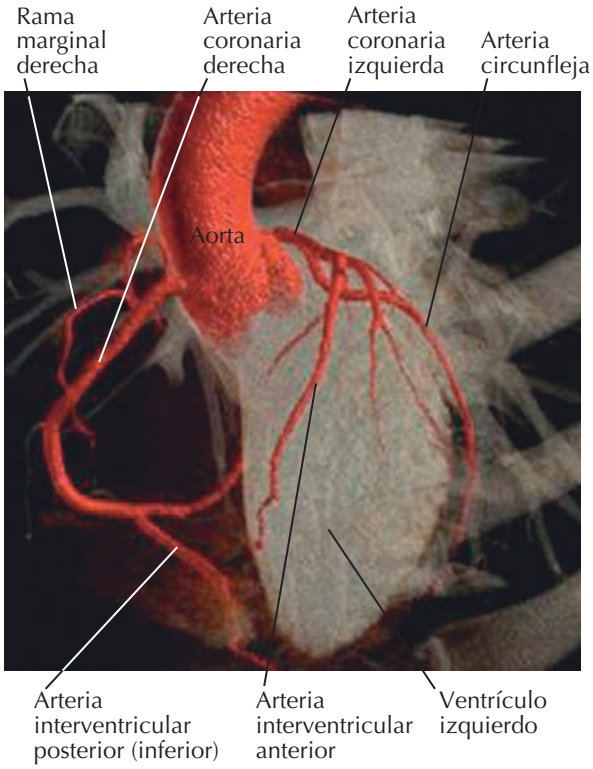

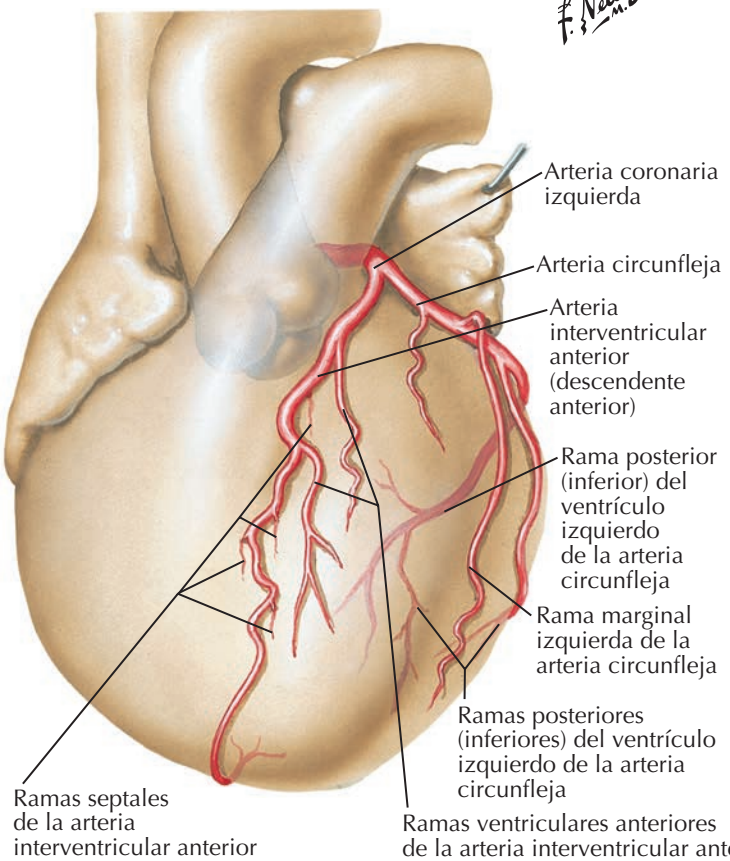

booksmedicos.org

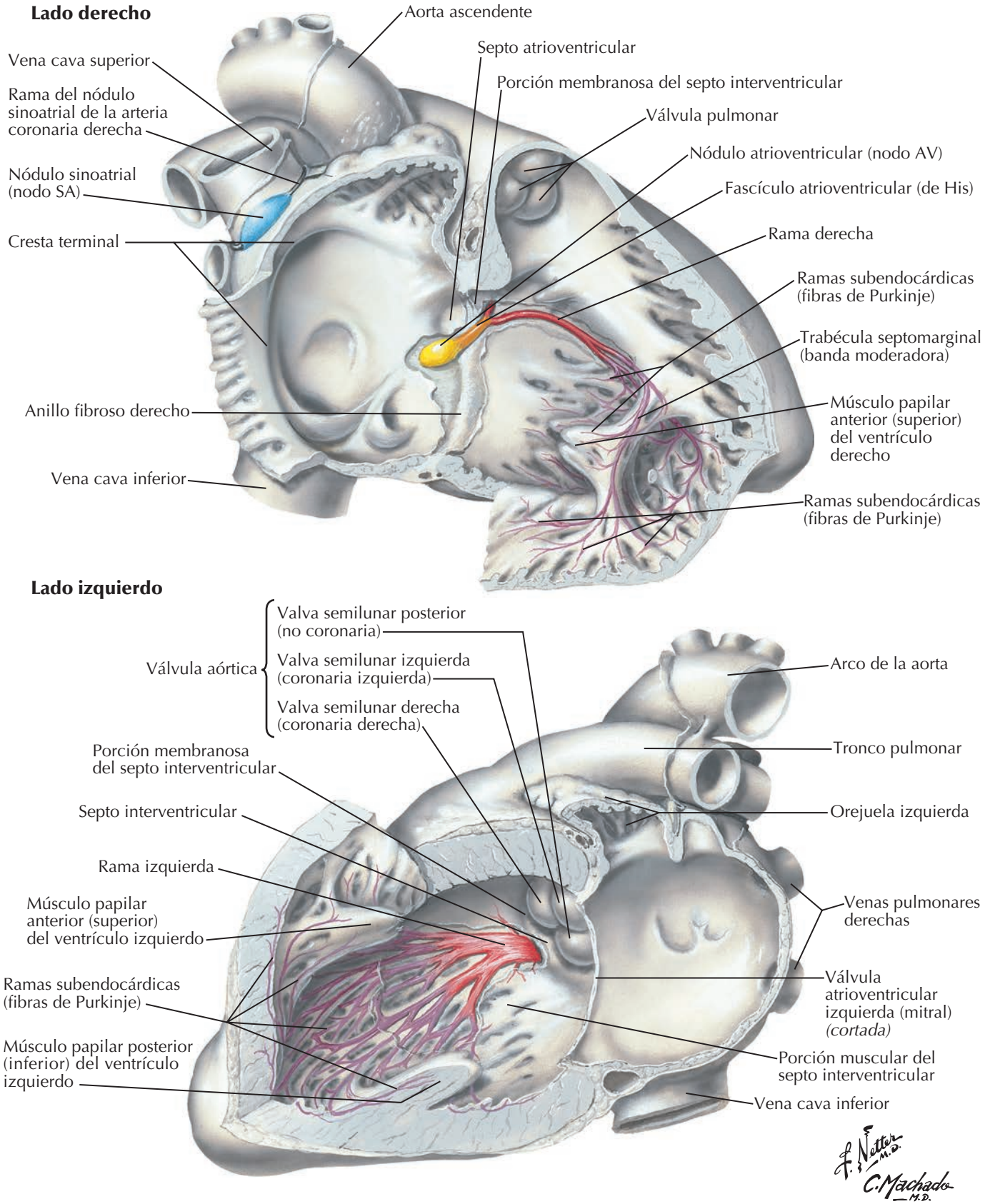

booksmedicos.org

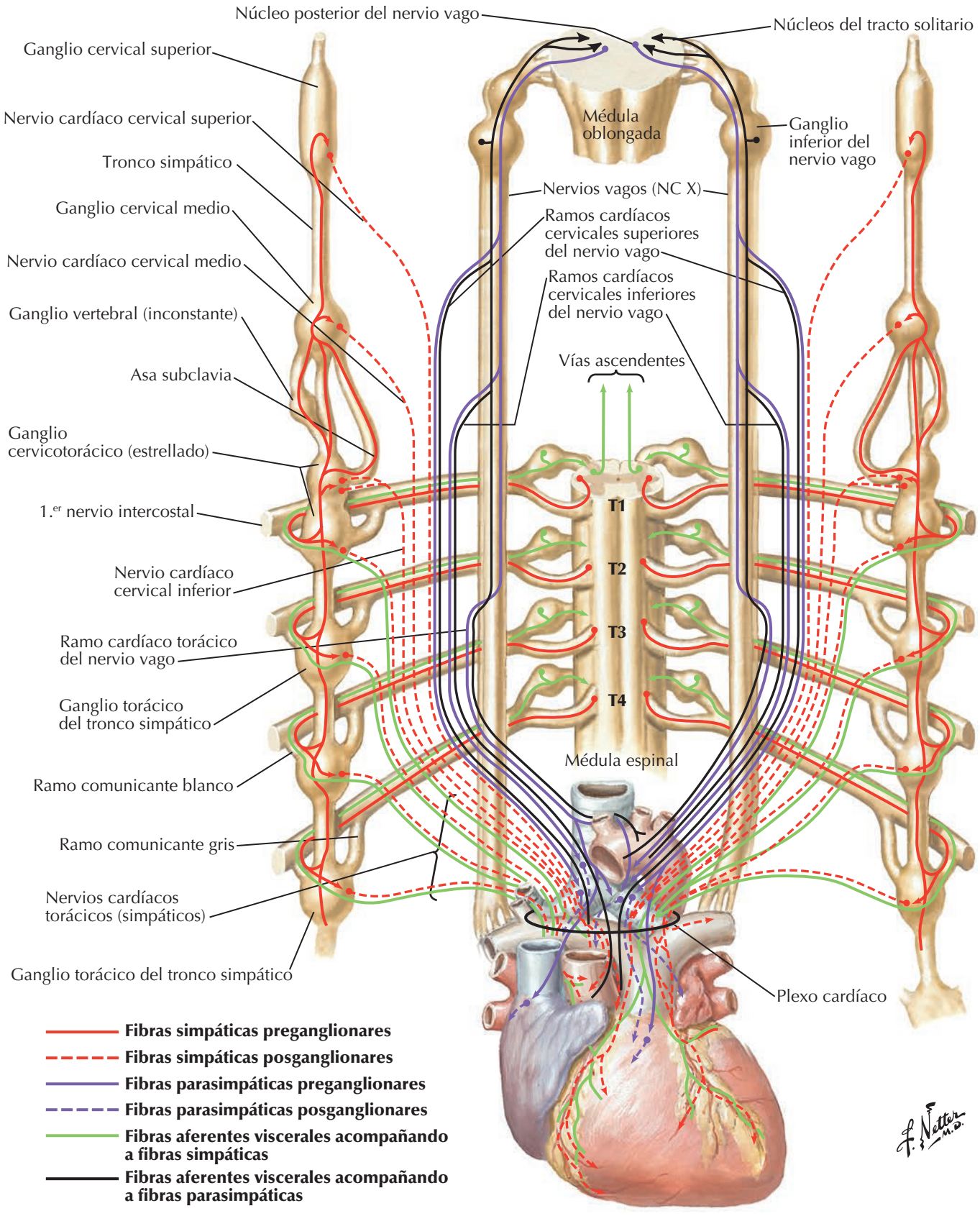

booksmedicos.org

Radiografía: proyección posteroanterior

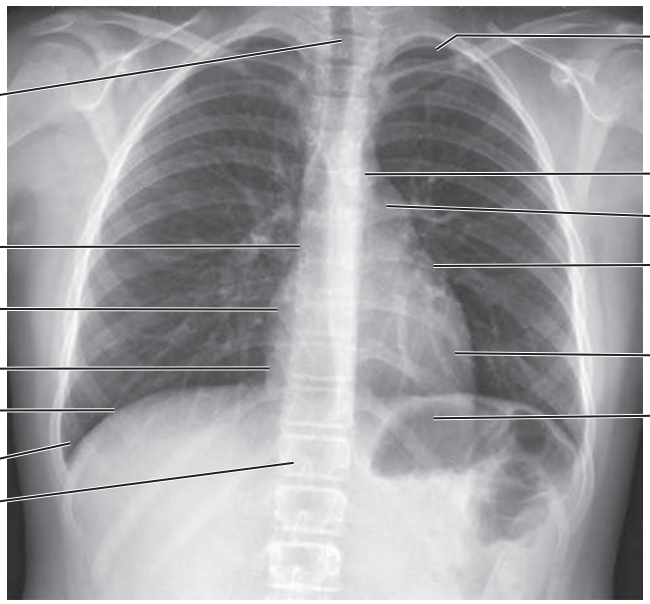

Radiografía: proyección lateral

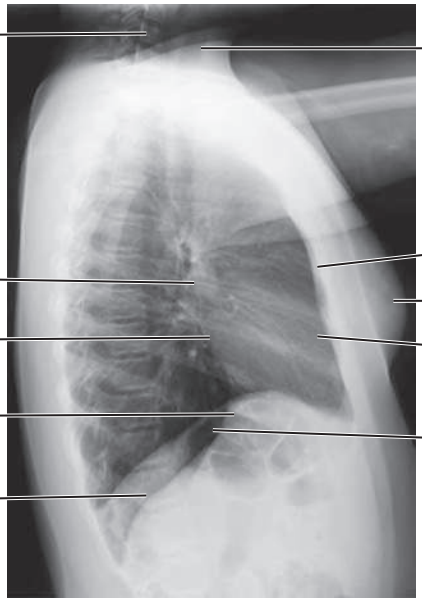

Angiografía: TC coronal

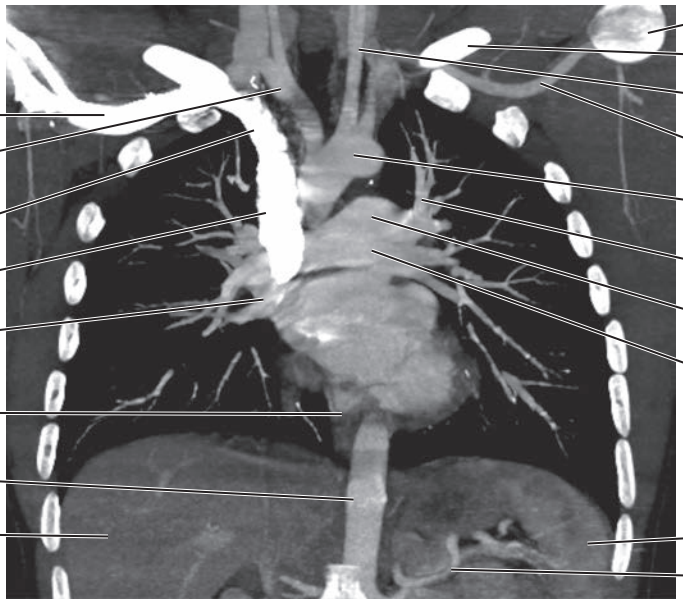

booksmedicos.org

Véanse también **láminas S-60, S-191, S-194, S-323**

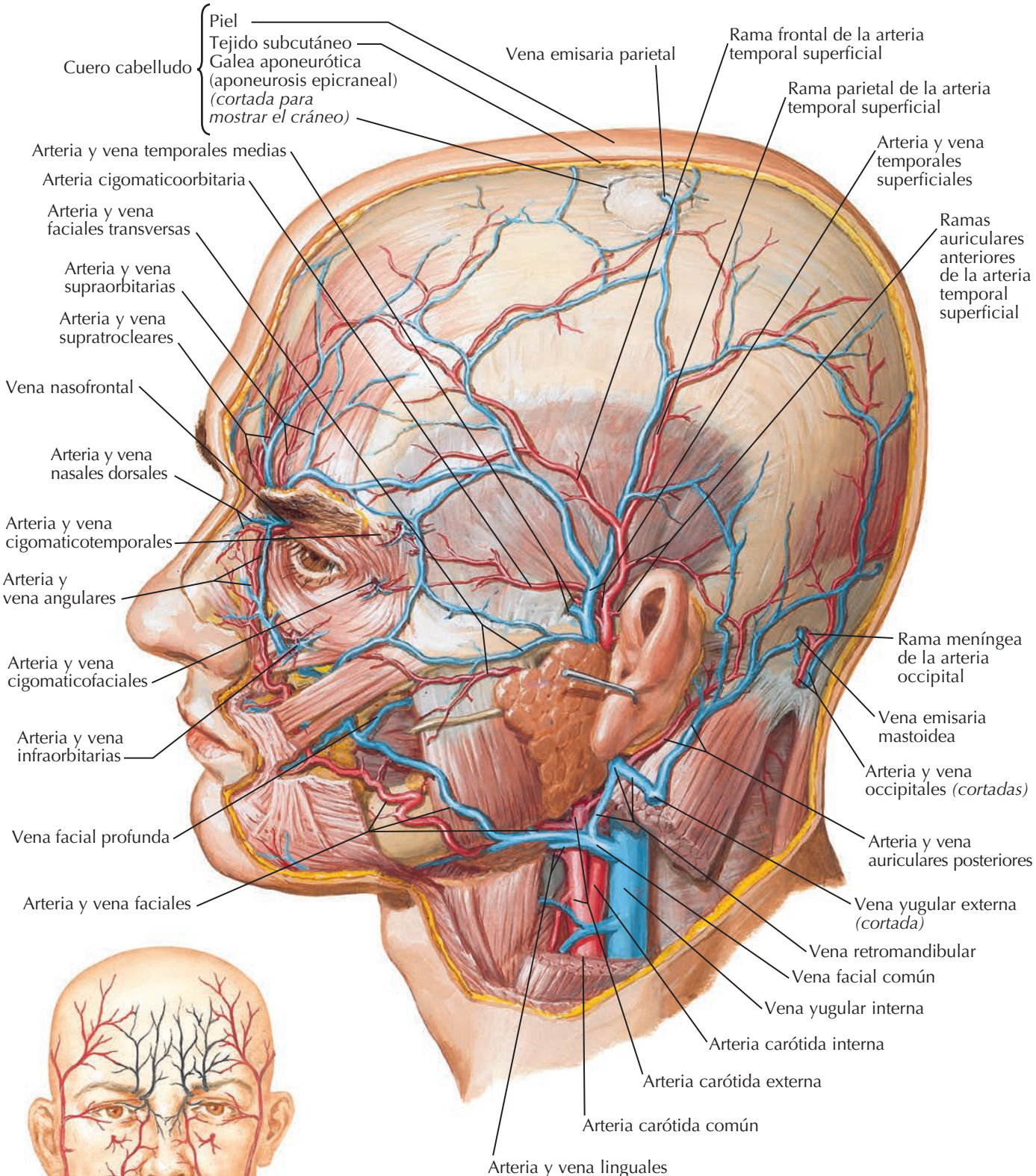

Vascularización arterial de la cara

Negro: de la arteria carótida interna (vía arteria oftálmica)
Rojo: de la arteria carótida externa

booksmedicos.org

Véase también **lámina S-189**

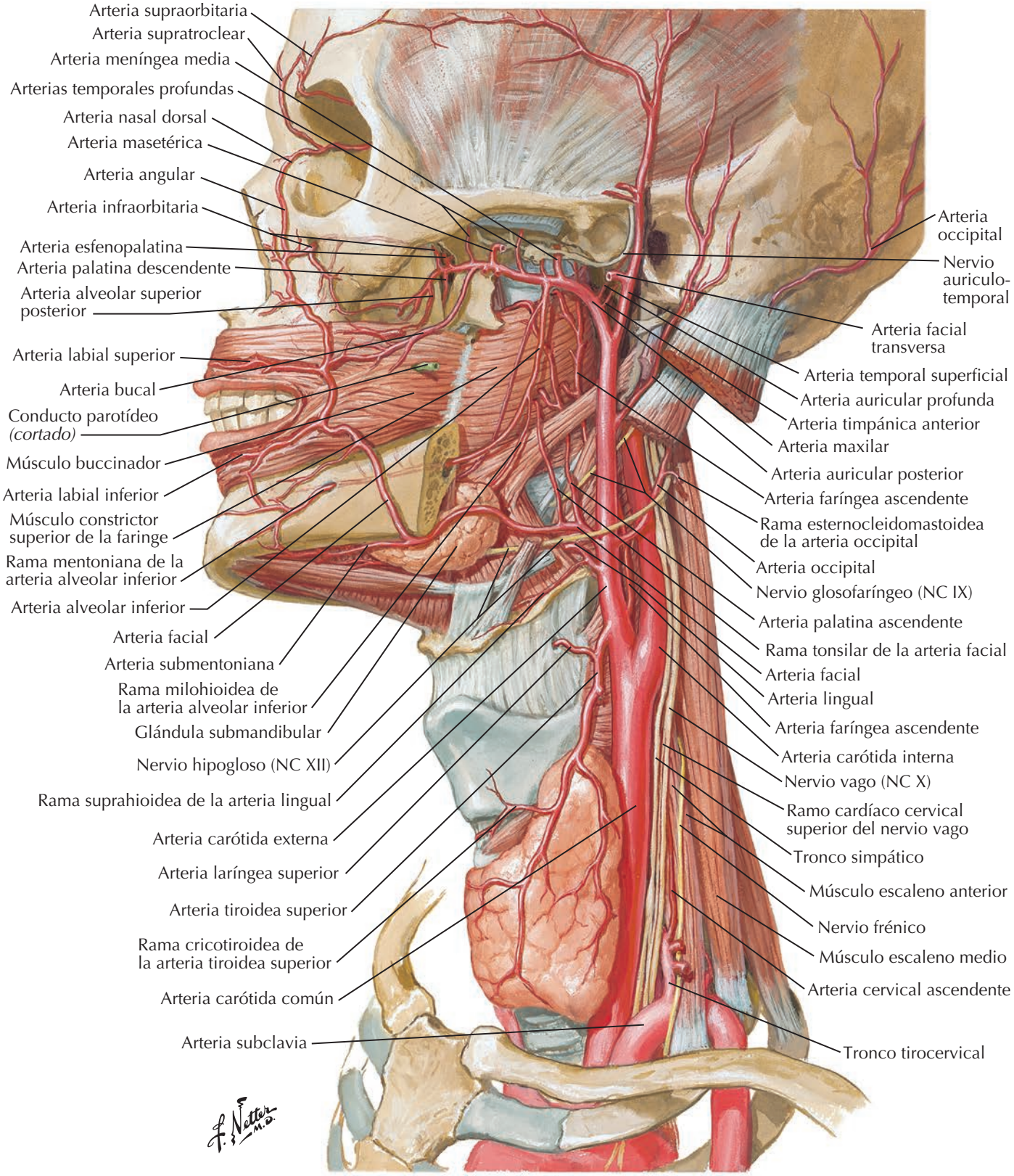

booksmedicos.org

Espacio retromandibular: visión lateral derecha

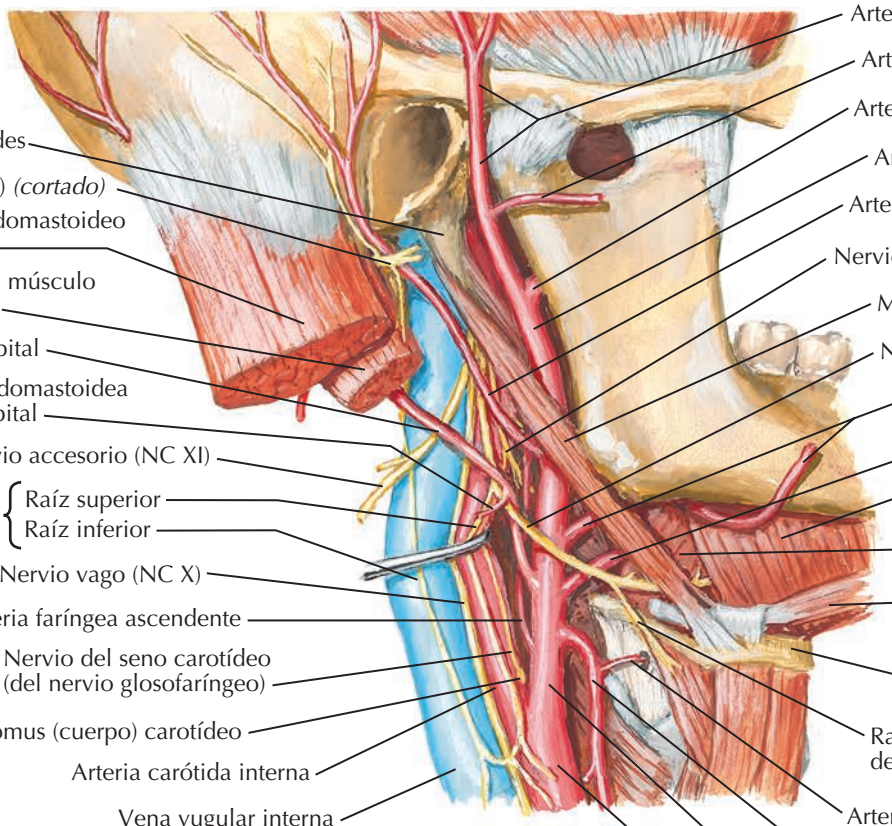

Apófisis estiloides
Nervio facial (NC VII) *(cortado)*
Músculo esternocleidomastoideo *(cortado)*
Vientre posterior del músculo digástrico *(cortado)*
Arteria occipital
Rama esternocleidomastoidea de la arteria occipital
Raíz espinal del nervio accesorio (NC XI)
Asa cervical { Raíz superior / Raíz inferior
Nervio vago (NC X)
Arteria faríngea ascendente
Nervio del seno carotídeo (del nervio glosofaríngeo)
Glomus (cuerpo) carotídeo
Arteria carótida interna
Vena yugular interna

Arteria temporal superficial
Arteria facial transversa
Arteria maxilar
Arteria carótida externa
Arteria auricular posterior
Nervio glosofaríngeo (NC IX)
Músculo estilohioideo
Nervio hipogloso (NC XII)
Arteria facial
Arteria lingual
Músculo milohioideo
Músculo hiogloso
Vientre anterior del músculo digástrico
Hueso hioides
Ramo tirohioideo del nervio hipogloso
Arteria laríngea superior
Arteria tiroidea superior
Arteria carótida externa
Arteria carótida común

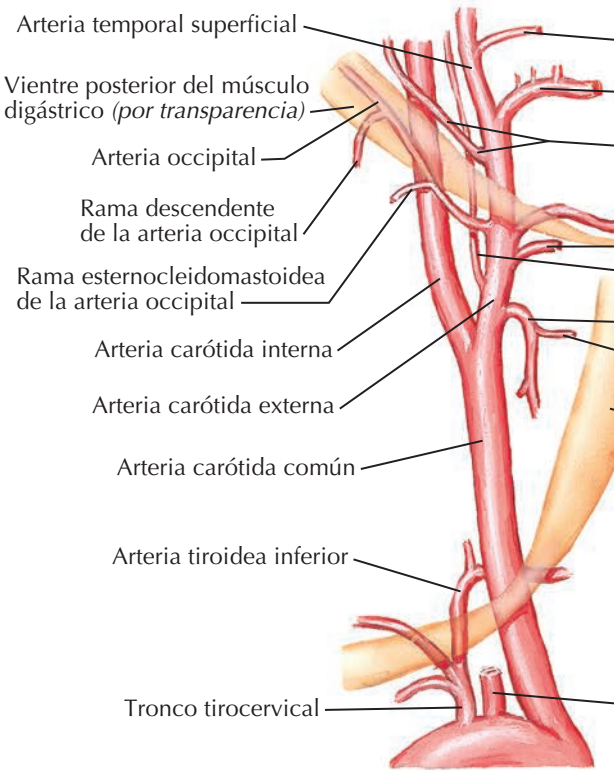

Arteria temporal superficial
Vientre posterior del músculo digástrico *(por transparencia)*
Arteria occipital
Rama descendente de la arteria occipital
Rama esternocleidomastoidea de la arteria occipital
Arteria carótida interna
Arteria carótida externa
Arteria carótida común
Arteria tiroidea inferior
Tronco tirocervical

Arteria facial transversa
Arteria maxilar
Arteria auricular posterior
Arteria facial
Arteria lingual
Arteria faríngea ascendente
Arteria tiroidea superior
Arteria laríngea superior
Vientre superior del músculo omohioideo *(por transparencia)*
Arteria vertebral

Ramas de la arteria carótida externa derecha: esquema

booksmedicos.org

Arterias maxilar y temporal superficial

Véanse también **láminas S-189, S-371**

Visión lateral

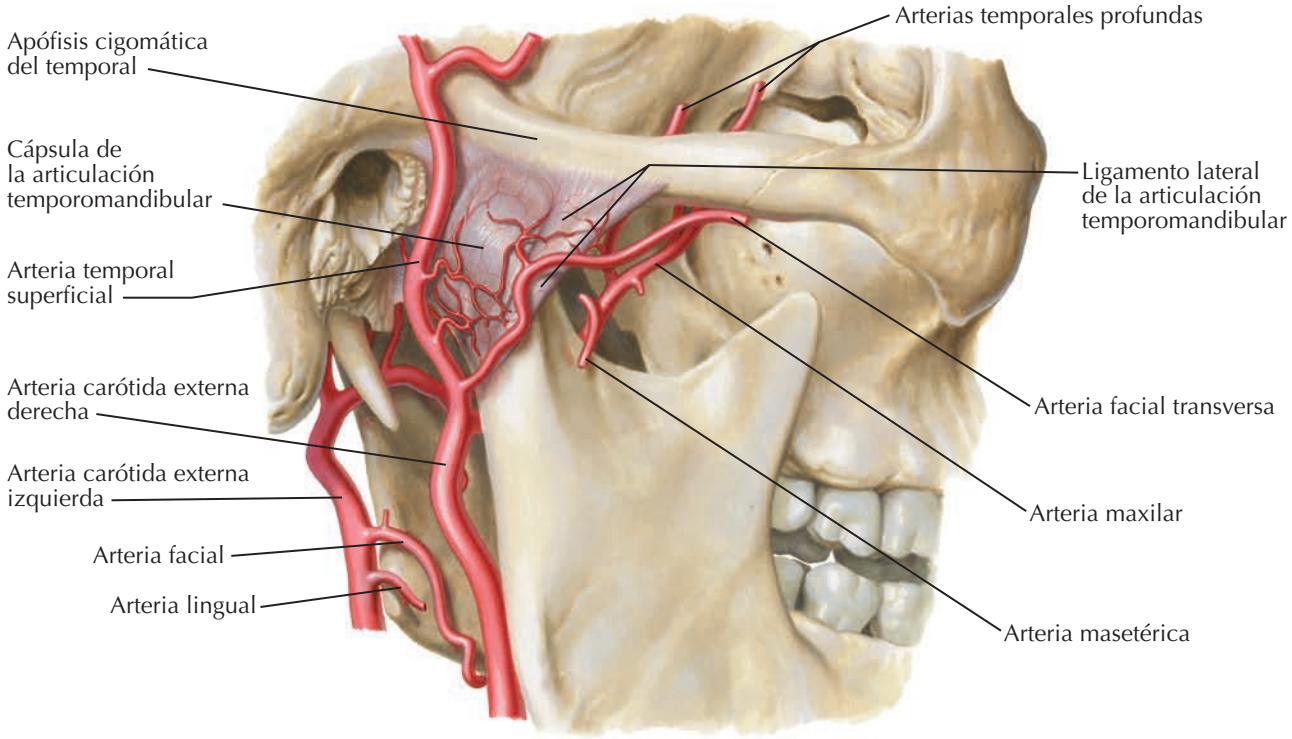

Visión medial

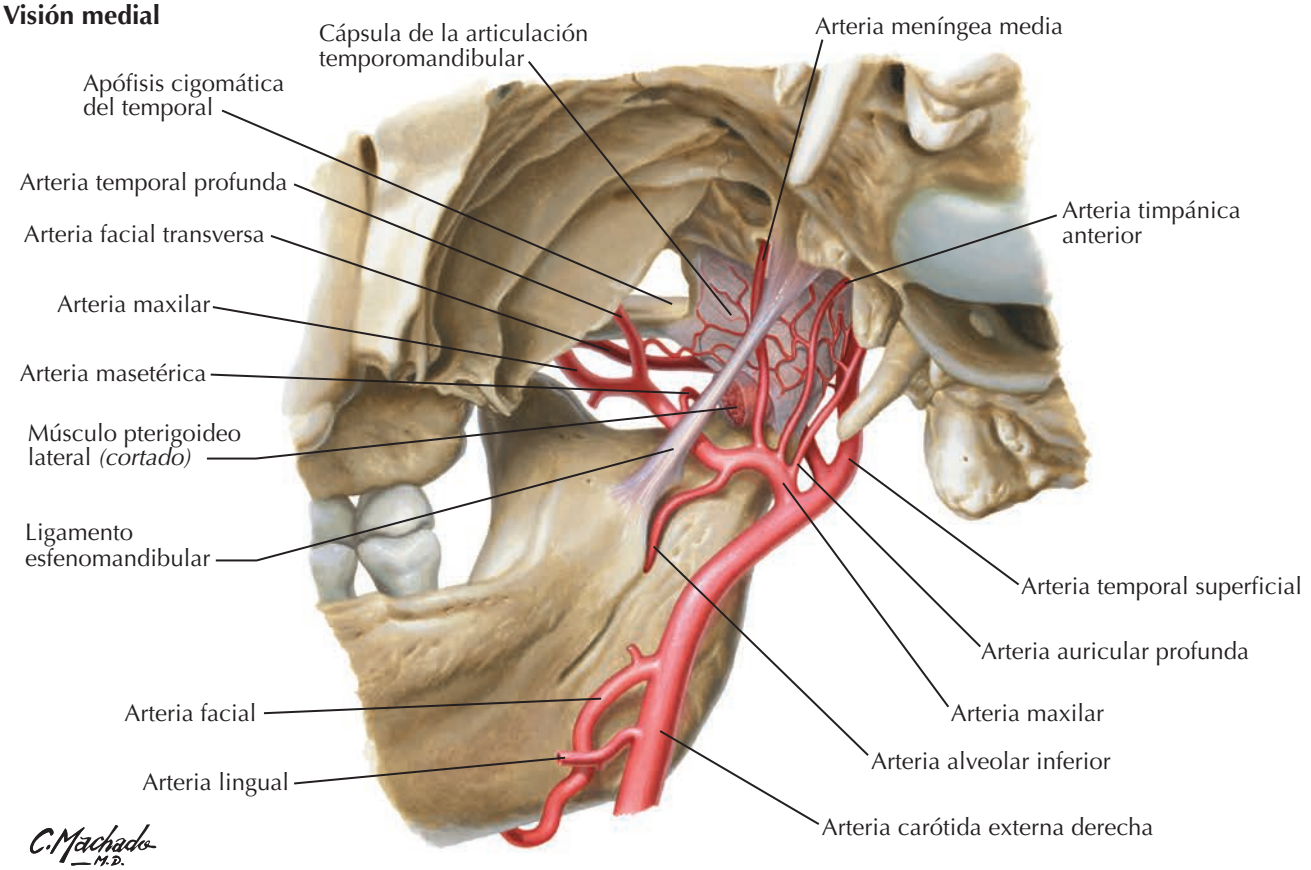

C. Machado M.D.

booksmedicos.org

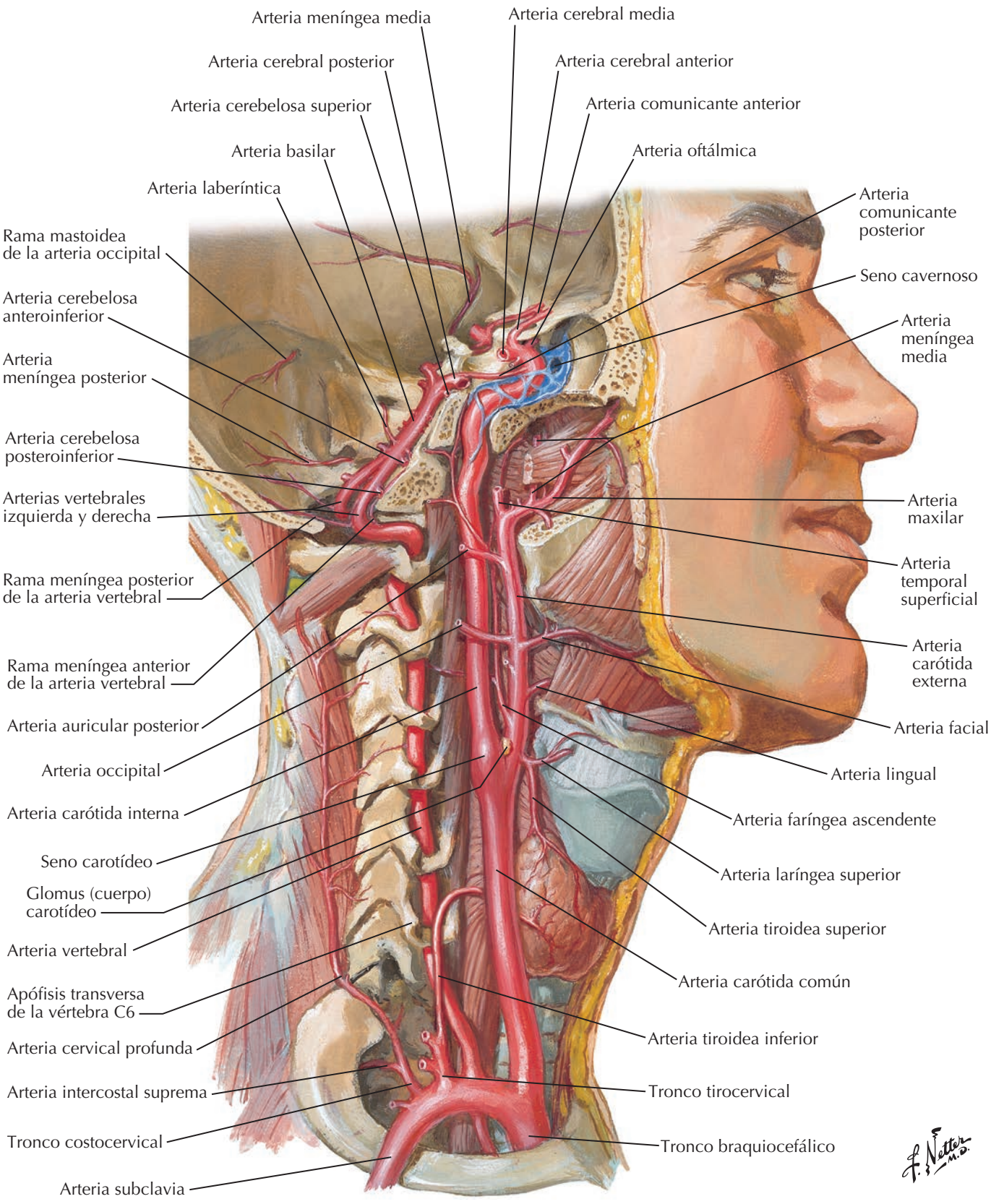

booksmedicos.org

Arteria carótida interna en la porción petrosa del temporal

Véase también **lámina S-44**

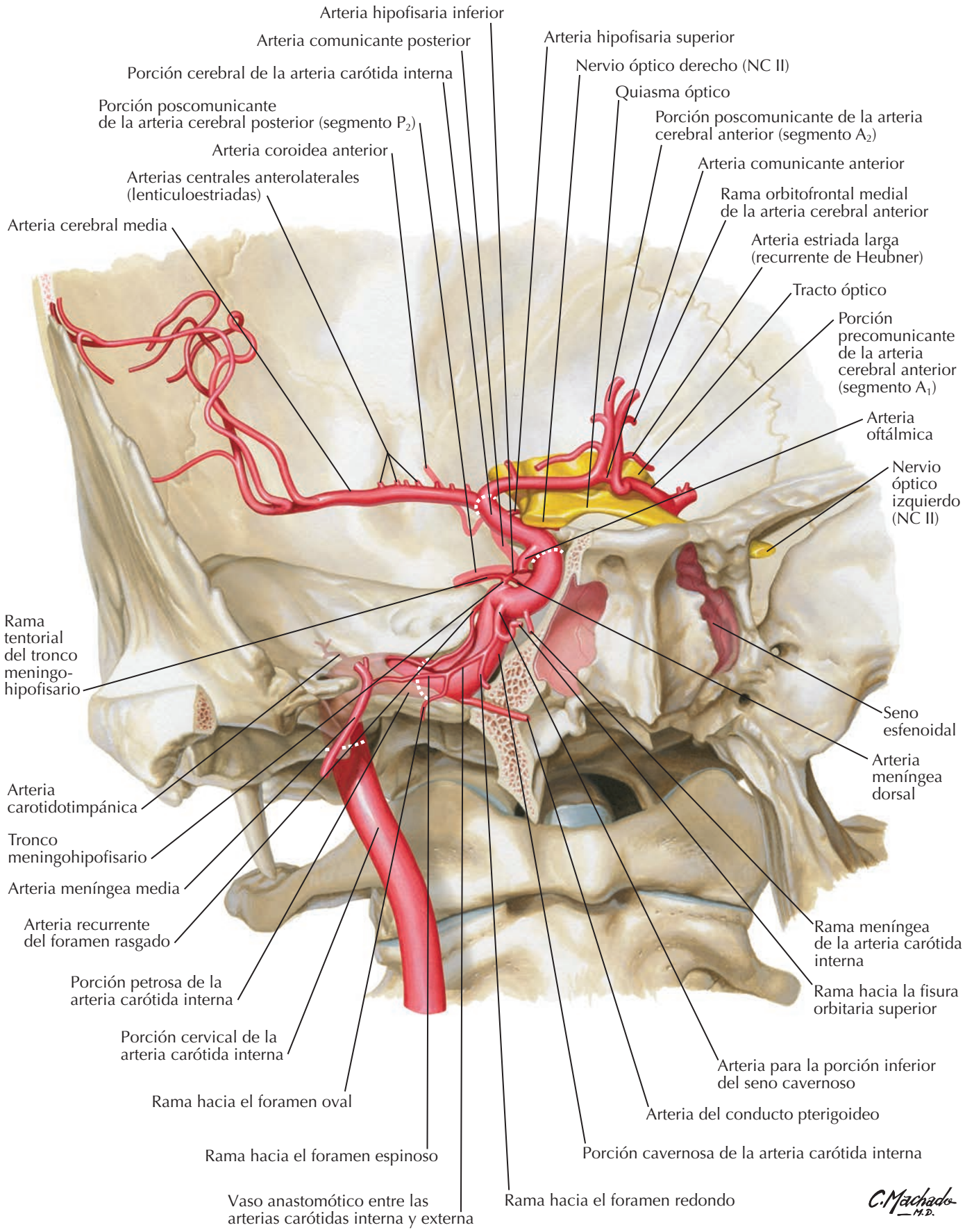

booksmedicos.org

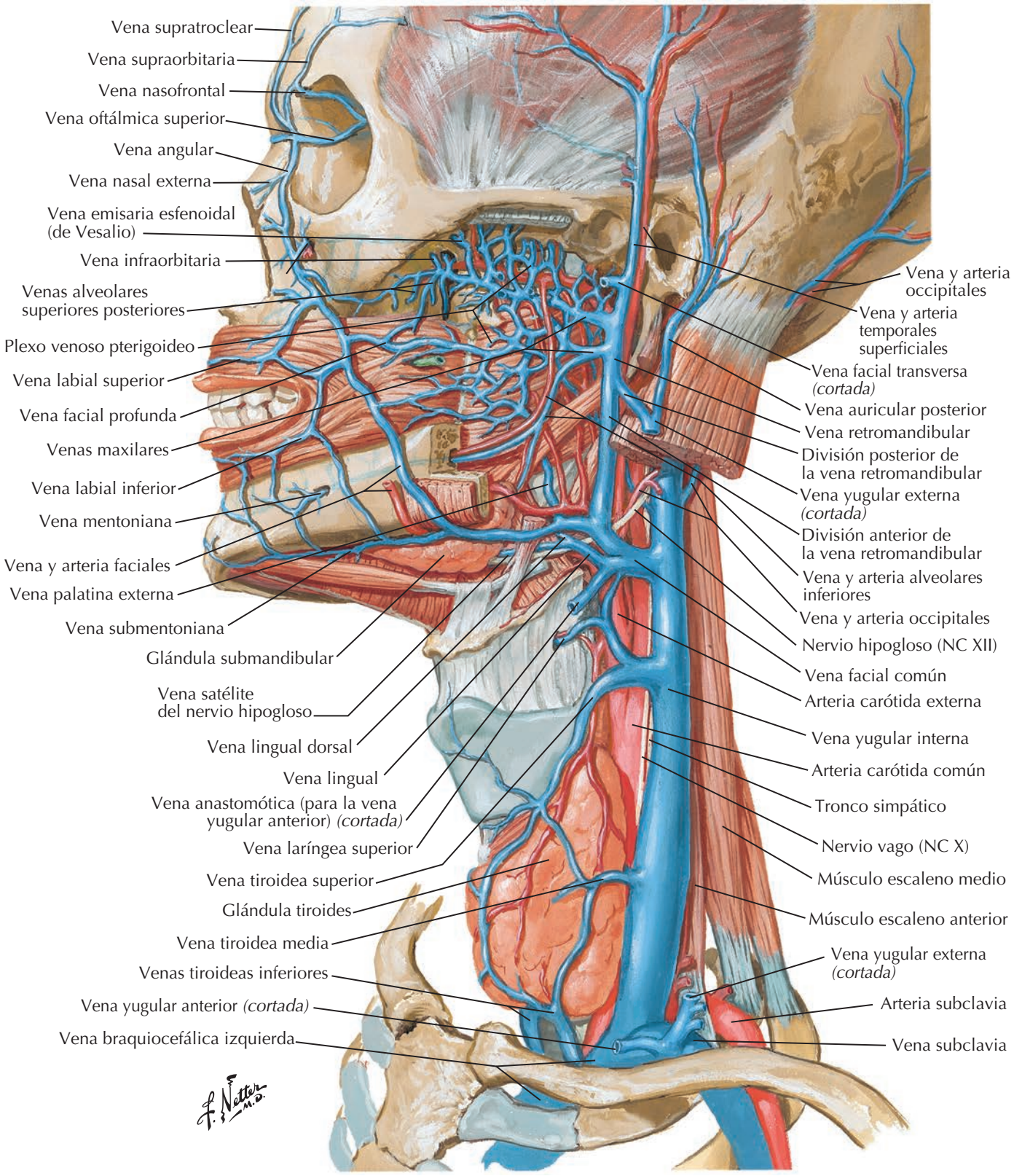

booksmedicos.org

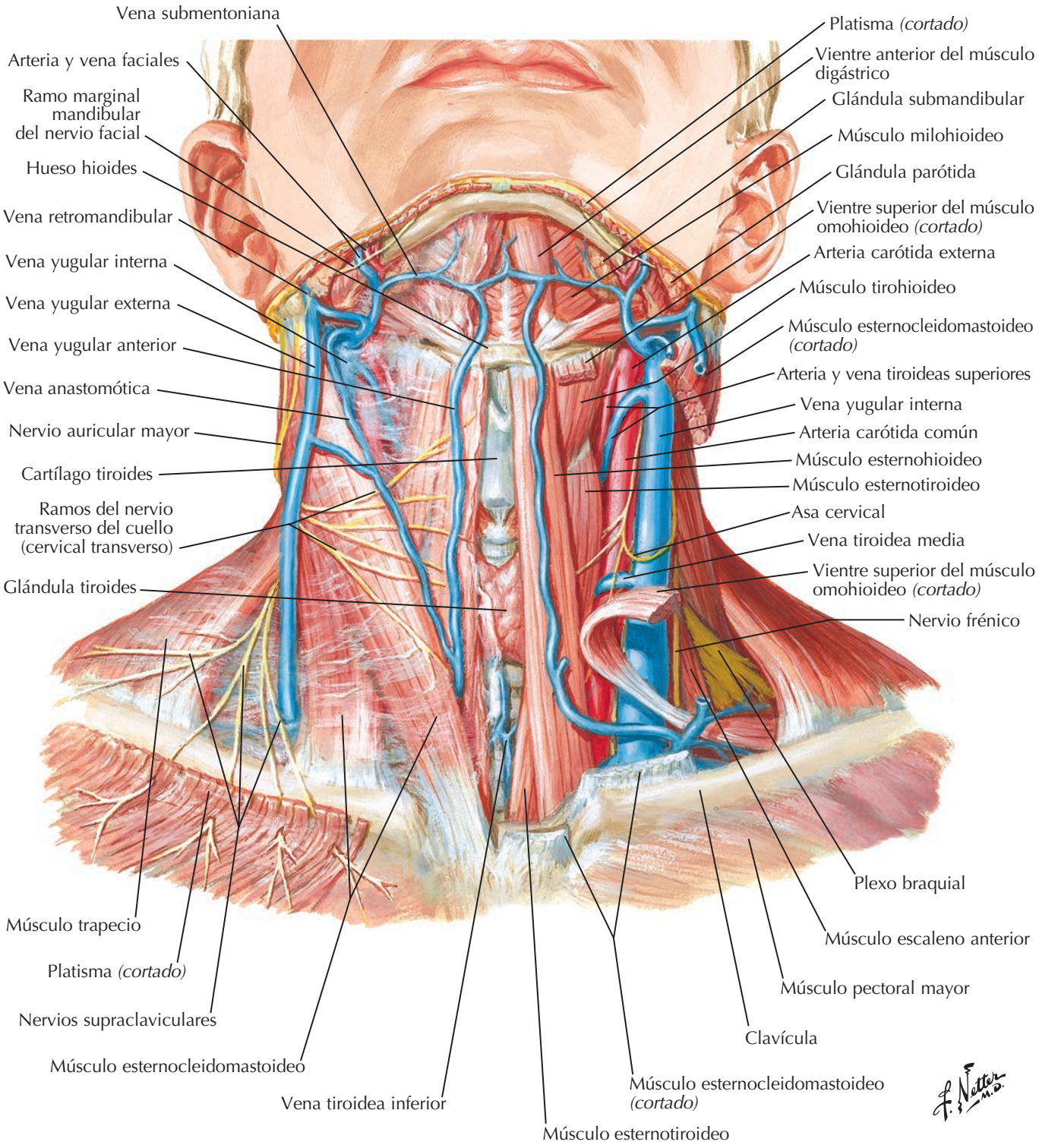

booksmedicos.org

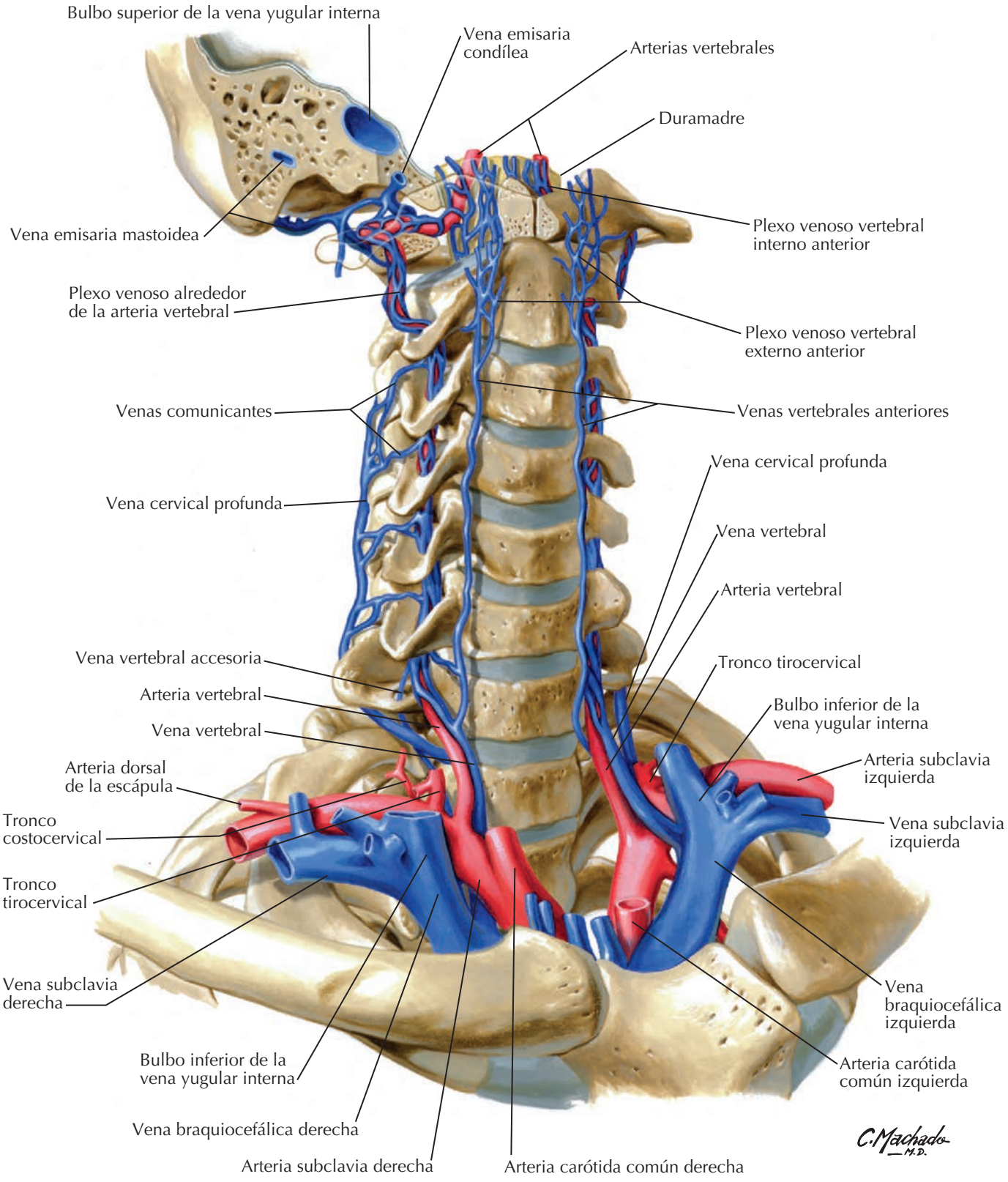

booksmedicos.org

Véanse también **láminas S-234, S-257**

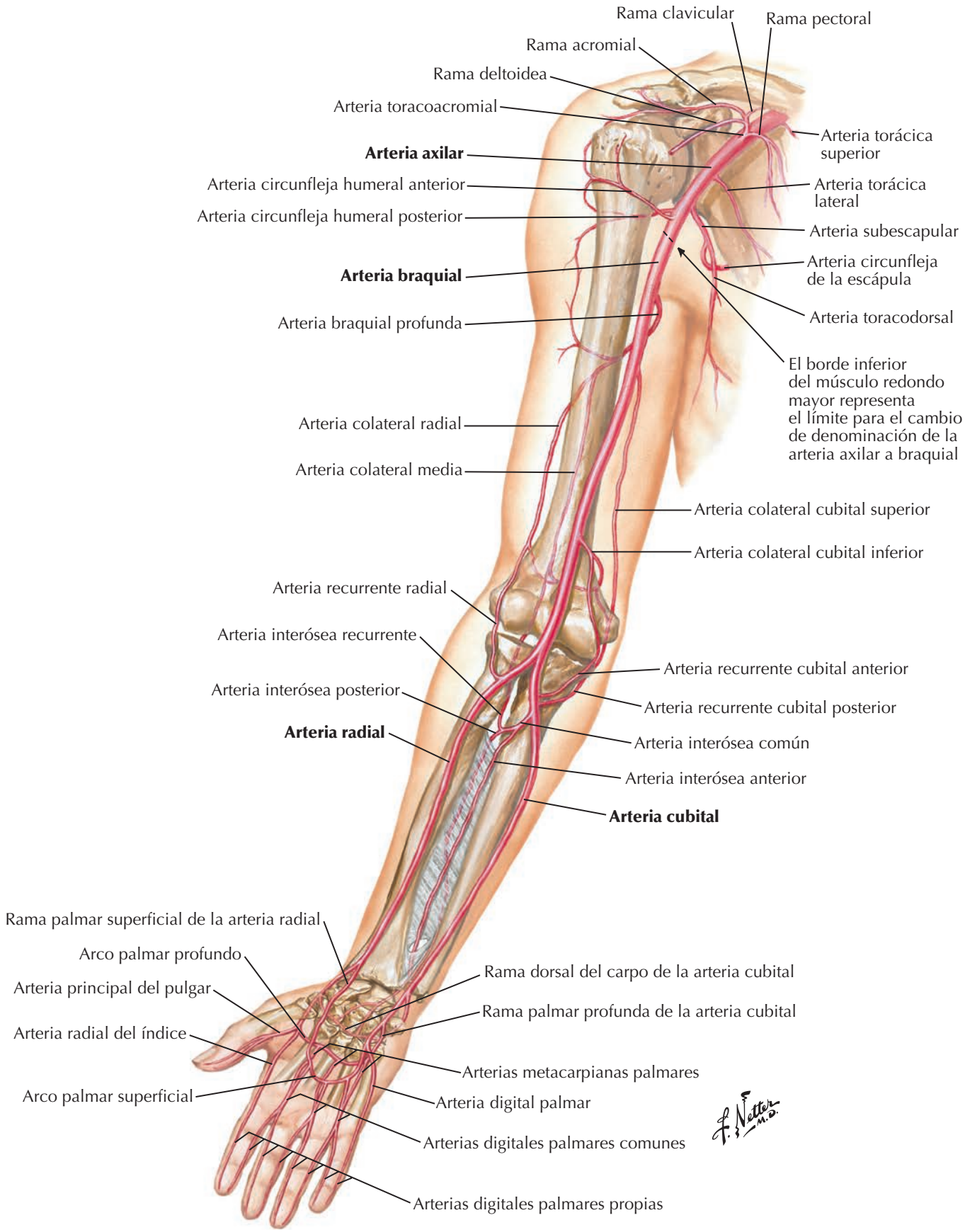

booksmedicos.org

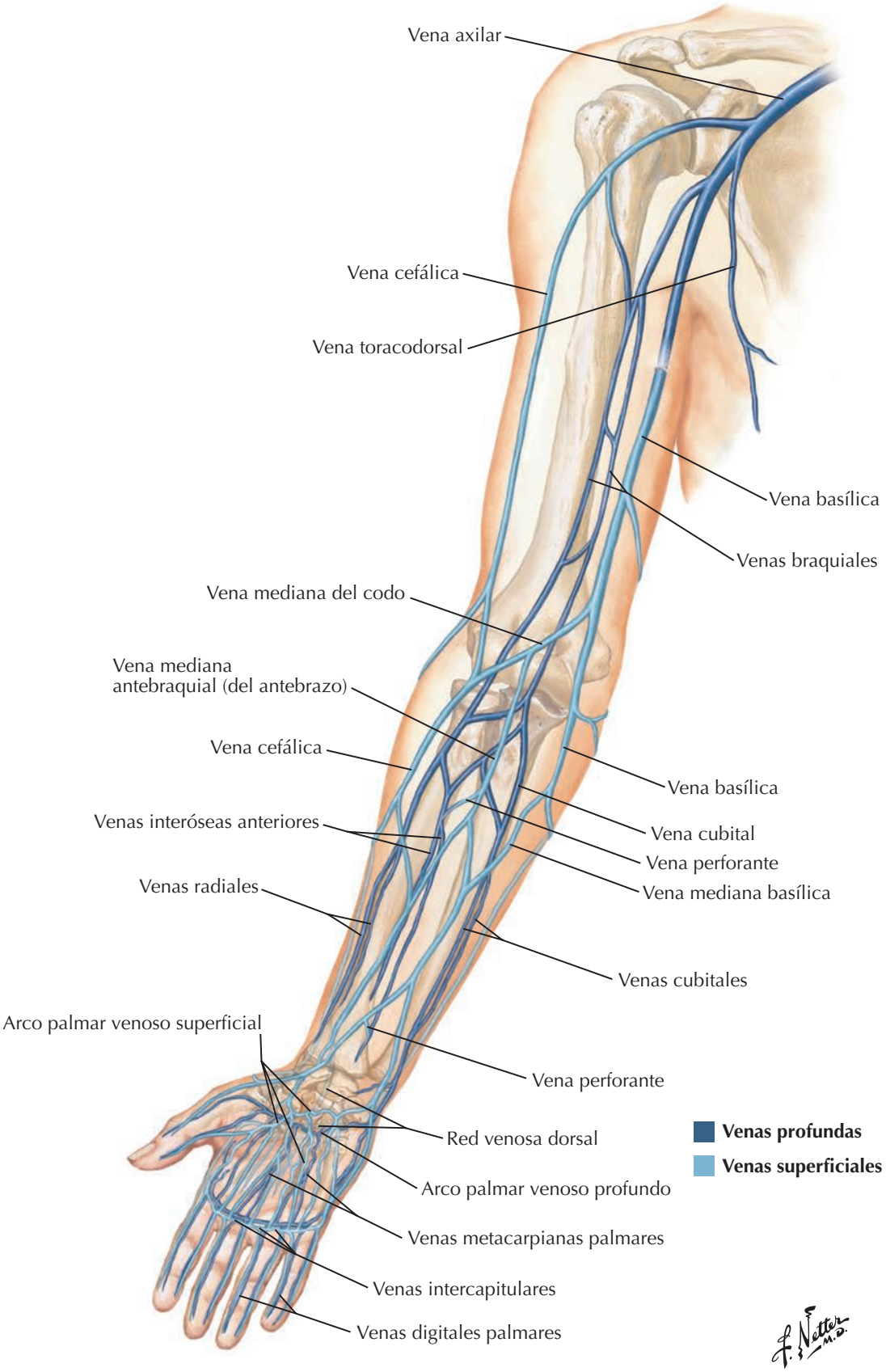

booksmedicos.org

Véanse también **láminas S-271, S-286**

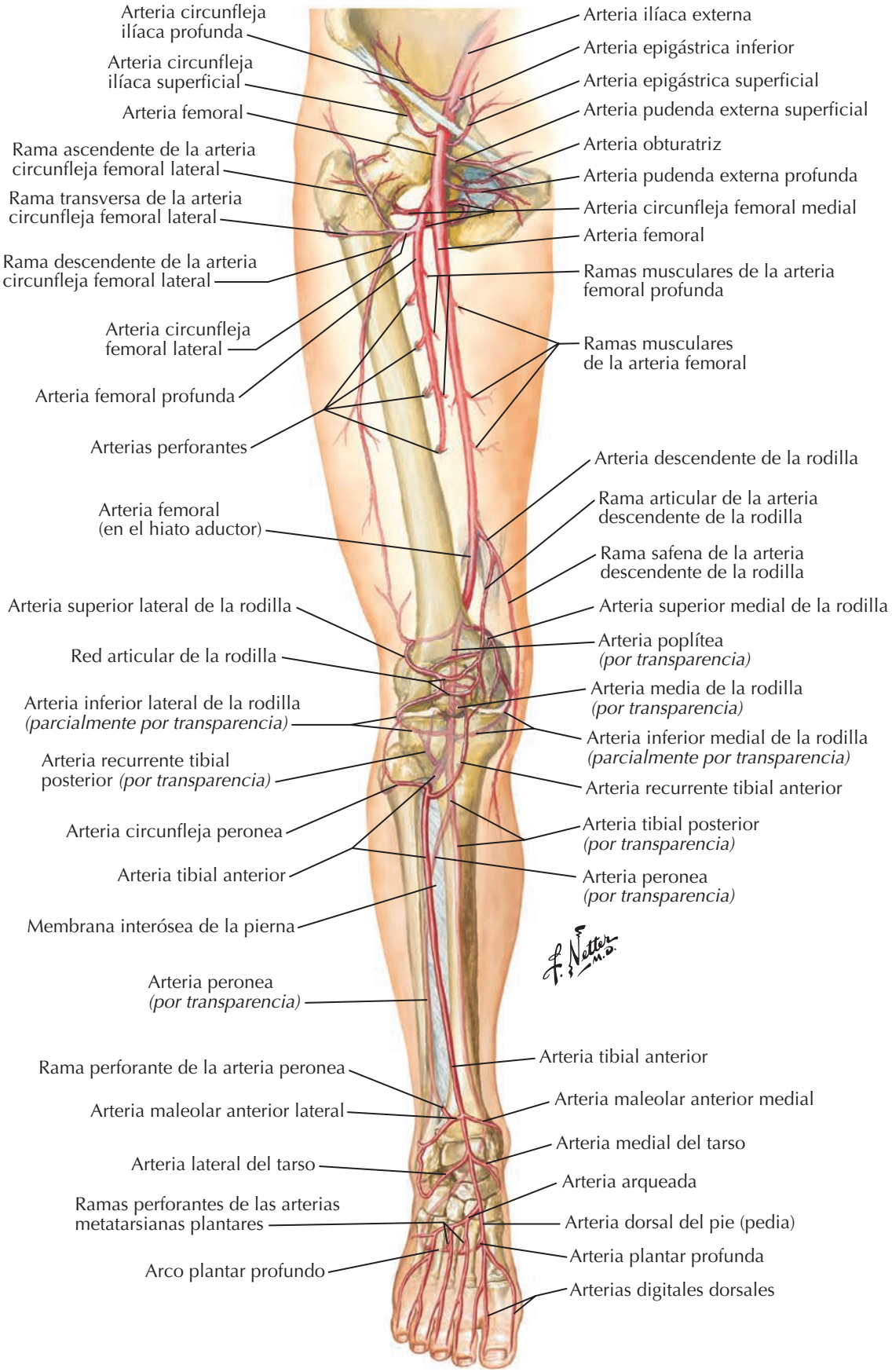

booksmedicos.org

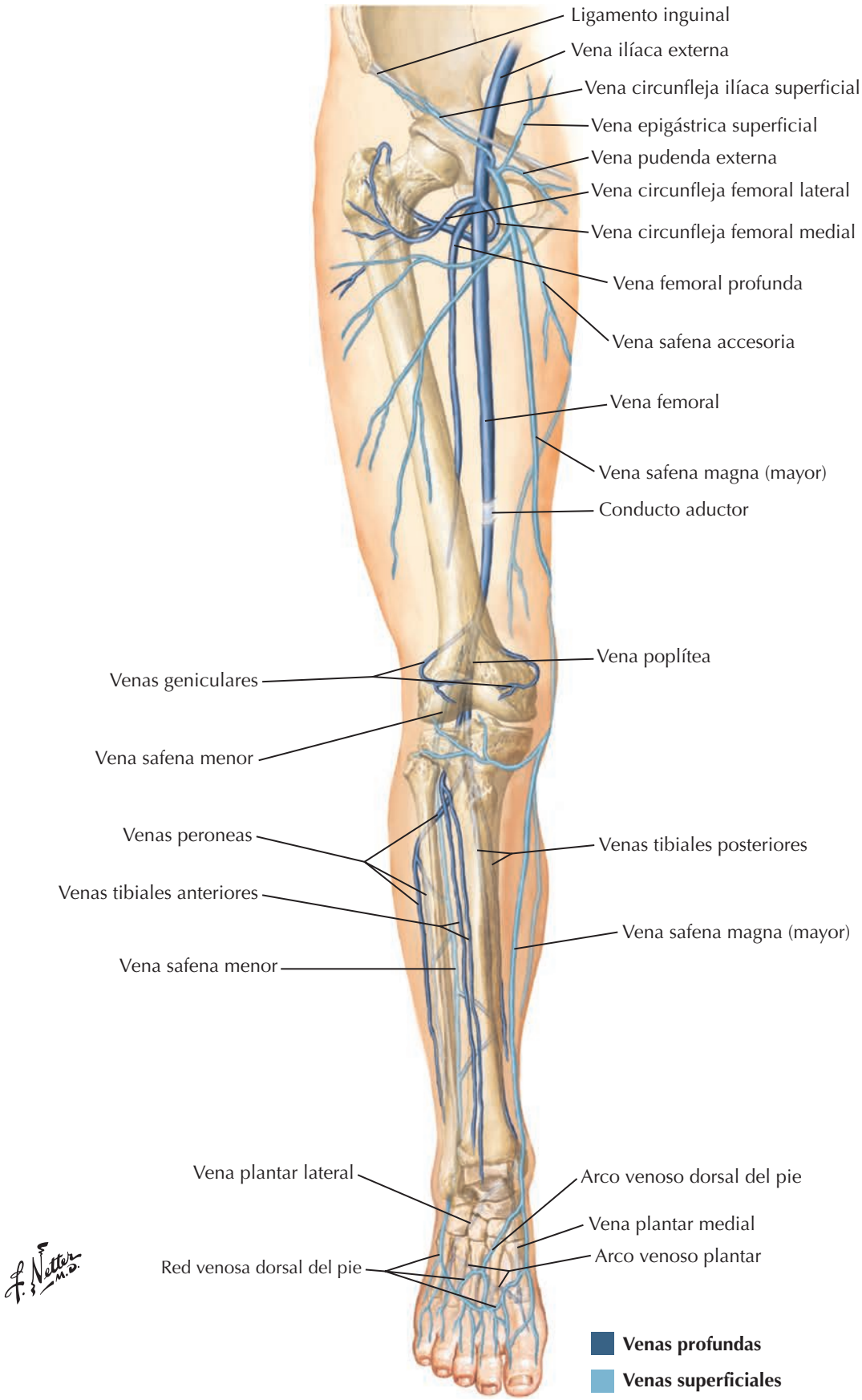

booksmedicos.org

Venas de la pierna

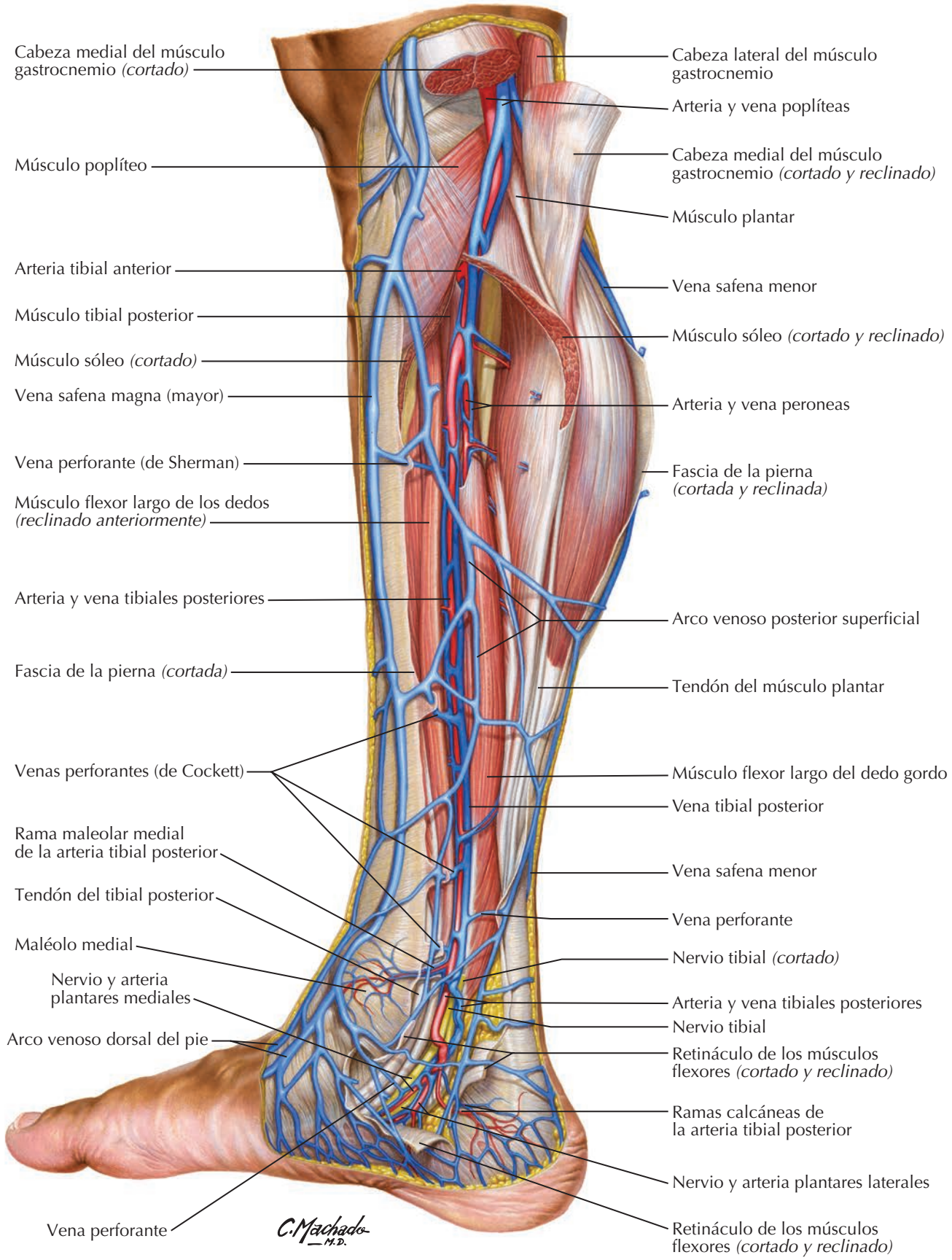

booksmedicos.org

Véanse también **láminas S-204, S-206, S-213, S-270**

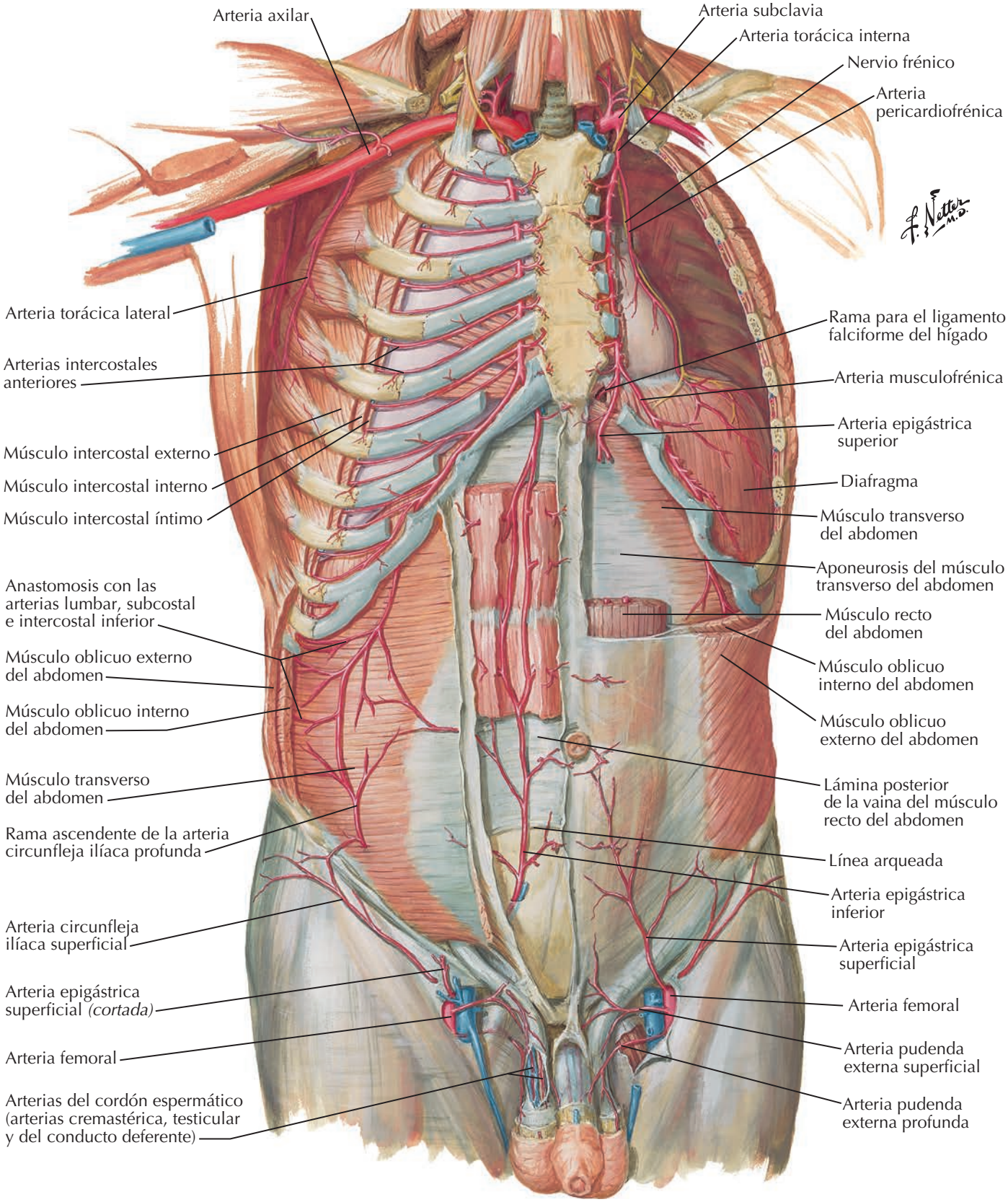

booksmedicos.org

Venas de la pared anterior del abdomen

Véanse también **láminas S-211, S-213, S-266, S-338**

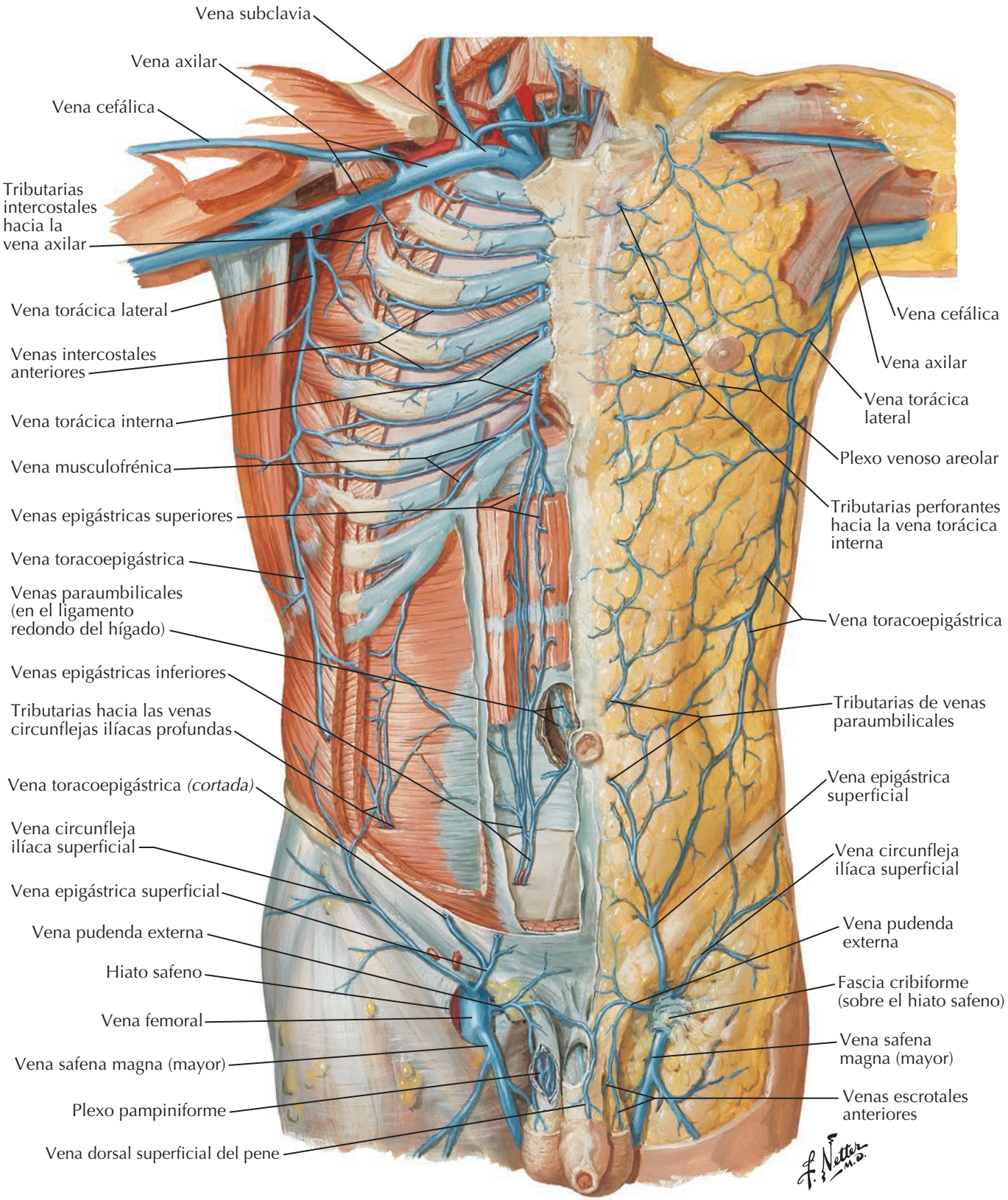

booksmedicos.org

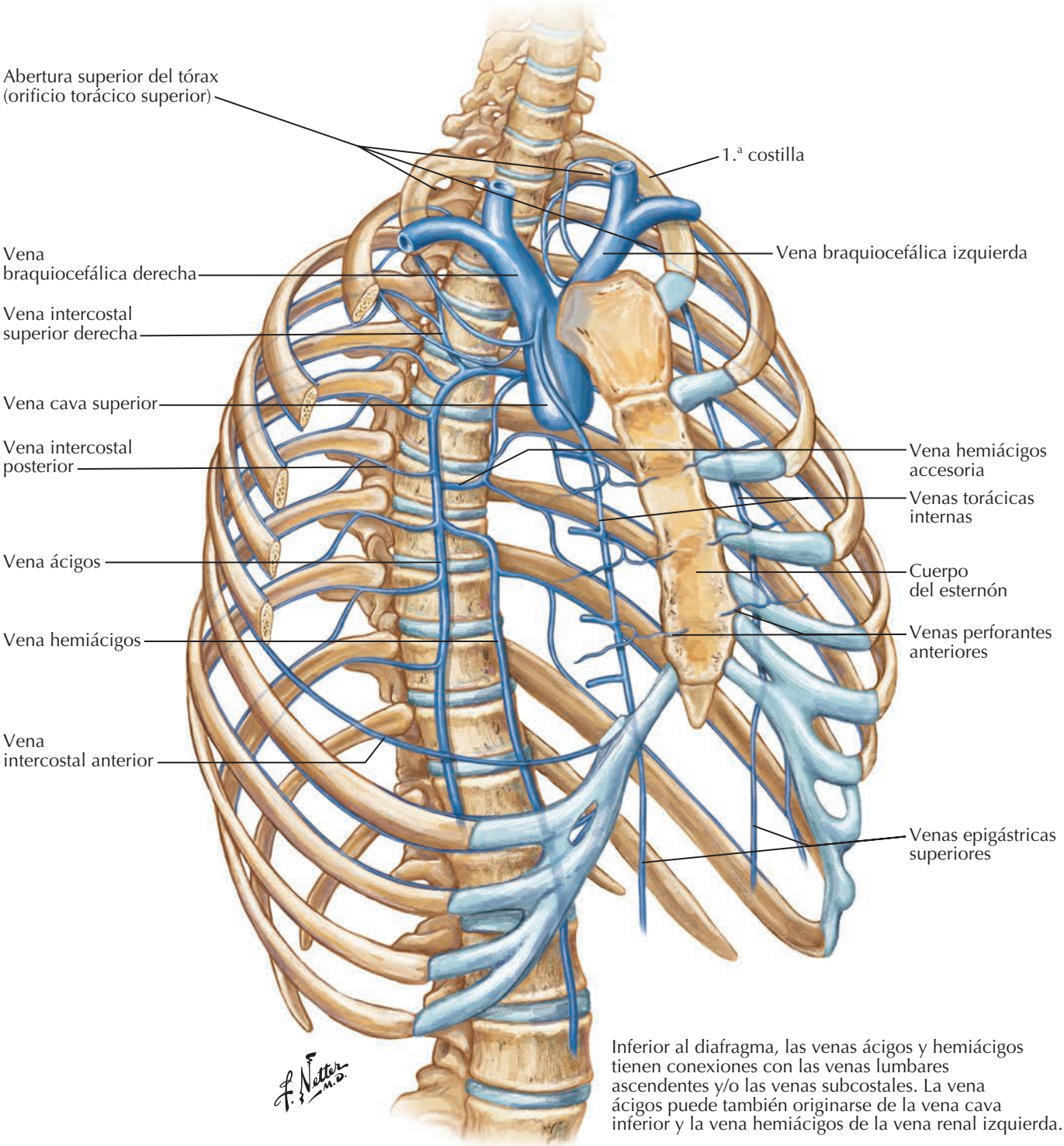

Inferior al diafragma, las venas ácigos y hemiácigos tienen conexiones con las venas lumbares ascendentes y/o las venas subcostales. La vena ácigos puede también originarse de la vena cava inferior y la vena hemiácigos de la vena renal izquierda.

booksmedicos.org

Véanse también **láminas S-383, S-435**

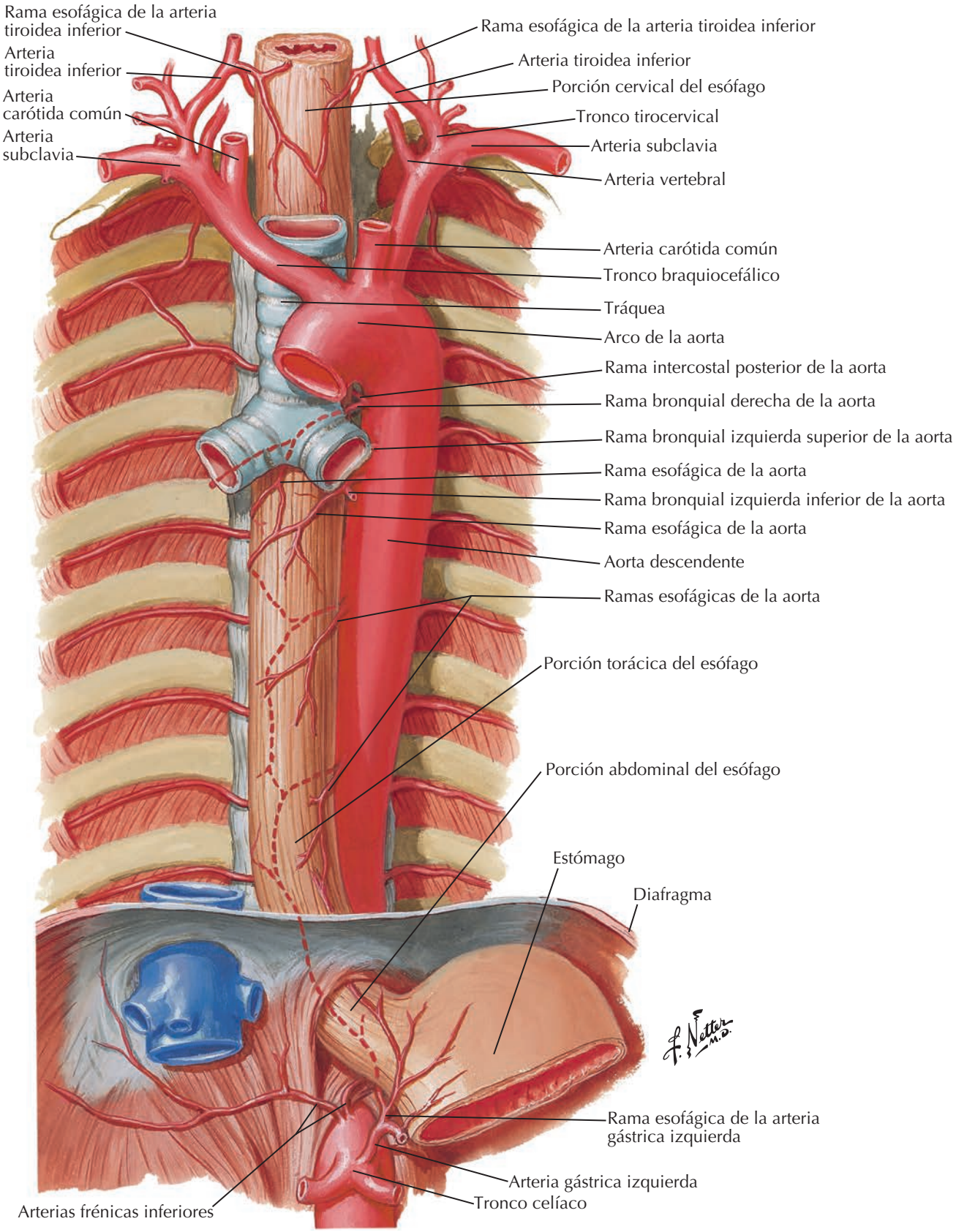

booksmedicos.org

Véanse también **láminas S-338, S-442, S-446**

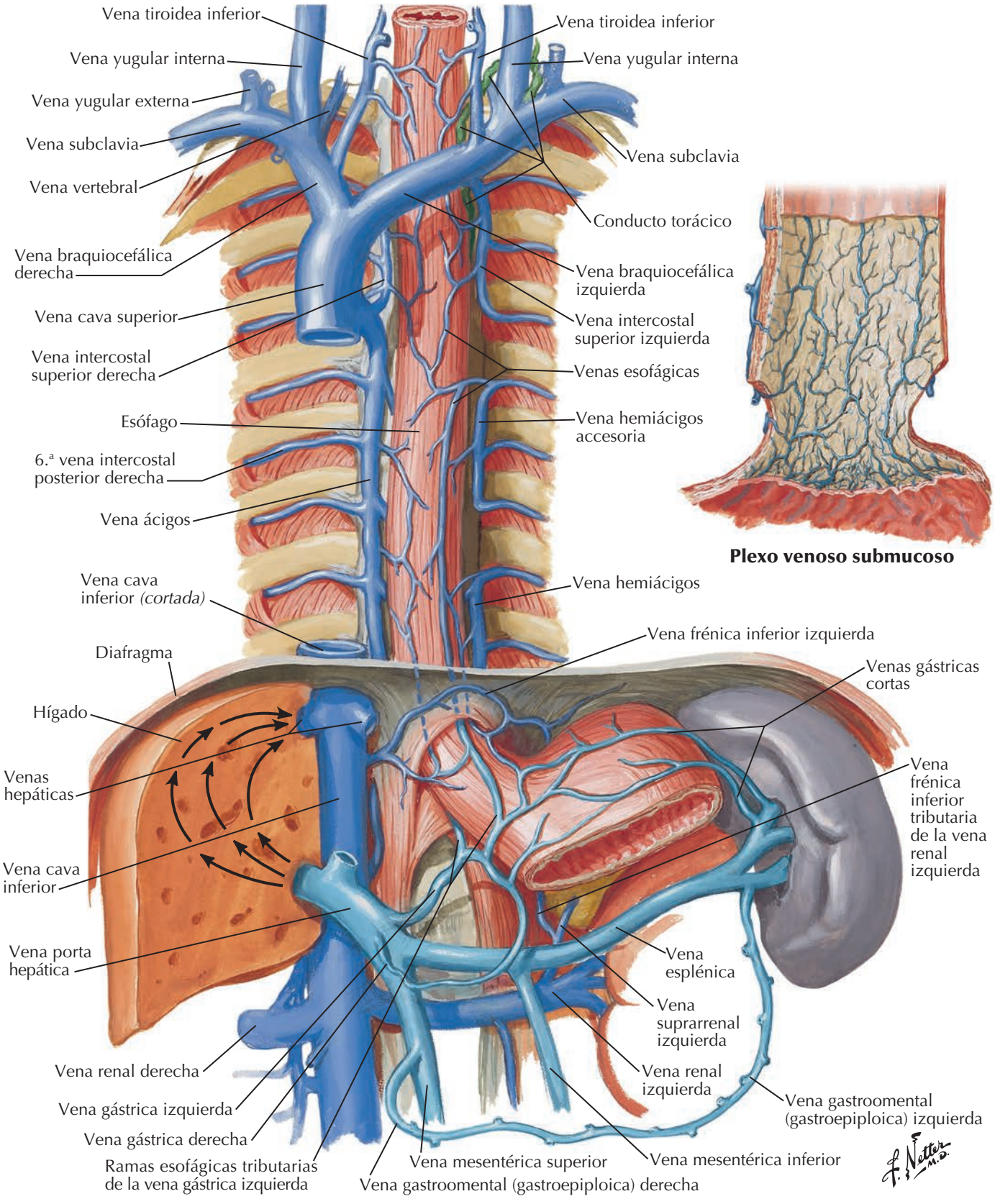

booksmedicos.org

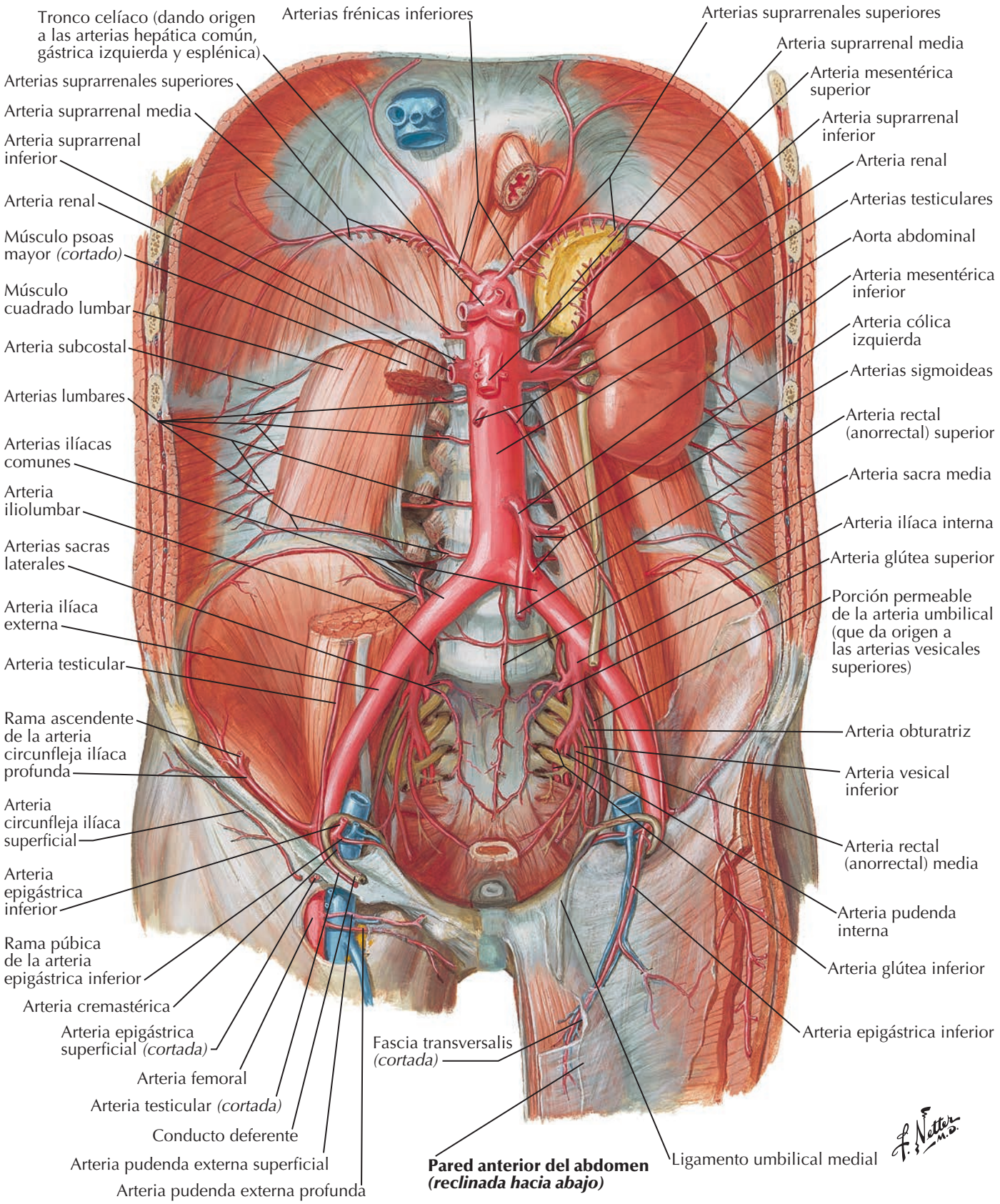

booksmedicos.org

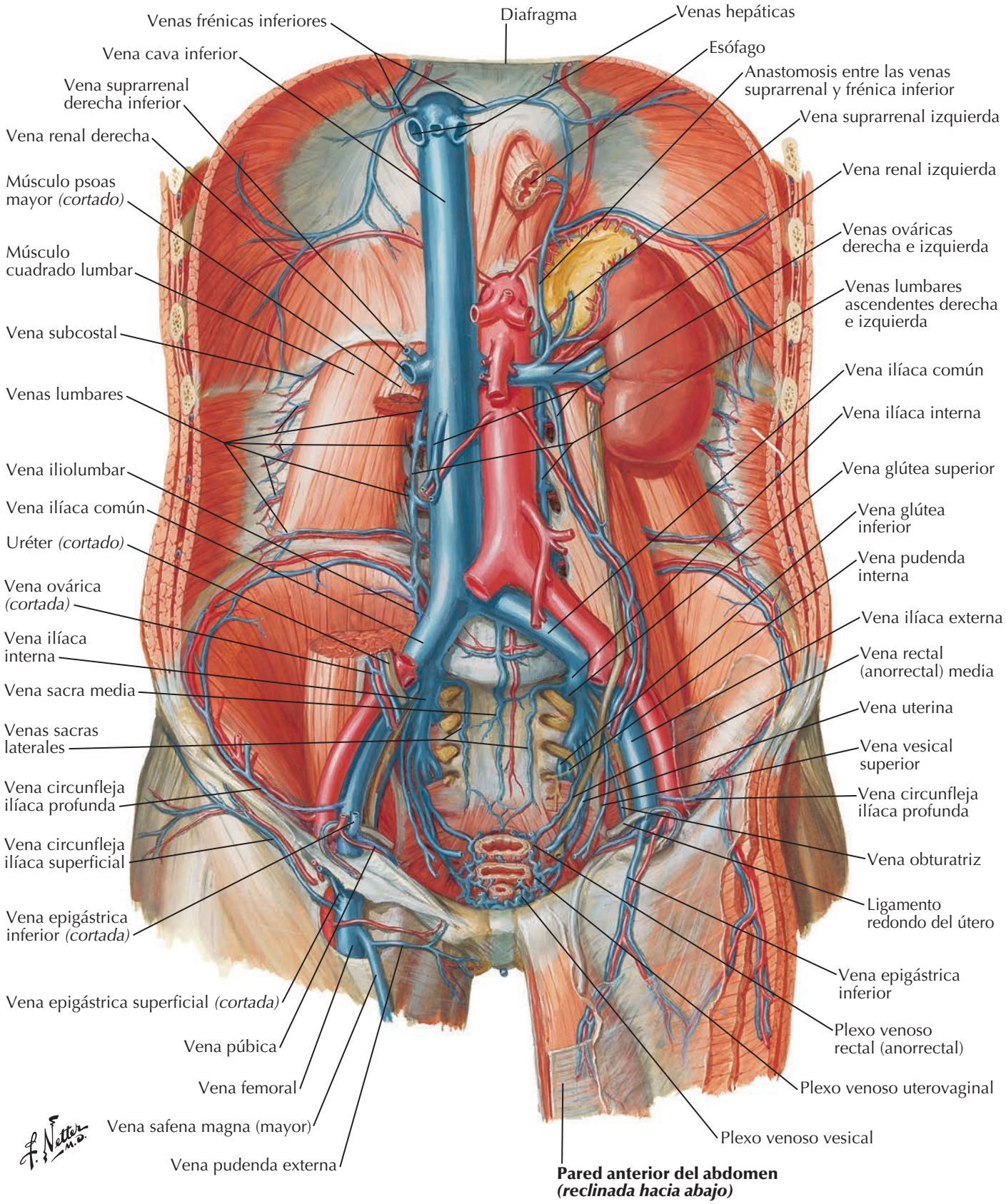

booksmedicos.org

ESTRUCTURAS ANATÓMICAS	IMPORTANCIA CLÍNICA	NÚMEROS DE LÁMINAS
Cabeza y cuello		
Venas yugulares interna y externa derechas	Se exploran para evaluar la presión del atrio (aurícula) derecho, estimada como la altura de la pulsación yugular por encima del ángulo del esternón (en centímetros) más 5; se prefiere la vena yugular interna derecha porque está en línea con la vena cava superior	S-329
Vena yugular interna	La trombosis de la vena yugular interna puede producirse secundariamente a la extensión local de una inflamación por una faringitis grave, una afección conocida como síndrome de Lemierre	S-329
Venas yugular interna y subclavia	Se usan para obtener un acceso venoso mediante la inserción de un catéter venoso central	S-328, S-329
Arteria tiroidea inferior	En riesgo en el curso de una tiroidectomía; debe respetarse para mantener el aporte sanguíneo de las glándulas paratiroides; se identifica por su marcada curvatura y es un elemento de referencia para identificar el nervio laríngeo recurrente	S-195, S-526
Arteria carótida común	Se palpa en el cuello para valorar el pulso carotídeo; normalmente se bifurca a nivel de la vértebra C4	S-43, S-324
Arteria carótida interna	Localización frecuente de aterosclerosis, que puede tratarse con endoprótesis vasculares *(stent)* o endarterectomía para la prevención de accidentes cerebrovasculares; el seno carotídeo es sensible a los cambios en el volumen de sangre circulante y puede ser masajeado para inducir una reacción vagal; la arteria carótida interna no tiene ramas en el cuello; se divide en siete porciones: C1, cervical; C2, petrosa; C3, rasgada; C4, cavernosa; C5, clinoidea; C6, oftálmica; y C7, comunicante	S-326, S-327
Arterias etmoidal anterior, esfenopalatina y facial	El punto donde estos vasos se anastomosan en el vestíbulo nasal, conocido como plexo de Kiesselbach o área de Little, es una localización frecuente de hemorragias nasales (epistaxis); la lesión de la arteria esfenopalatina causa hemorragias nasales posteriores	S-363
Plexo pterigoideo	Vía frecuente de propagación de infecciones debido a conexiones entre las venas de la cara, la órbita y los senos venosos de la duramadre; las venas sin válvulas permiten el flujo retrógrado	S-87, S-328
Arteria oftálmica	Aporte principal de sangre para la retina; si se obstruye la arteria, puede producirse ceguera	S-87, S-91
Arterias del cuero cabelludo	Las laceraciones del cuero cabelludo sangran profusamente debido a la abundante vascularización	S-26, S-322
Venas cerebrales superiores	Pueden desgarrarse de su unión con el seno sagital superior, produciendo un hematoma subdural	S-28, S-29, S-35
Arteria meníngea media	Un traumatismo en el pterión puede desgarrar la arteria meníngea media (rama frontal), provocando a menudo un hematoma epidural	S-27
Senos venosos de la duramadre	Las infecciones en la cabeza pueden propagarse hacia los senos venosos de la duramadre, provocando la trombosis de estos; los senos cavernosos son la localización más frecuente	S-29, S-30
Seno cavernoso	Entre la arteria carótida interna y el seno cavernoso puede producirse una fístula (anastomosis), especialmente tras un traumatismo	S-30, S-45
Seno carotídeo	Se comprime durante el masaje del seno carotídeo, lo que puede provocar bradicardia y/o hipertensión; la hipersensibilidad del seno carotídeo, más frecuente entre los ancianos, puede causar síncope	S-76
Círculo arterial cerebral (polígono de Willis)	Localización frecuente de aneurismas y lugar importante de circulación cerebral colateral; la ruptura de un aneurisma produce hemorragia subaracnoidea	S-44
Venas emisarias	Venas sin válvulas, que pueden propagar la infección de extracraneal a intracraneal y ofrecer vías alternativas de drenaje cuando los senos venosos de la duramadre están obstruidos	S-28
Dorso		
Arterias de la médula espinal	El estrechamiento o lesión de estas arterias causado por aterosclerosis, fracturas vertebrales o luxaciones vertebrales puede provocar isquemia de la médula espinal	S-23
Plexos venosos vertebrales	La mayoría de las venas de la columna vertebral no poseen válvulas, lo que permite el flujo retrógrado, y pueden actuar como conductos para la metástasis de células cancerosas a la columna vertebral, los pulmones y el cerebro	S-330, S-BP 27

booksmedicos.org

ESTRUCTURAS ANATÓMICAS	IMPORTANCIA CLÍNICA	NÚMEROS DE LÁMINAS
Tórax		
Arteria torácica interna	Se usa con frecuencia para las derivaciones *(bypass)* aortocoronarias, más a menudo para las derivaciones de la arteria interventricular anterior (descendente anterior)	S-205, S-206
Arterias pulmonares	La tromboembolia, con mayor frecuencia de origen pélvico y femoral, puede obstruir las arterias pulmonares (embolia pulmonar), lo que conduce a hipoxemia, compromiso hemodinámico e infarto pulmonar	S-389, S-392
Pericardio	El espacio pericárdico puede contener pequeñas cantidades de líquido fisiológico (15-50 ml); un derrame pericárdico puede comprometer la función cardíaca (taponamiento cardíaco); cuando la acumulación de líquido es lenta y progresiva, el saco pericárdico puede expandirse y aumentar de tamaño	S-307, S-308
Arterias coronarias	La enfermedad aterosclerótica puede provocar que la isquemia miocárdica se manifieste como dolor torácico; la ruptura y trombosis de la placa aterosclerótica es la principal causa de infarto agudo de miocardio; la gravedad y los resultados dependen de la cantidad de miocardio que irriga el vaso, siendo las lesiones proximales de vasos de mayor tamaño las de mayor morbilidad	S-317
Venas pulmonares	Se cree que la fibrilación auricular, una arritmia común, se origina dentro de las venas pulmonares; la ablación eléctrica de esta arritmia crea anillos de fibrosis alrededor de las venas pulmonares cuando estas entran en el atrio (aurícula) izquierdo, evitando así la propagación de señales eléctricas en el corazón	S-312
Foramen oval	Proporciona un conducto para el flujo interatrial (comunicación de derecha a izquierda) durante el desarrollo fetal; en aproximadamente uno de cada cuatro adultos sigue siendo permeable y puede proporcionar una vía de entrada para microtrombos venosos en el lado izquierdo del corazón y causar un accidente cerebrovascular	S-305, S-312
Septo interventricular	La comunicación interventricular es un defecto cardíaco congénito frecuente, que muy a menudo afecta a la porción membranosa del tabique; el infarto de miocardio del territorio de la arteria interventricular anterior (descendente anterior), especialmente si no se trata de inmediato, puede generar suficiente isquemia del tabique para causar su perforación	S-312, S-316
Válvulas cardíacas	La valvulopatía (p. ej., estenosis aórtica, insuficiencia mitral) es frecuente, especialmente entre adultos mayores, y puede causar insuficiencia cardíaca progresiva	S-314
Válvula aórtica	El 1% de la población posee una válvula aórtica bicúspide (es decir, que contiene dos en lugar de tres valvas), que predispone a la estenosis e insuficiencia aórticas y también se relaciona con aneurisma aórtico	S-314, S-315
Nódulo (nodo) sinoatrial	Marcapasos cardíaco primario, que genera potenciales de acción que se propagan a través del sistema de conducción cardíaco; el envejecimiento, las enfermedades infiltrativas y la cirugía cardíaca pueden provocar la disfunción del nódulo sinusal, lo que produce bradicardia	S-319
Nódulo (nodo) atrioventricular	Conduce potenciales de acción desde los atrios (aurículas) a los ventrículos; el período refractario intrínseco evita que ritmos atriales rápidos causen la taquicardia equivalente de los ventrículos; la disfunción secundaria a fibrosis, medicamentos o cirugía cardíaca puede provocar bloqueo cardíaco; cuando el bloqueo es completo, los atrios (aurículas) y los ventrículos tienen ritmos independientes	S-319
Ligamento arterioso	Resto del conducto arterioso, que conecta las circulaciones pulmonar y sistémica durante el desarrollo fetal; la falta de cierre del conducto después del nacimiento puede causar disnea de esfuerzo, enfermedad vascular pulmonar o insuficiencia cardíaca; sirve como punto de referencia para identificar el asa del nervio laríngeo recurrente izquierdo inferior al ligamento	S-305, S-309

booksmedicos.org

ESTRUCTURAS ANATÓMICAS	IMPORTANCIA CLÍNICA	NÚMEROS DE LÁMINAS
Tórax *(cont.)*		
Aorta torácica	Se sitúa anatómicamente a la izquierda de la columna vertebral en el tórax y comienza a nivel de la vértebra T4, donde termina el arco de la aorta; la coartación (estrechamiento) congénita de la aorta puede causar hipertensión en niños y adultos jóvenes; puede sospecharse su existencia cuando hay diferencia significativa en la presión arterial entre los miembros superiores e inferiores El aneurisma (ensanchamiento) puede ocurrir como consecuencia de la edad y factores de riesgo ateroscleróticos (como tabaquismo e hipertensión), por trastornos del tejido conectivo, en asociación con una válvula aórtica bicúspide o por infección (p. ej., sífilis). Un aneurisma grande puede romperse o disecarse; esto último ocurre cuando un desgarro en la capa íntima permite que la sangre se propague hacia el interior de una falsa luz entre las capas íntima y media	S-339
Vena ácigos	Drena la parte posterior del tórax y proporciona una importante vía colateral entre las venas cava inferior y cava superior	S-340
Abdomen		
Venas paraumbilicales	En pacientes con hipertensión portal y en embarazos prolongados pueden estar dilatadas	S-337, S-446
Arteria cística	Se liga durante la colecistectomía; puede tener múltiples orígenes; forma parte normalmente del trígono cistohepático (triángulo de Calot)	S-436
Arteria mesentérica superior	En pacientes delgados o que han sufrido una pérdida importante reciente de peso puede comprimir la porción horizontal (3.ª) del duodeno; puede seccionarse o desgarrarse en lesiones por desaceleración repentina	S-436, S-439
Arterias intestinales	Las áreas sin circulación colateral significativa entre los vasos principales (territorios vasculares) se encuentran en riesgo de isquemia, que puede producirse secundariamente a aterosclerosis o tromboembolia de las arterias mesentéricas	S-439, S-440
Anastomosis de la arteria marginal	La arteria marginal conecta las arterias cólicas derecha, media e izquierda, proporcionando una importante anastomosis para la circulación colateral	S-440
Venas esofágicas	Pueden dilatarse en la hipertensión portal, dando lugar a varices esofágicas; la hemorragia varicosa puede ser potencialmente mortal y a menudo requiere una intervención endoscópica urgente	S-442, S-446
Vena porta hepática	La reducción del flujo sanguíneo a través del hígado (p. ej., debido a cirrosis) puede producir hipertensión portal y dilatación de las tributarias de la vena porta hepática; la sangre puede retornar hacia el corazón a través de las anastomosis portosistémicas	S-444, S-446
Vena rectal (anorrectal) superior	Se anastomosa con las venas rectales (anorrectales) medias e inferiores que pueden estar dilatadas en la hipertensión portal	S-444, S-446
Aorta abdominal	Localización frecuente de aneurismas en el abdomen, en especial distalmente a las arterias renales; para excluir los aneurismas se explora rutinariamente con ecografía	S-468
Arteria renal	Puede producirse estenosis secundariamente a aterosclerosis o displasia fibromuscular, lo que provoca hipertensión arterial de difícil control; puede verse afectada en los aneurismas de la aorta abdominal	S-303, S-531
Pelvis		
Plexo pampiniforme	La dilatación de estas venas puede causar varicocele testicular que afecta a la regulación de la temperatura testicular y contribuye posiblemente a la infertilidad; con mayor frecuencia se produce en el lado izquierdo debido al recorrido más largo de la vena testicular izquierda y su ángulo de drenaje en la vena renal	S-497, S-510
Arteria uterina	Se liga o cauteriza durante la histerectomía; para tratar fibromas (miomas) uterinos se puede realizar la embolización selectiva de sus ramas	S-508, S-511

booksmedicos.org

ESTRUCTURAS ANATÓMICAS	IMPORTANCIA CLÍNICA	NÚMEROS DE LÁMINAS
Pelvis *(cont.)*		
Arterias profundas y dorsales del pene y tejido cavernoso del pene	El bloqueo o pérdida de función del músculo liso vascular puede provocar disfunción eréctil, que se trata con vasodilatadores	S-512
Venas ilíacas internas	Proporcionan comunicación entre el plexo venoso prostático y las venas que drenan la columna vertebral, por lo que son una vía de diseminación del cáncer de próstata	S-509
Venas rectales (anorrectales)	La hipertensión portal puede causar la dilatación de las venas rectales (anorrectales) si se desarrollan anastomosis portosistémicas entre las venas rectales (anorrectales) superiores (drenaje portal) y las venas rectales (anorrectales) medias y/o inferiores (drenaje sistémico)	S-445, S-446
Plexos venosos rectales (anorrectales) interno y externo	La dilatación puede producir una afección dolorosa conocida como hemorroides	S-223, S-226
Miembro superior		
Vena mediana del codo	Accesible en la fosa del codo para la venopunción	S-228
Arterias supraescapular, dorsal de la escápula y circunfleja de la escápula	Proporcionan circulación colateral alrededor de la escápula, permitiendo a la sangre alcanzar la porción distal del miembro superior si se bloquea o comprime la arteria axilar	S-234
Arteria braquial	Durante el desinflado del manguito de un esfigmomanómetro en la parte superior del brazo, se ausculta la arteria braquial para escuchar los sonidos (ruidos) de Korotkov durante la medición de la presión arterial sistólica y diastólica; la arteria se localiza medial al tendón del bíceps braquial y profunda a la aponeurosis bicipital en la fosa del codo	S-238, S-331
Arteria radial	Palpable en la parte anterolateral del carpo para evaluar el pulso radial; localización frecuente de acceso vascular para procedimientos cardíacos percutáneos, como la angioplastia, y para la toma de muestras de sangre arterial	S-303, S-331
Arteria cubital	Proporciona una importante circulación colateral a la mano a través de los arcos palmares durante el cateterismo de la arteria radial; la permeabilidad se evalúa antes del procedimiento mediante la prueba de Allen, en la que se comprimen ambas arterias radial y cubital, luego se libera la presión sobre la arteria cubital; el retorno del color a la región de la muñeca en unos pocos segundos indica una arteria cubital permeable	S-257, S-331
Miembro inferior		
Vena femoral	Localización frecuente de acceso vascular para catéteres venosos centrales; no obstante, el riesgo de infección del catéter es mayor que con el acceso a la vena yugular o subclavia	S-270
Venas profundas del miembro inferior	La trombosis venosa de las venas profundas del miembro inferior es debida a estasis venosa, lesiones vasculares y/o trastornos de la coagulación (tríada de Virchow); puede conducir a la formación de trombos y tromboembolia pulmonar	S-335
Vena safena magna (mayor)	A menudo se usa como derivación *(bypass)* aortocoronaria	S-266
Venas superficiales del miembro inferior	Las venas varicosas son venas superficiales dilatadas y tortuosas, a menudo asociadas con reflujo de las venas superficiales y/o profundas; la insuficiencia venosa crónica puede causar edema, dolor y ulceración	S-266, S-335
Arteria femoral	Localización frecuente de acceso vascular para procedimientos cardíacos y vasculares percutáneos; el objetivo es el segmento entre los orígenes de las arterias epigástrica inferior y femoral profunda, generalmente identificado mediante fluoroscopia por su ubicación junto a la cabeza del fémur; una «vaina introductora de catéter alta» (demasiado cefálica) puede provocar hemorragia retroperitoneal	S-333

booksmedicos.org

ESTRUCTURAS ANATÓMICAS	IMPORTANCIA CLÍNICA	NÚMEROS DE LÁMINAS
Miembro inferior *(cont.)*		
Arterias femoral, poplítea, tibiales y peronea	La enfermedad arterial periférica debida a aterosclerosis puede producirse en las arterias principales del miembro inferior, provocando una reducción del flujo sanguíneo; los pacientes experimentan claudicación (dolor espasmódico en el muslo o la pantorrilla) al hacer ejercicio	S-333
Arterias del miembro inferior	Localizaciones del pulso en el miembro inferior: arteria femoral en el triángulo femoral; arteria poplítea en la región poplítea profunda de la rodilla; arteria tibial anterior entre los músculos extensor largo del dedo gordo y extensor largo de los dedos a nivel de la articulación talocrural (del tobillo); arteria dorsal del pie (pedia) en el dorso del pie; arteria tibial posterior en el túnel tarsiano posterior al maléolo medial	S-270, S-284, S-290, S-291, S-303

*La selección se basa en general en datos clínicos y en correlaciones clínicas discutidas frecuentemente en cursos de anatomía macroscópica.

booksmedicos.org

booksmedicos.org

SISTEMA LINFÁTICO 6

Visión general	S-343	**Estructuras con gran significación clínica**	Tabla 6.1
Cabeza y cuello	S-344 a S-345	**Láminas electrónicas extra**	S-BP 54 a S-BP 58
Miembros	S-346 a S-347		
Tronco	S-348 a S-357		

LÁMINAS ELECTRÓNICAS EXTRA

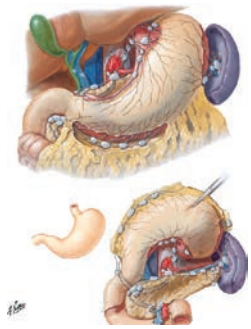

S-BP 54 Vasos y nódulos (ganglios) linfáticos del estómago

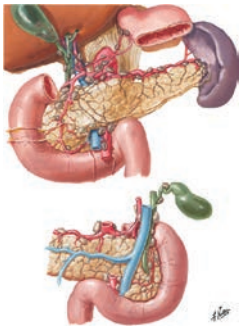

S-BP 55 Vasos y nódulos (ganglios) linfáticos del páncreas

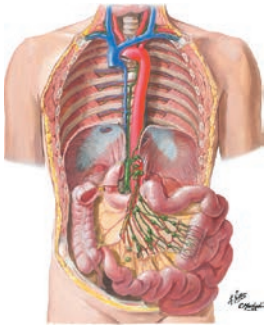

S-BP 56 Vasos y nódulos (ganglios) linfáticos del intestino delgado

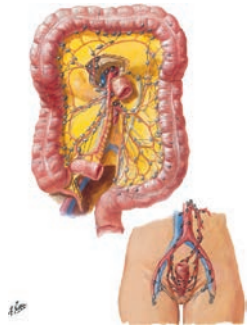

S-BP 57 Vasos y nódulos (ganglios) linfáticos del intestino grueso

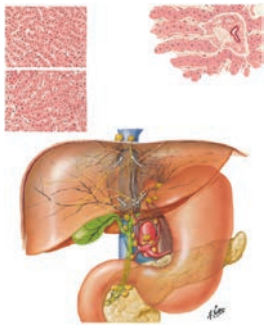

S-BP 58 Vasos y nódulos (ganglios) linfáticos del hígado

booksmedicos.org

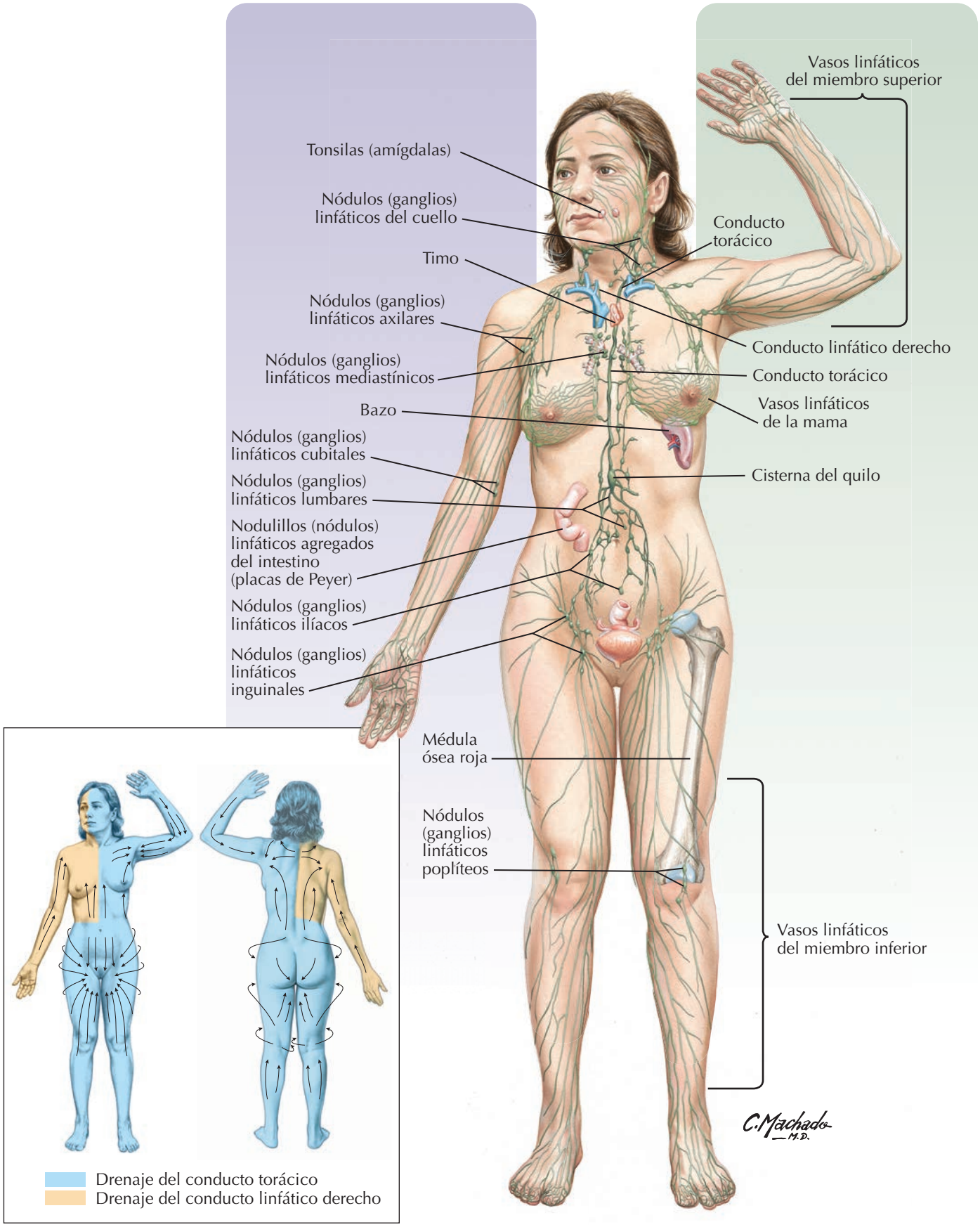

booksmedicos.org

Véase también **lámina S-351**

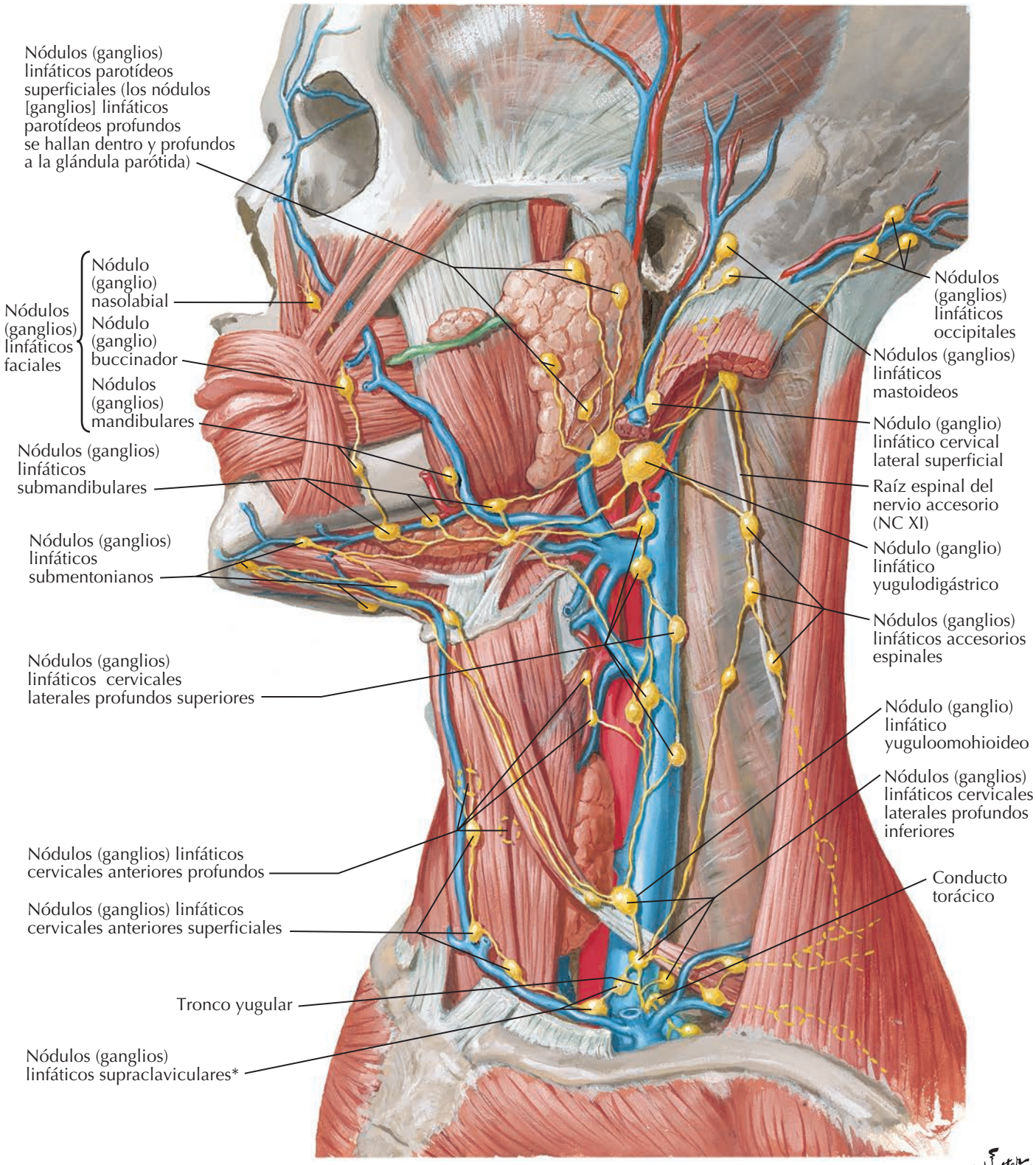

**El grupo de nódulos (ganglios) linfáticos supraclaviculares, especialmente en el lado izquierdo, también suele conocerse como nódulos (ganglios) linfáticos centinelas de Virchow o de Troisier, especialmente cuando aumentan lo bastante de tamaño y son palpables. Estos nódulos (ganglios) o un único nódulo (ganglio) se denominan así porque pueden ser la primera evidencia probable y reconocible de una neoplasia maligna visceral.*

booksmedicos.org

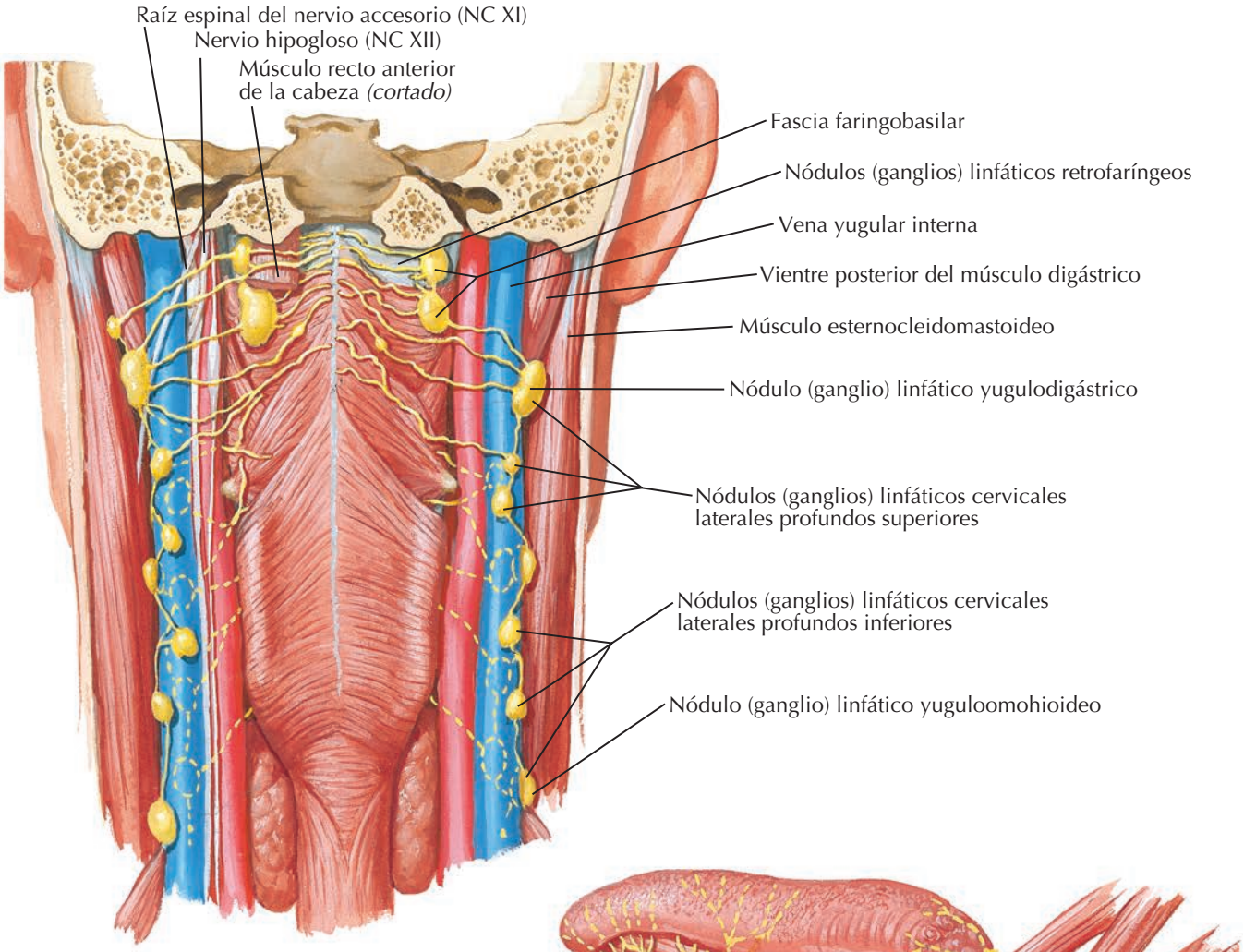

Drenaje linfático de la faringe: visión posterior

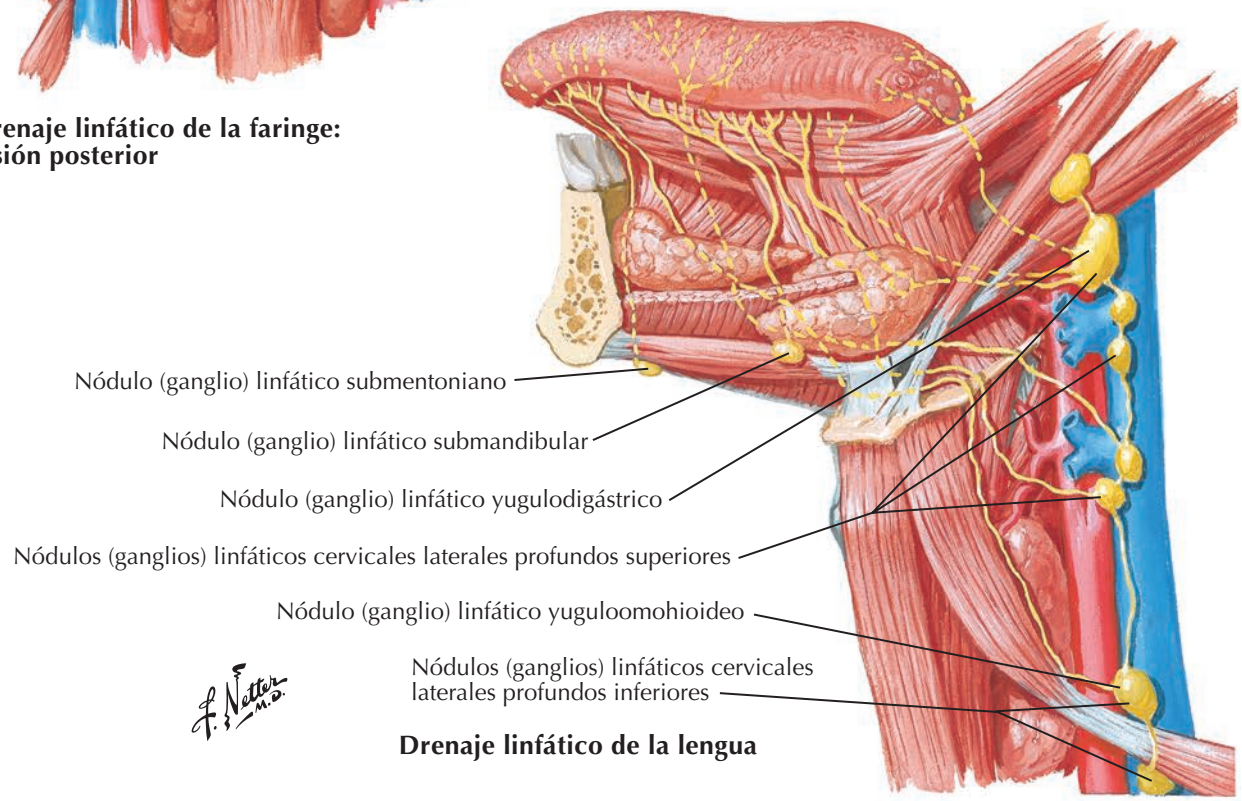

Drenaje linfático de la lengua

booksmedicos.org

Véase también **lámina S-349**

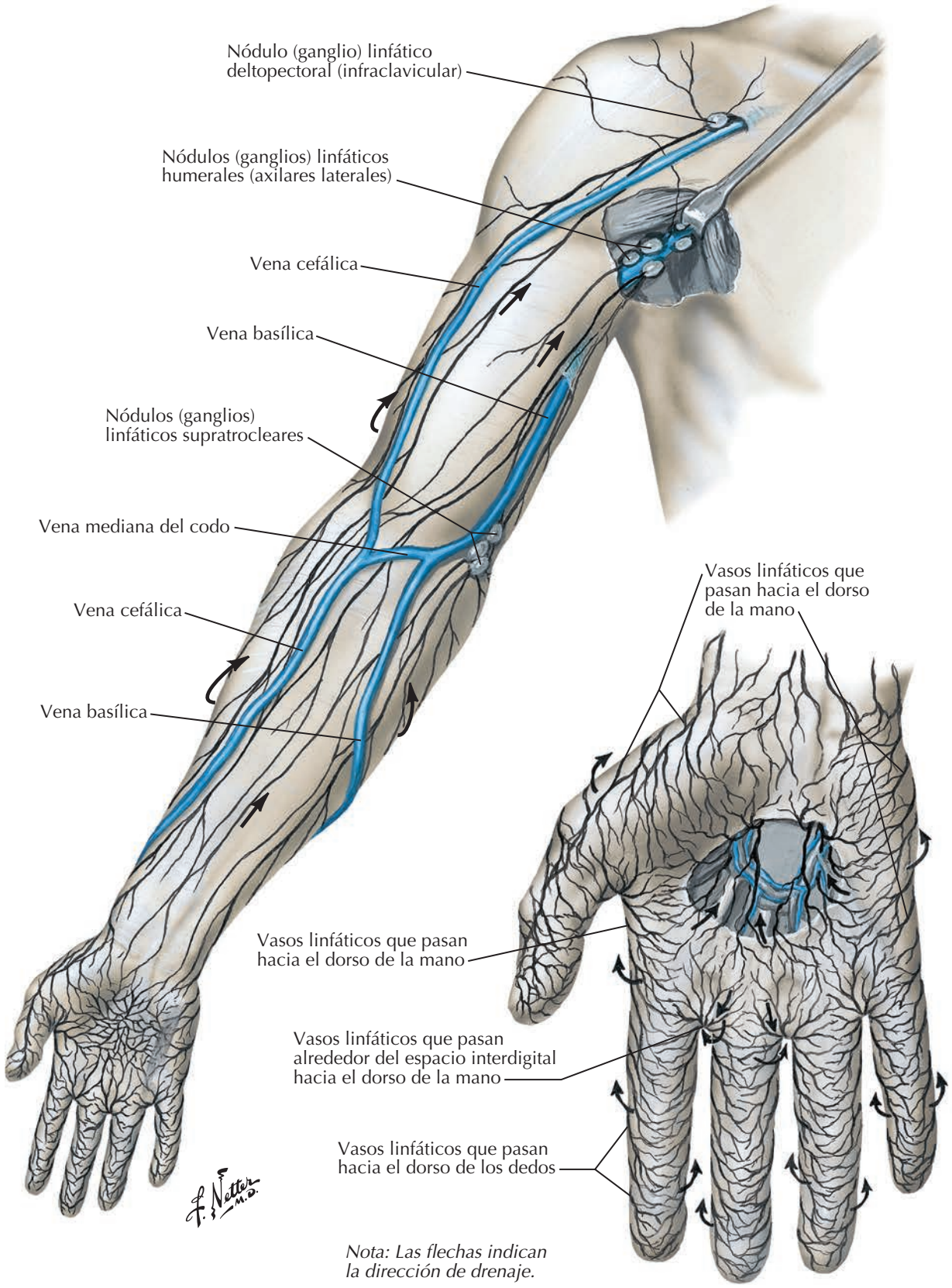

Nota: Las flechas indican la dirección de drenaje.

booksmedicos.org

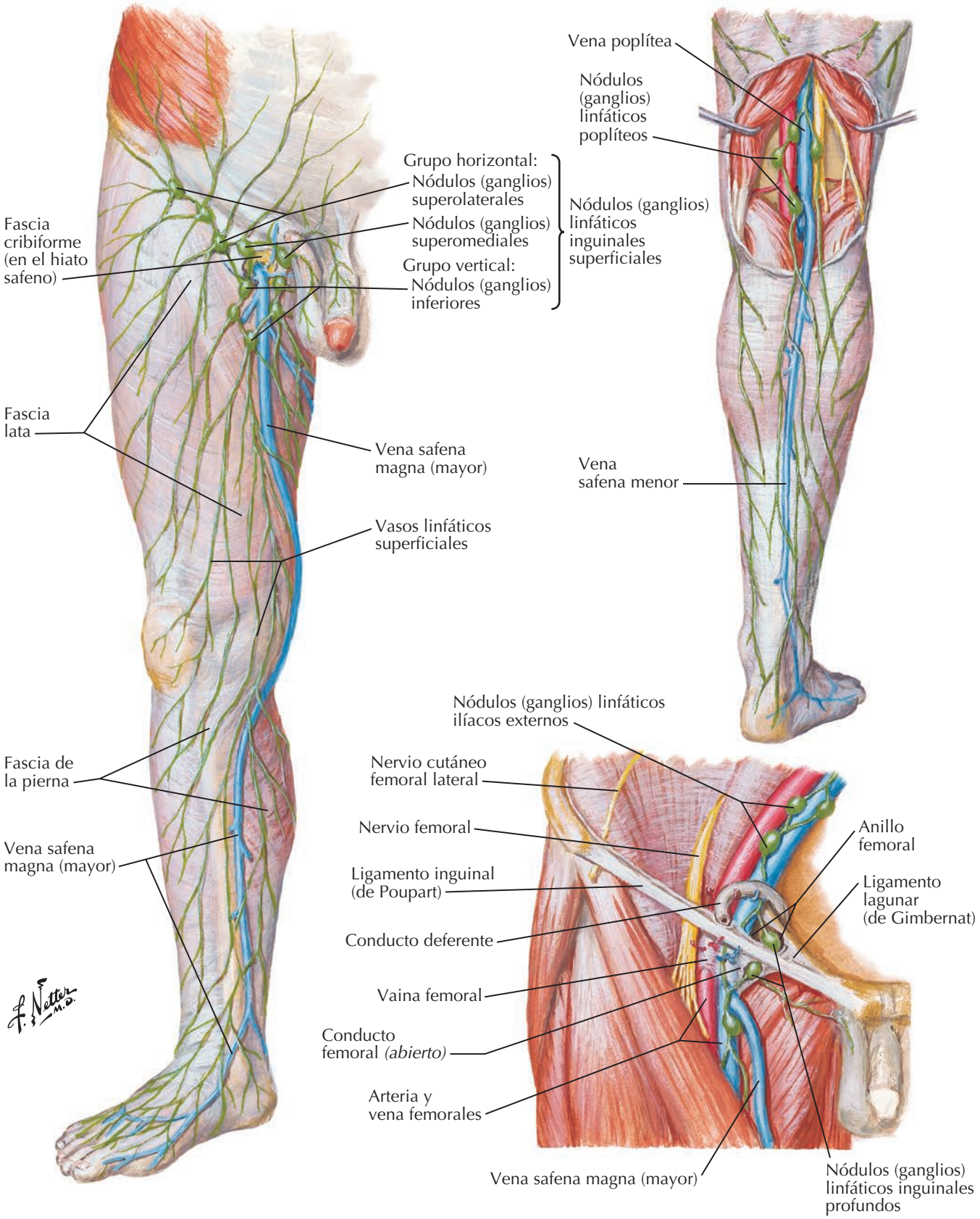

booksmedicos.org

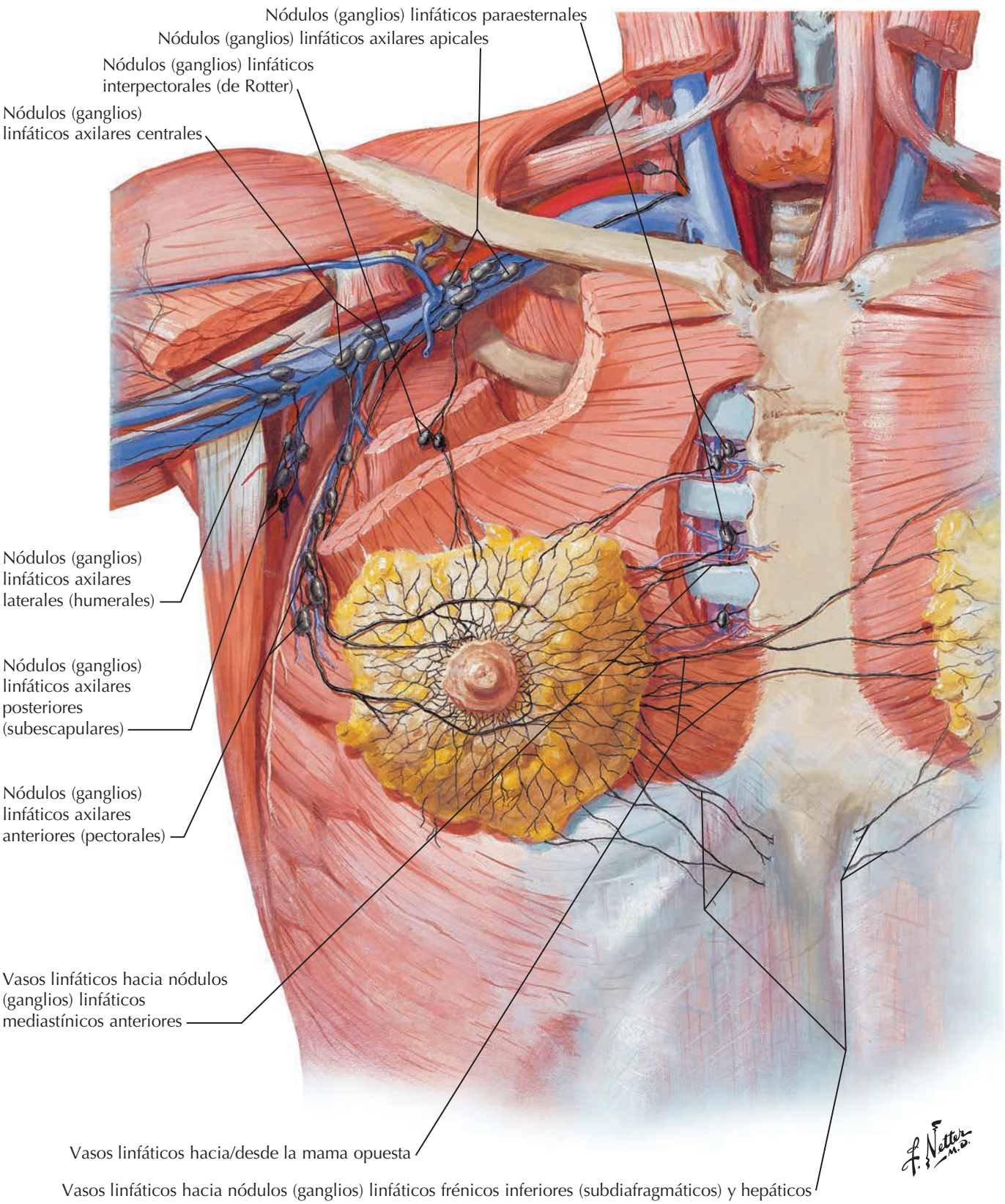

booksmedicos.org

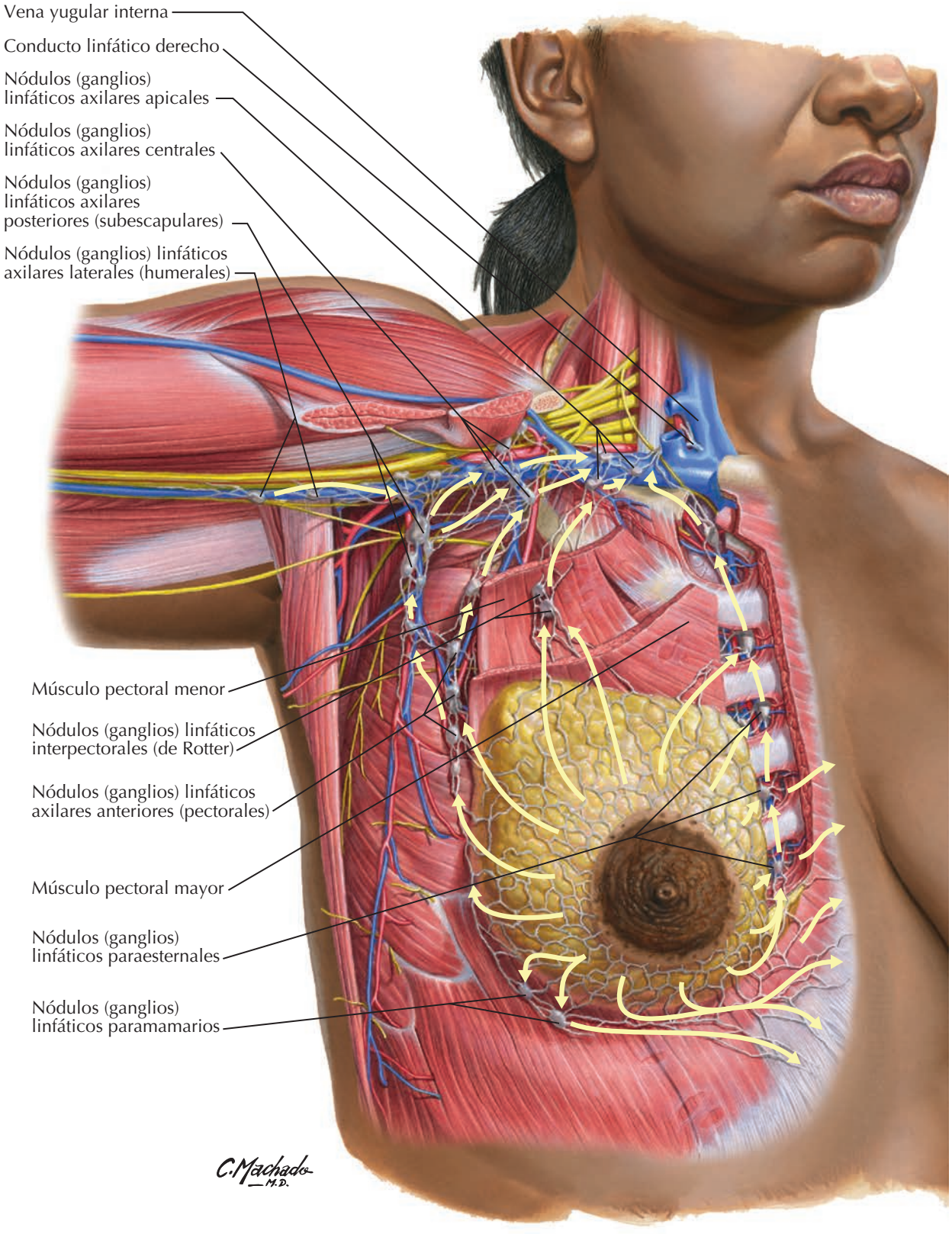

booksmedicos.org

Vasos linfáticos del tórax y nódulos (ganglios) linfáticos pulmonares y mediastínicos

Véanse también **láminas S-344, S-351**

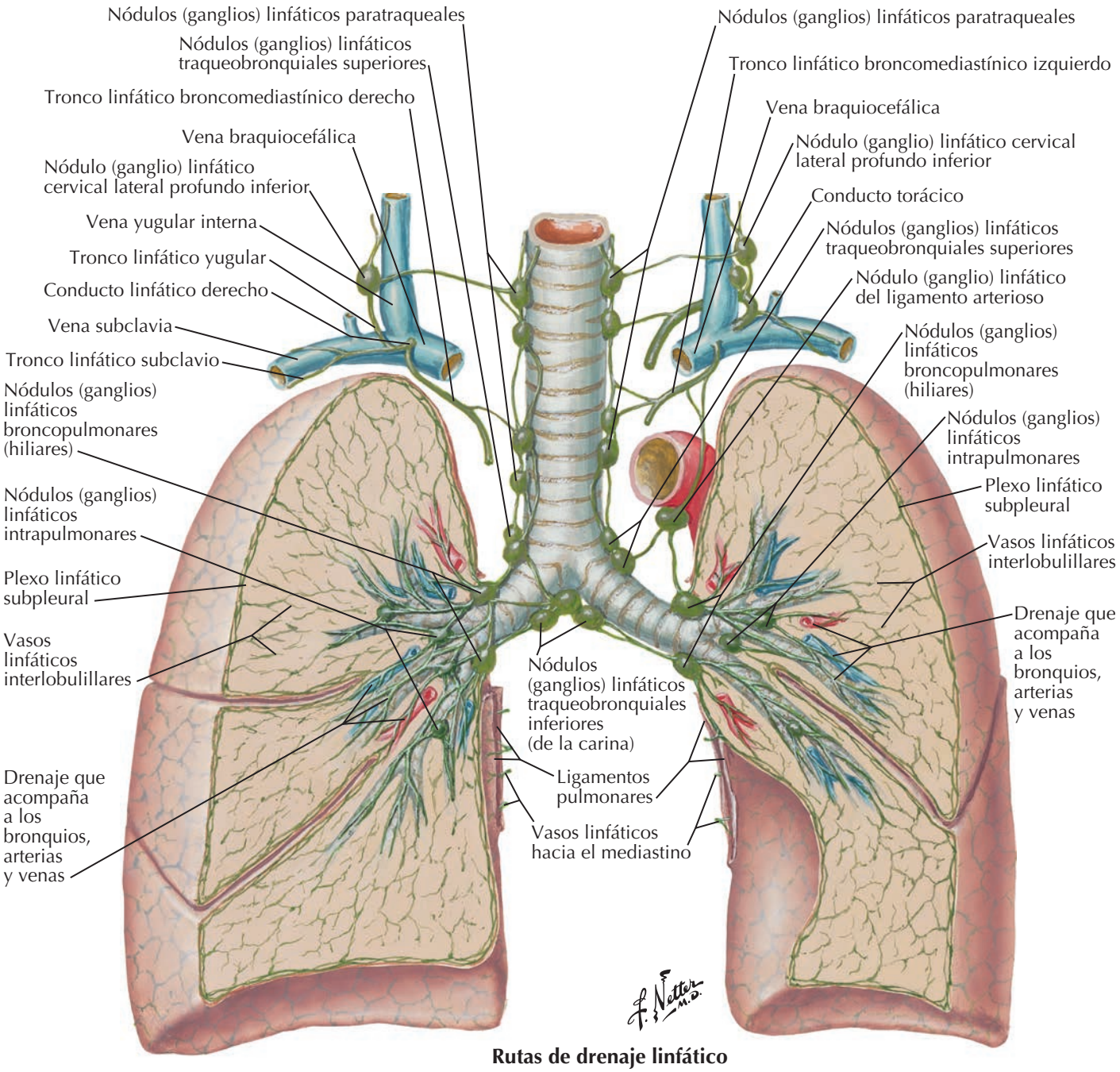

Rutas de drenaje linfático

Pulmón derecho: Todos los lóbulos drenan en nódulos (ganglios) linfáticos pulmonares y broncopulmonares y luego en nódulos (ganglios) linfáticos traqueobronquiales inferiores, nódulos (ganglios) linfáticos traqueobronquiales superiores derechos y nódulos (ganglios) linfáticos paratraqueales derechos de camino hacia la vena braquiocefálica a través de los troncos broncomediastínico y yugular.

Pulmón izquierdo: El lóbulo superior drena en nódulos (ganglios) linfáticos intrapulmonares y broncopulmonares, y luego en nódulos (ganglios) linfáticos traqueobronquiales inferiores, nódulos (ganglios) linfáticos traqueobronquiales superiores izquierdos, nódulos (ganglios) linfáticos paratraqueales izquierdos y el nódulo (ganglio) linfático del ligamento arterioso en el camino hacia la vena braquiocefálica a través del tronco broncomediastínico izquierdo y el conducto torácico. Los nódulos (ganglios) linfáticos intrapulmonares y broncopulmonares del pulmón izquierdo también drenan en nódulos (ganglios) linfáticos traqueobronquiales superiores derechos, donde la linfa sigue el mismo camino que la linfa del pulmón derecho.

booksmedicos.org

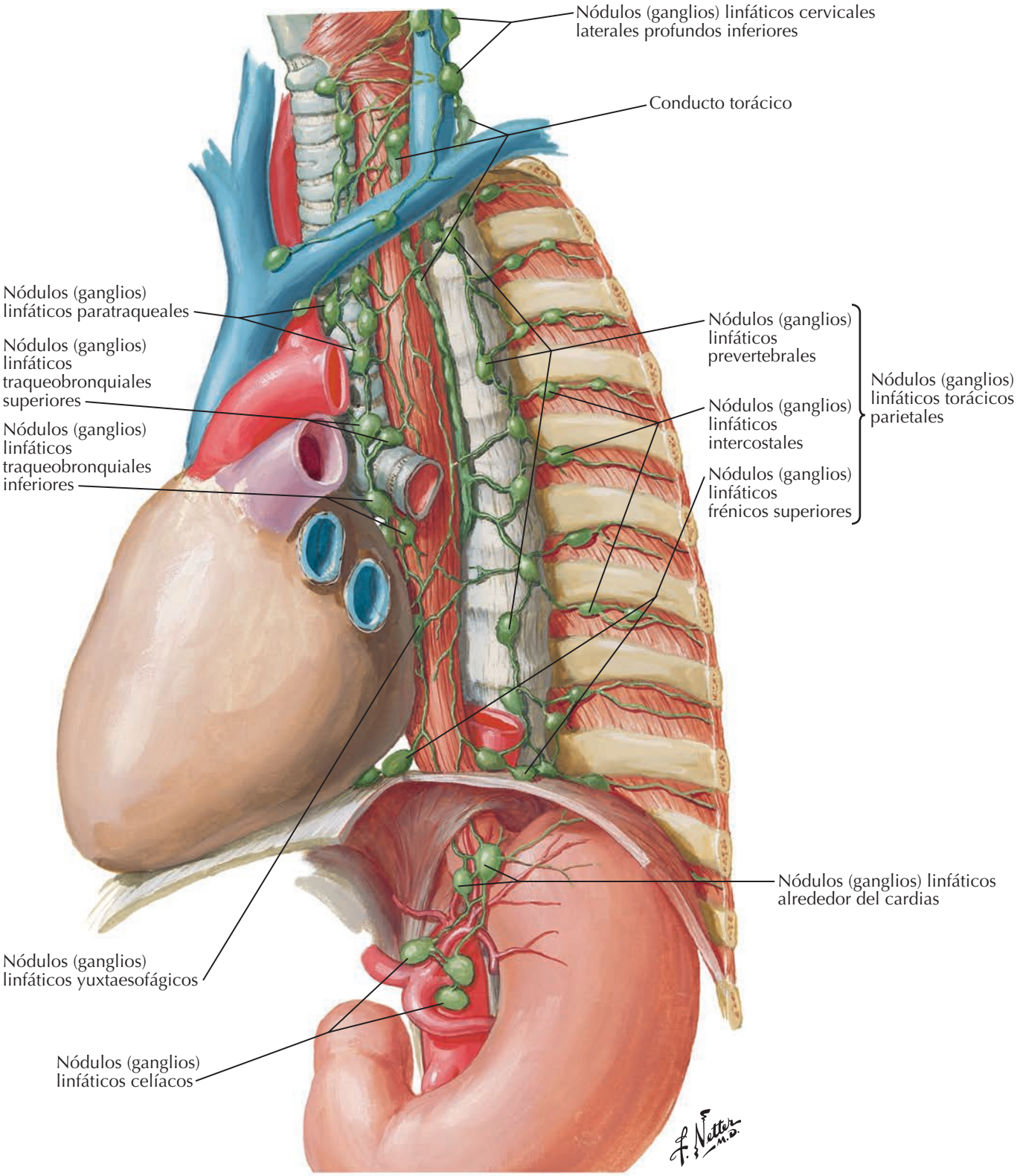

booksmedicos.org

Vasos y nódulos (ganglios) linfáticos de la pared posterior del abdomen

Véanse también **láminas S-353, S-354**

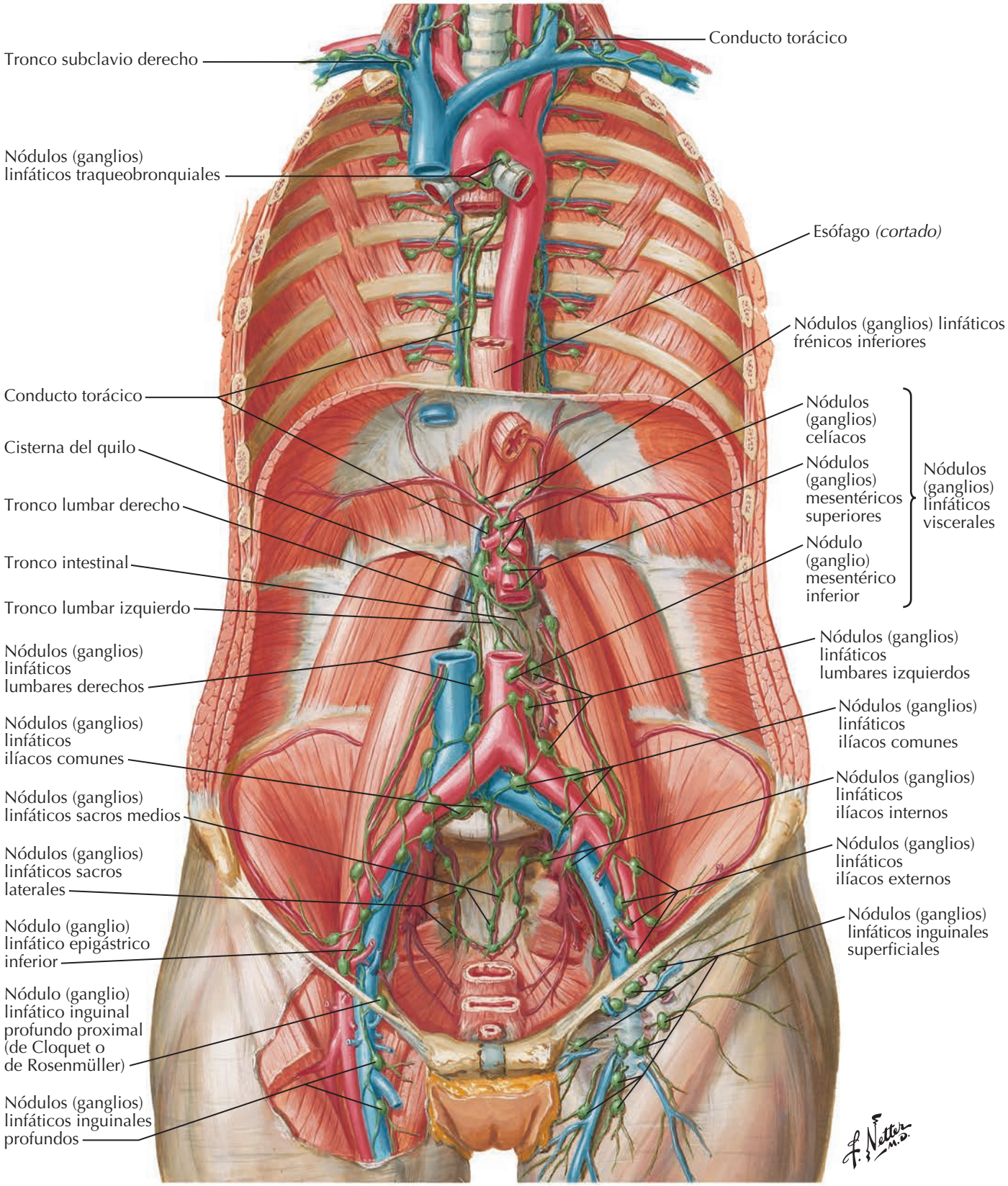

booksmedicos.org

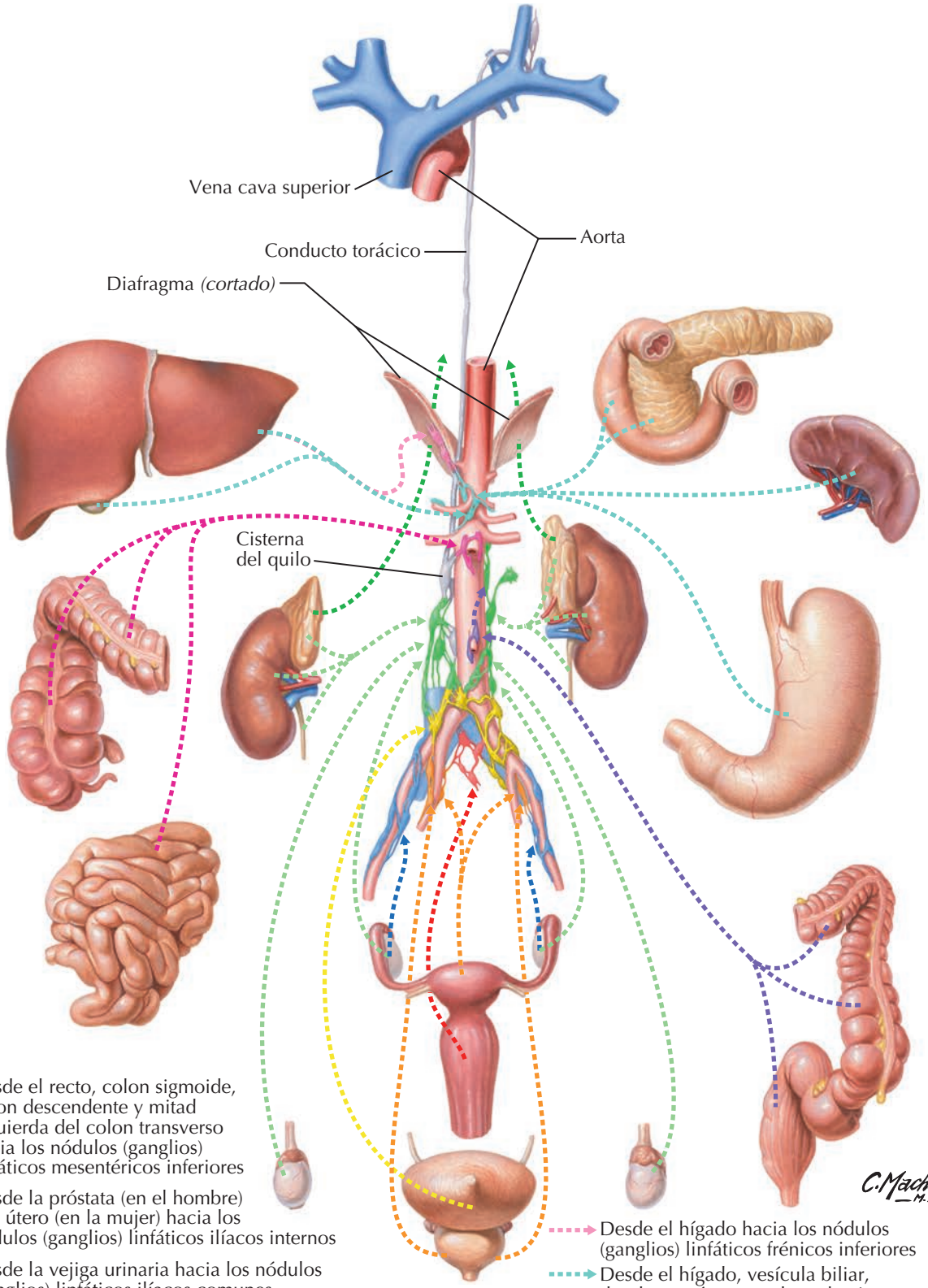

- Desde el recto, colon sigmoide, colon descendente y mitad izquierda del colon transverso hacia los nódulos (ganglios) linfáticos mesentéricos inferiores
- Desde la próstata (en el hombre) y el útero (en la mujer) hacia los nódulos (ganglios) linfáticos ilíacos internos
- Desde la vejiga urinaria hacia los nódulos (ganglios) linfáticos ilíacos comunes
- Desde la vagina hacia los nódulos (ganglios) linfáticos sacros
- Desde los ovarios hacia los nódulos (ganglios) linfáticos ilíacos externos
- Desde las glándulas suprarrenales hacia los nódulos (ganglios) linfáticos mediastínicos posteriores
- Desde el hígado hacia los nódulos (ganglios) linfáticos frénicos inferiores
- Desde el hígado, vesícula biliar, duodeno, páncreas y bazo hacia los nódulos (ganglios) linfáticos celíacos
- Desde el ciego, colon ascendente y mitad derecha del colon transverso, íleon y yeyuno hacia los nódulos (ganglios) linfáticos mesentéricos superiores
- Desde los riñones, glándulas suprarrenales, uréteres, testículos (en el hombre) y ovarios (en la mujer) hacia los nódulos (ganglios) linfáticos lumbares

booksmedicos.org

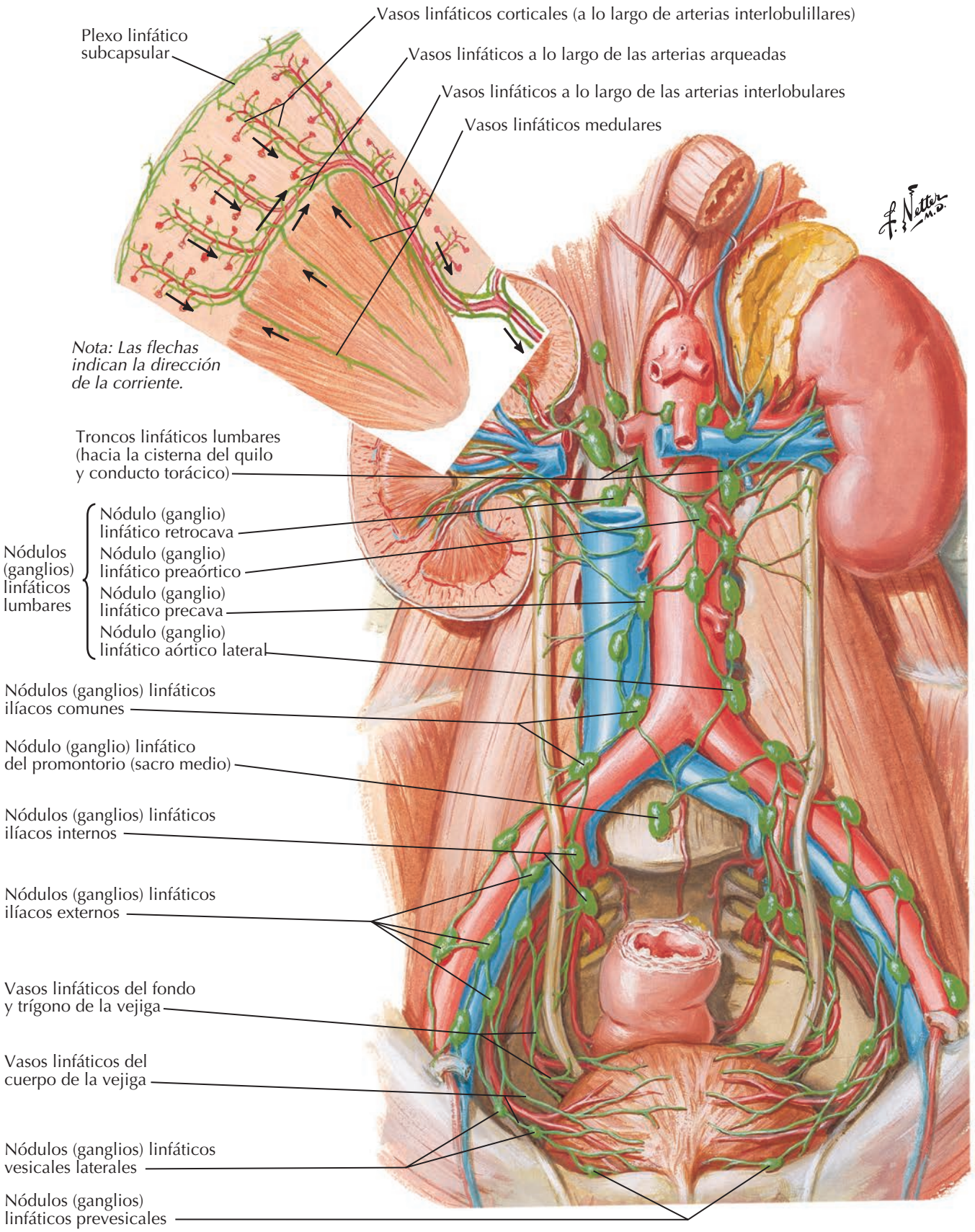

booksmedicos.org

Véase también **lámina S-357**

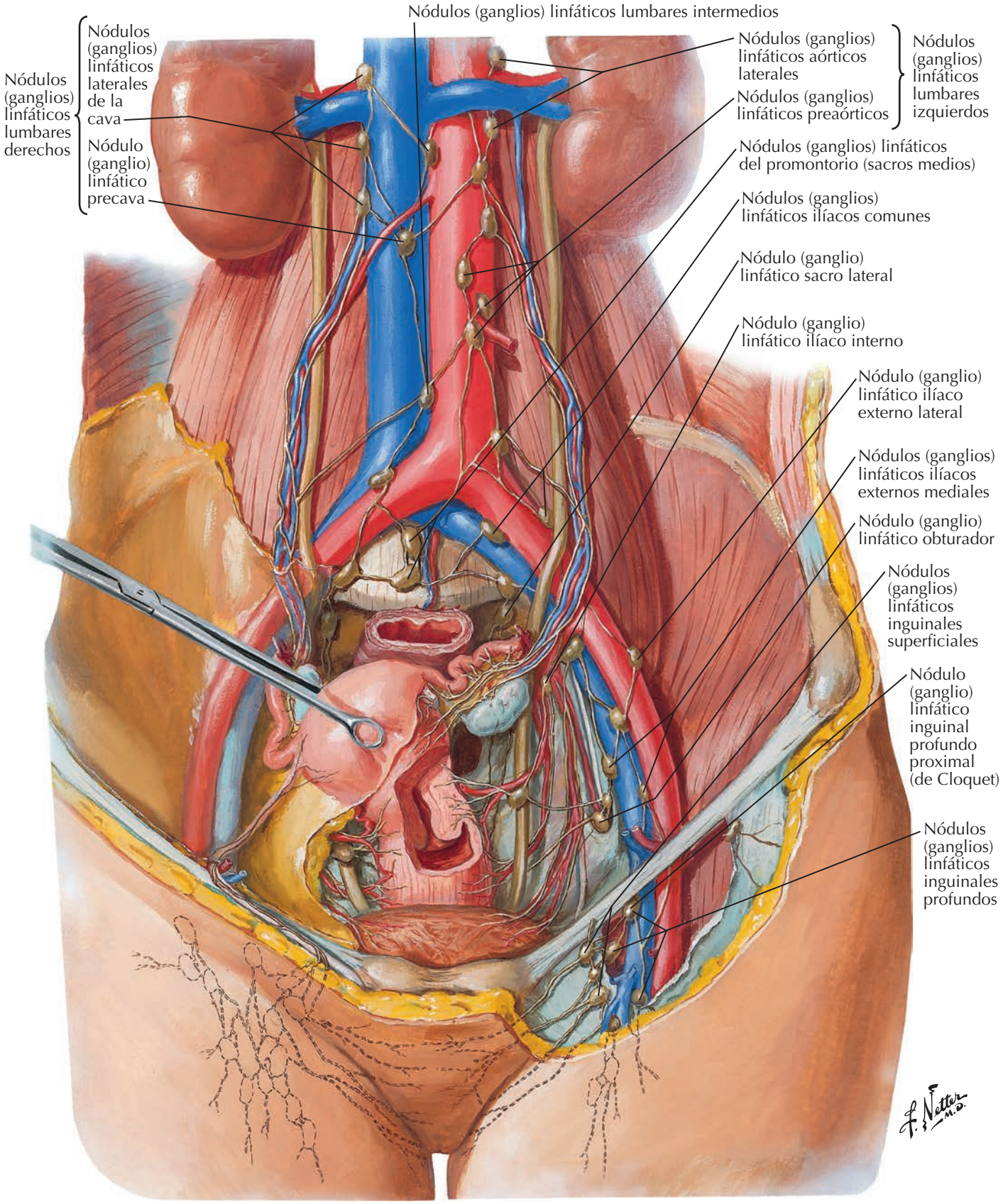

booksmedicos.org

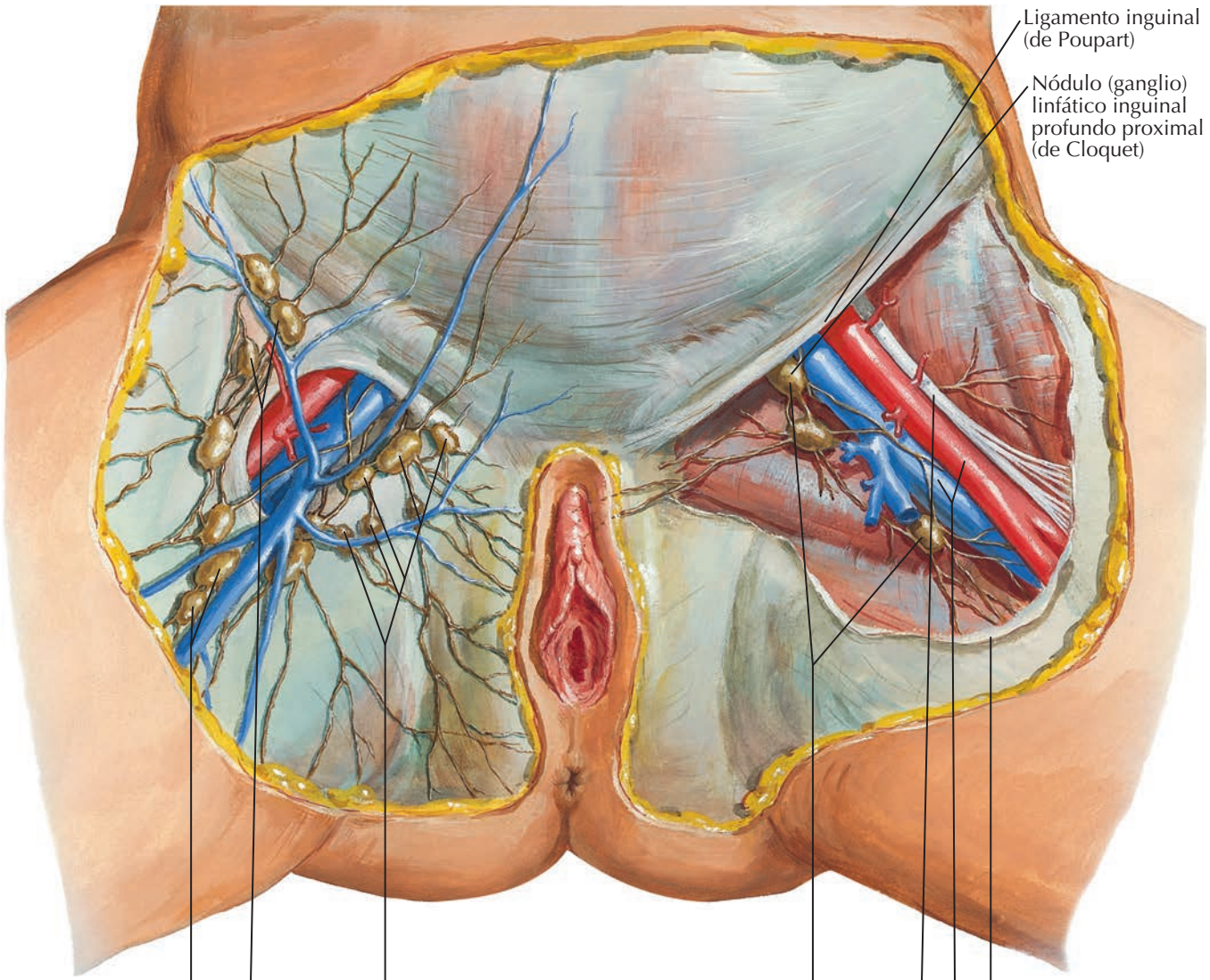

booksmedicos.org

Véase también **lámina S-355**

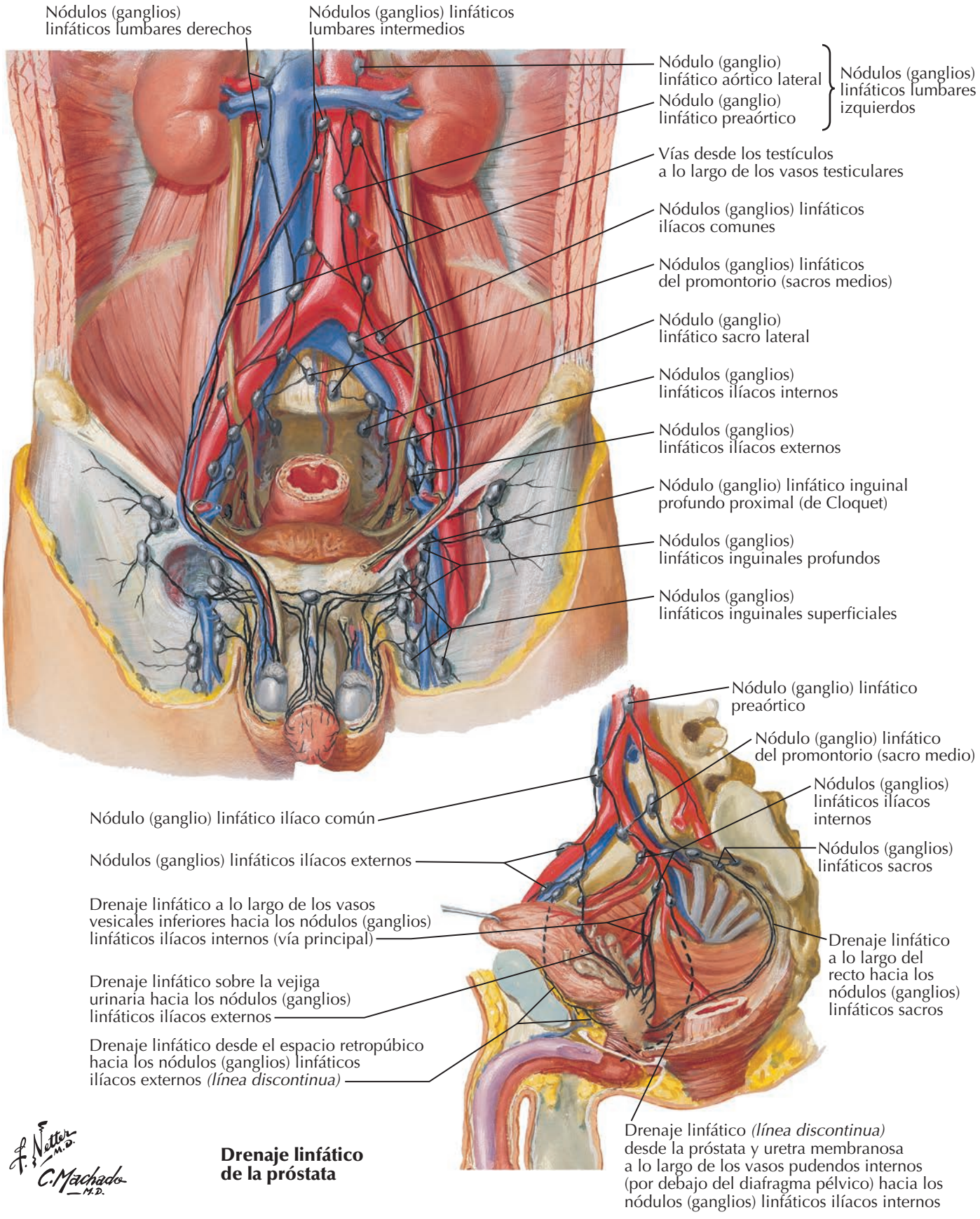

F. Netter M.D.
C. Machado M.D.

Drenaje linfático de la próstata

booksmedicos.org

ESTRUCTURAS ANATÓMICAS	IMPORTANCIA CLÍNICA	NÚMEROS DE LÁMINAS
Cabeza y cuello		
Conducto torácico	El conducto torácico puede lesionarse durante las cirugías de cuello y tórax debido a múltiples y frecuentes variantes; la lesión en la región inferior del cuello a menudo se encuentra en la unión de las venas yugular interna y subclavia izquierdas; el riesgo aumenta durante la cirugía esofágica y la colocación de una vía venosa central izquierda	S-344, S-351
Nódulos (ganglios) linfáticos cervicales laterales profundos superiores e inferiores	Se palpan durante la exploración del cuello para evaluar el tamaño y la forma; si son coalescentes, debe excluirse la malignidad	S-344, S-345
Tonsilas (amígdalas) faríngeas y palatinas	Las tonsilas (amígdalas) palatinas están comúnmente involucradas en infecciones víricas y bacterianas; lesiones exudativas combinadas con fiebre, linfadenopatías y ausencia de tos sugestiva de infección estreptocócica (faringitis estreptocócica); las tonsilas (amígdalas) faríngeas agrandadas (adenoides) causan ronquidos y pueden tapar el orificio faríngeo de la trompa auditiva (de Eustaquio), lo que aumenta el riesgo de infecciones del oído medio	S-403
Tórax		
Vasos linfáticos de la mama	A través de los vasos linfáticos que drenan la mama se diseminan células cancerosas metastásicas hacia la axila y el tórax	S-349
Nódulos (ganglios) linfáticos axilares	Son los nódulos (ganglios) linfáticos primarios que reciben el drenaje linfático del miembro superior, pared del tórax y mama; frecuentemente aumentados de tamaño en pacientes con cáncer de mama	S-348, S-349
Abdomen		
Bazo	Puede romperse a causa de la fractura de las costillas 10 a 12; en la cirrosis, infecciones víricas y neoplasias malignas hematológicas se puede producir aumento de tamaño (esplenomegalia); si es palpable, el bazo está agrandado	S-416, S-434
Pelvis		
Nódulos (ganglios) linfáticos pélvicos lumbares	Diseminación de células cancerosas ováricas a través del drenaje venoso hacia la vena cava inferior y pulmones o a través de vasos linfáticos	S-355
Nódulos (ganglios) linfáticos lumbares y traqueobronquiales	Las células cancerosas prostáticas pueden diseminarse a través de los vasos linfáticos hacia el retroperitoneo y el mediastino	S-351, S-357
Nódulos (ganglios) linfáticos lumbares (p. ej., aórticos laterales, preaórticos, laterales de la cava)	Reciben drenaje linfático de los ovarios, trompas uterinas y fondo del útero en la mujer y de los testículos en el hombre; las neoplasias malignas de estos órganos pueden de este modo diseminarse hacia el retroperitoneo	S-355, S-357
Nódulos (ganglios) linfáticos pélvicos	La obtención de muestras o la disección de un nódulo (ganglio) linfático se realizan para evaluar la diseminación de neoplasias malignas ginecológicas	S-355
Miembro inferior		
Nódulos (ganglios) linfáticos inguinales superficiales	Los nódulos (ganglios) linfáticos inguinales superficiales drenan el miembro inferior, la región glútea, la región inferior del abdomen y el periné; cuando están aumentados de tamaño son palpables	S-347
Vasos linfáticos del miembro inferior	Linfedema (estasis del flujo linfático en los vasos linfáticos obstruidos por inflamación, fibrosis, tumor o diámetro anormalmente pequeño)	S-347

*La selección se basa en general en datos clínicos y en correlaciones clínicas discutidas frecuentemente en cursos de anatomía macroscópica.

booksmedicos.org

booksmedicos.org

SISTEMA RESPIRATORIO 7

Visión general	S-358 a S-359	**Vasculatura e inervación del árbol traqueobronquial**	S-383 a S-384
Cavidad nasal	S-360 a S-362	**Pulmones**	S-385 a S-388
Vasculatura e inervación de la cavidad nasal	S-363 a S-366	**Vasculatura e inervación del mediastino**	S-389 a S-393
Senos paranasales	S-367 a S-371	**Estructuras con gran significación clínica**	Tabla 7.1
Faringe	S-372 a S-374	**Láminas electrónicas extra**	S-BP 59 a S-BP 64
Laringe	S-375 a S-378		
Tráquea y bronquios	S-379 a S-382		

LÁMINAS ELECTRÓNICAS EXTRA

S-BP 59 Arterias de la cavidad nasal: tabique nasal óseo doblado superiormente

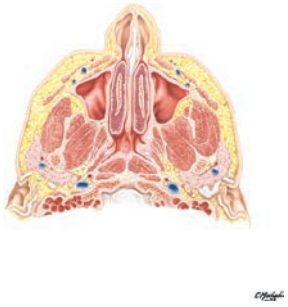

S-BP 60 Nariz y seno maxilar: corte transversal

S-BP 61 Senos paranasales

S-BP 62 Vía aérea intrapulmonar: esquema

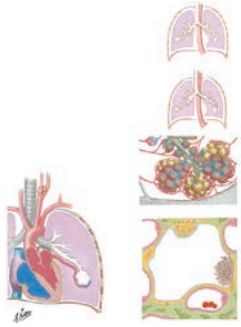

S-BP 63 Anatomía de la ventilación y respiración

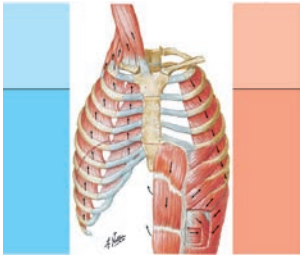

S-BP 64 Músculos de la respiración

booksmedicos.org

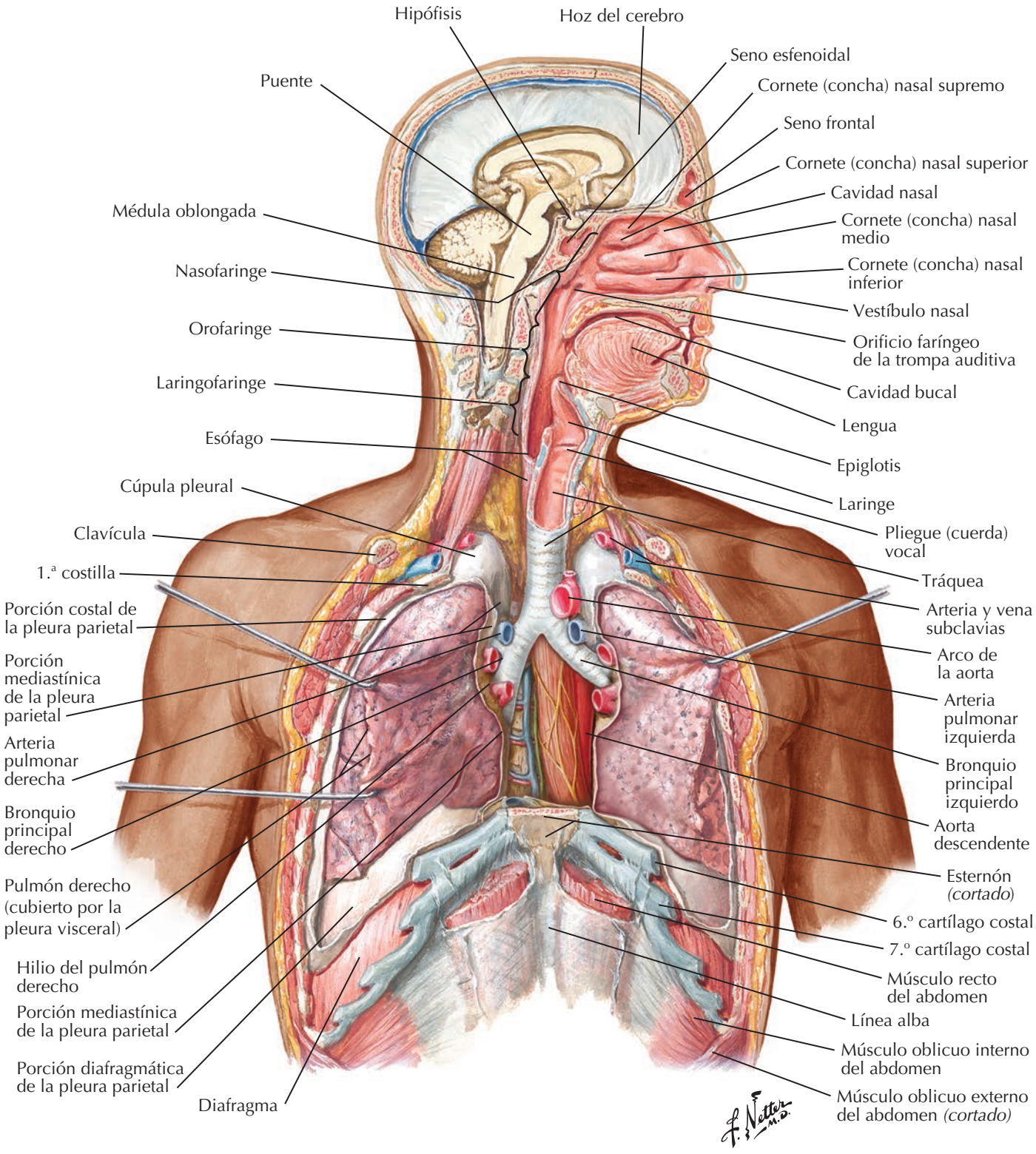

booksmedicos.org

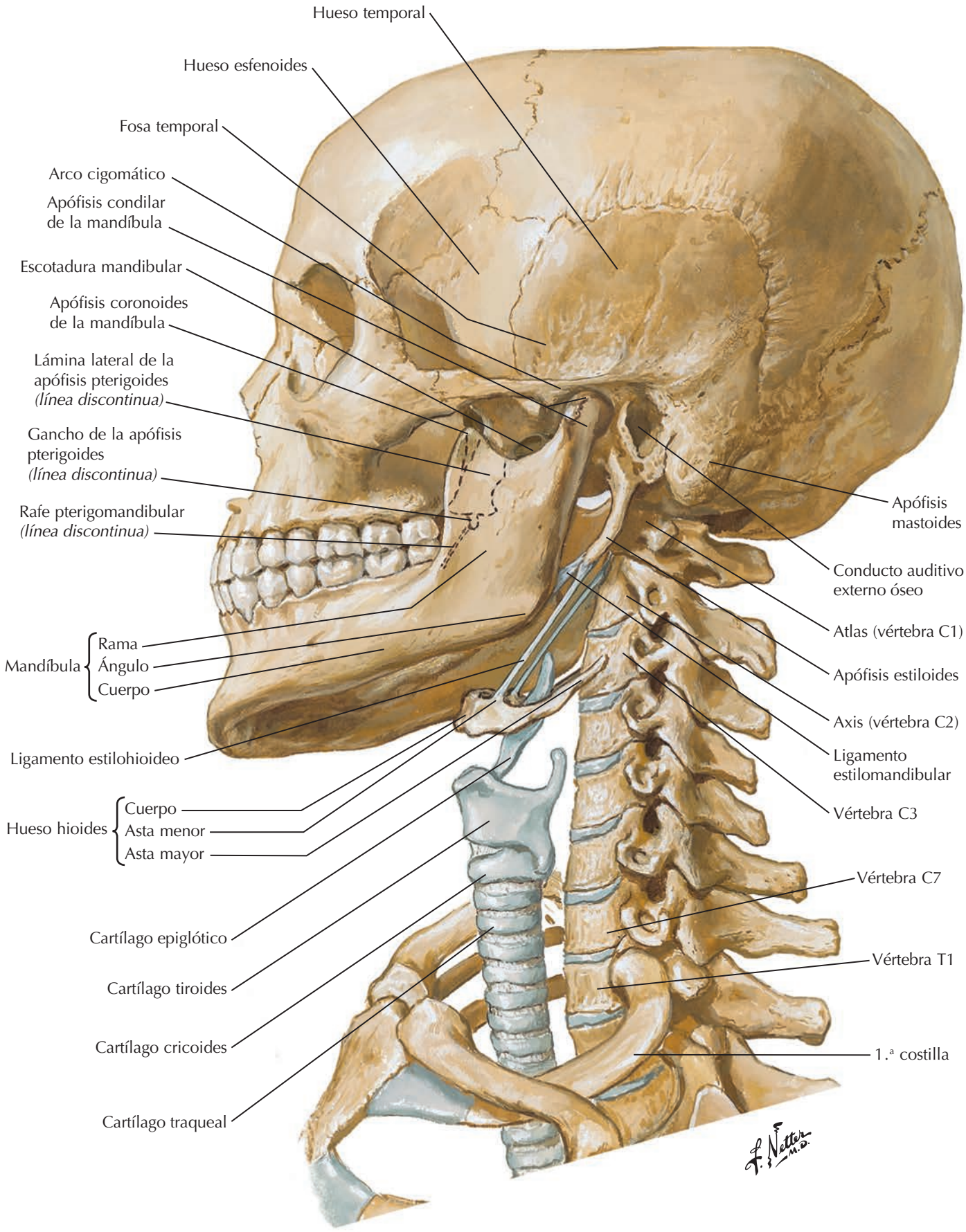

booksmedicos.org

Véanse también **láminas S-60, S-122, S-364, S-372**

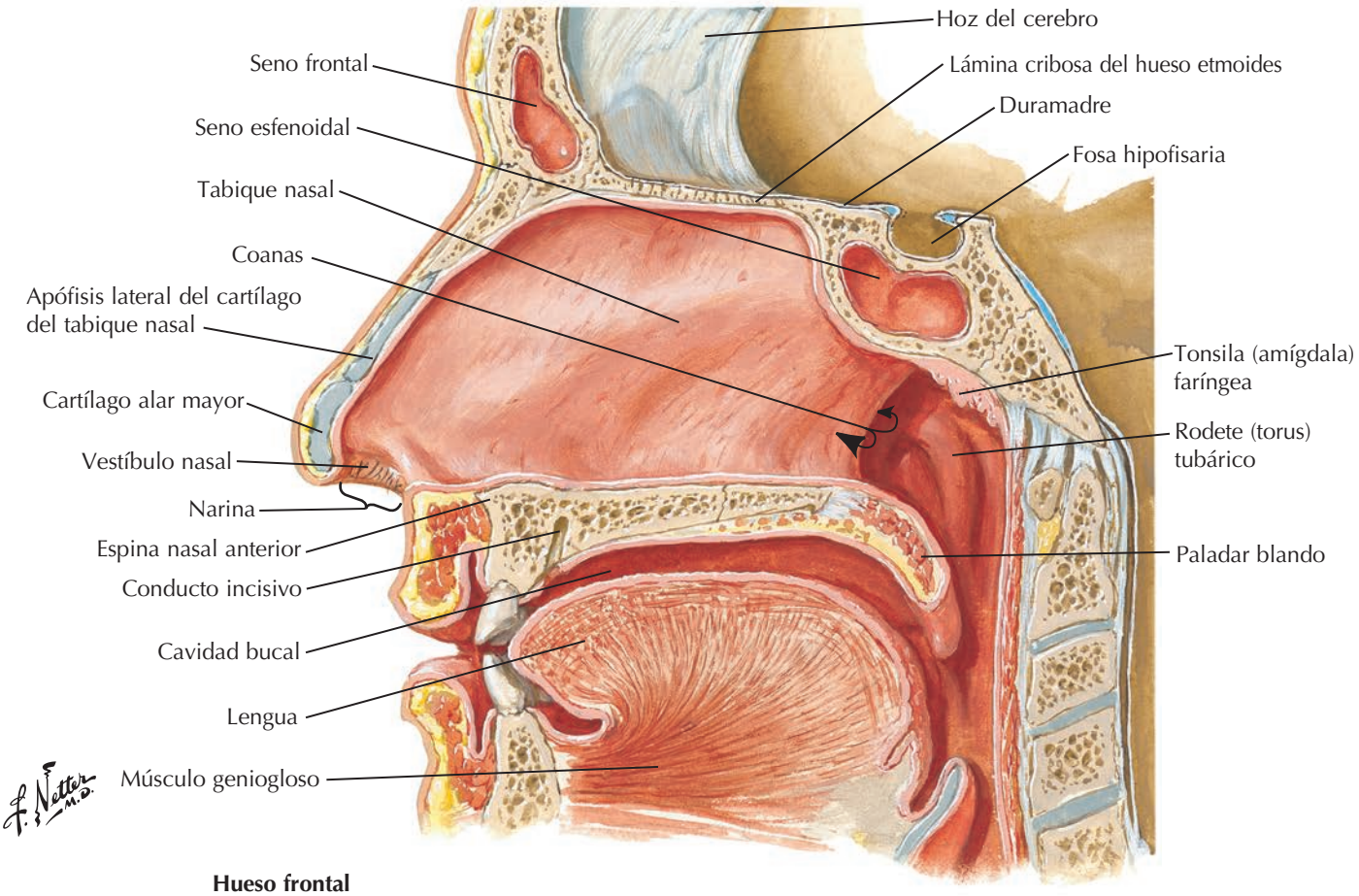

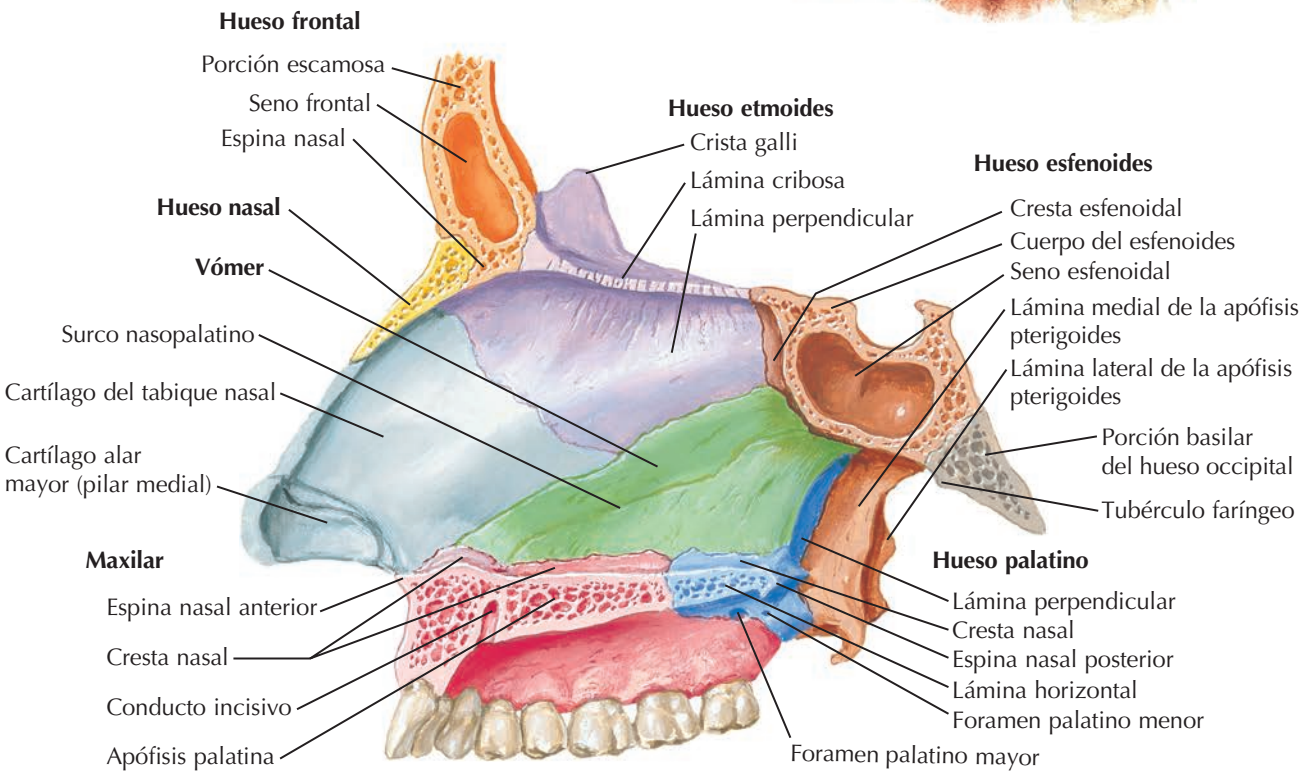

booksmedicos.org

Véanse también **láminas S-358, S-369, S-370**

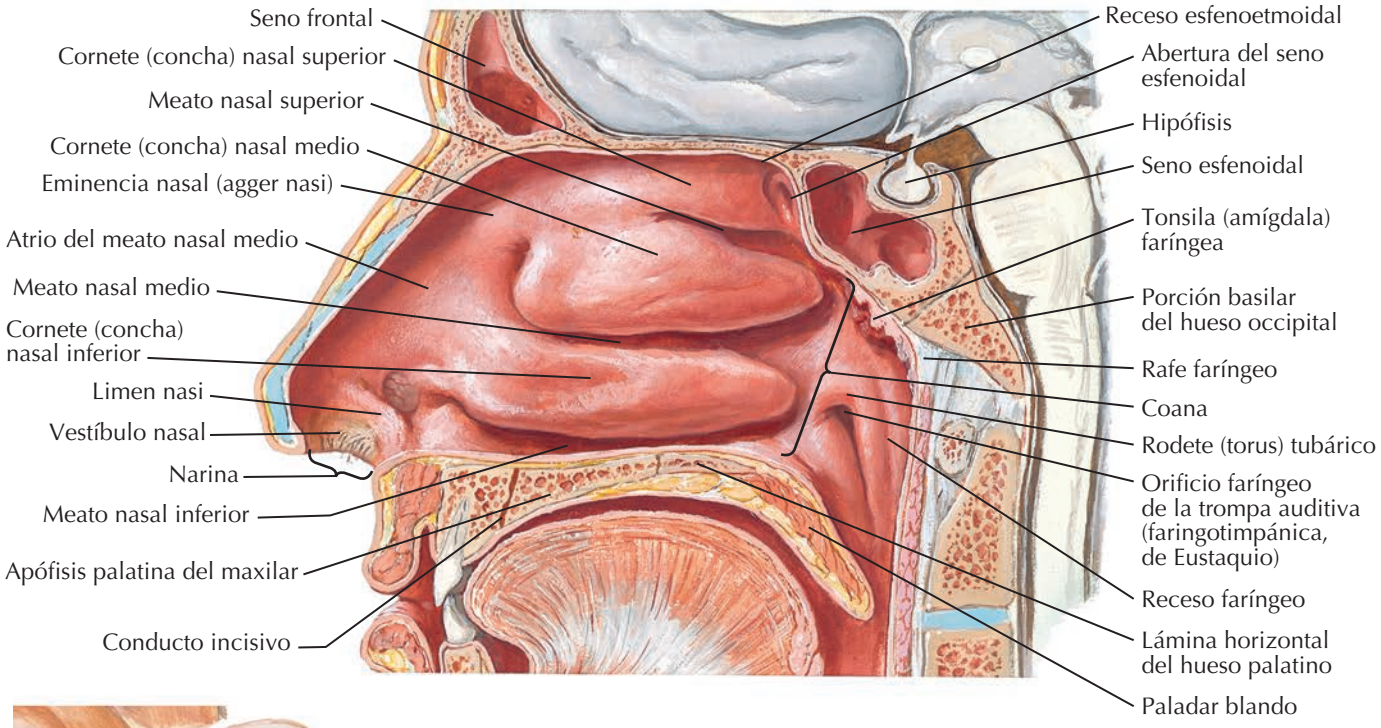

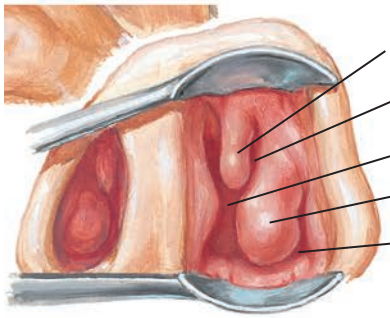

Visión inferior con la ayuda de un espéculo

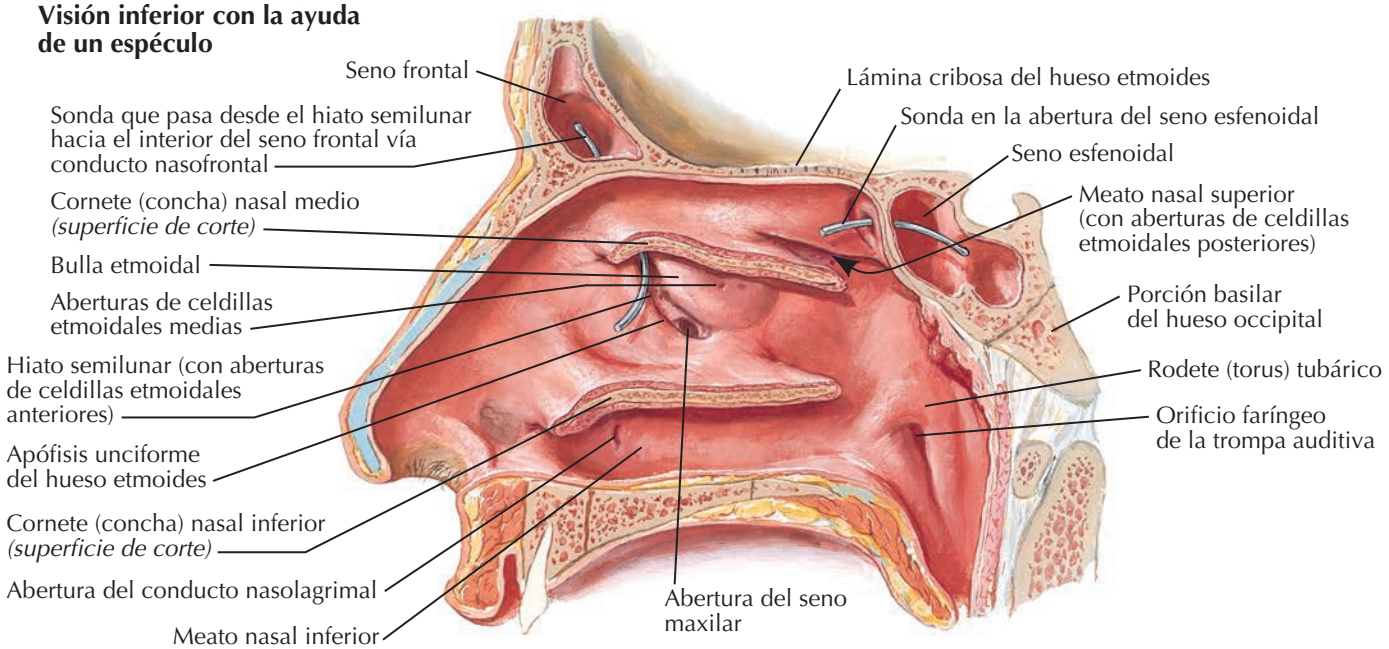

booksmedicos.org

Véanse también **láminas S-60, S-122, S-361, S-364**

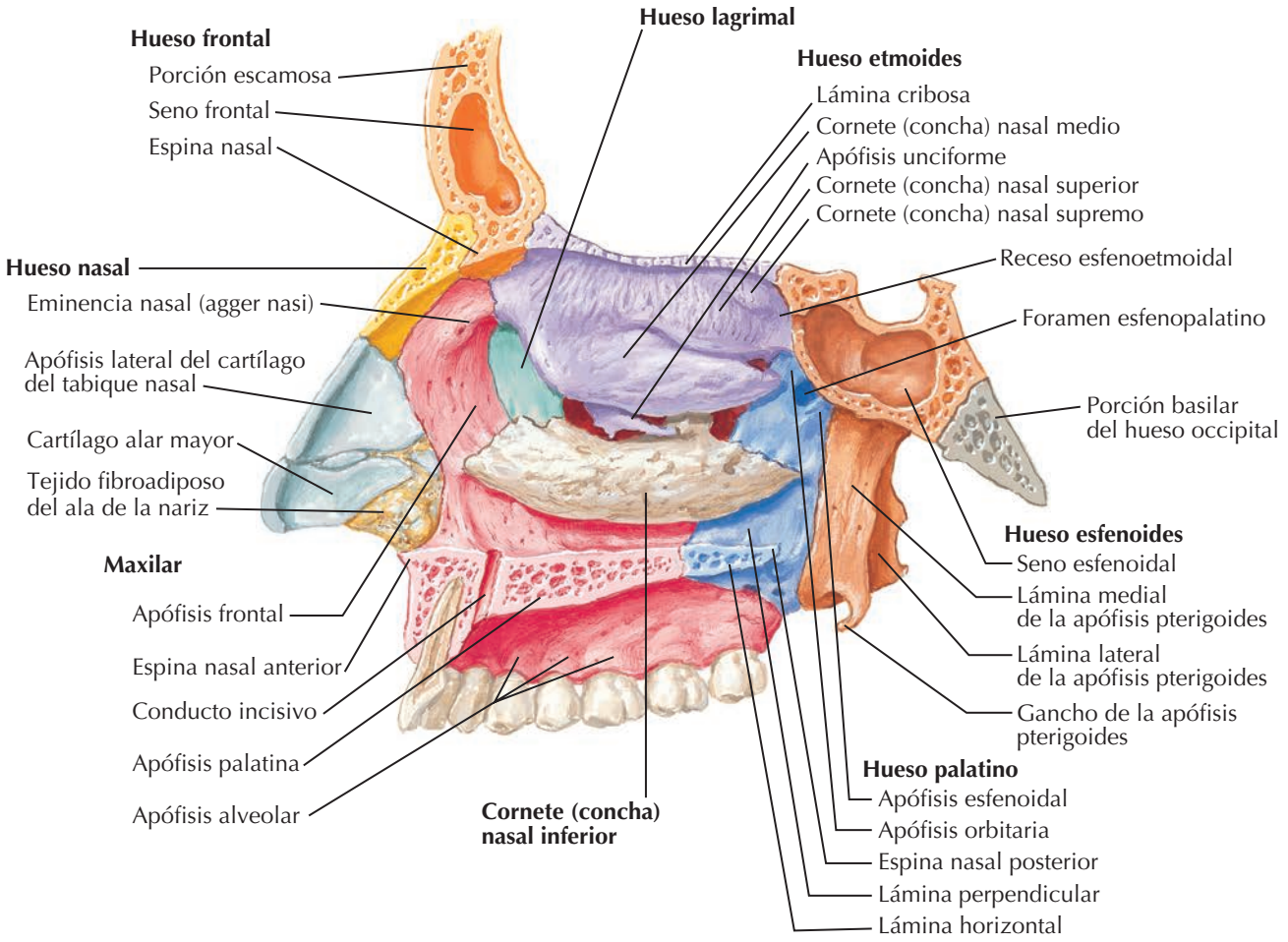

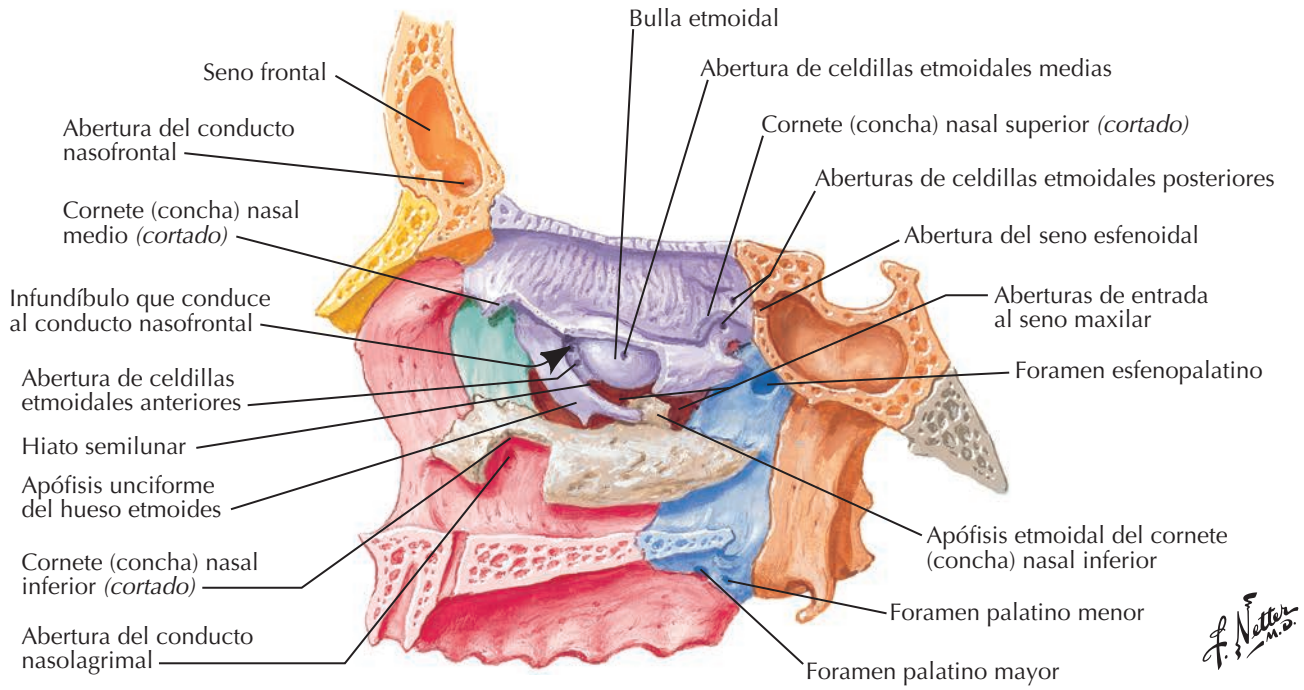

booksmedicos.org

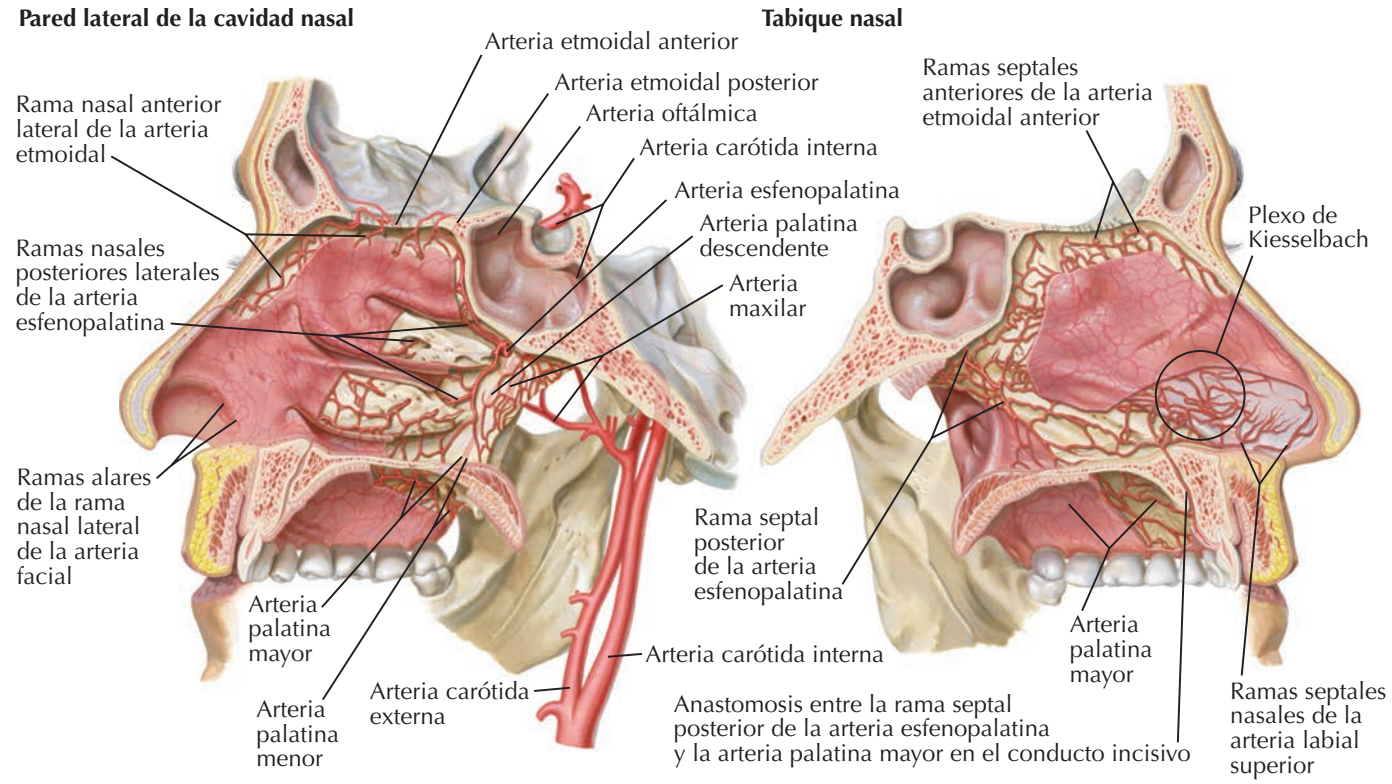

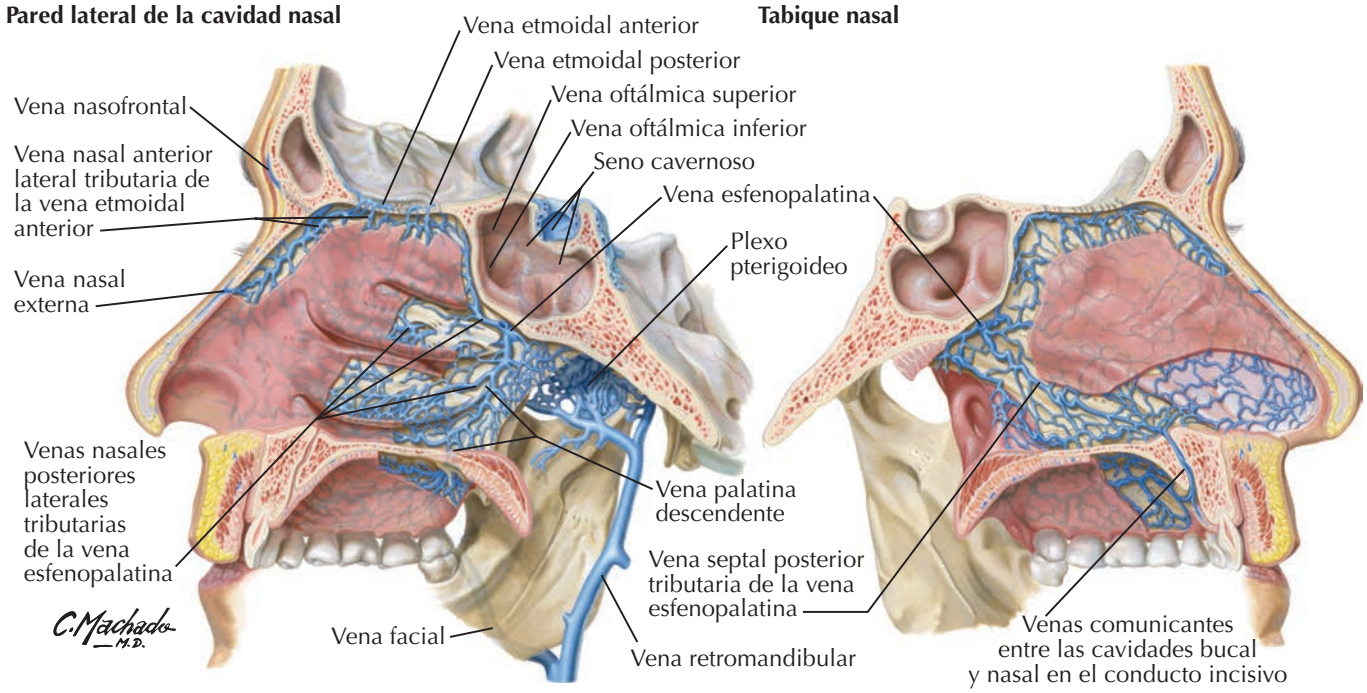

booksmedicos.org

Véanse también **láminas S-56, S-61, S-365, S-371**

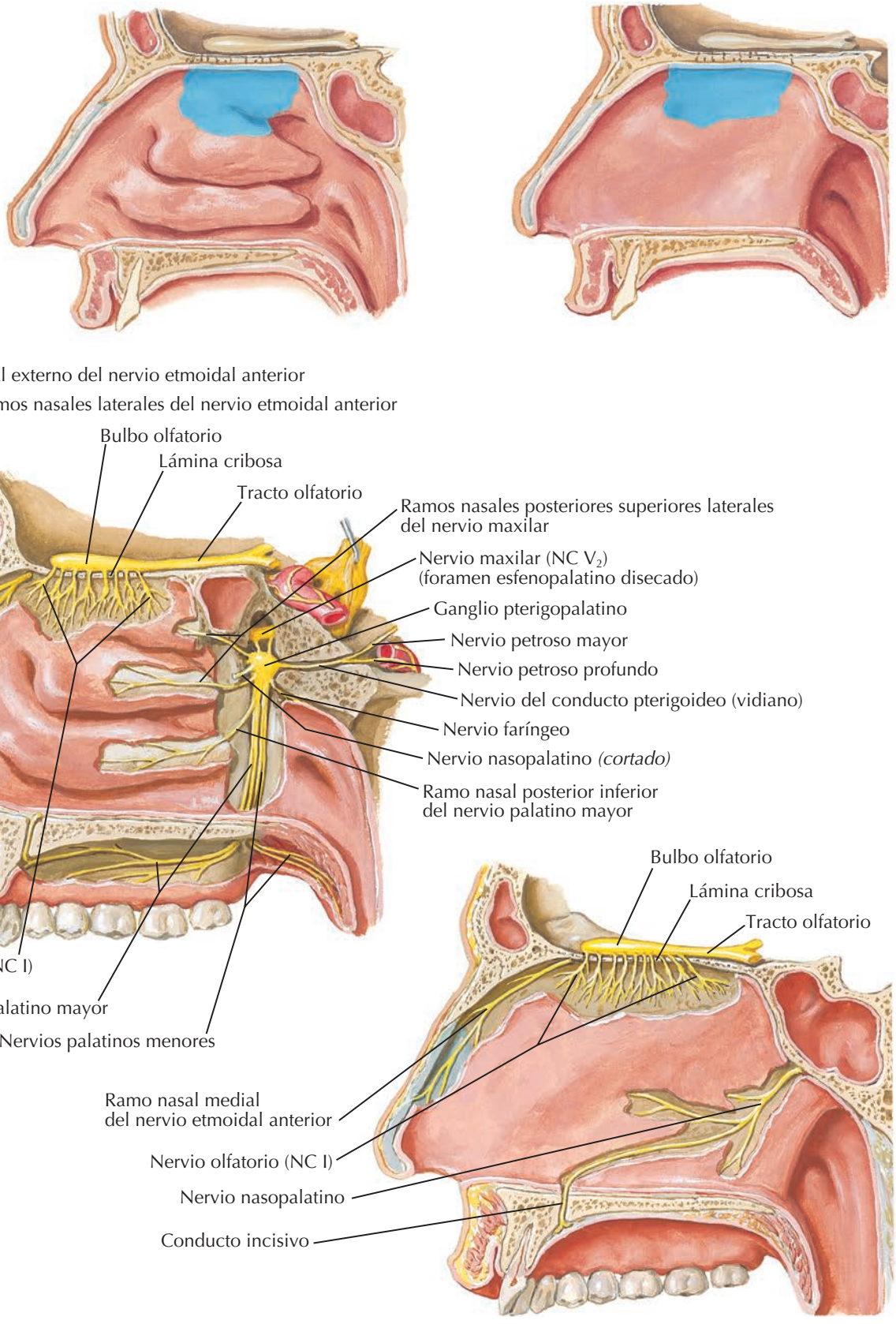

booksmedicos.org

Nervios de la cavidad nasal: tabique nasal óseo reclinado hacia arriba

Véanse también **láminas S-61, S-364, S-365, S-371**

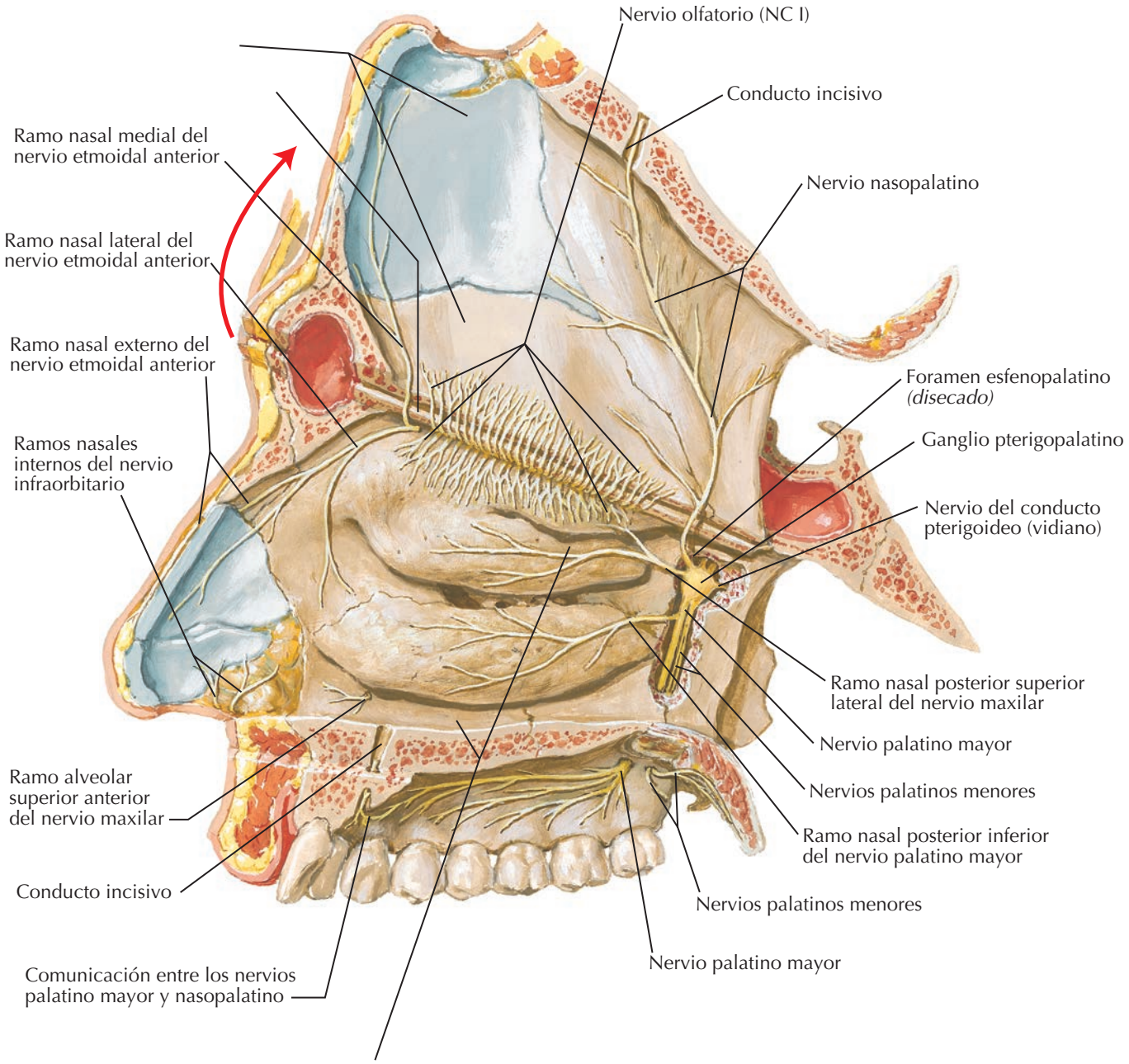

booksmedicos.org

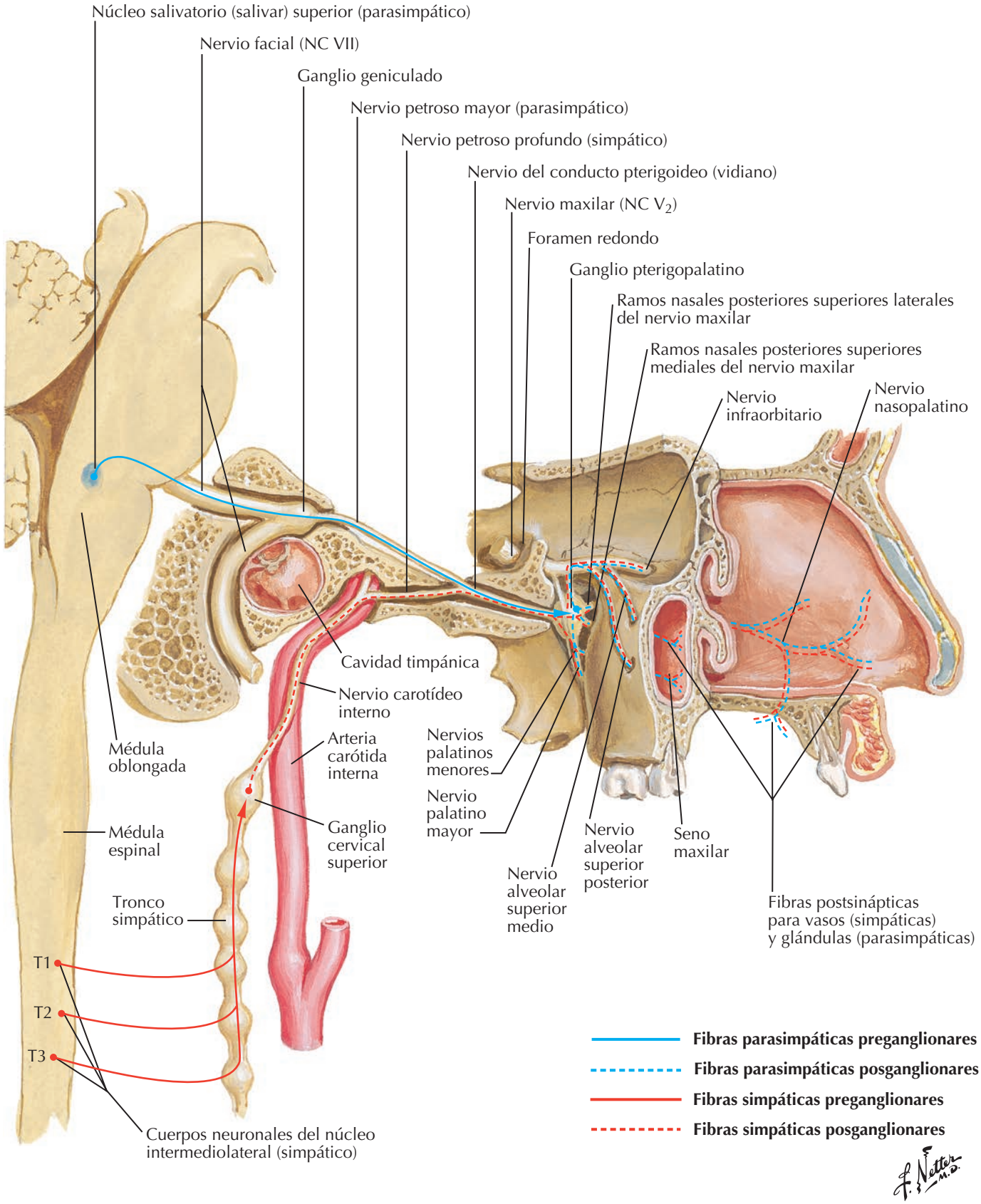

booksmedicos.org

Véanse también **láminas S-359, S-369, S-370**

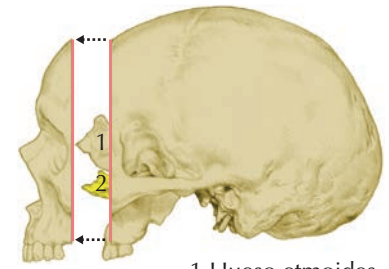

Plano de corte

1 Hueso etmoides
2 Cornete (concha) nasal inferior

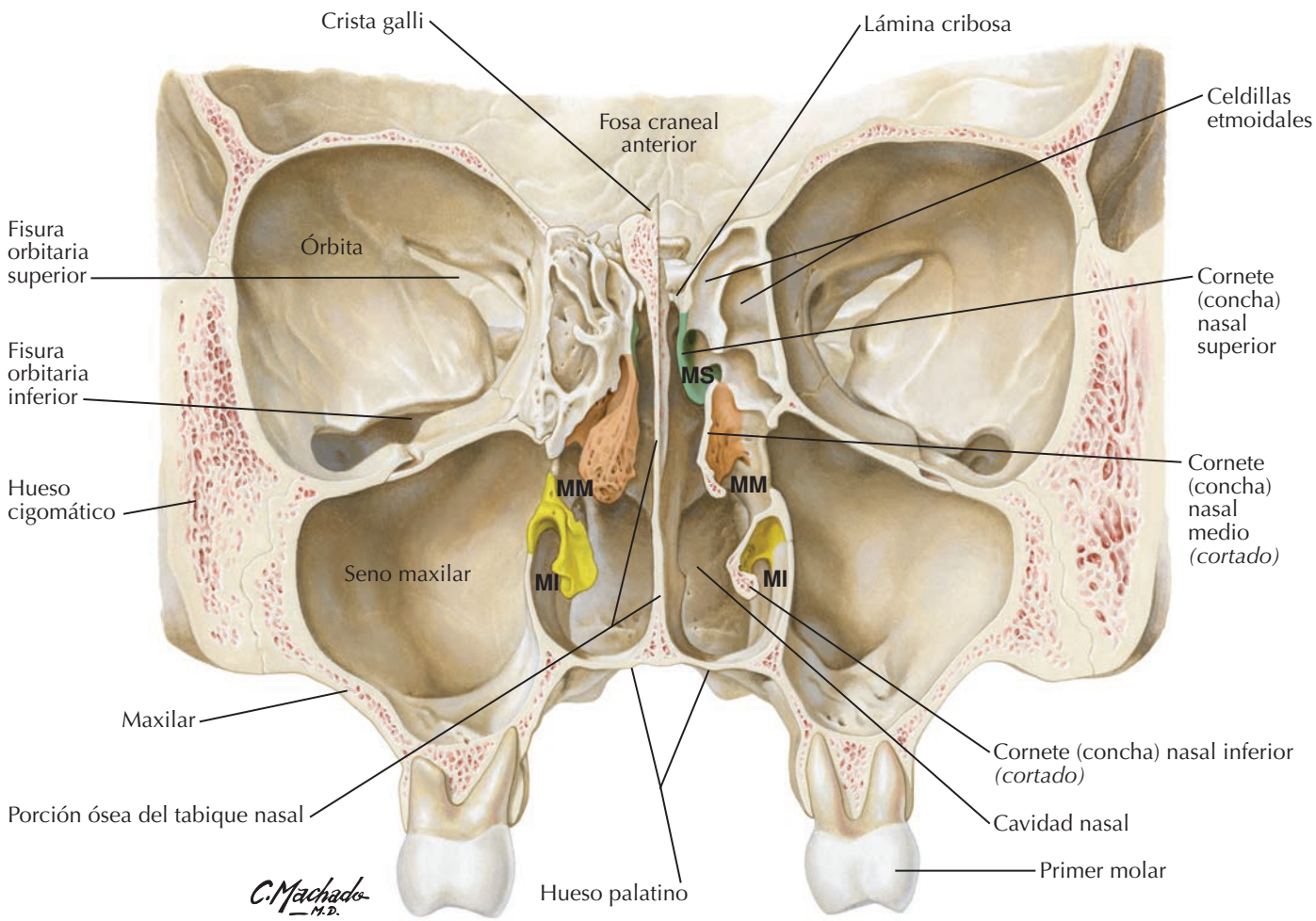

Cornete (concha) nasal superior — **MS** Meato nasal superior

Cornete (concha) nasal medio — **MM** Meato nasal medio

Cornete (concha) nasal inferior — **MI** Meato nasal inferior

booksmedicos.org

Corte frontal

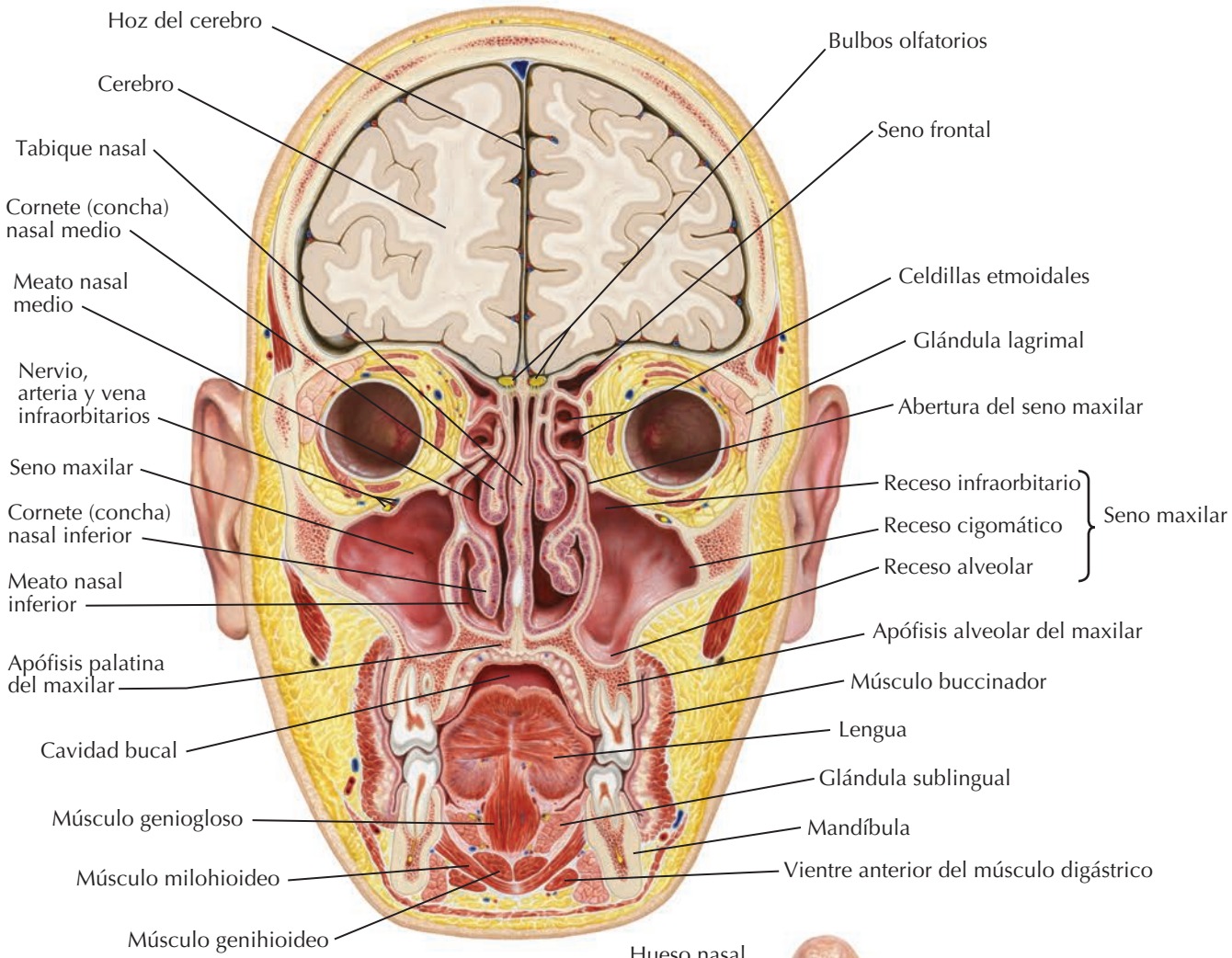

Corte transversal

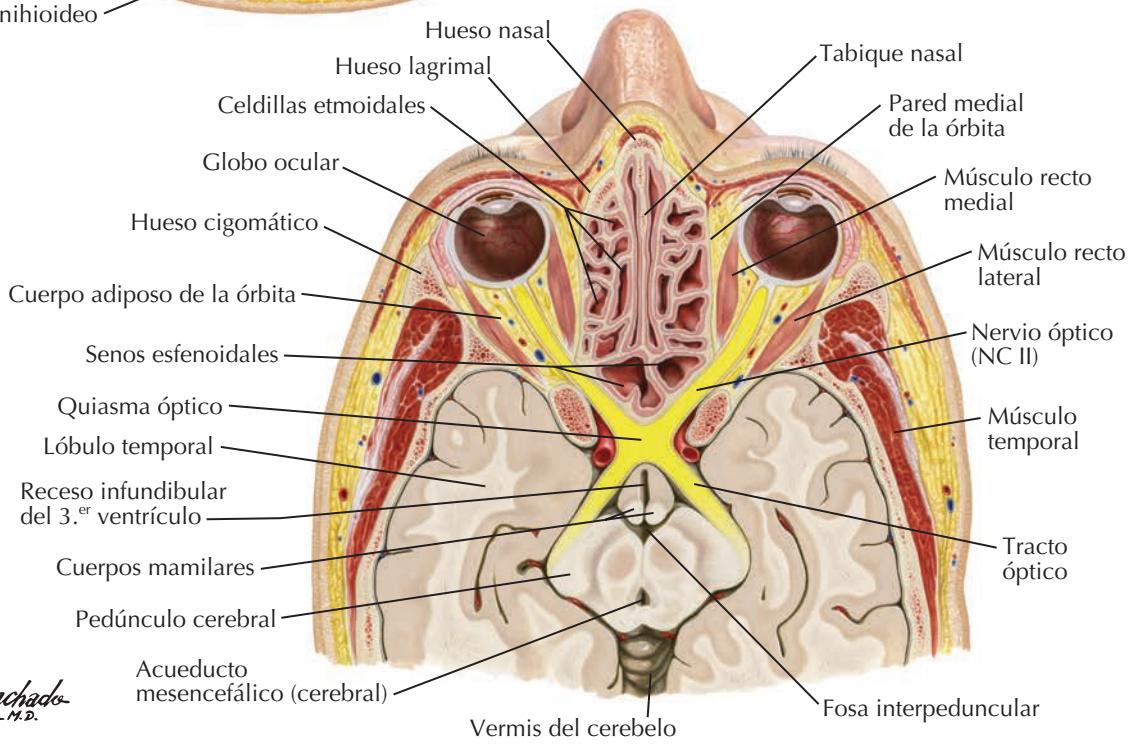

C. Machado M.D.

booksmedicos.org

Véanse también **láminas S-361, S-367, S-370**

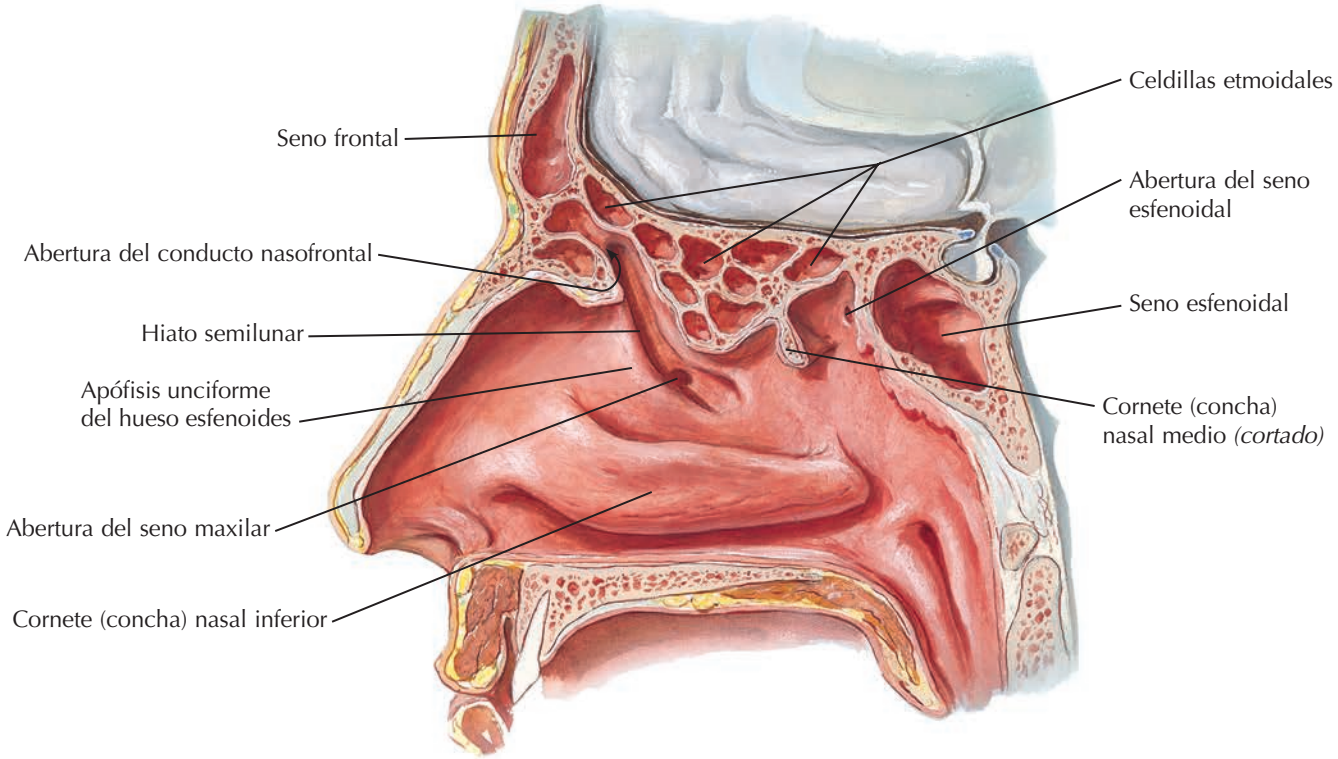

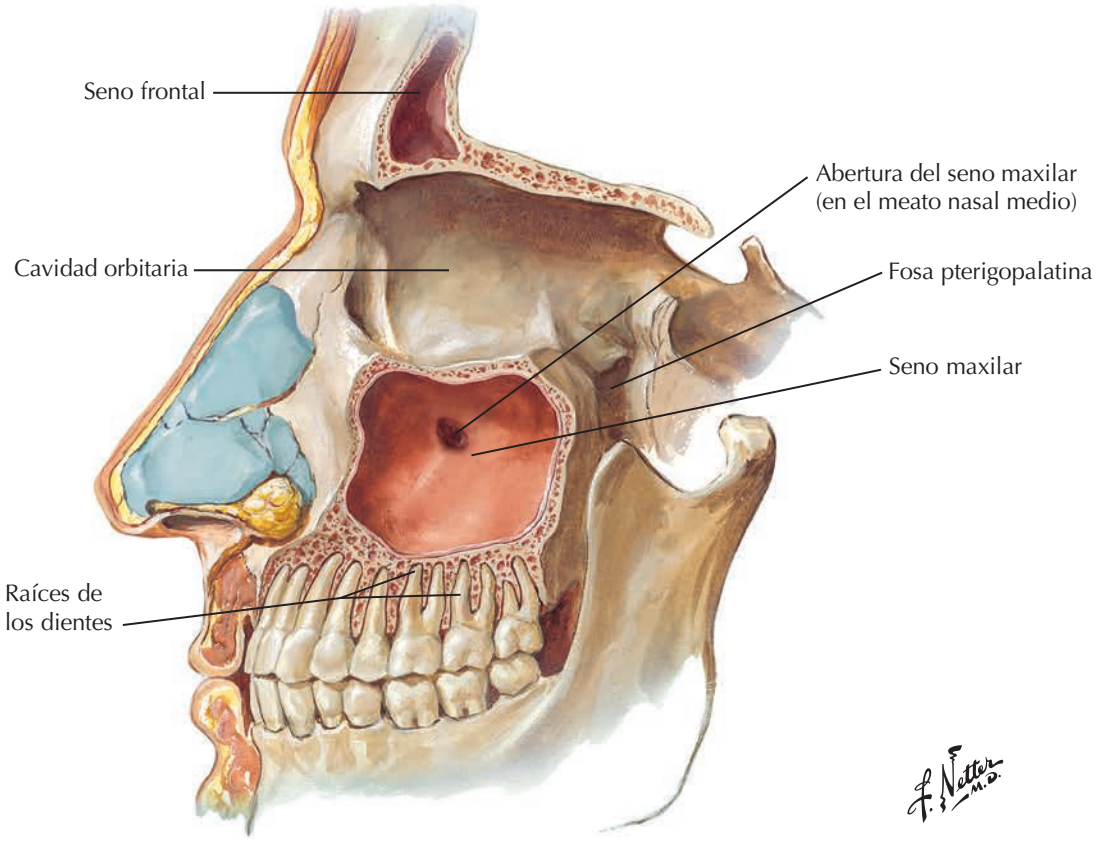

booksmedicos.org

Huesos de la cavidad nasal y senos paranasales al nacer

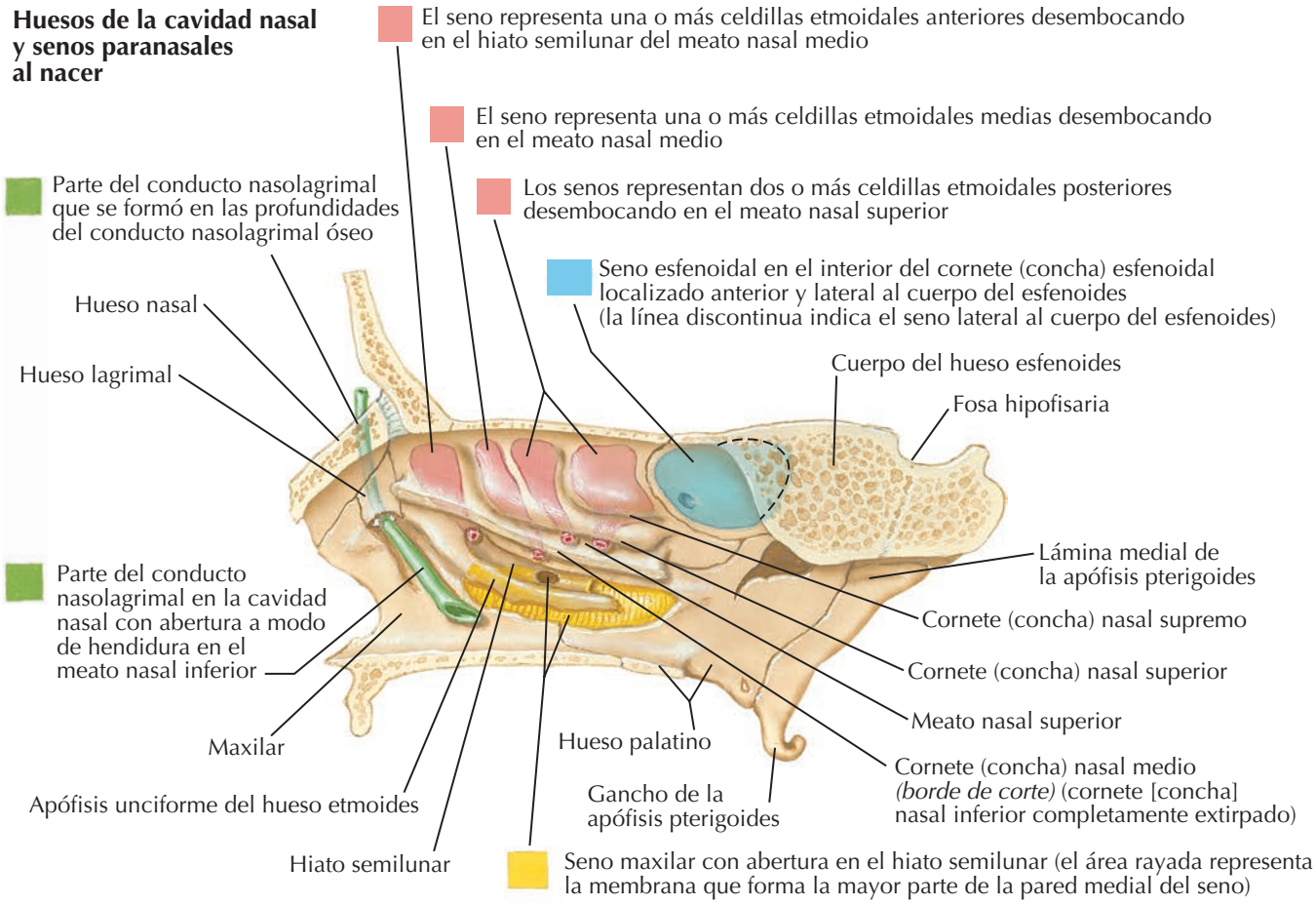

Crecimiento de los senos frontal y maxilar a lo largo de la vida

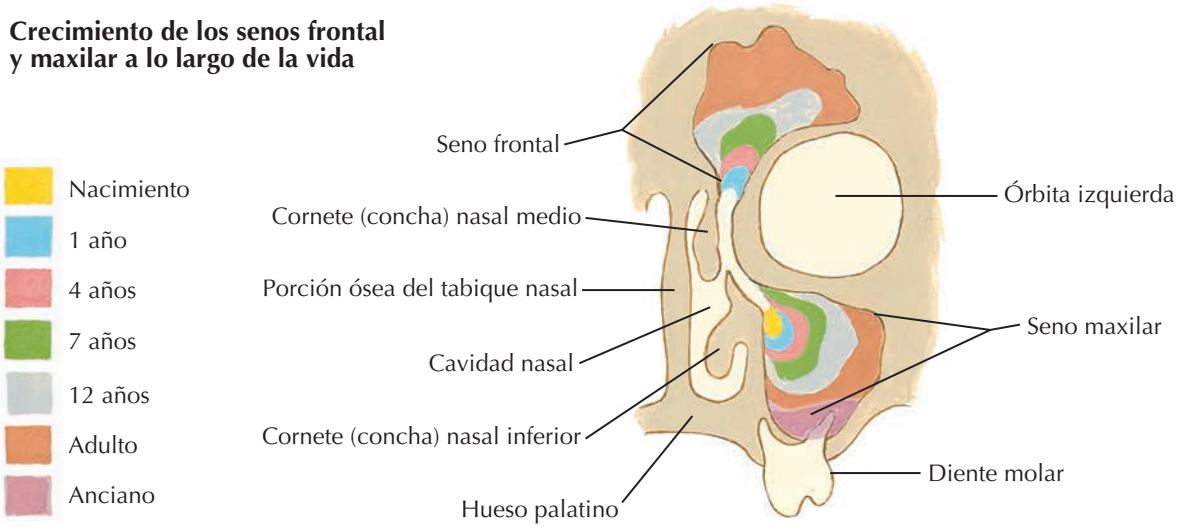

F. Netter M.D.

booksmedicos.org

Nervios y arterias del tercio medio de la cara

Véanse también **láminas S-363, S-364, S-365, S-BP 59**

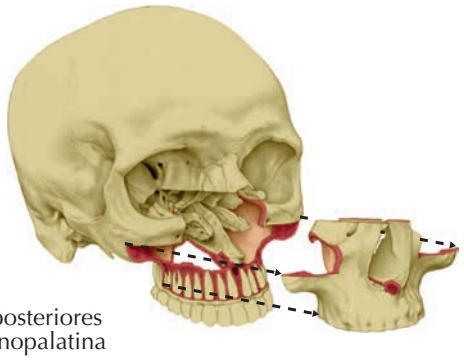

Perspectiva anterior de la fosa pterigopalatina y la cavidad nasal con el esqueleto del tercio medio de la cara retirado

Ramos nasales posteriores superiores laterales del nervio maxilar
Nervio del conducto pterigoideo
Nervio maxilar (NC V_2)
Ganglio pterigopalatino
Nervio lagrimal
Nervio cigomático
Nervio cigomatico-temporal
Nervio cigomaticofacial
Nervio infraorbitario
Nervio alveolar superior medio
Nervio alveolar superior posterior
Ramos nasales posteriores inferiores del nervio palatino mayor
Nervios palatinos menores
Nervio palatino mayor
Ramos dentarios y gingivales de los nervios alveolares superiores
Nervio nasopalatino
Ramas septales posteriores de la arteria esfenopalatina
Ramas nasales posteriores laterales de la arteria esfenopalatina
Rama faríngea de la arteria esfenopalatina
Arteria del conducto pterigoideo
Arteria esfenopalatina
Arteria infraorbitaria
Arteria alveolar superior posterior
Arteria palatina descendente
Arteria maxilar
Arteria temporal superficial
Arteria carótida externa
Arteria alveolar superior anterior
Arteria alveolar superior media
Ramas dentarias de las arterias alveolares superiores
Arteria palatina mayor
Arteria palatina menor
Conducto incisivo
Comunicación entre los nervios palatino mayor y nasopalatino
Anastomosis entre la rama septal posterior de la arteria esfenopalatina y la arteria palatina mayor

C. Machado M.D.

booksmedicos.org

Véanse también **láminas S-373, S-378, S-408, S-409**

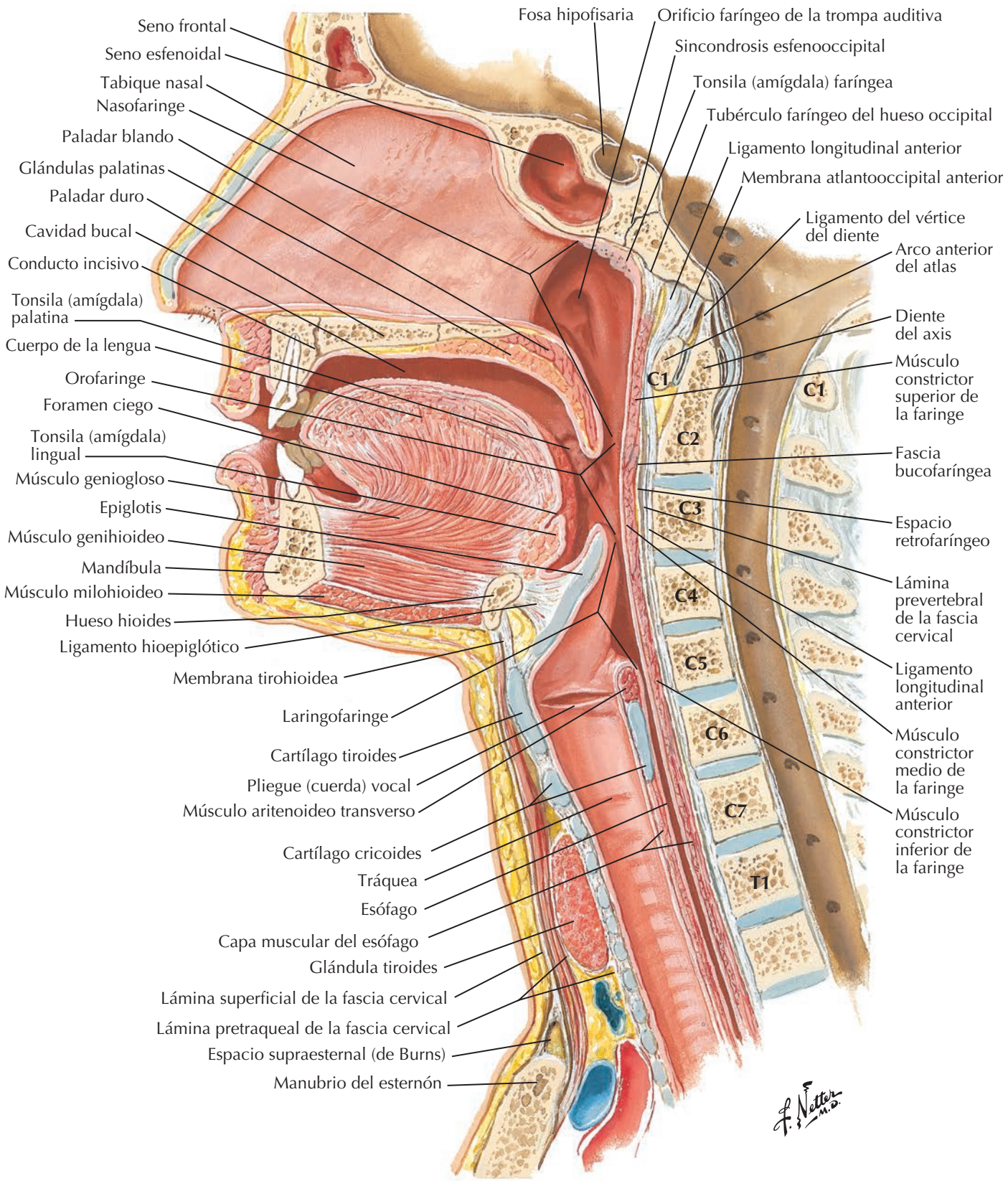

booksmedicos.org

Faringe: visión posterior abierta

Véanse también **láminas S-372, S-374, S-376**

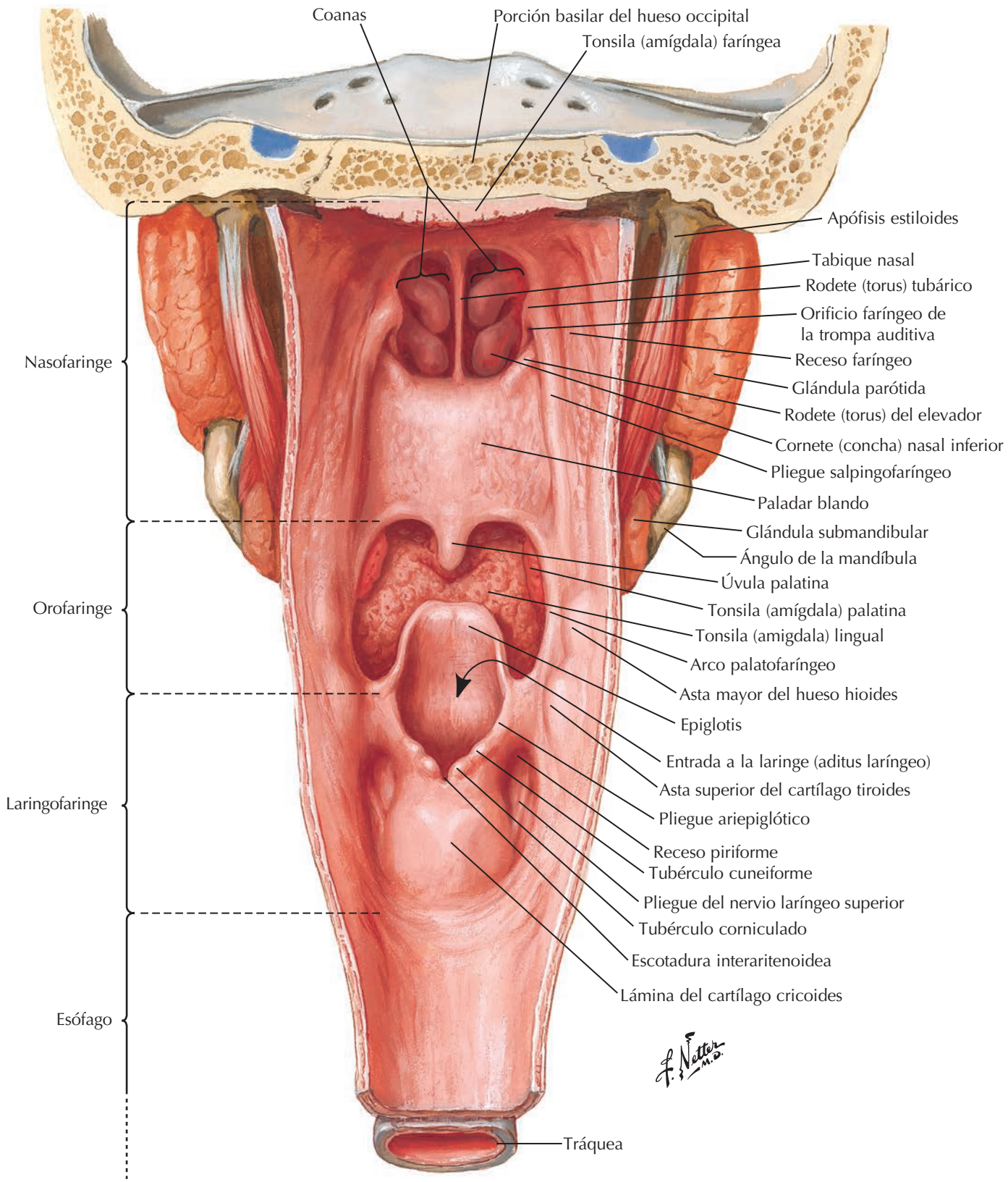

booksmedicos.org

Véanse también **láminas S-373, S-376, S-408, S-409**

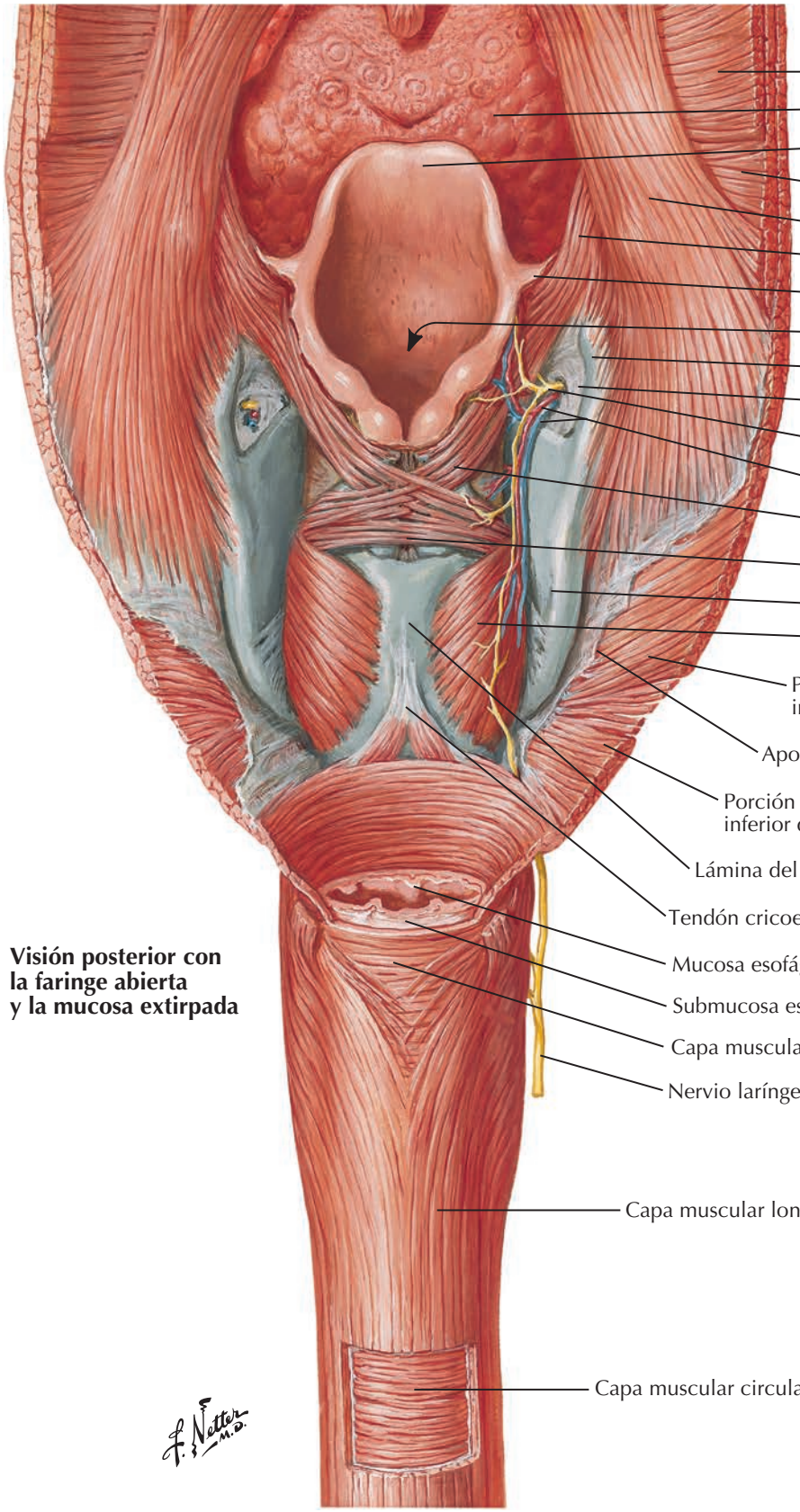

Visión posterior con la faringe abierta y la mucosa extirpada

booksmedicos.org

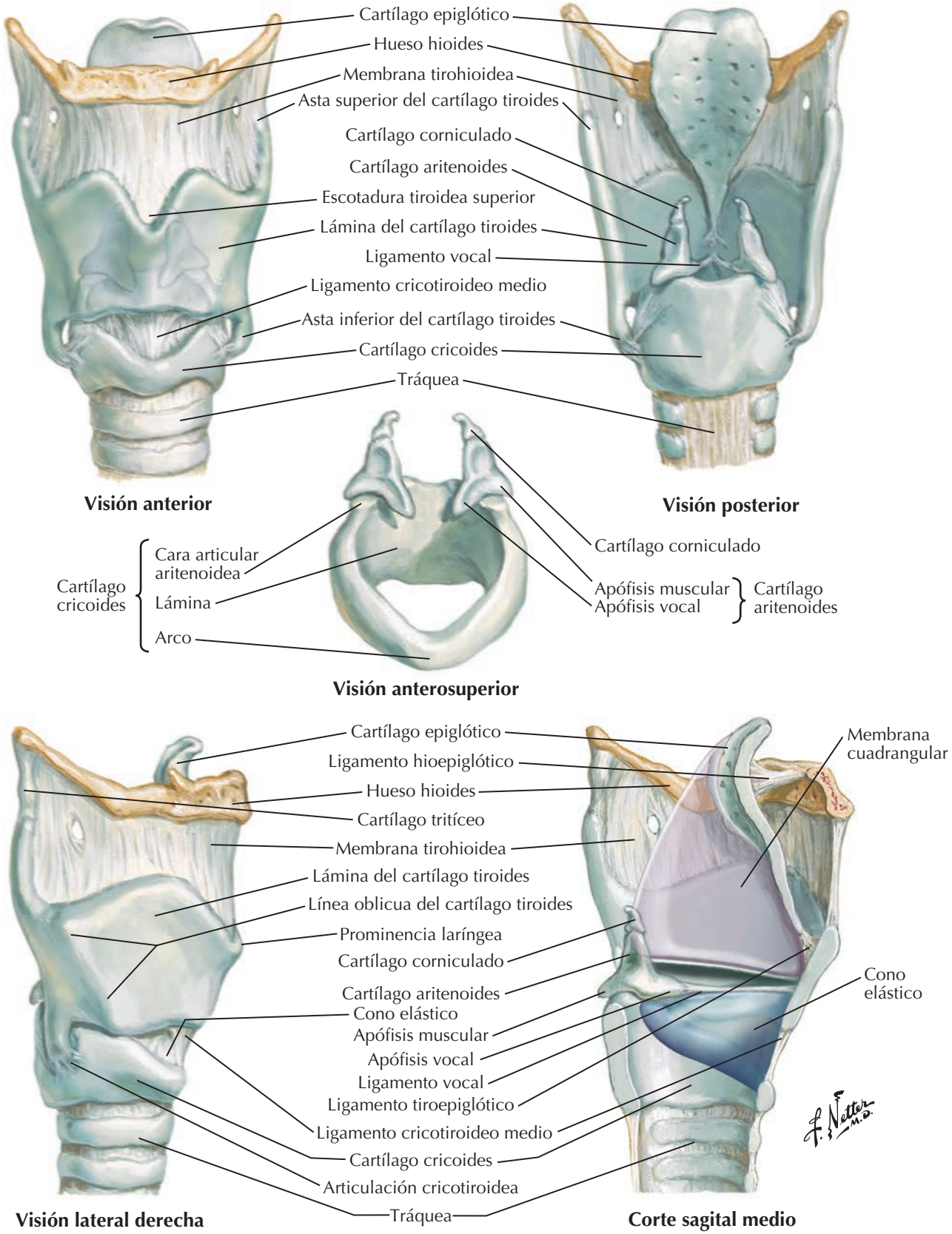

booksmedicos.org

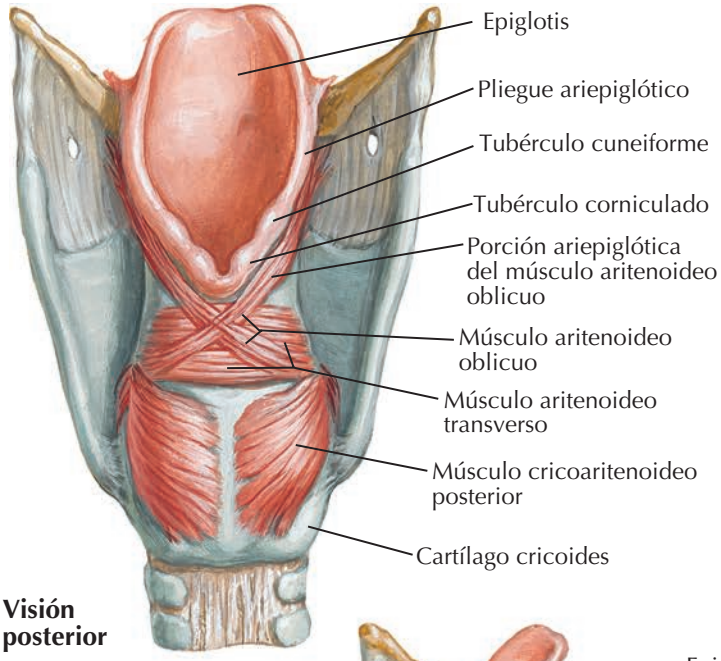

Visión posterior

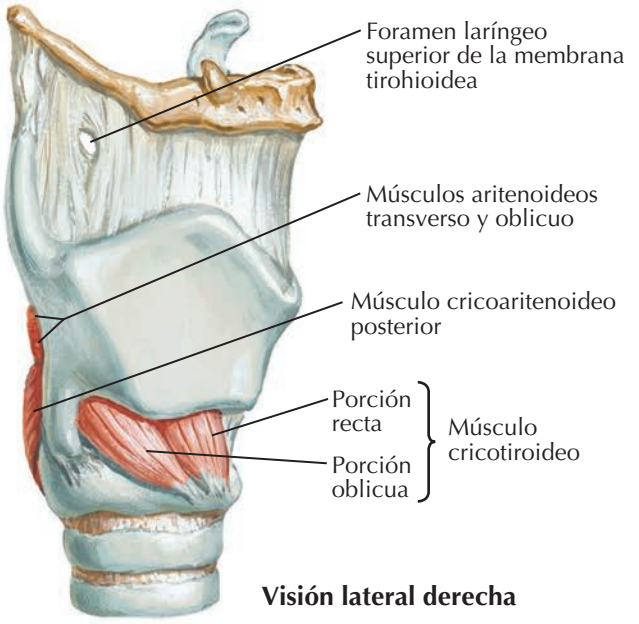

Visión lateral derecha

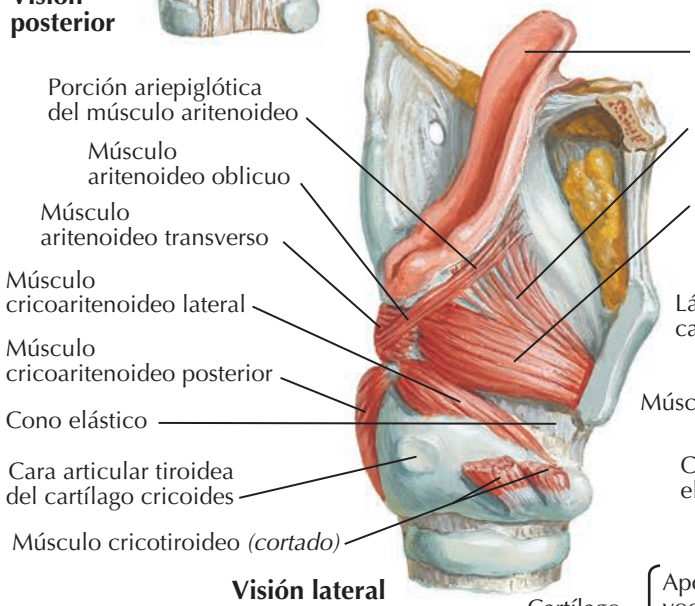

Visión lateral

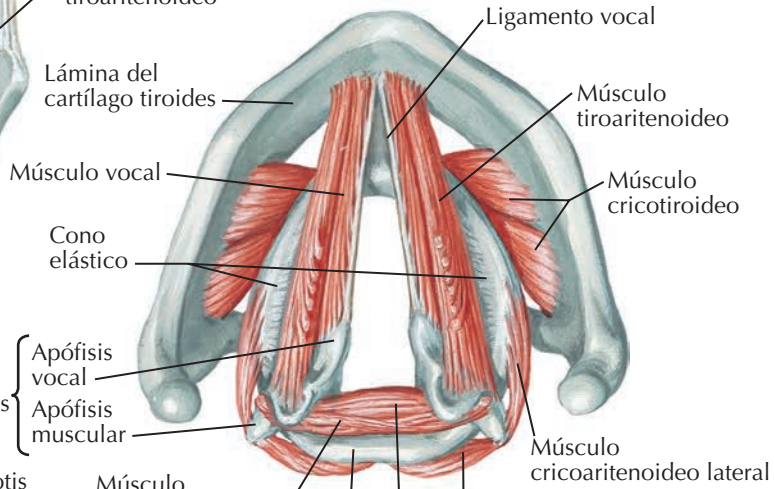

Visión superior

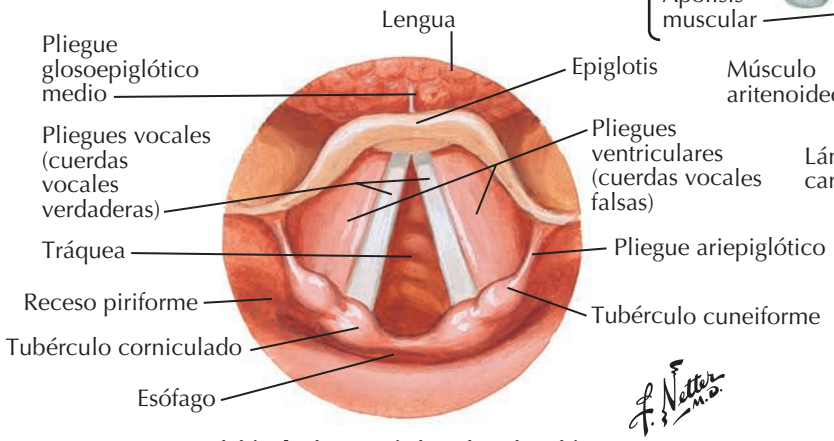

Visión laringoscópica: inspiración

booksmedicos.org

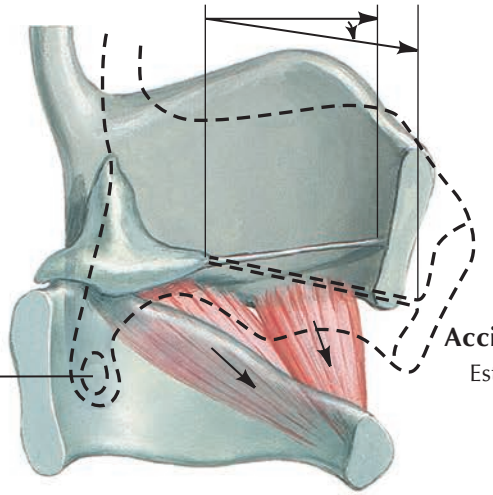

Acción de los músculos cricotiroideos
Estiramiento de los ligamentos vocales

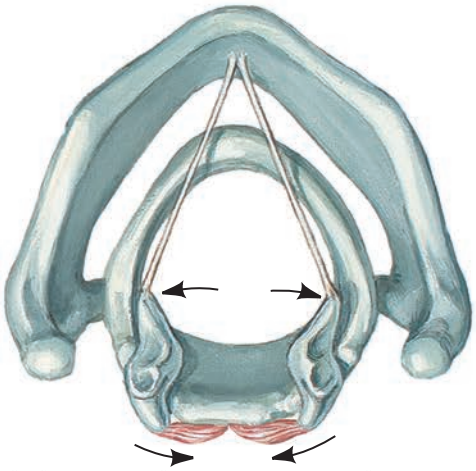

Acción de los músculos cricoaritenoideos posteriores
Abducción de los ligamentos vocales

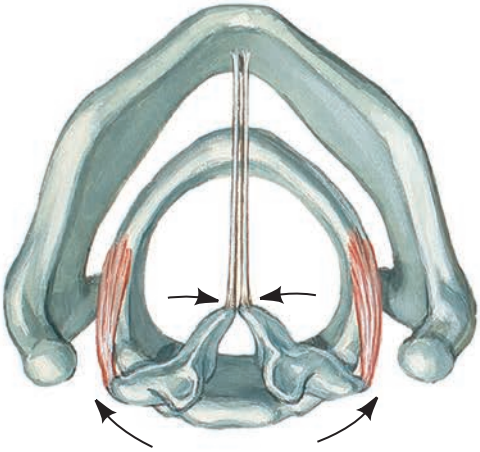

Acción de los músculos cricoaritenoideos laterales
Aducción de los ligamentos vocales

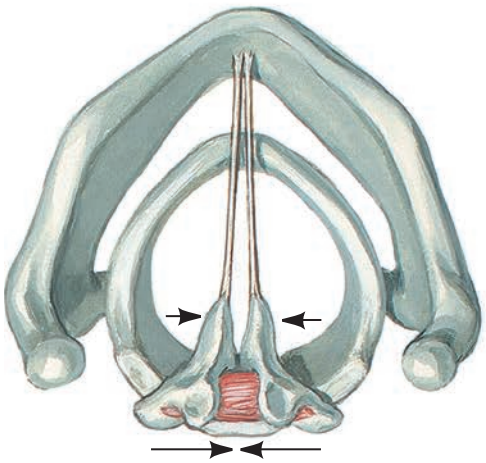

Acción de los músculos aritenoideos oblicuo y transverso
Aducción de los ligamentos vocales

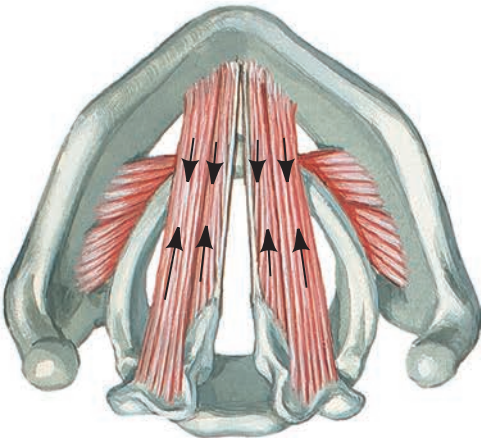

Acción de los músculos vocales y tiroaritenoideos
Acortamiento (relajación) de los ligamentos vocales

booksmedicos.org

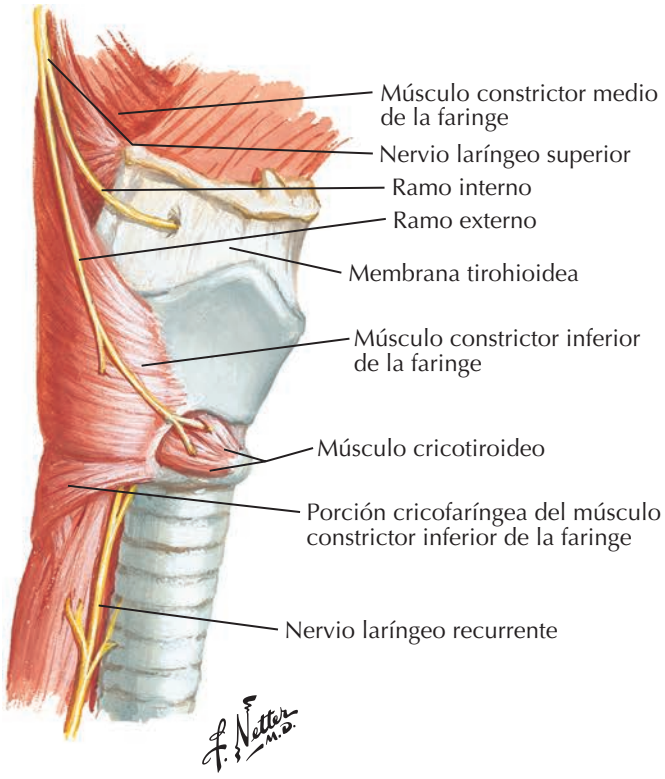

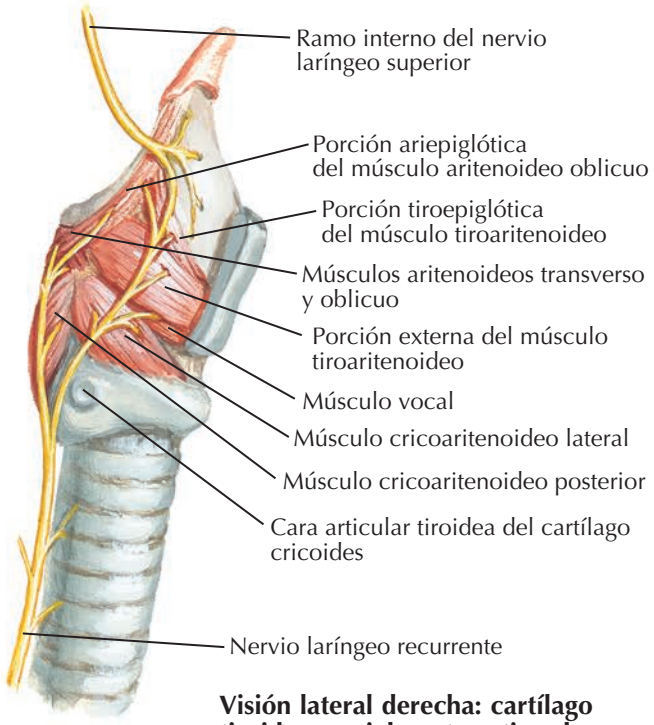

Visión lateral derecha: cartílago tiroides parcialmente extirpado

Corte frontal a través de la laringe

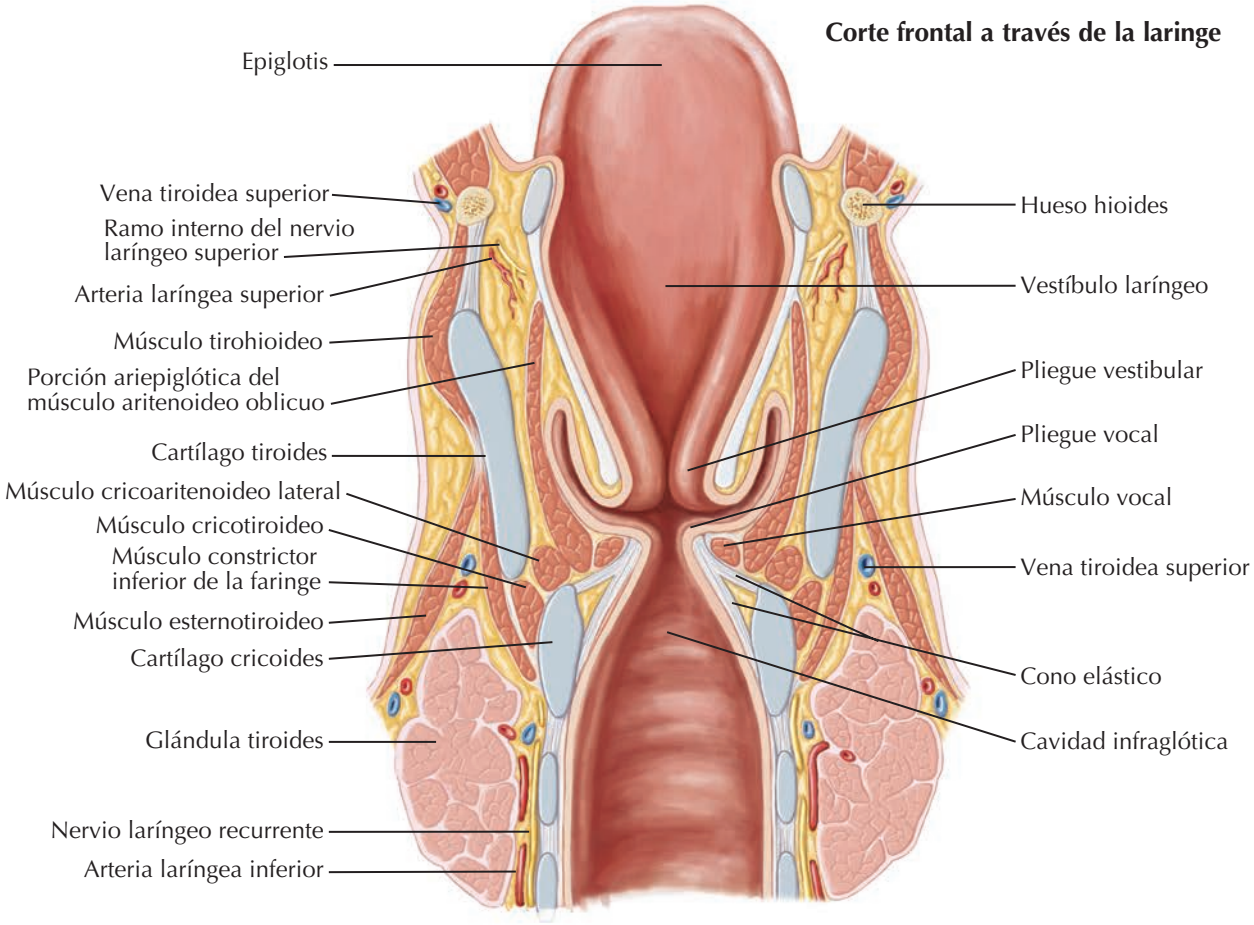

booksmedicos.org

Véanse también **láminas S-358, S-372, S-375**

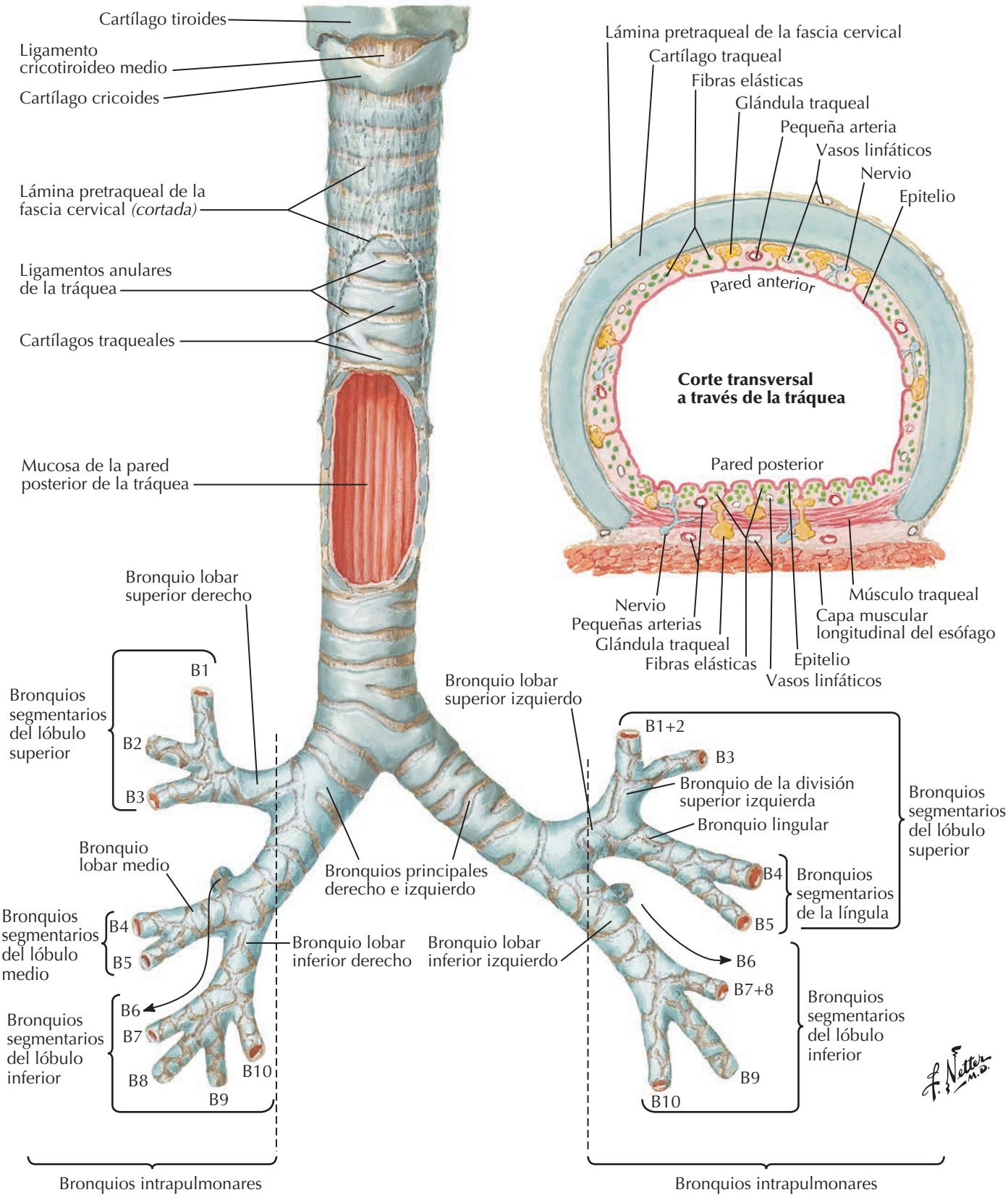

booksmedicos.org

Promedio aproximado del diámetro de la luz en los bronquios principales

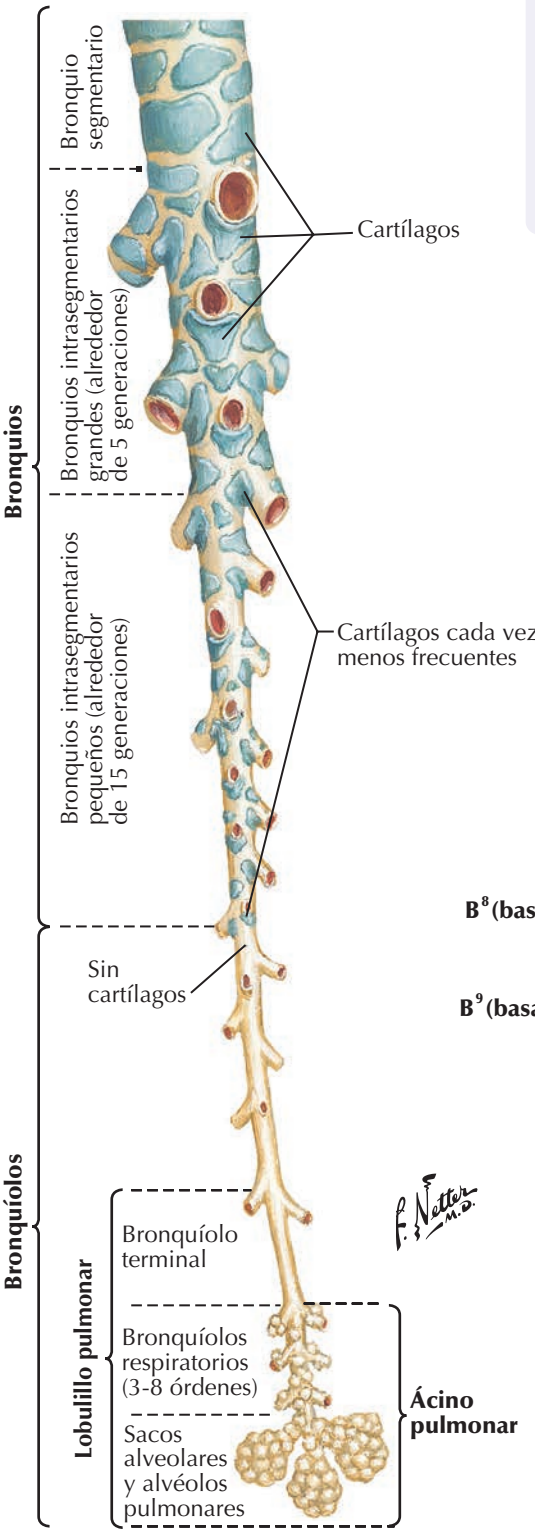

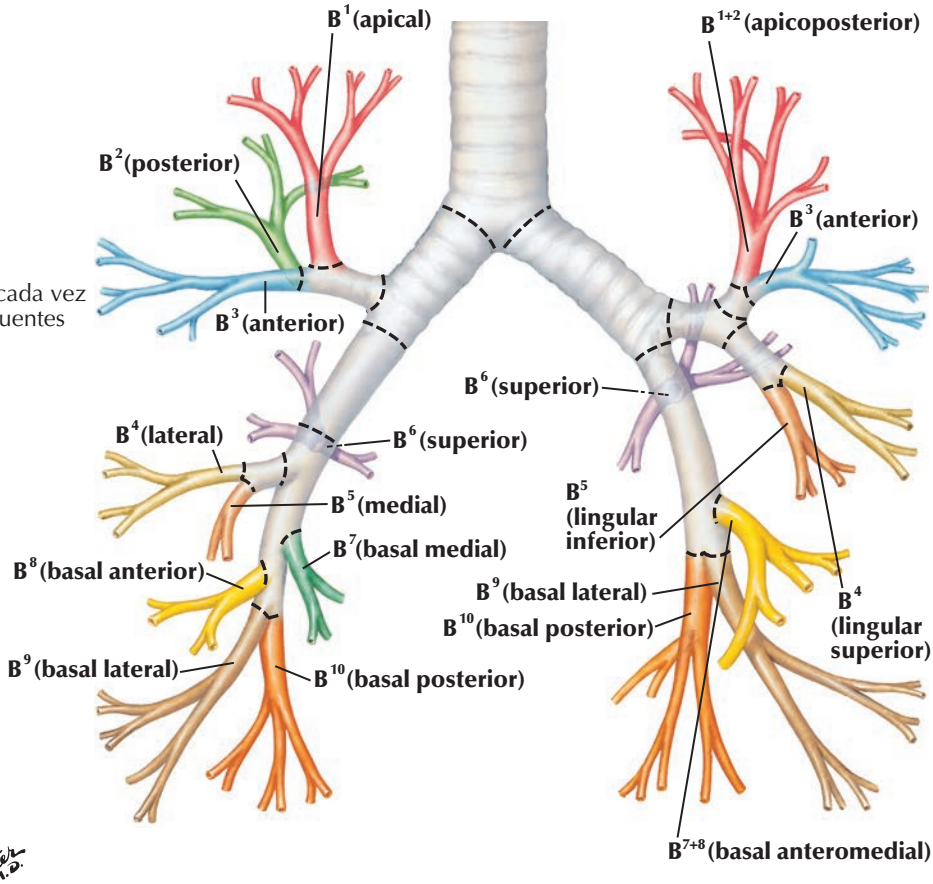

La nomenclatura de uso común para los segmentos broncopulmonares (láminas S-381 y S-382) es la de Jackson y Huber, nombrándose los bronquios segmentarios de acuerdo con ella. También se han representado las subdivisiones bronquiales hasta la 5.ª o 6.ª generación, pero no están numeradas. Los bronquios segmentarios (B) se han numerado del 1 al 10 en cada pulmón, correspondiéndose con los segmentos pulmonares. En el pulmón izquierdo, B^1 y B^2 se combinan como lo hacen B^7 y B^8. Las variaciones del patrón bronquial estándar aquí mostrado son corrientes, especialmente en las vías aéreas periféricas.

Subdivisiones de las vías aéreas intrapulmonares

booksmedicos.org

Segmentos broncopulmonares: visiones anterior y posterior

Véanse también **láminas S-380, S-382, S-388**

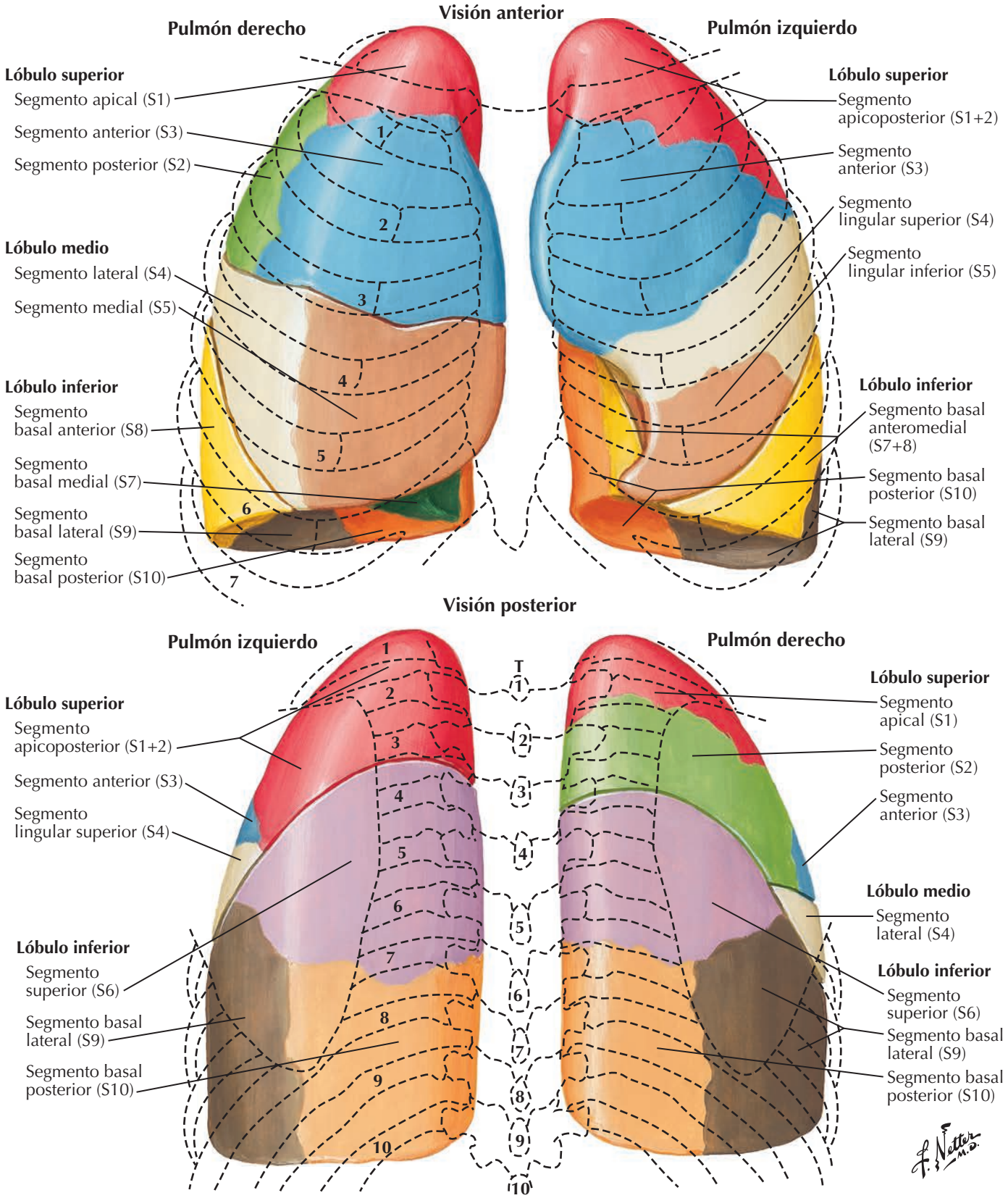

booksmedicos.org

Véanse también **láminas S-380, S-381, S-388**

Visiones laterales

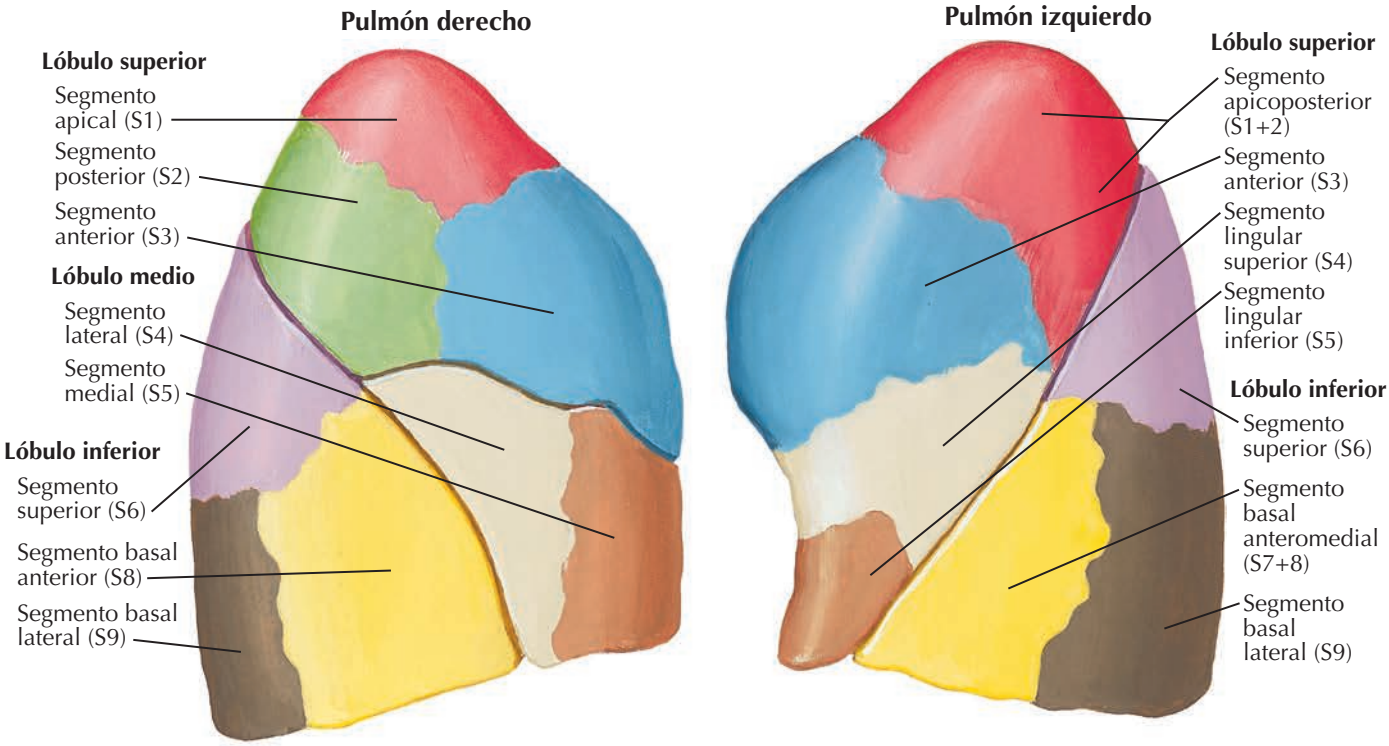

Visiones mediales

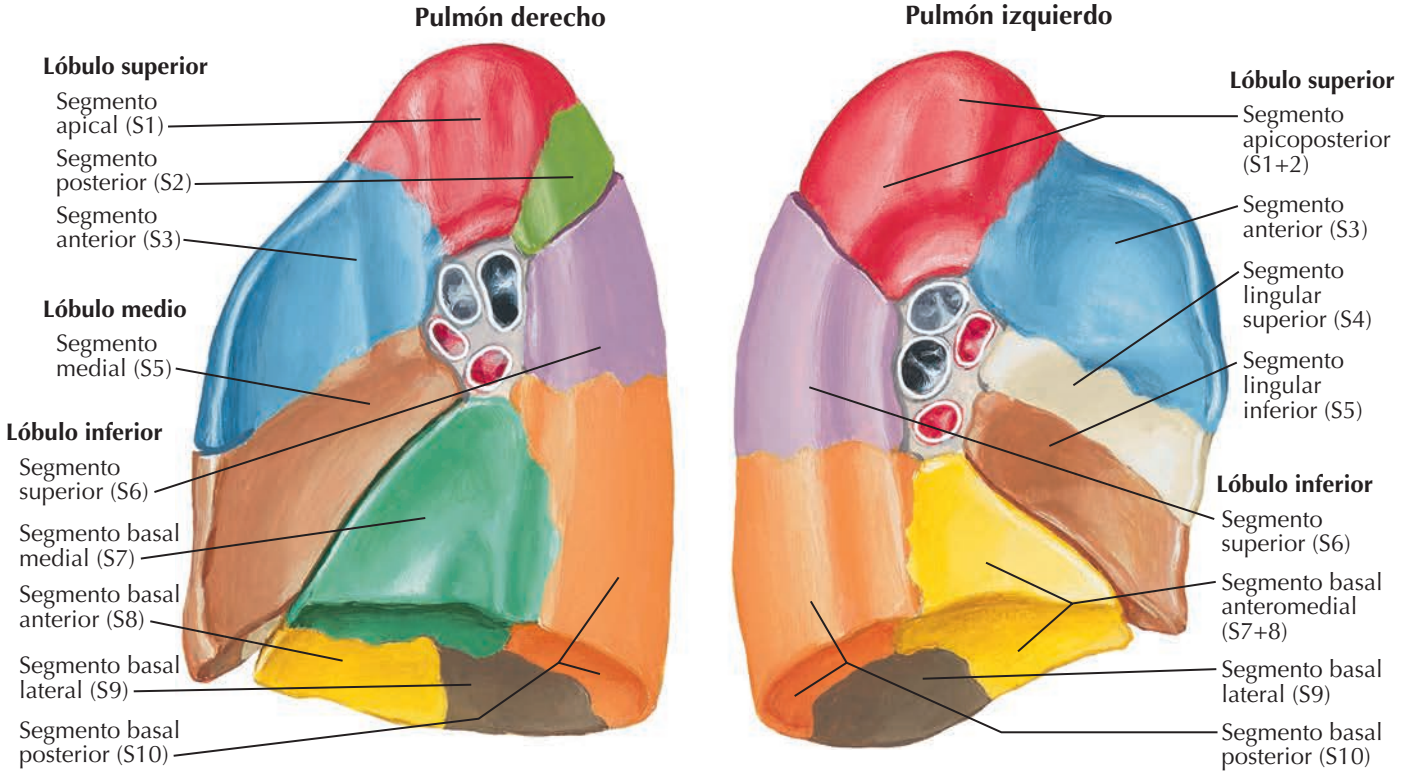

booksmedicos.org

Véase también **lámina S-392**

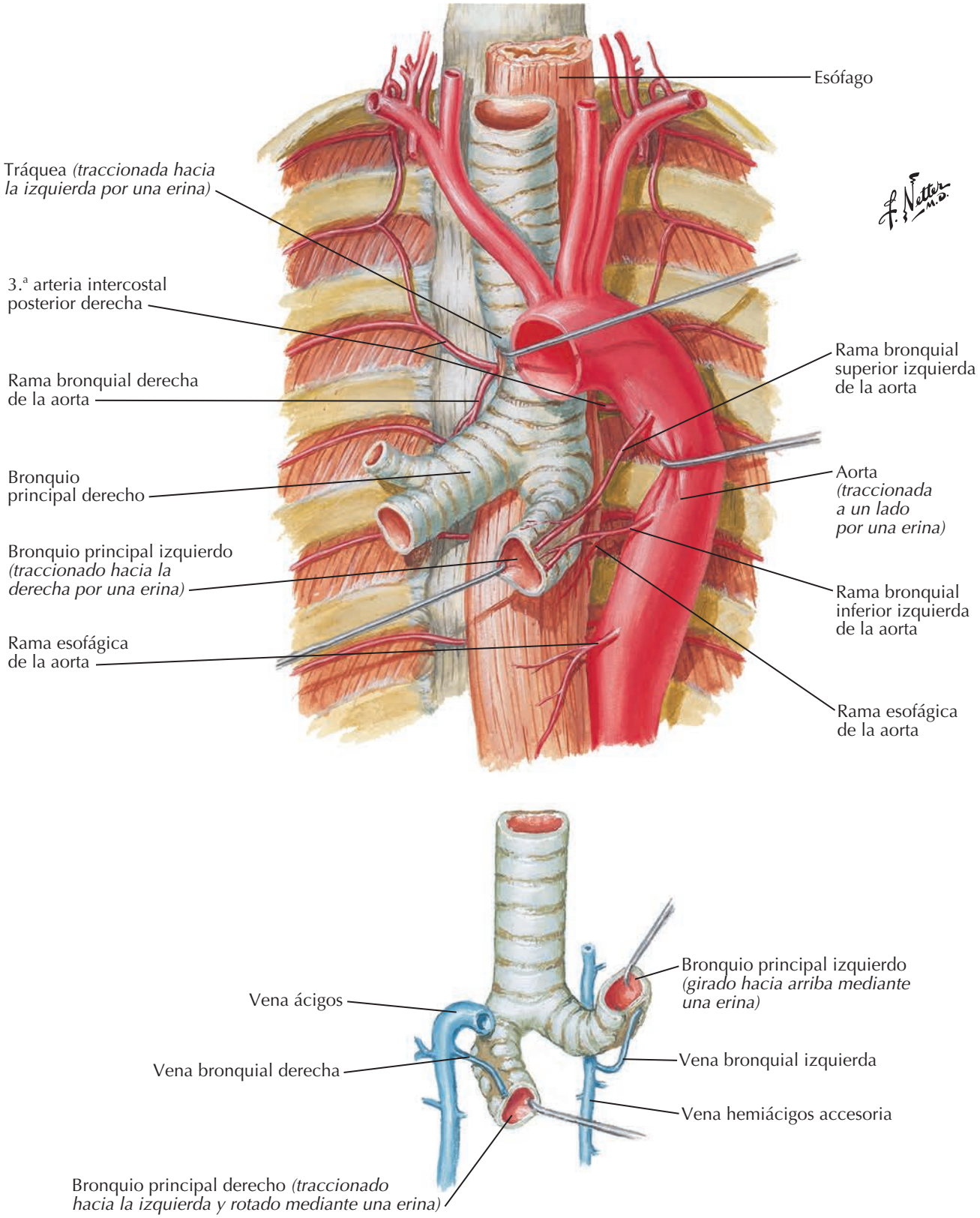

booksmedicos.org

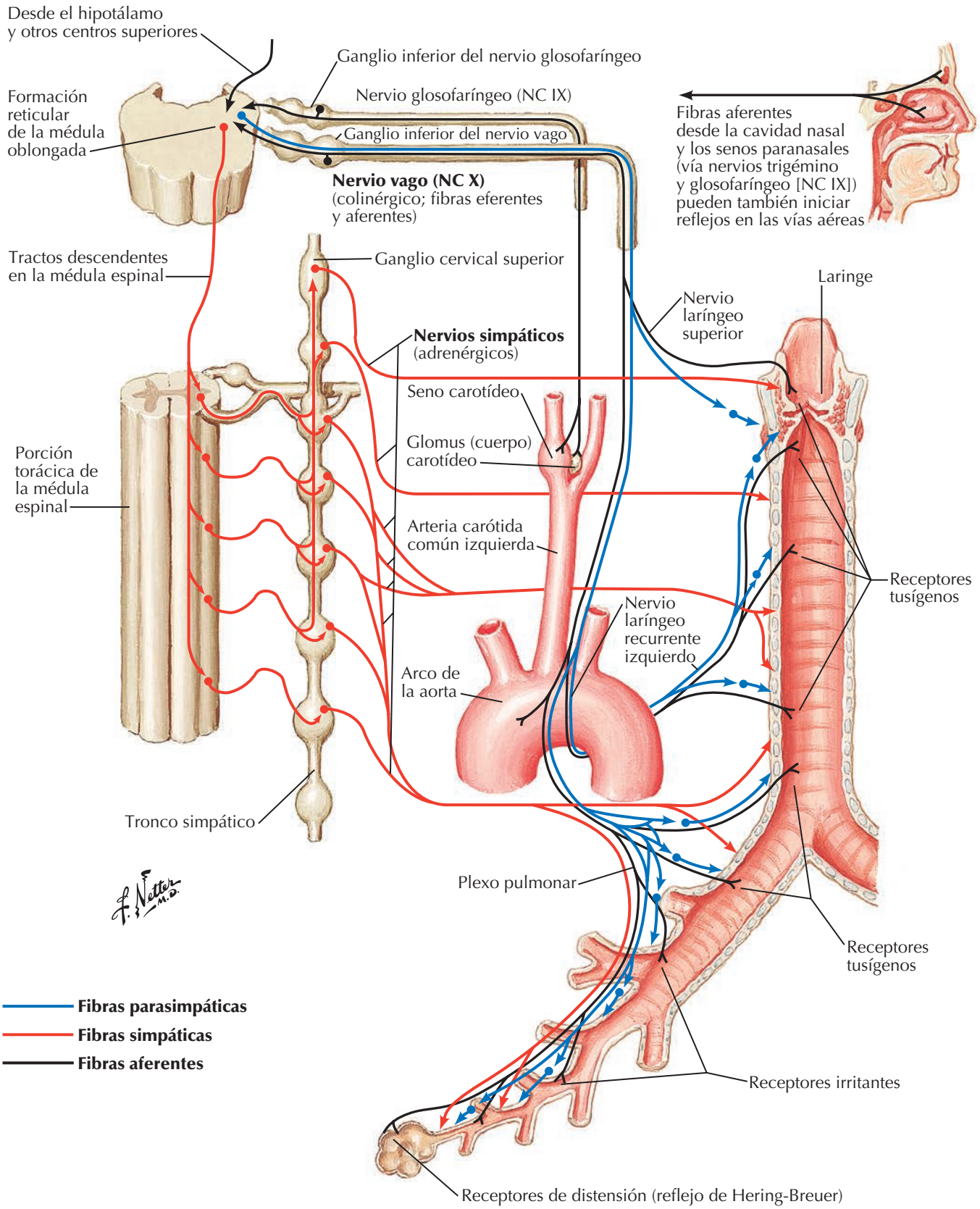

booksmedicos.org

Pulmones en la cavidad torácica: visión anterior

Véase también **lámina S-387**

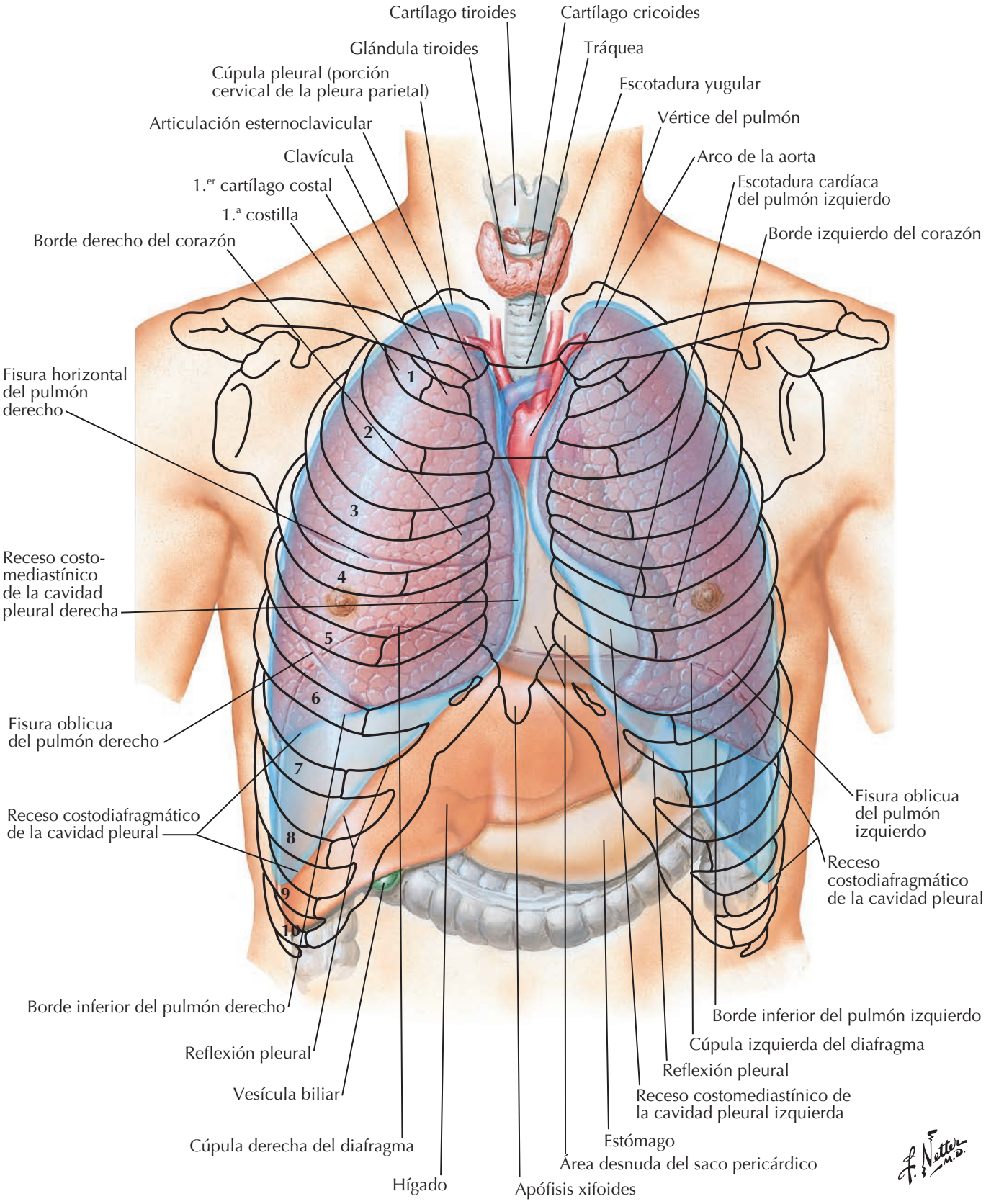

booksmedicos.org

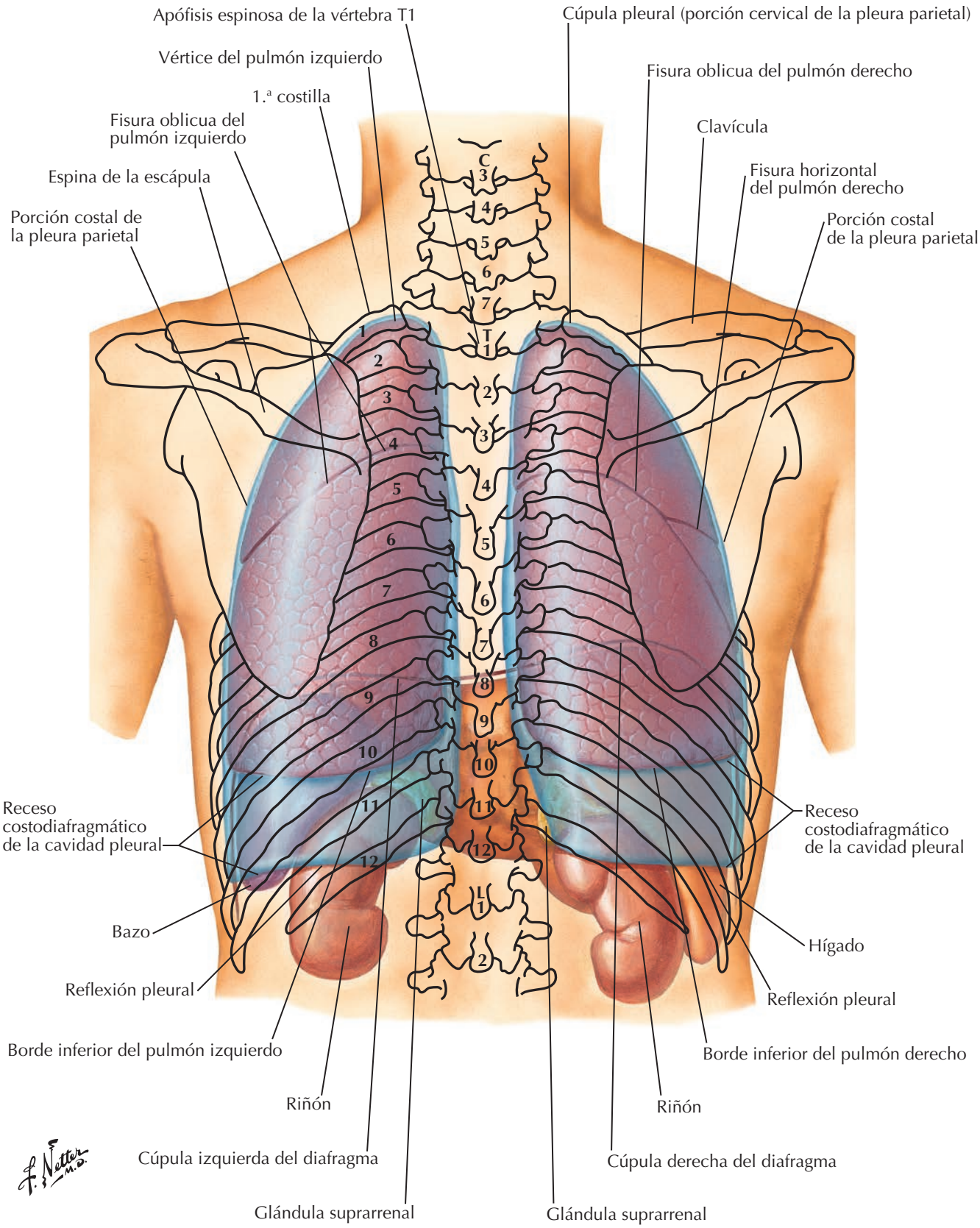

booksmedicos.org

Véanse también **láminas S-75, S-203, S-204**

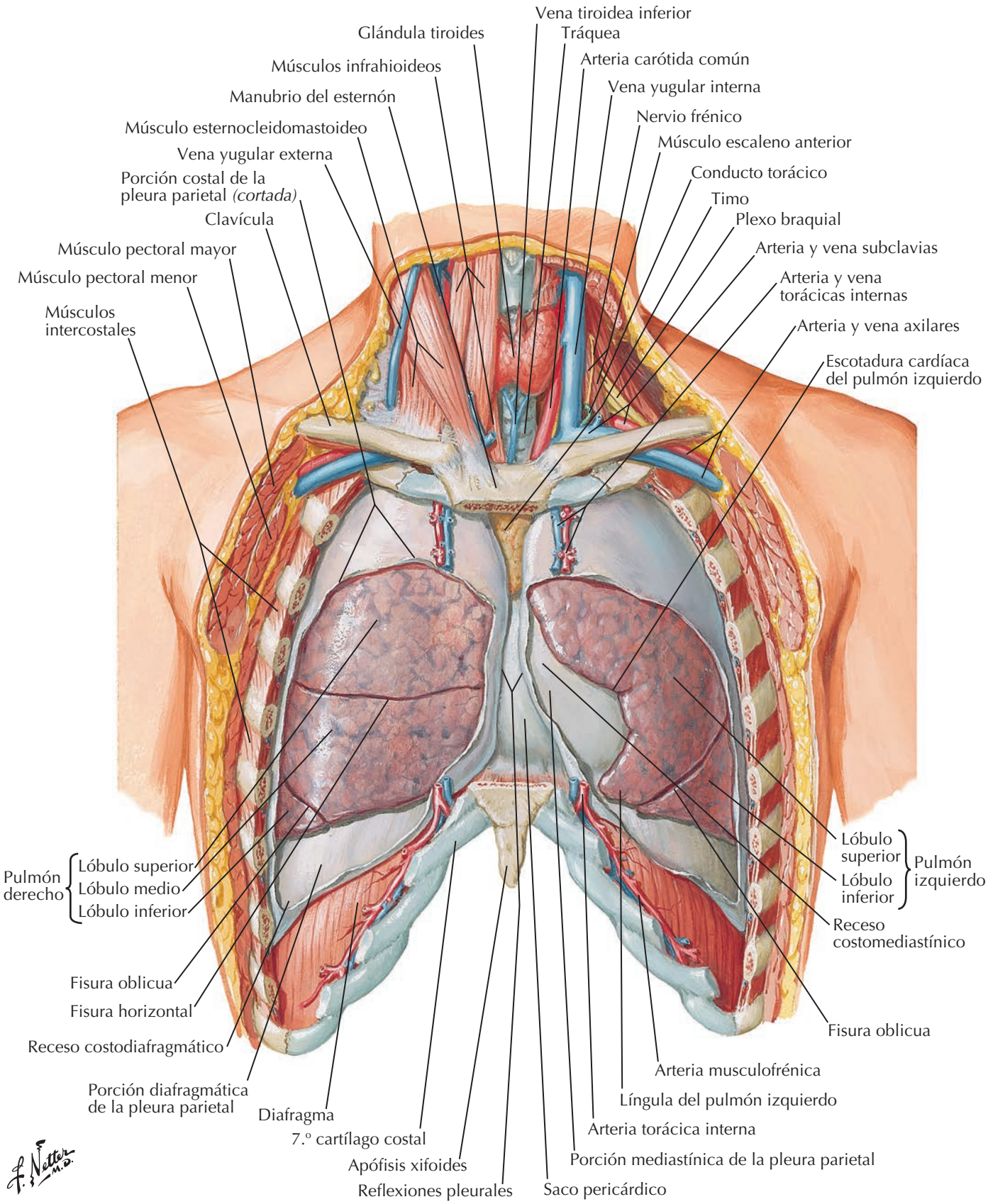

booksmedicos.org

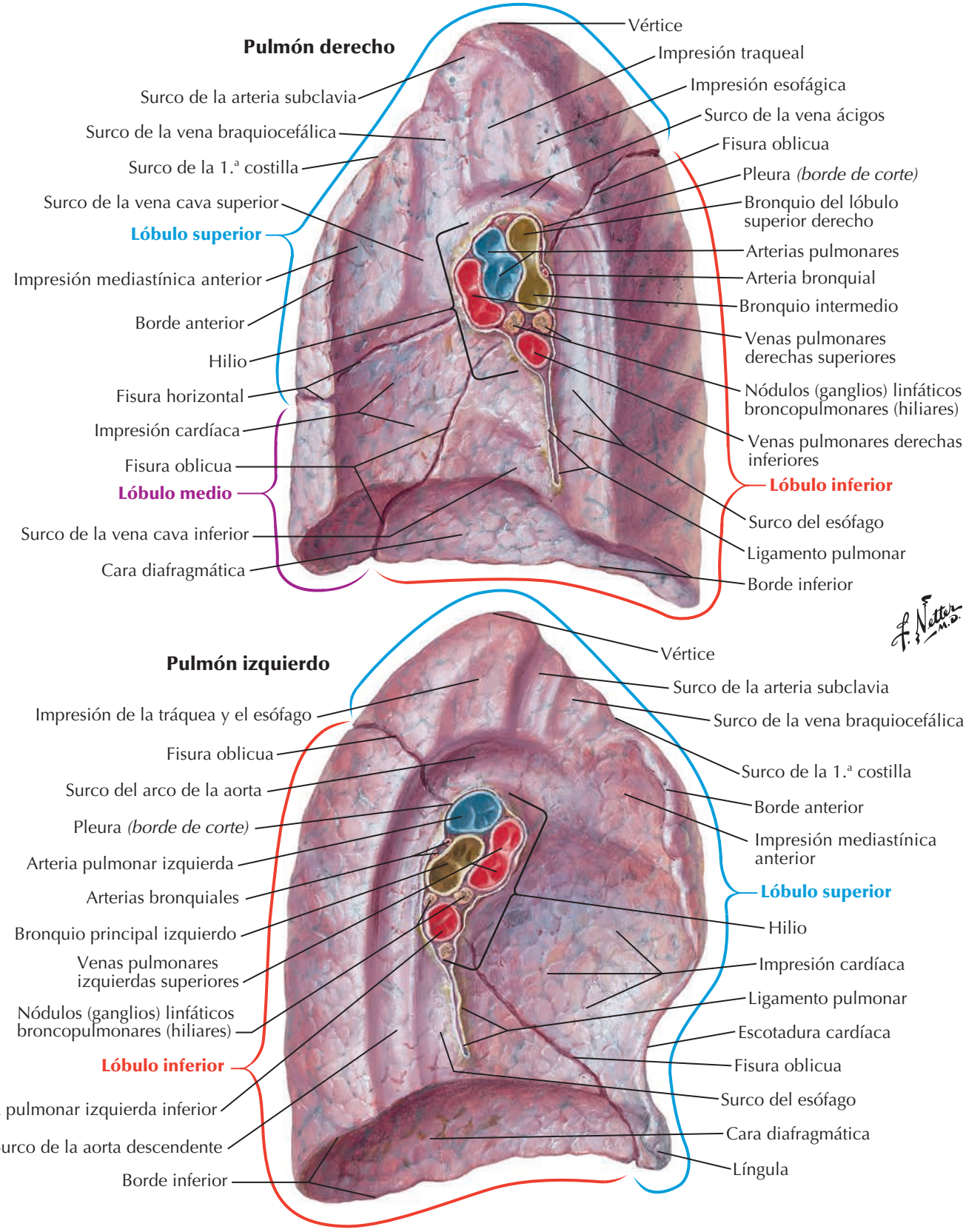

booksmedicos.org

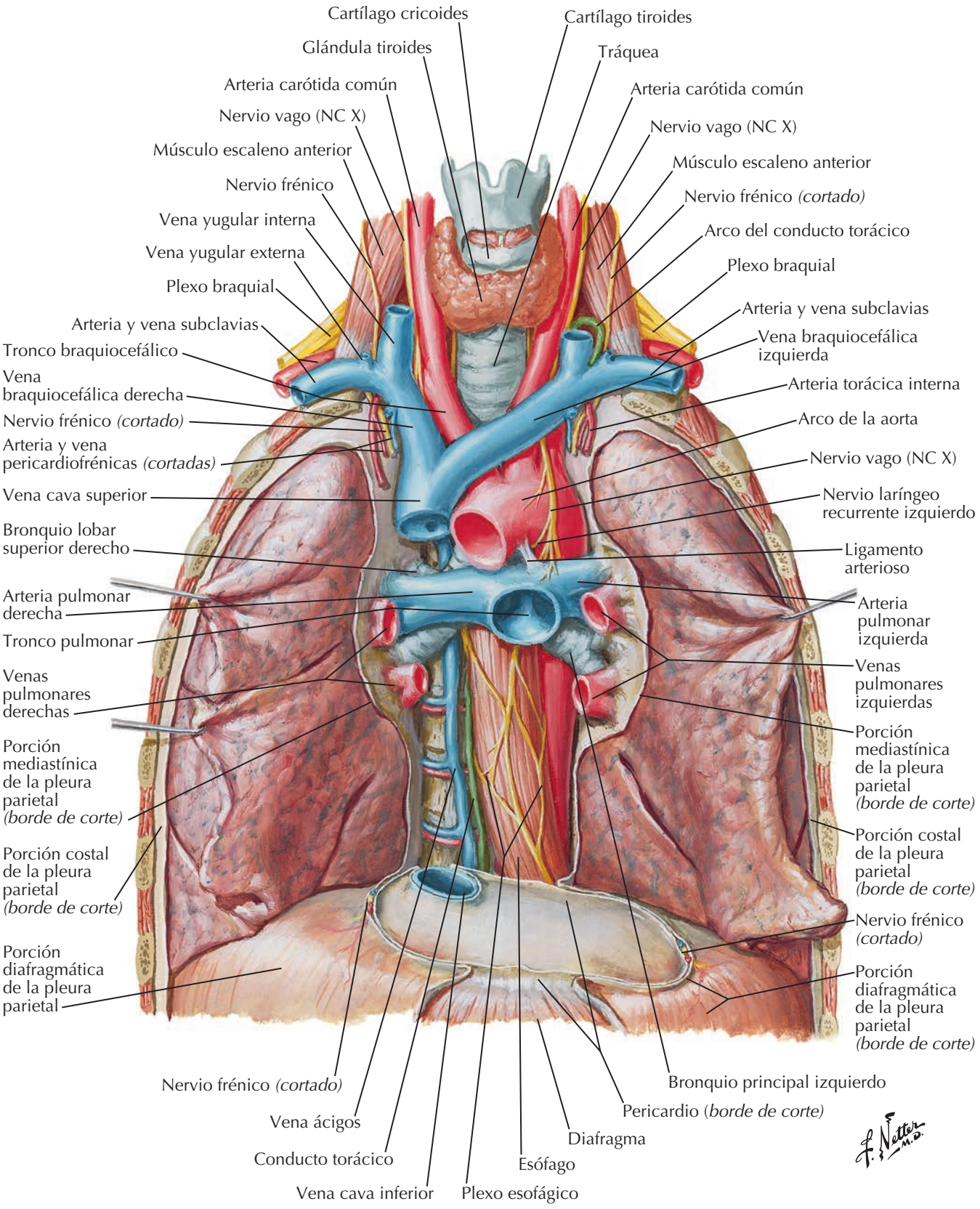

booksmedicos.org

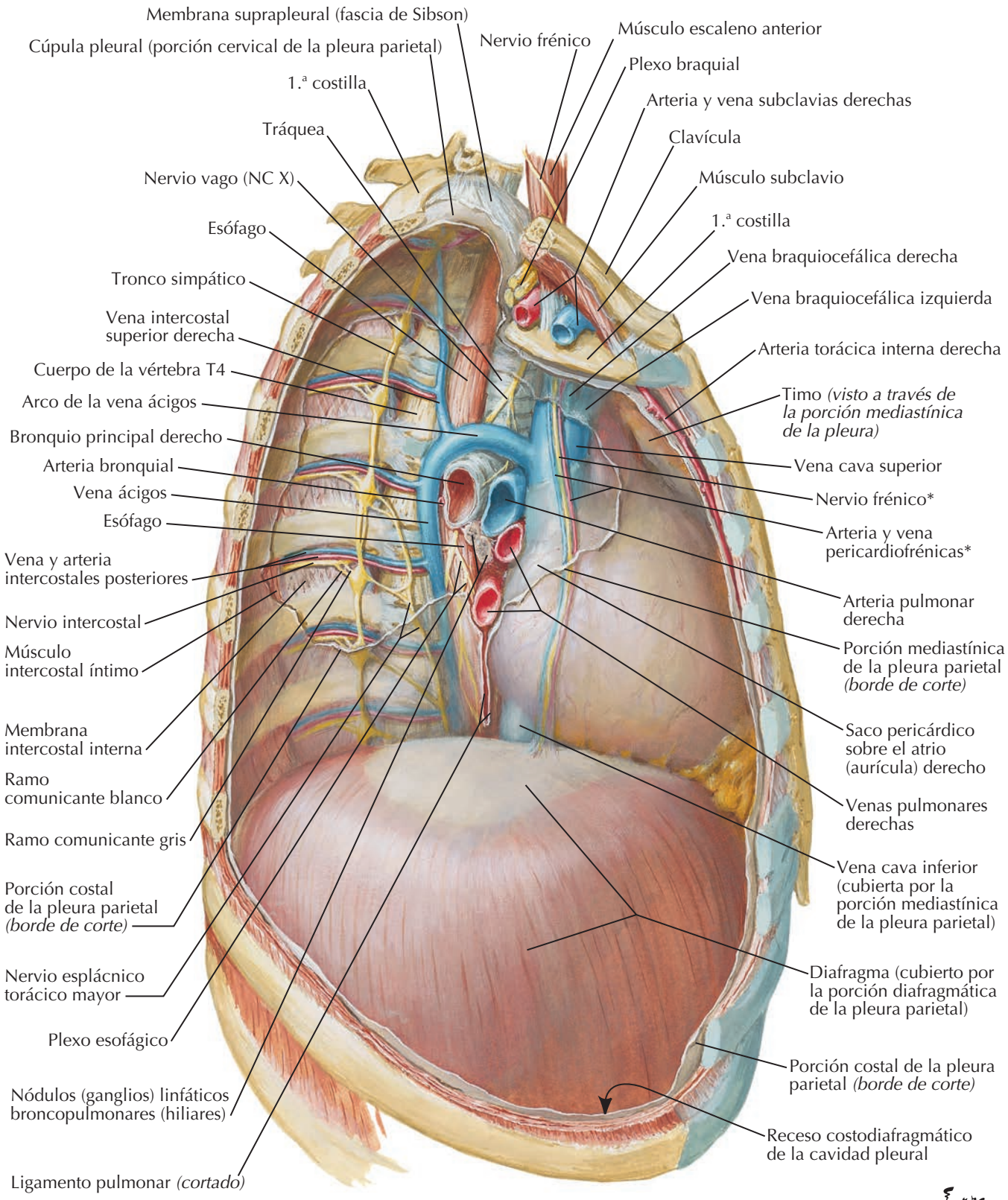

**El nervio y los vasos con frecuencia discurren por separado.*

booksmedicos.org

Mediastino: visión lateral izquierda

Véanse también **láminas S-388, S-390**

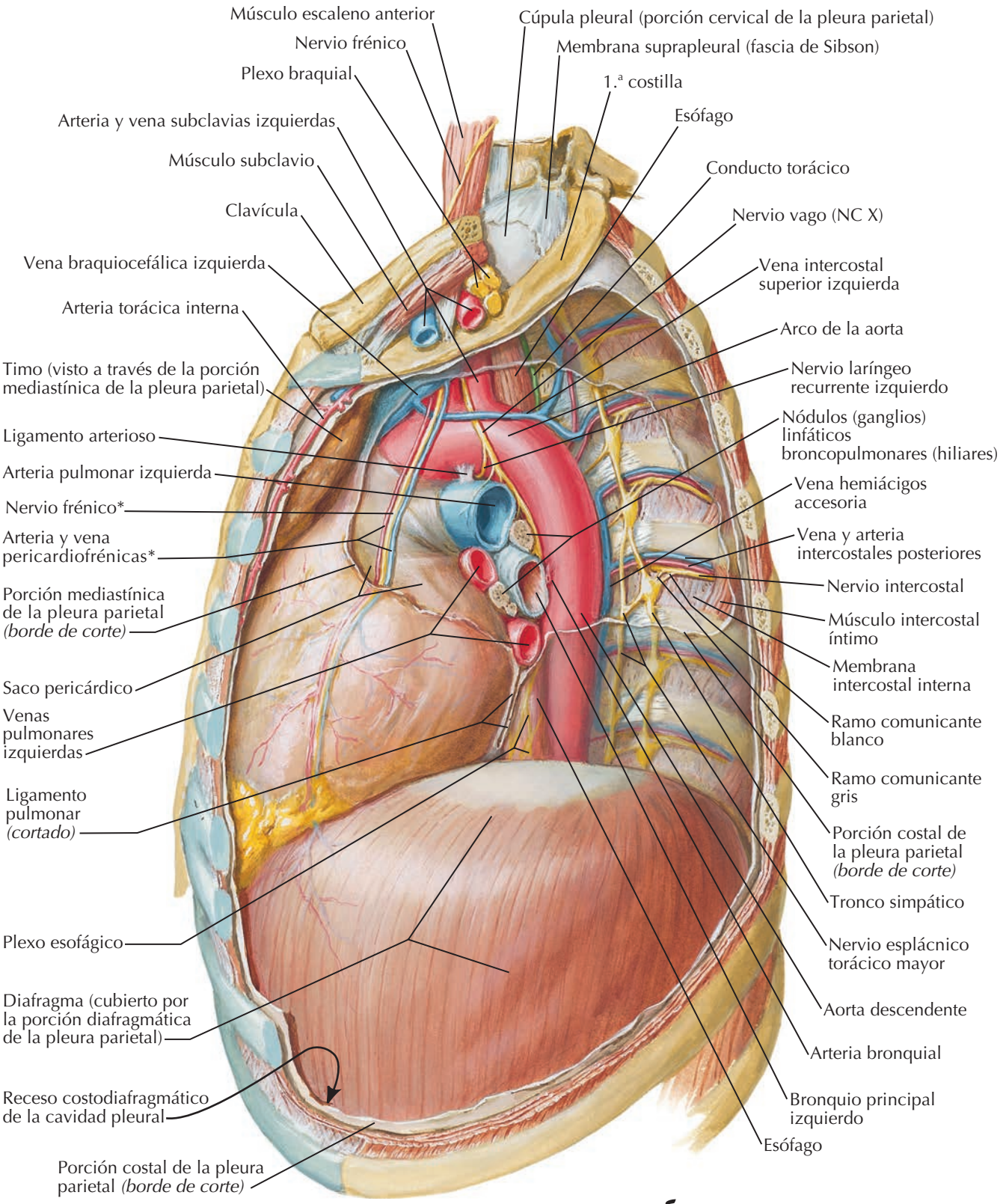

**El nervio y los vasos con frecuencia discurren por separado.*

booksmedicos.org

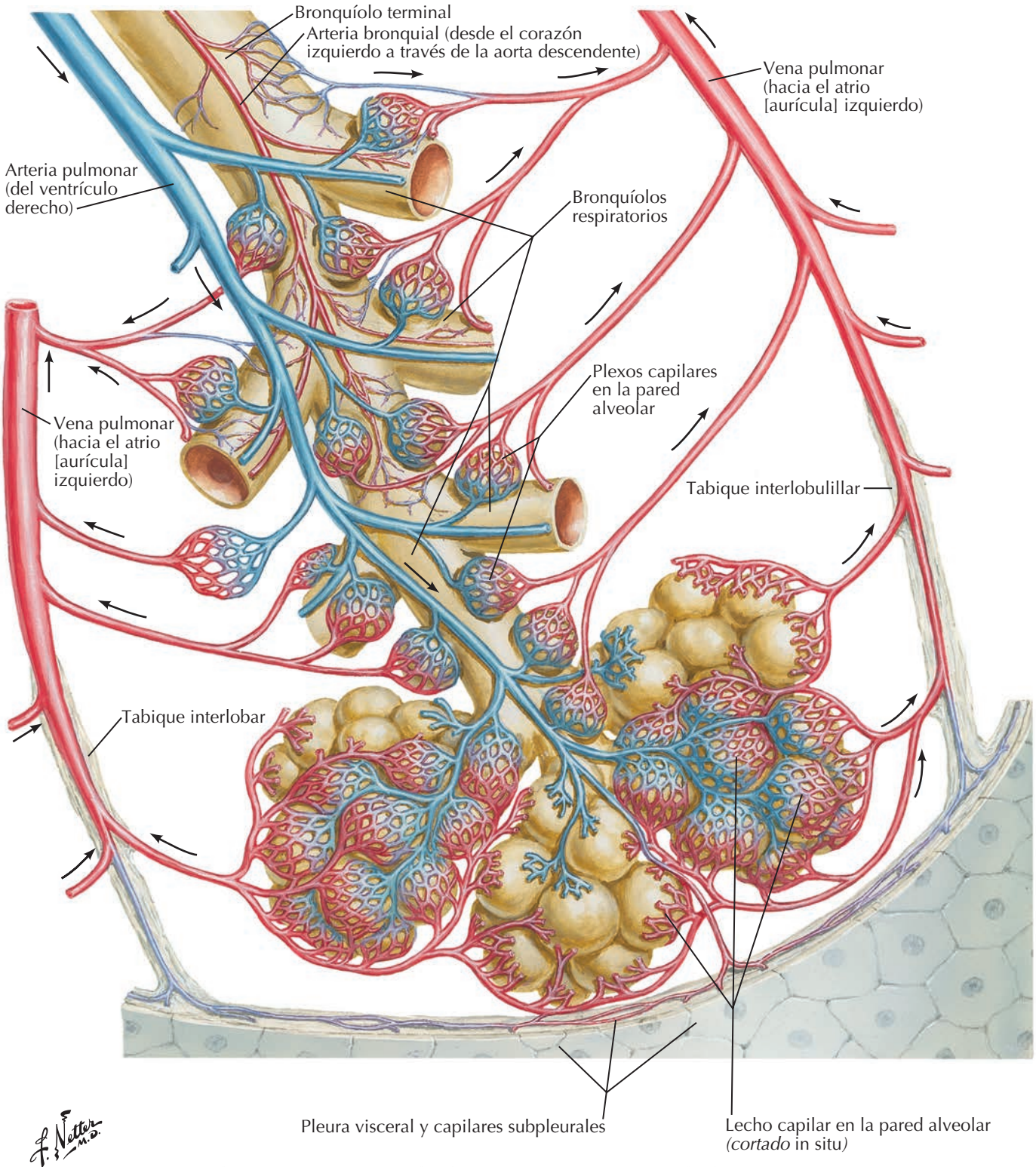

Las arterias pulmonares y sus ramas se distribuyen segmentariamente con los bronquios.
Las venas pulmonares y sus tributarias drenan intersegmentariamente.

booksmedicos.org

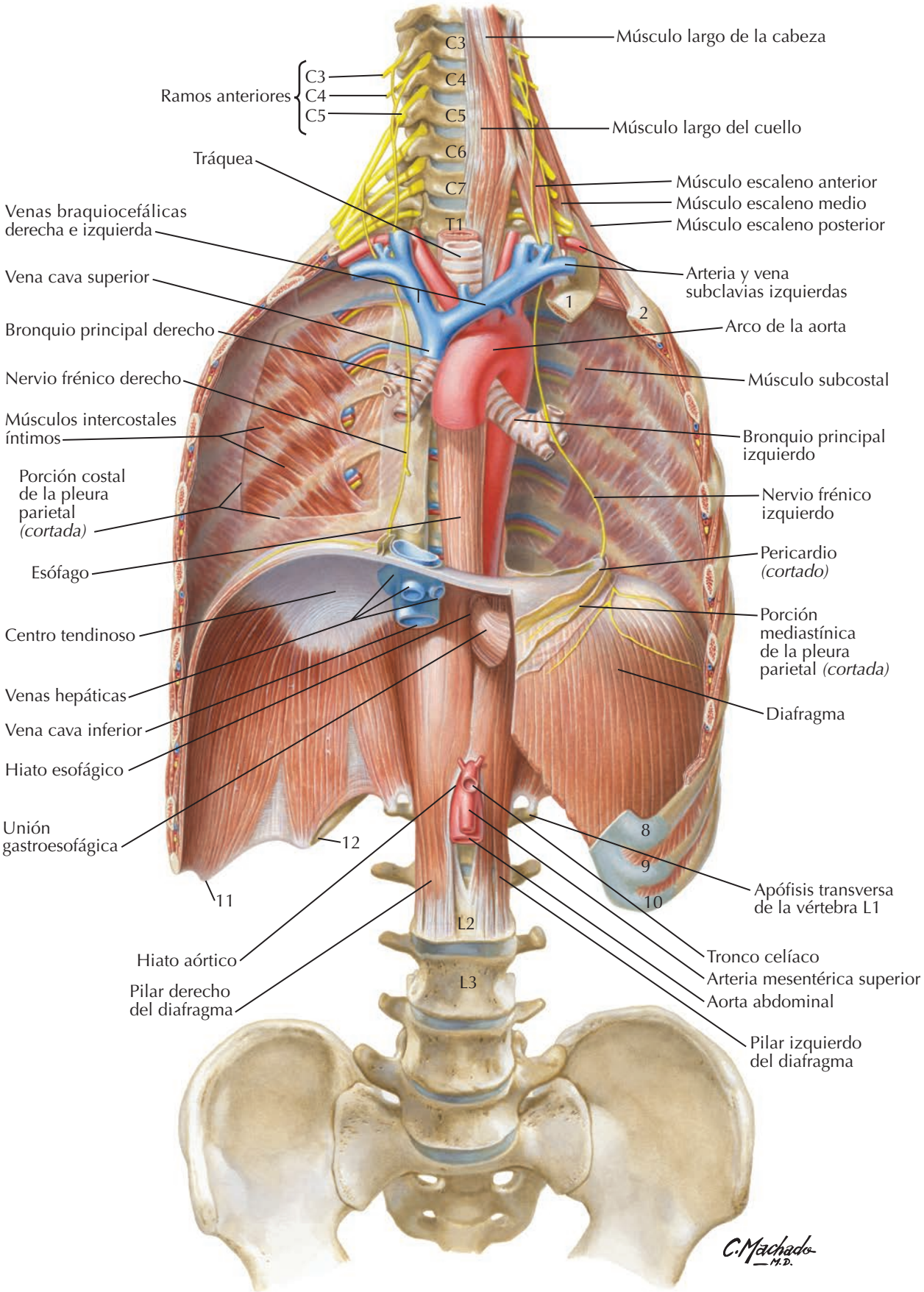

booksmedicos.org

ESTRUCTURAS ANATÓMICAS	IMPORTANCIA CLÍNICA	NÚMEROS DE LÁMINAS
Cabeza y cuello		
Epiglotis	Estructura de referencia clave durante la intubación endotraqueal; una infección bacteriana o vírica (p. ej., con *Haemophilus influenzae*) puede causar epiglotitis, que se presenta con disnea, faringitis y ronquera	S-372 a S-374
Senos paranasales (maxilares, celdillas etmoidales, frontales y esfenoidales)	Cavidades situadas en el cráneo; son propensos a la inflamación de sus mucosas a causa de infecciones bacterianas o víricas	S-368, S-369
Tabique nasal	La desviación congénita o adquirida puede provocar obstrucción nasal, que se trata con una septoplastia; con el consumo de cocaína o en la granulomatosis con poliangeítis pueden producirse perforaciones	S-367, S-368
Tórax		
Pleura	El aire o el gas (espontáneo o traumático) pueden filtrarse en el espacio pleural entre la pleura visceral y la pleura parietal y comprimir el pulmón, un proceso conocido como neumotórax; si es suficientemente grave para comprometer el retorno venoso al corazón, provocará hipotensión y disnea, afección conocida como neumotórax a tensión	S-385 a S-387, S-389
Cúpula pleural (porción cervical de la pleura parietal)	Se extiende hacia el interior del cuello, superiormente a la cara anterior de la angulada 1.ª costilla o hasta el nivel de la 1.ª costilla posteriormente; por tanto, puede ser puncionada durante intervenciones en el cuello, provocando neumotórax	S-368, S-385
Bifurcación traqueal	Punto de referencia importante al evaluar la posición de un tubo endotraqueal, que debe terminar 4-5 cm por encima; a menudo en el nivel vertebral T4-T5; el bronquio principal derecho es más corto, más vertical y más ancho; por ello, los objetos aspirados se localizan a menudo en el pulmón derecho; el bronquio principal izquierdo se sitúa sobre el esófago y posterior al atrio (aurícula) izquierdo del corazón	S-379
Vértice del pulmón	El síndrome de Pancoast (carcinoma broncógeno del vértice pulmonar) puede comprimir el tronco simpático, provocando un síndrome de Horner (miosis homolateral, ptosis, anhidrosis y enrojecimiento facial); el vértice es susceptible de neumotórax por agujas introducidas en la región inferior del cuello	S-385, S-390

*La selección se basa en general en datos clínicos y en correlaciones clínicas discutidas frecuentemente en cursos de anatomía macroscópica.

booksmedicos.org

booksmedicos.org

SISTEMA DIGESTIVO 8

Visión general	S-394 a S-395	**Vasculatura visceral**	S-435 a S-446
Boca	S-396 a S-406	**Inervación visceral**	S-447 a S-457
Faringe	S-407 a S-409	**Estructuras con gran significación clínica**	Tabla 8.1
Vísceras (esófago, estómago, intestinos, hígado, páncreas)	S-410 a S-434	**Láminas electrónicas extra**	S-BP 65 a S-BP 82

LÁMINAS ELECTRÓNICAS EXTRA

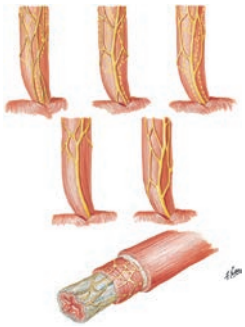

S-BP 65 Inervación intrínseca y variaciones en los nervios del esófago

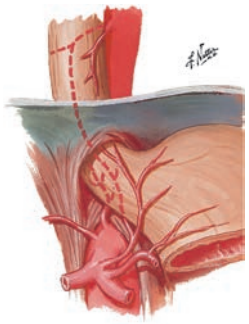

S-BP 66 Arterias del esófago: variaciones

S-BP 67 Variaciones en la posición y contorno del estómago en relación con los hábitos corporales

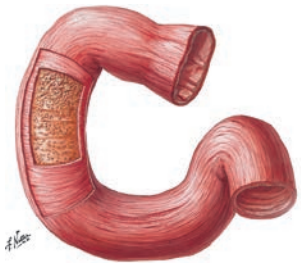

S-BP 68 Capas de la pared del duodeno

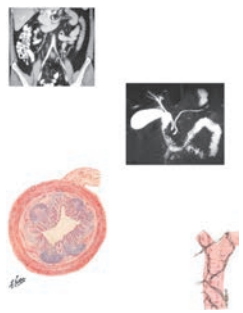

S-BP 69 TC y CPRM que muestran el apéndice vermiforme, la vesícula y las vías biliares; ramos nerviosos en la arteria hepática

S-BP 70 Topografía del hígado

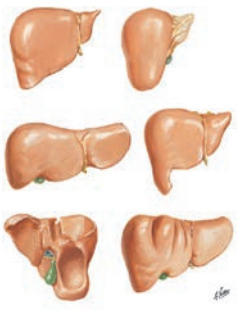

S-BP 71 Variaciones morfológicas del hígado

S-BP 72 Colon sigmoide: variaciones de posición

booksmedicos.org

LÁMINAS ELECTRÓNICAS EXTRA *(cont.)*

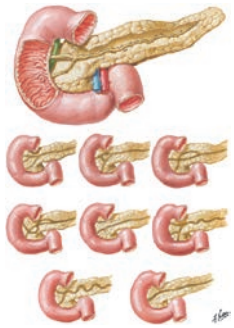

S-BP 73 Variaciones del conducto pancreático

S-BP 74 Variaciones de los conductos cístico, hepáticos y pancreático

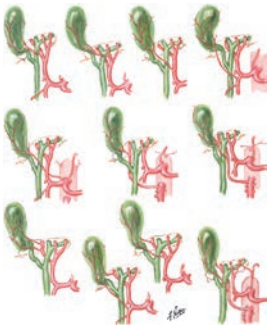

S-BP 75 Variaciones en las arterias císticas

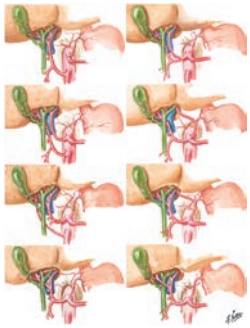

S-BP 76 Variaciones en las arterias hepáticas

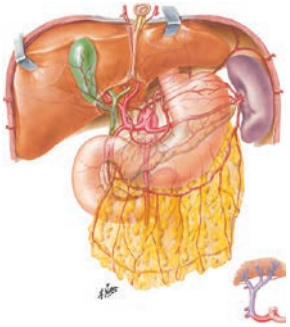

S-BP 77 Variaciones arteriales e irrigación colateral del hígado y vesícula biliar

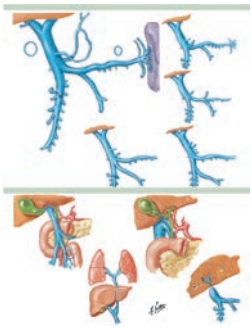

S-BP 78 Variaciones y anomalías de la vena porta hepática

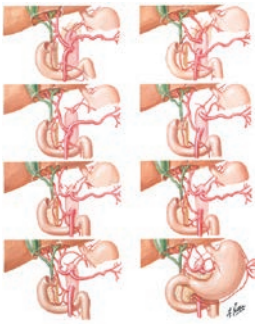

S-BP 79 Variaciones del tronco celíaco

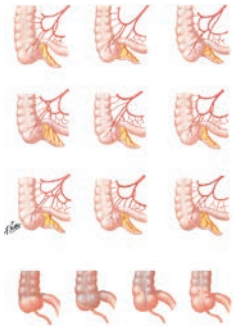

S-BP 80 Variaciones en la irrigación arterial del ciego e inserción peritoneal posterior del ciego

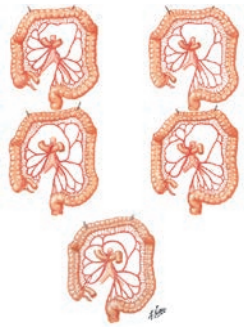

S-BP 81 Variaciones de las arterias cólicas

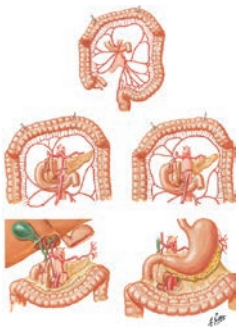

S-BP 82 Variaciones de las arterias cólicas *(cont.)*

booksmedicos.org

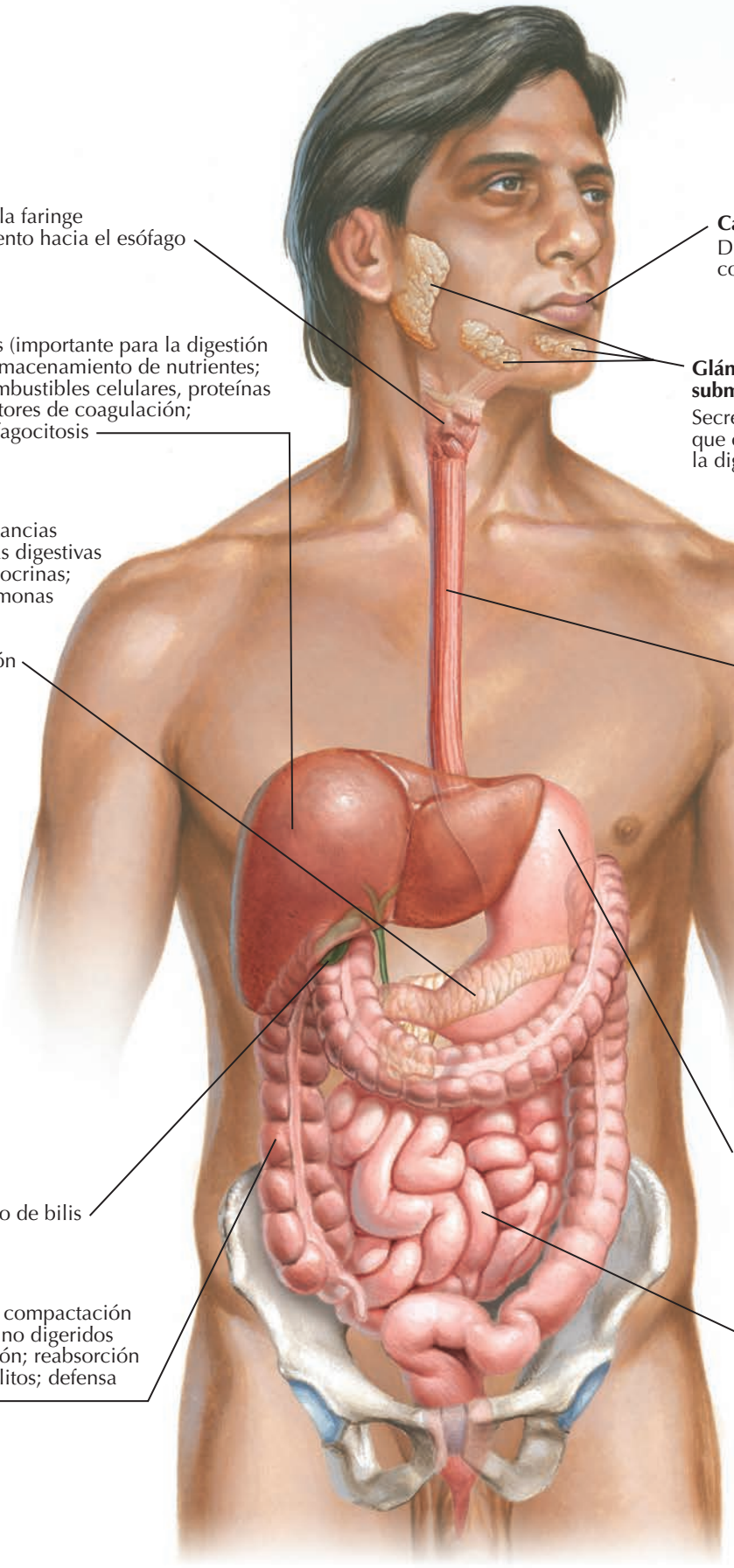

Faringe
Los músculos de la faringe impulsan el alimento hacia el esófago

Hígado
Secreción de bilis (importante para la digestión de los lípidos); almacenamiento de nutrientes; produción de combustibles celulares, proteínas plasmáticas y factores de coagulación; detoxificación y fagocitosis

Páncreas
Secreción de sustancias tampón y enzimas digestivas por las células exocrinas; secreción de hormonas por las células endocrinas para regular la digestión

Vesícula biliar
Concentración y almacenamiento de bilis

Intestino grueso
Deshidratación y compactación de los materiales no digeridos para su eliminación; reabsorción de agua y electrólitos; defensa del huésped

Cavidad bucal, dientes, lengua
Digestión mecánica, mezclando con saliva

Glándulas salivares (sublingual, submandibular, parótida)
Secreción de líquido lubricante que contiene enzimas que inician la digestión

Esófago
Transporte de alimento al interior del estómago

Estómago
Digestión química del alimento por ácido y enzimas; digestión mecánica mediante contracciones musculares; absorción de agua, alcohol y algunos minerales

Intestino delgado
Neutralización del ácido del estómago; digestión enzimática y absorción de agua, sustratos orgánicos, vitaminas e iones; defensa del huésped

C. Machado M.D.

booksmedicos.org

Véanse también **láminas S-8, S-418, S-BP 70**

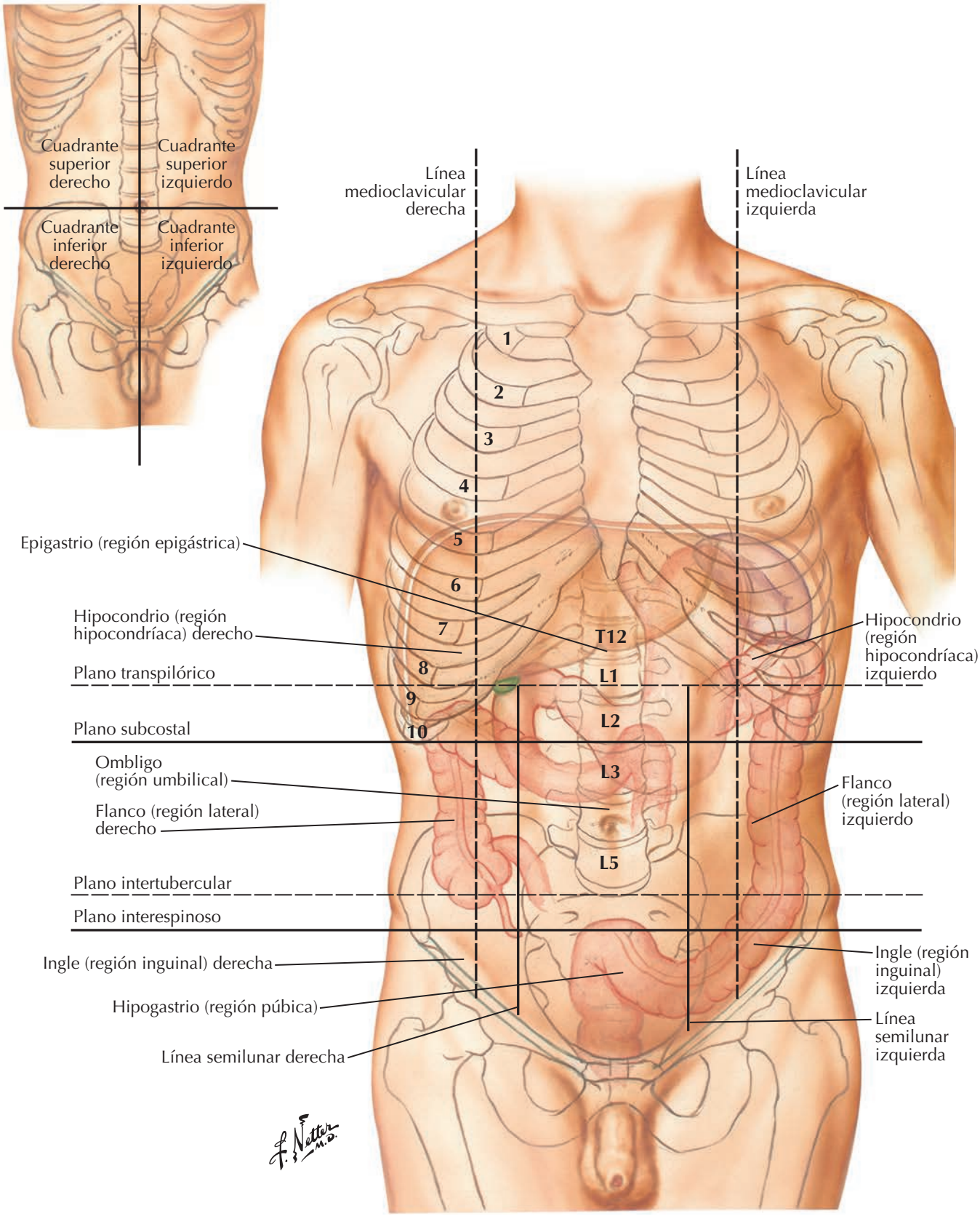

booksmedicos.org

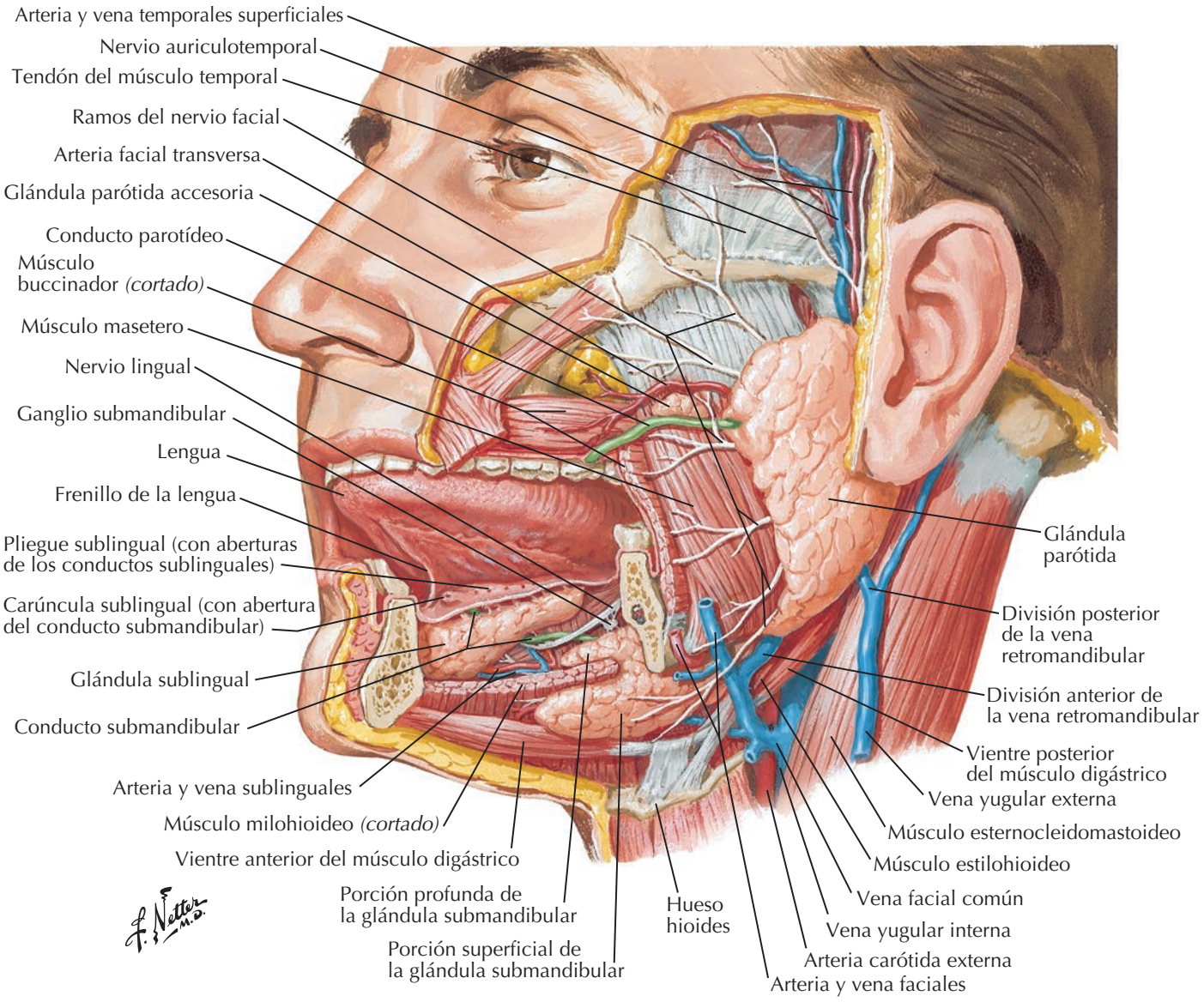

booksmedicos.org

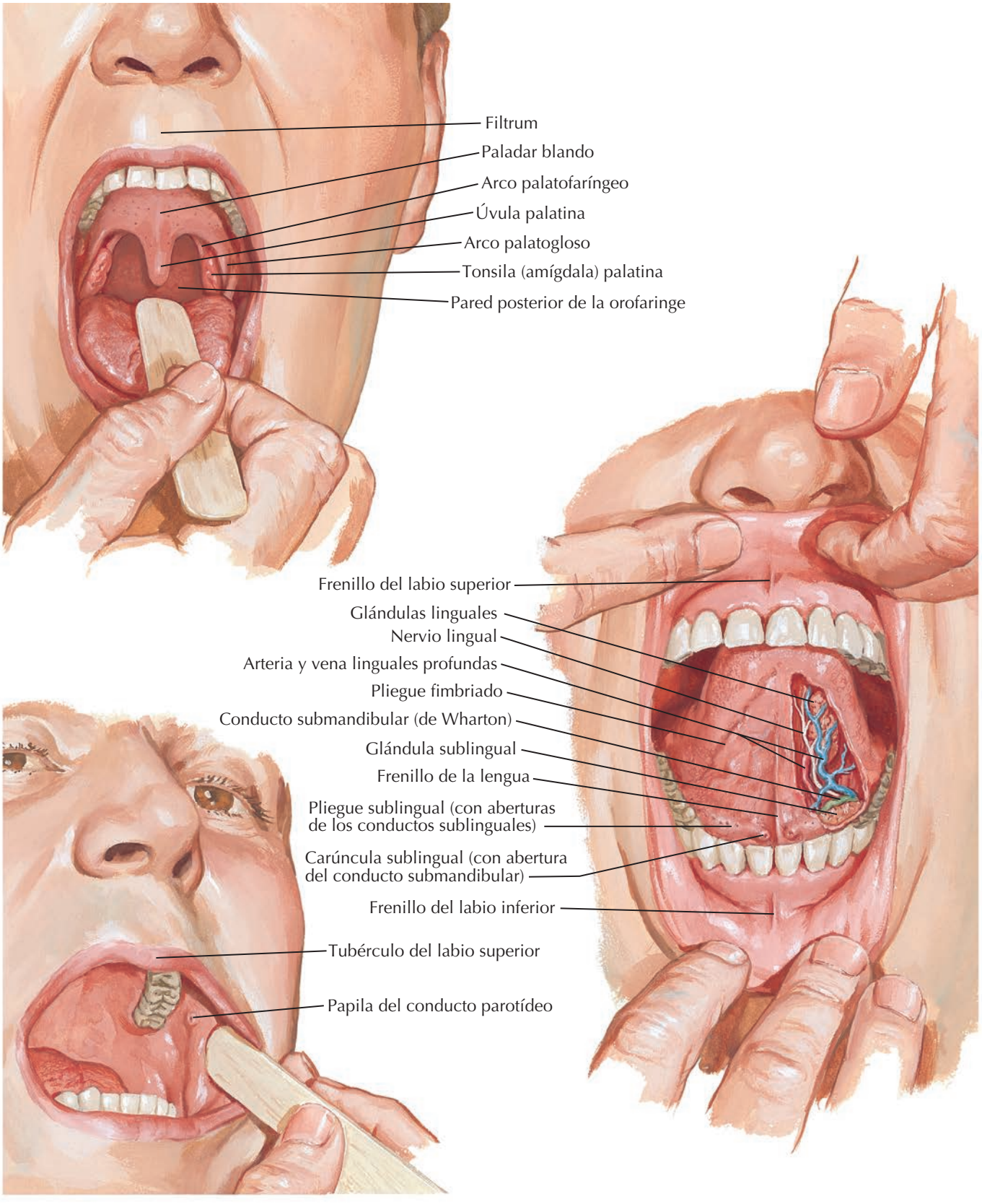

booksmedicos.org

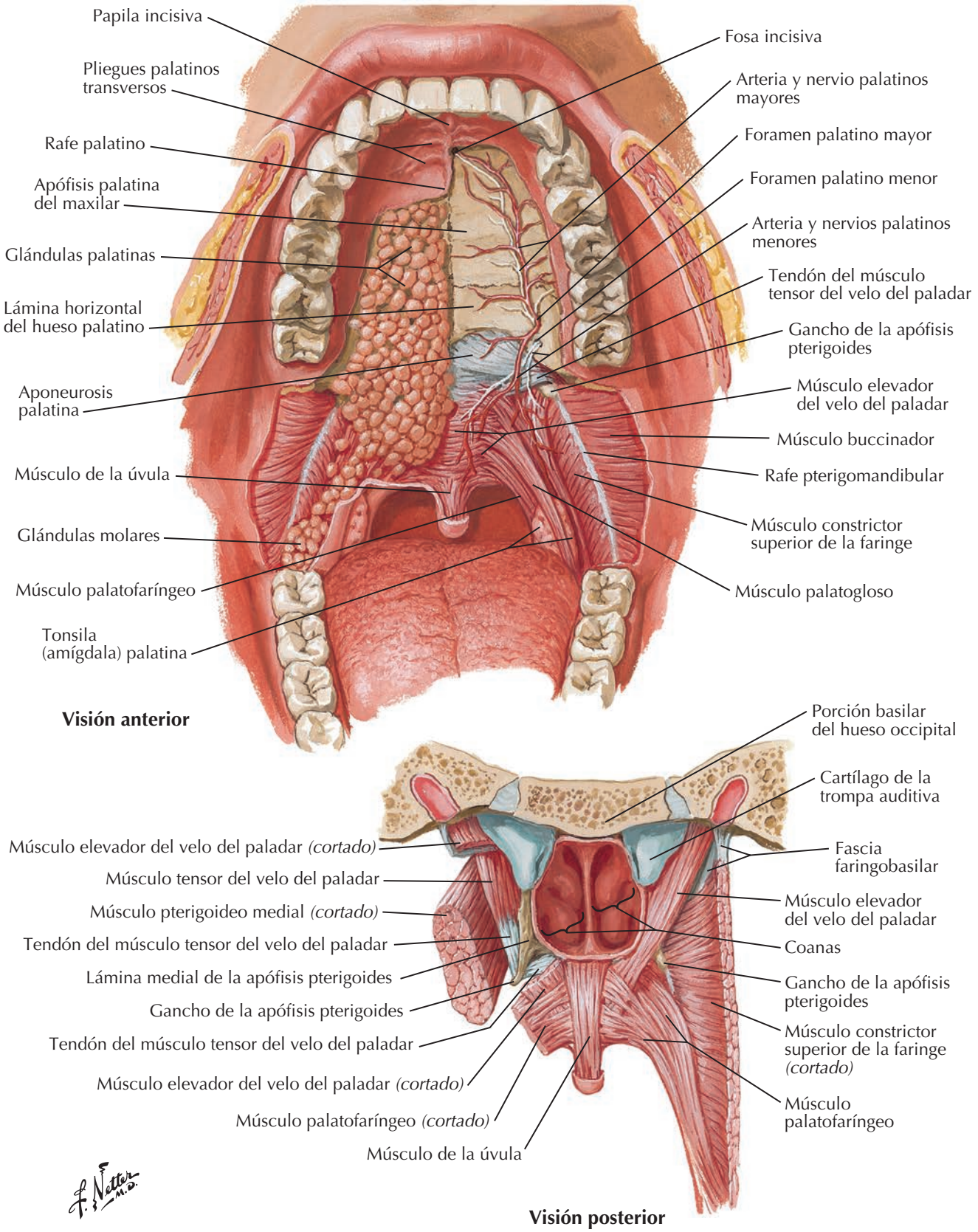

booksmedicos.org

Véanse también **láminas S-70, S-191**

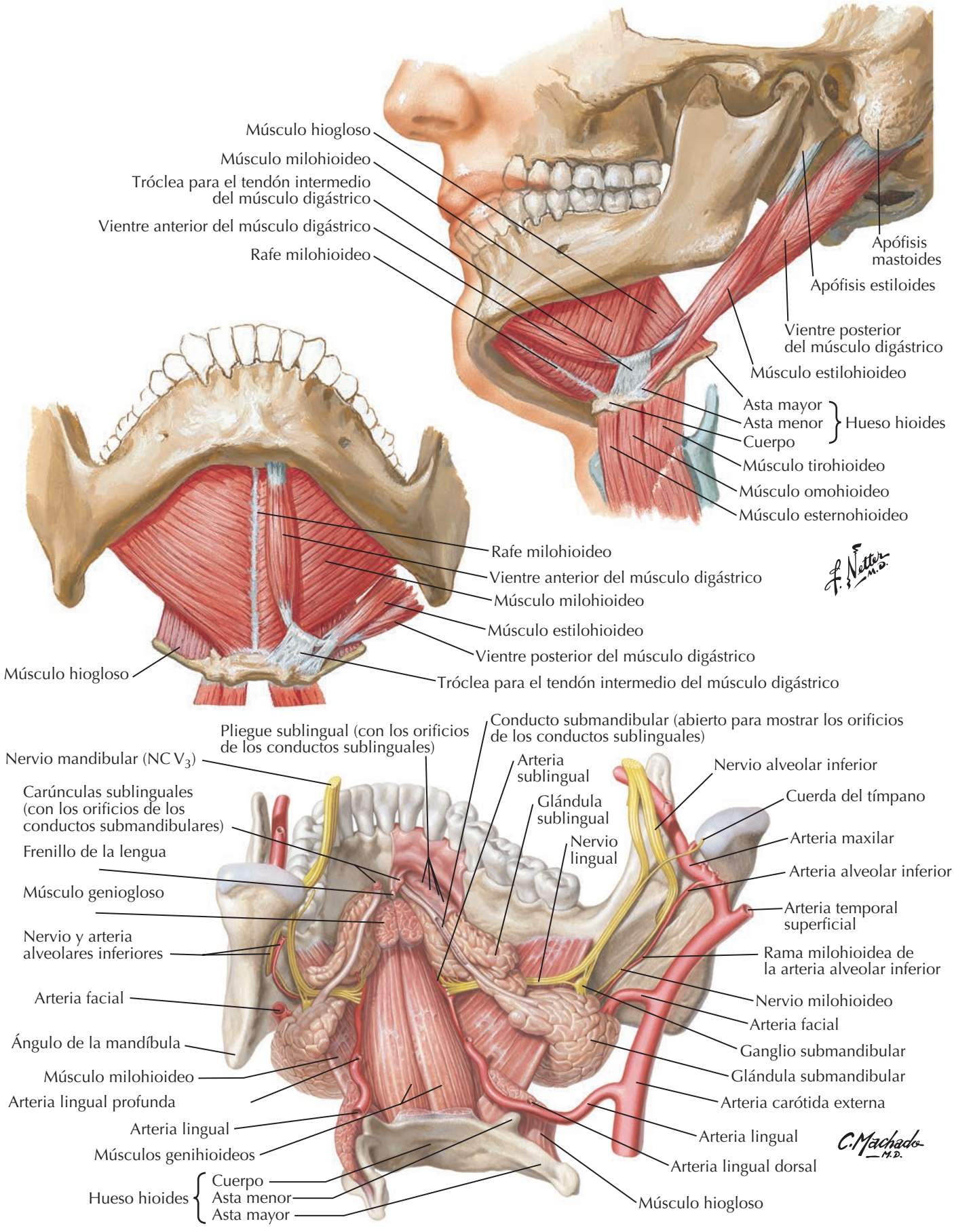

booksmedicos.org

Corte transversal por debajo de la língula de la mandíbula (visión superior)

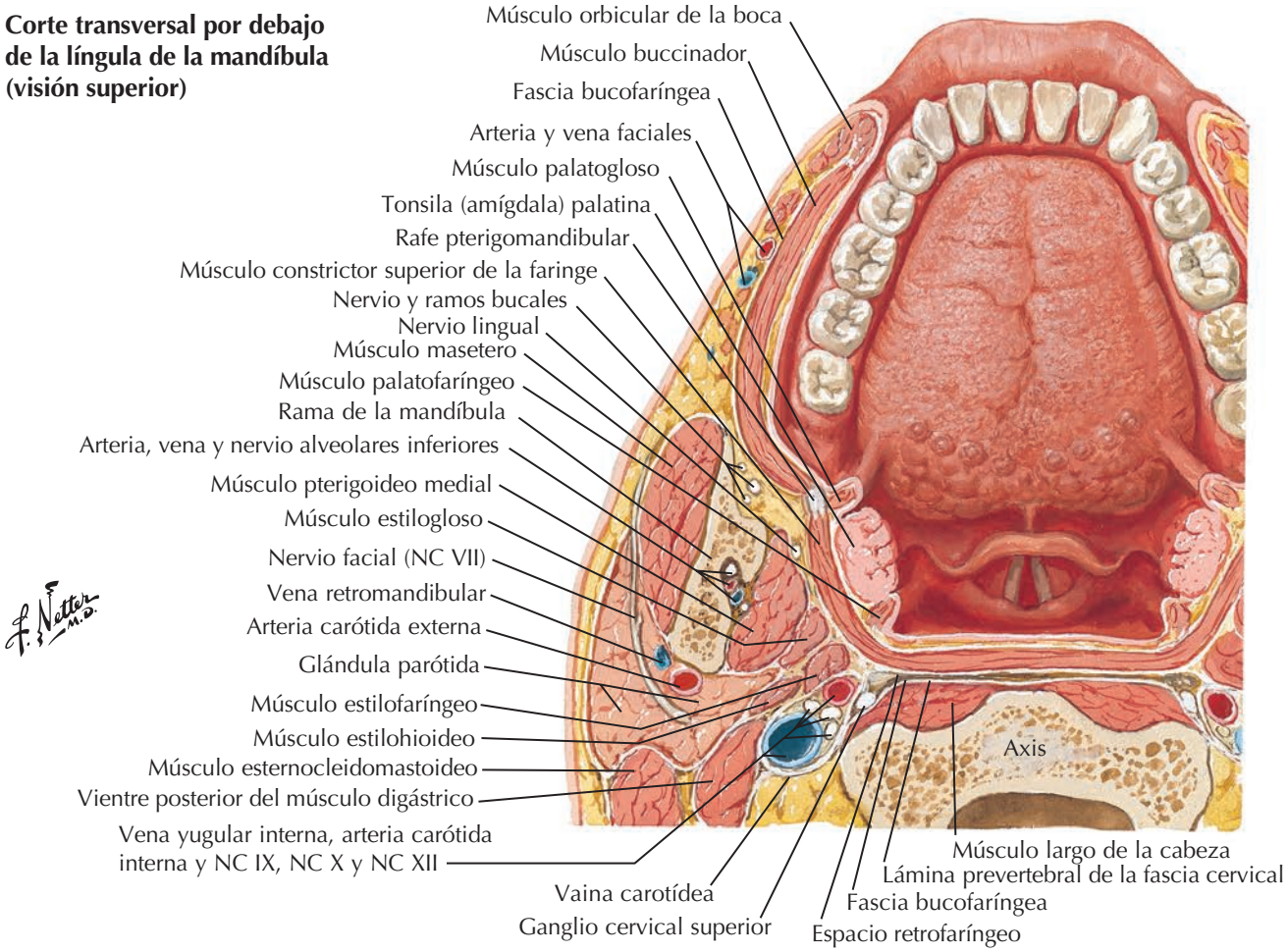

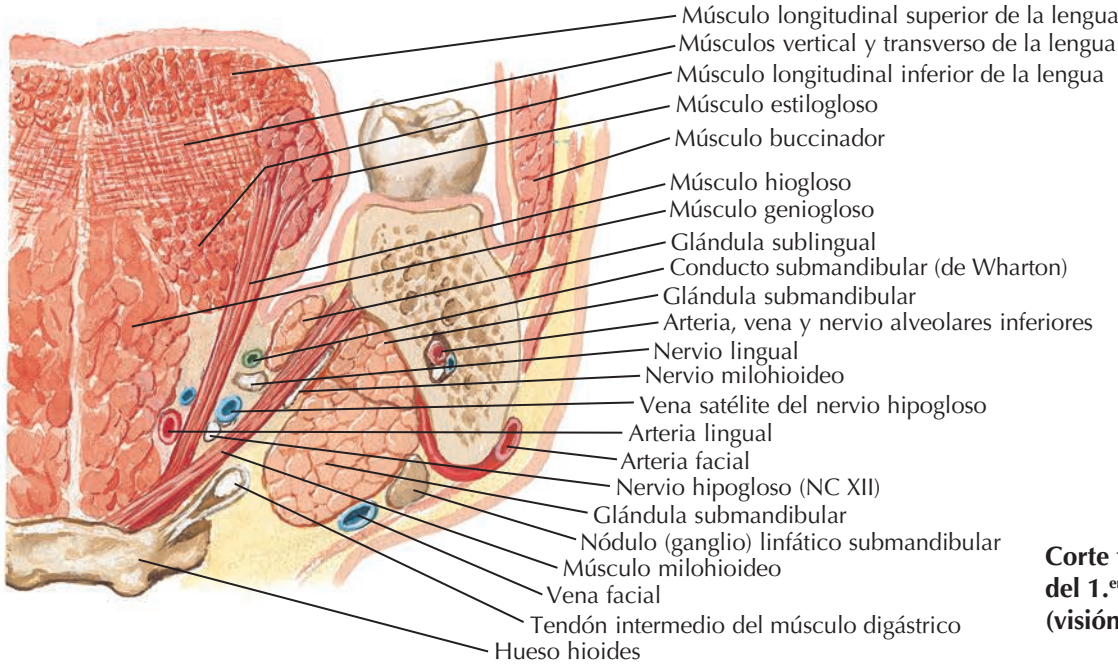

Corte frontal por detrás del 1.er diente molar (visión anterior)

booksmedicos.org

Véanse también **láminas S-70, S-81**

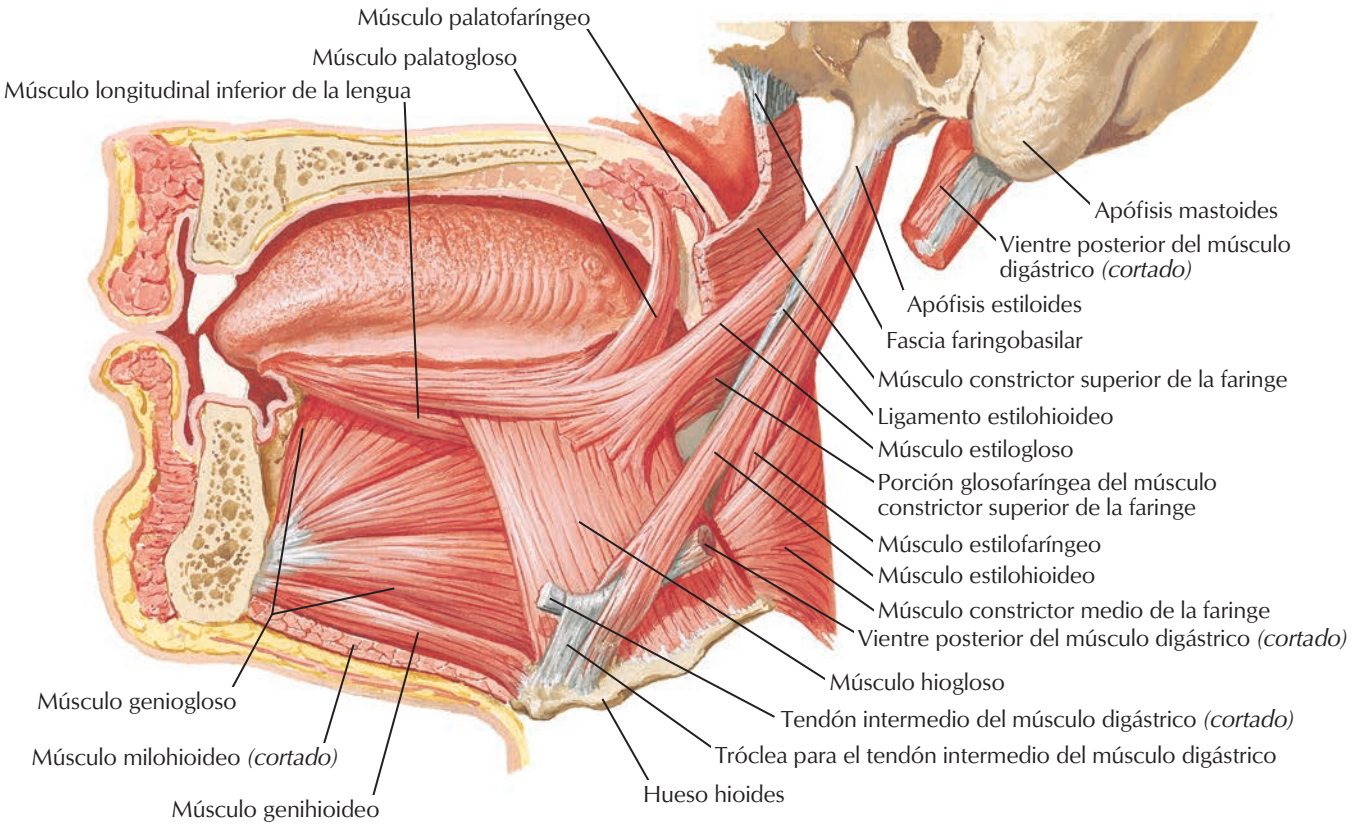

Visión lateral (se ha retirado el lado izquierdo de la mandíbula)

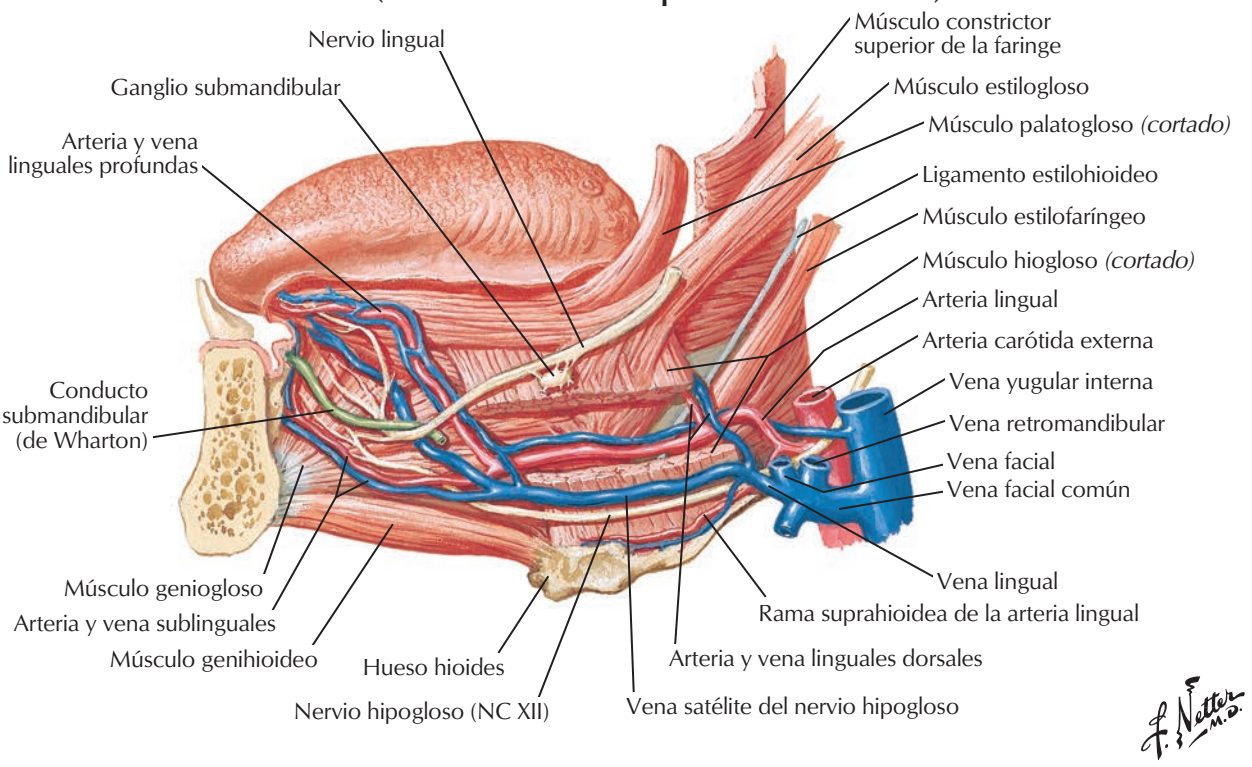

booksmedicos.org

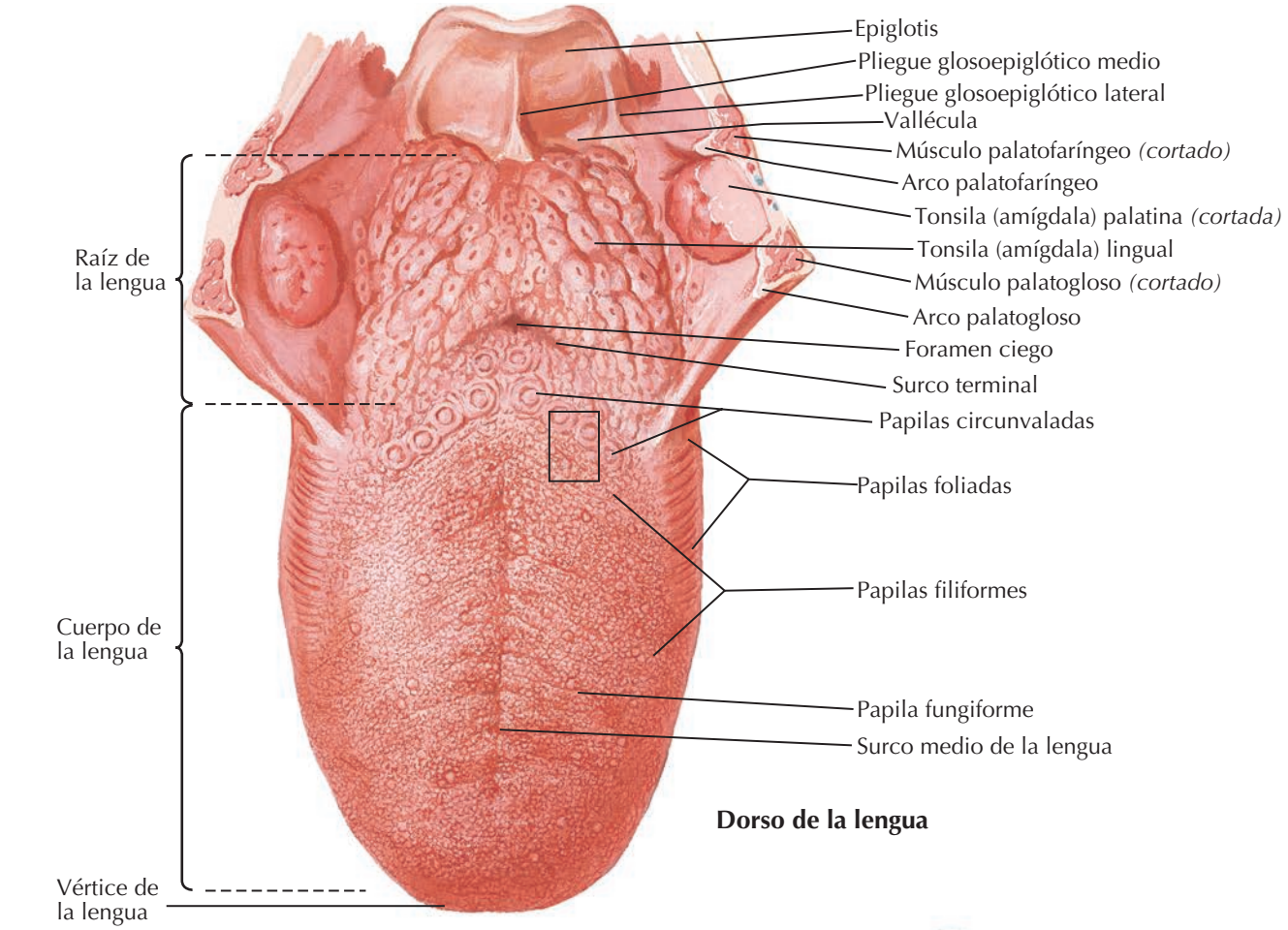

Dorso de la lengua

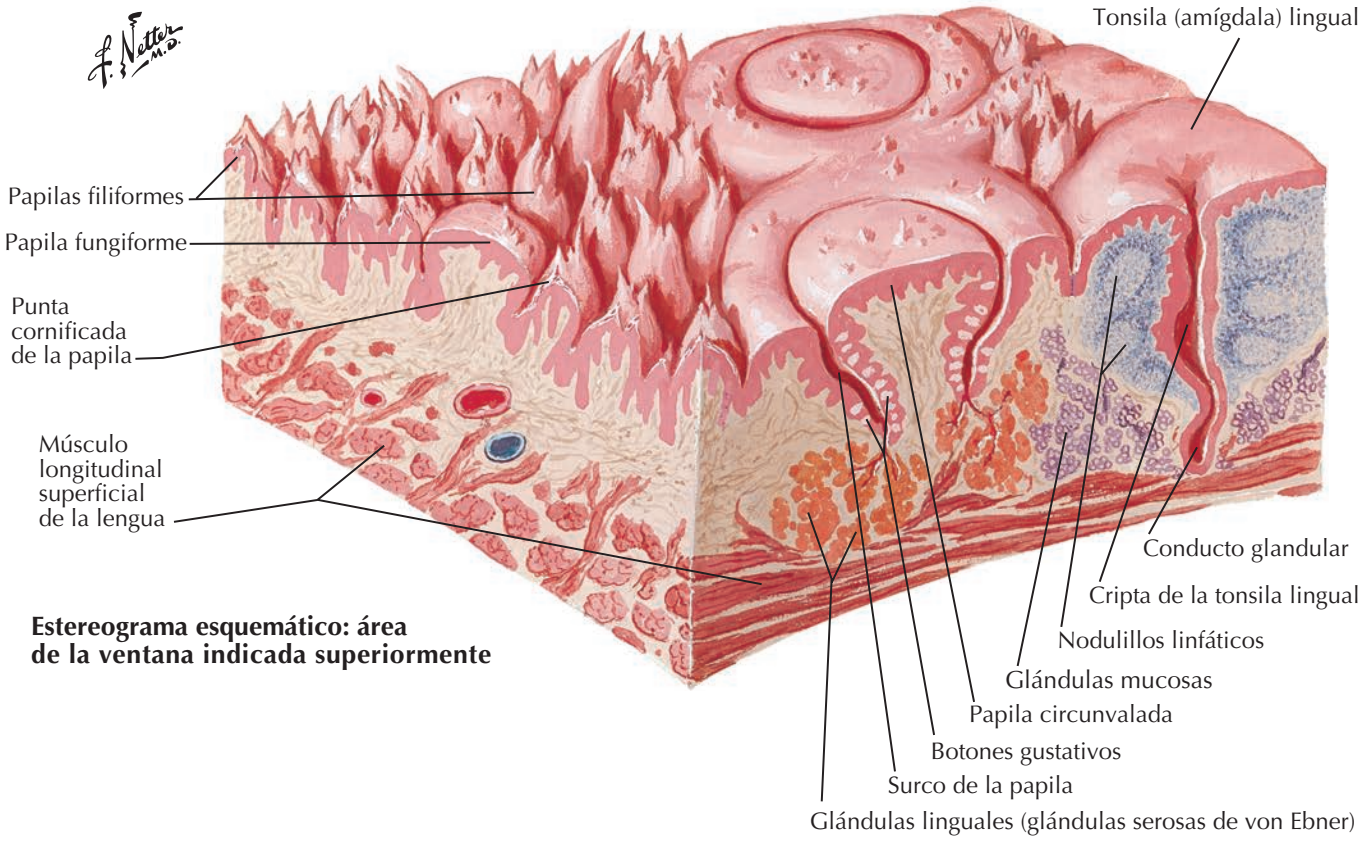

Estereograma esquemático: área de la ventana indicada superiormente

booksmedicos.org

Visión medial, corte sagital

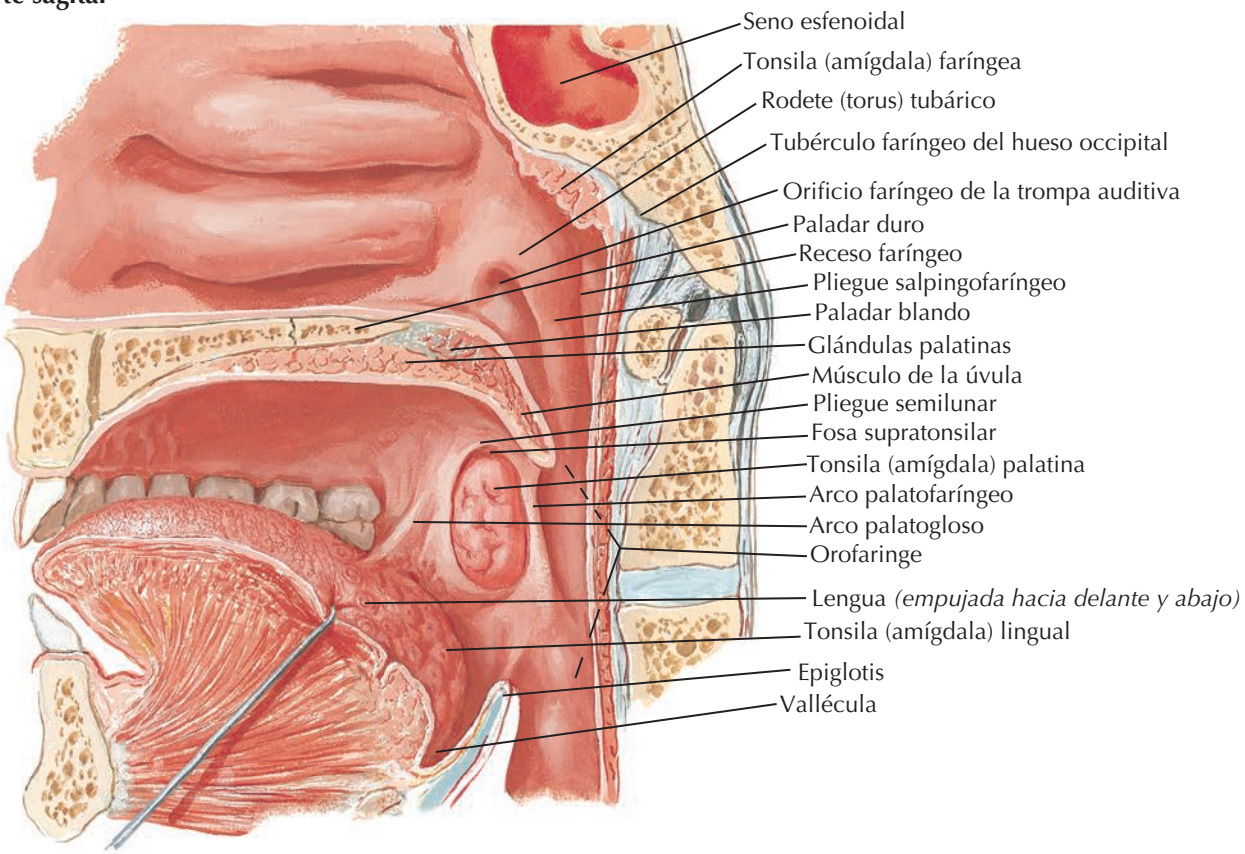

Mucosa faríngea extirpada

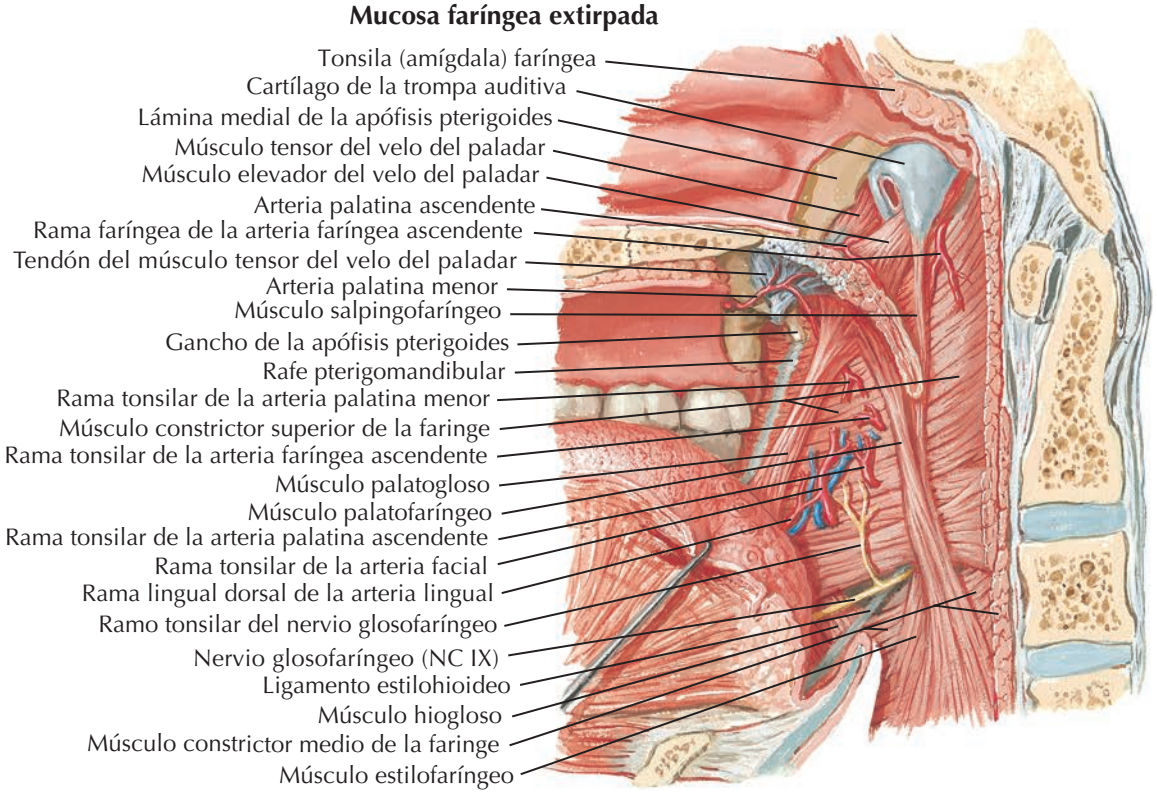

booksmedicos.org

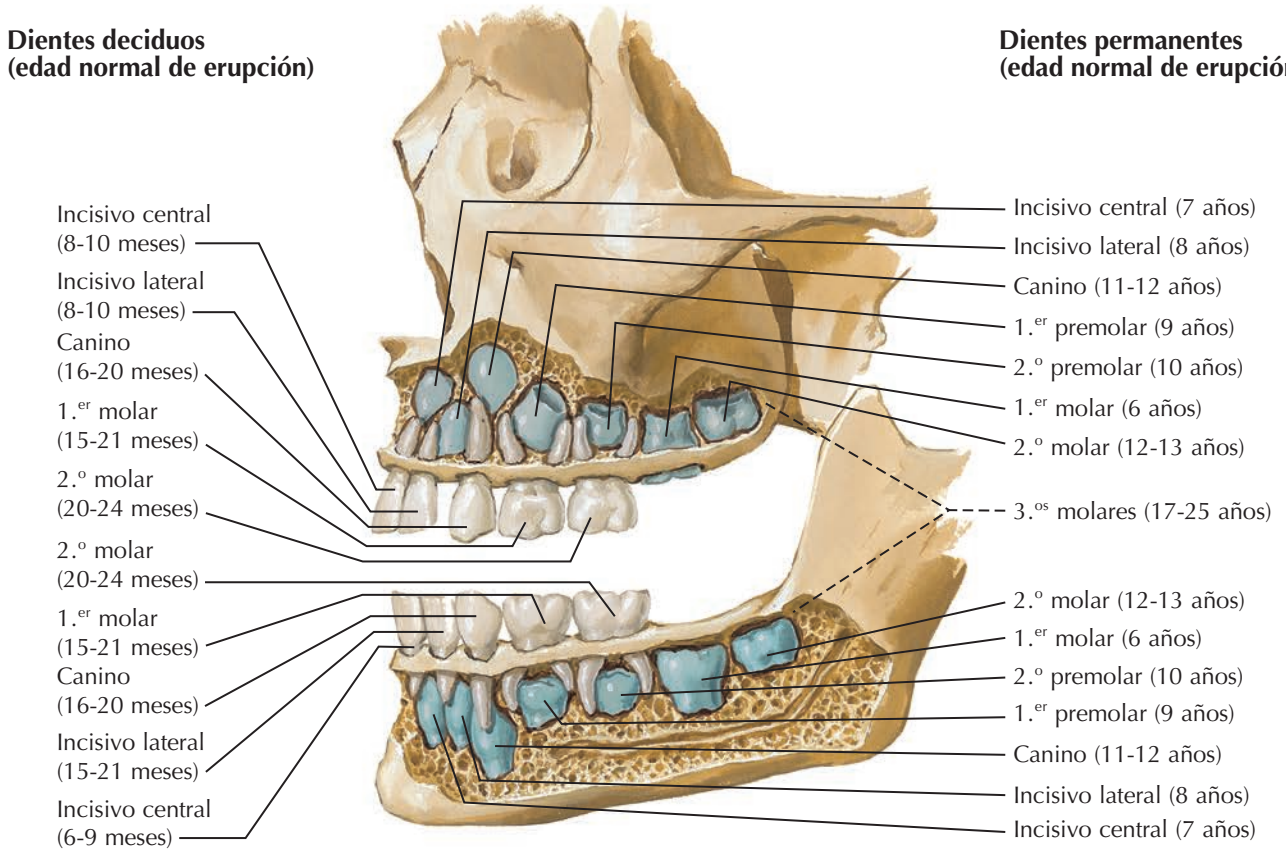

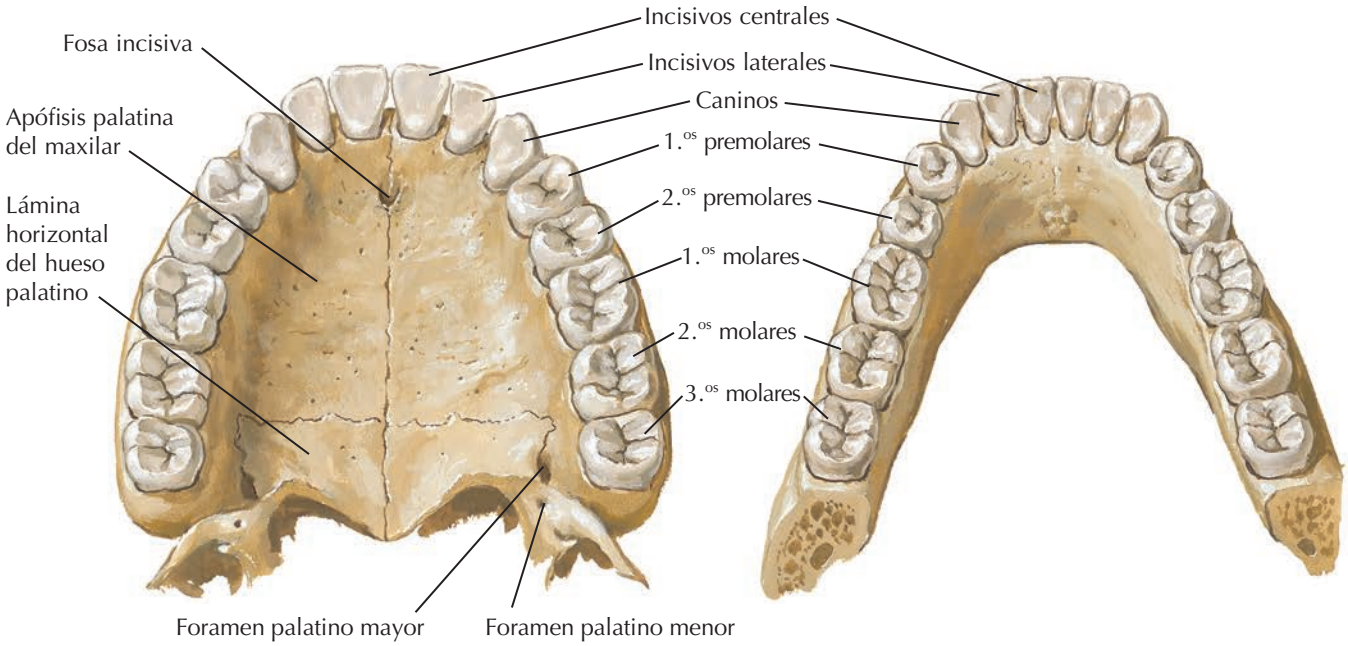

Dientes permanentes maxilares (superiores)

Dientes permanentes mandibulares (inferiores)

booksmedicos.org

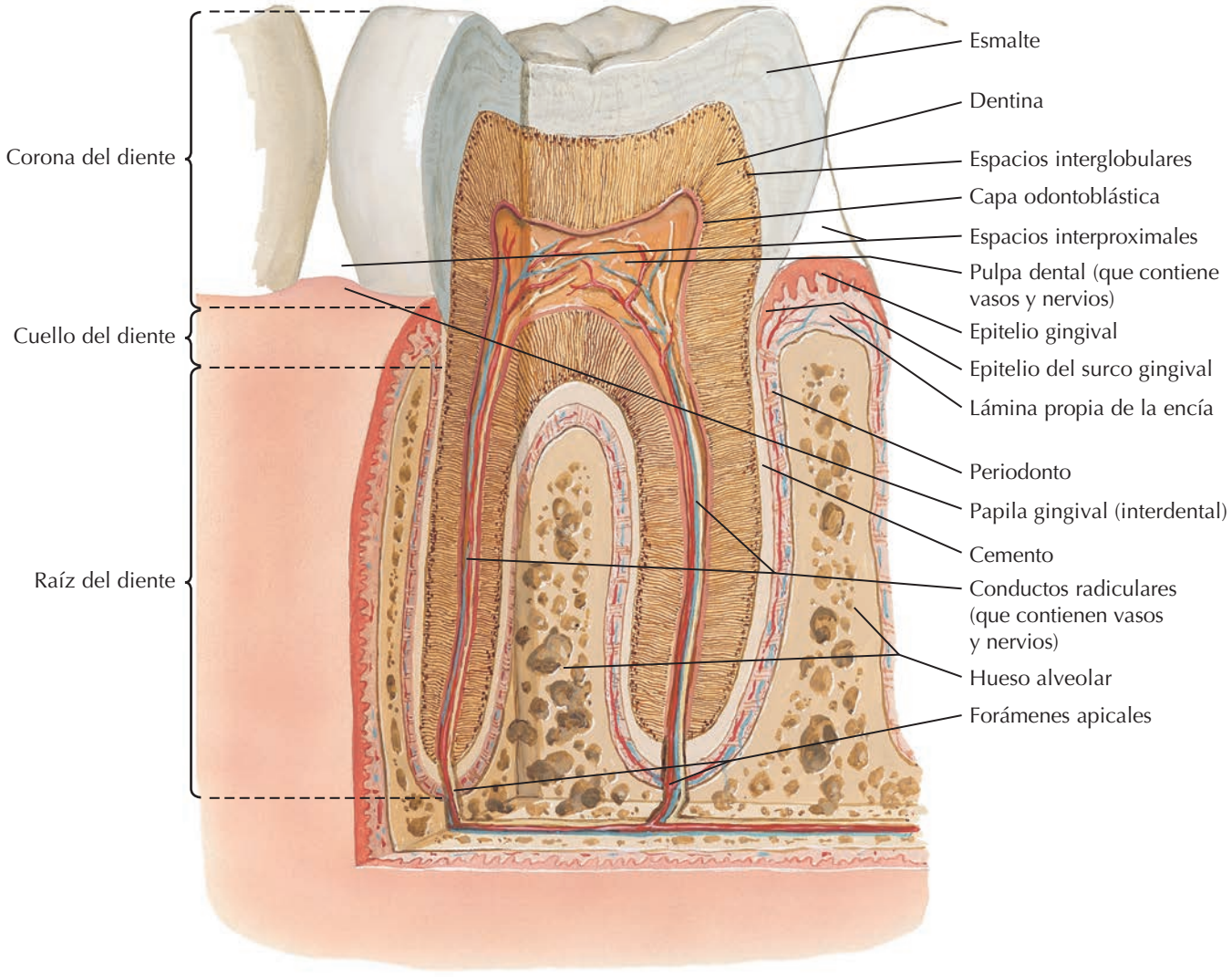

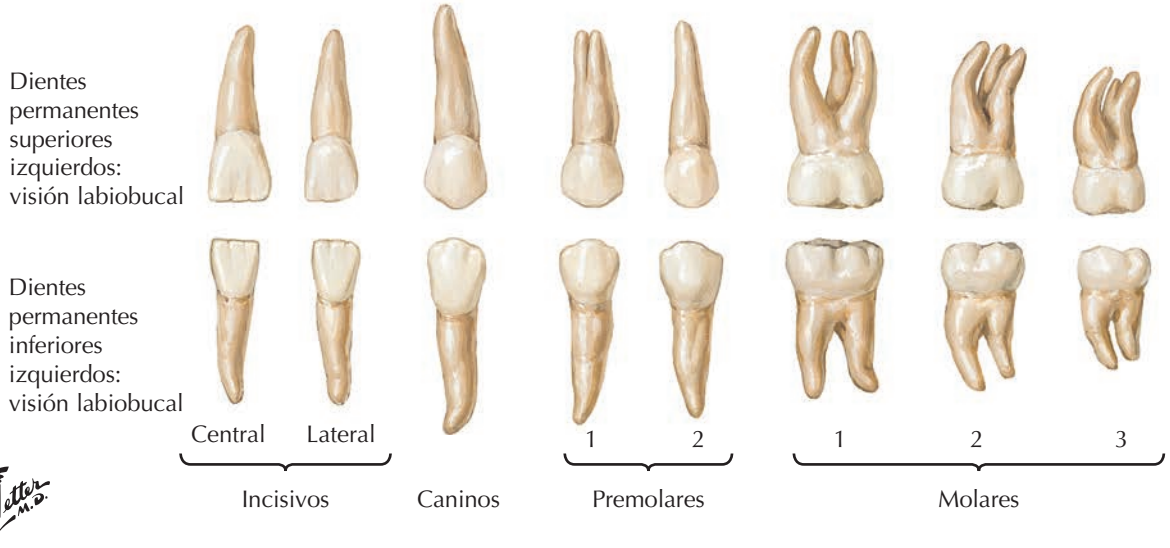

booksmedicos.org

Véase también **lámina S-81**

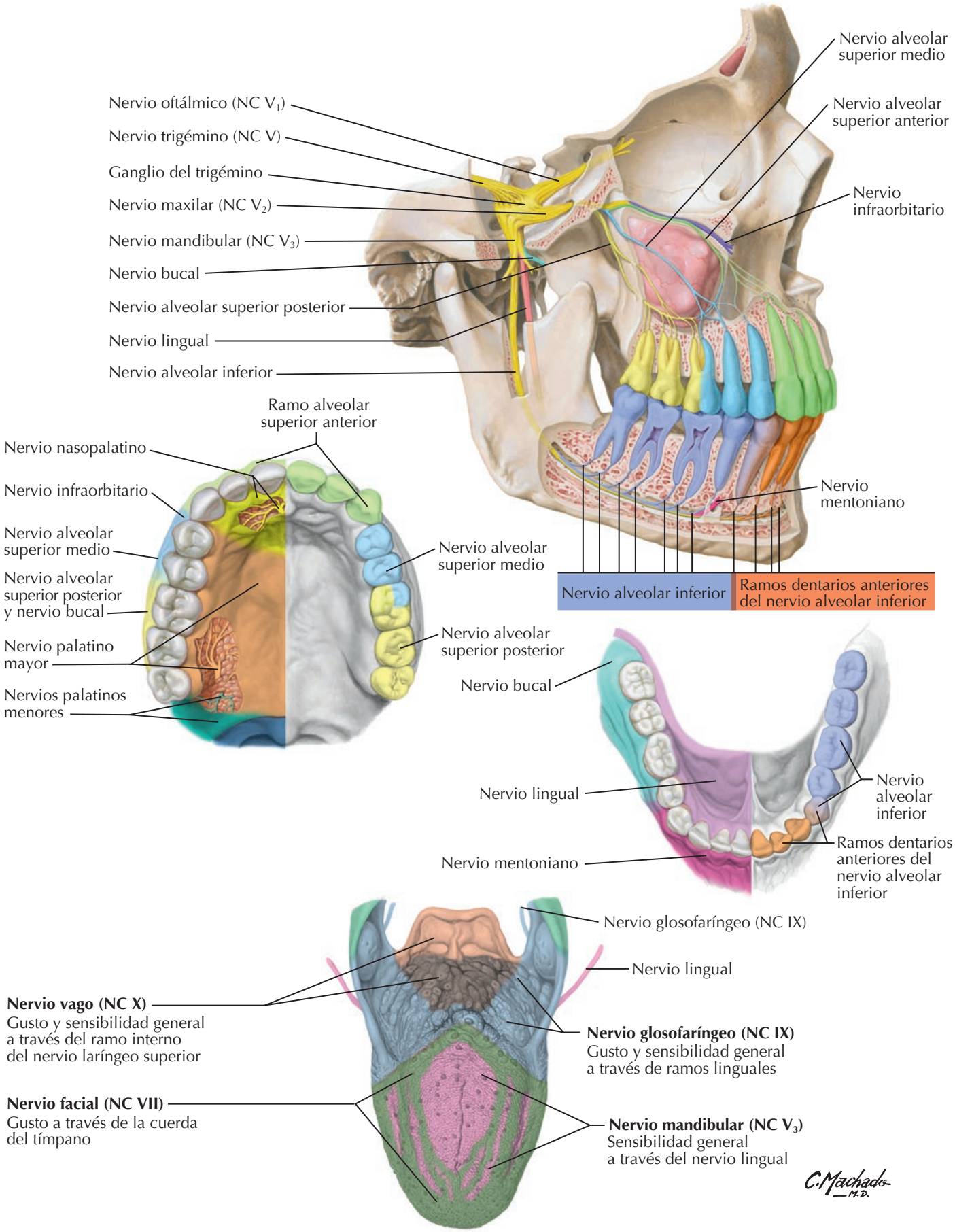

booksmedicos.org

Músculos de la faringe: visión lateral

Véanse también **láminas S-73, S-323, S-409**

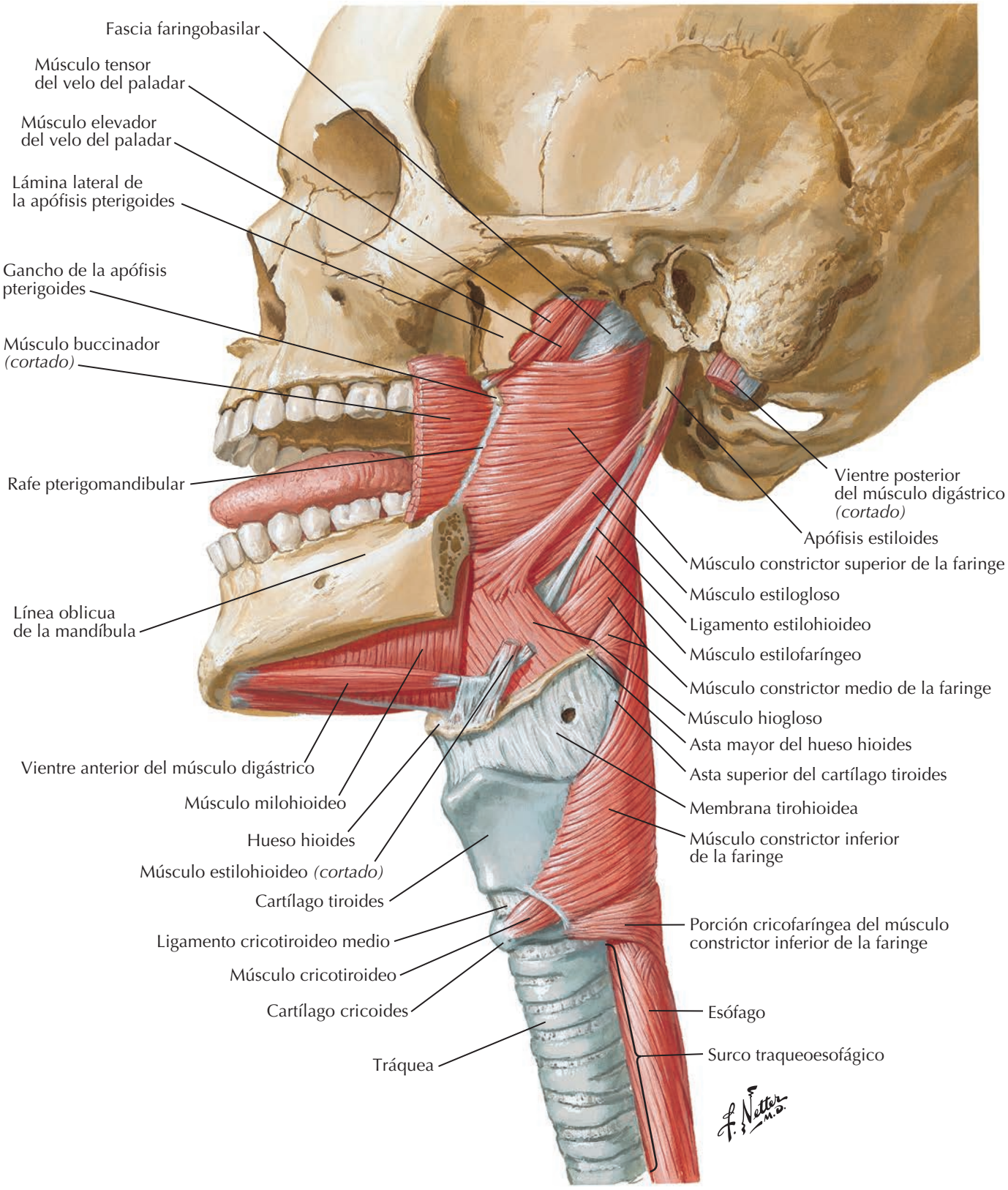

booksmedicos.org

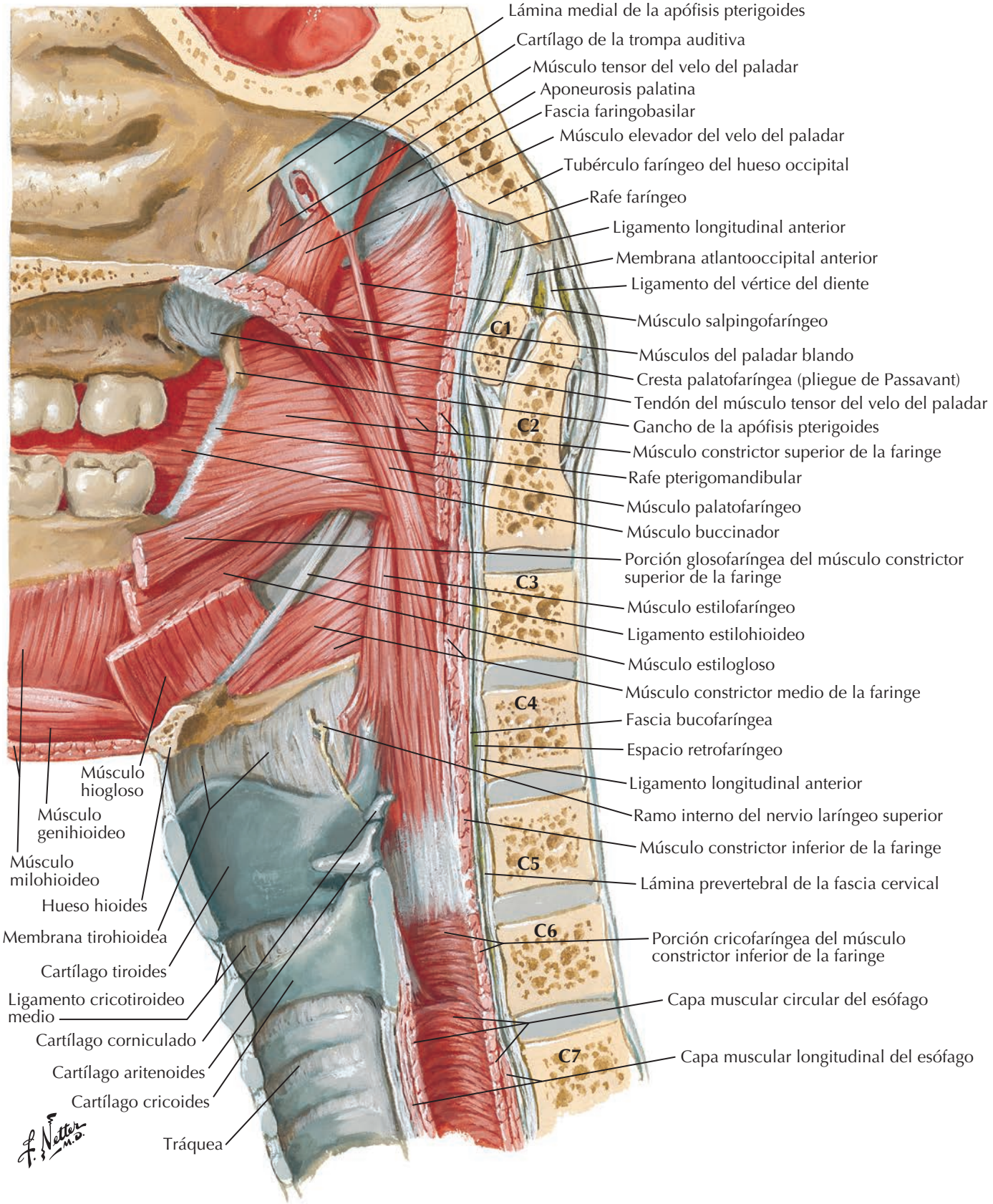

booksmedicos.org

Músculos de la faringe: visión posterior abierta parcialmente

Véanse también **láminas S-373, S-374**

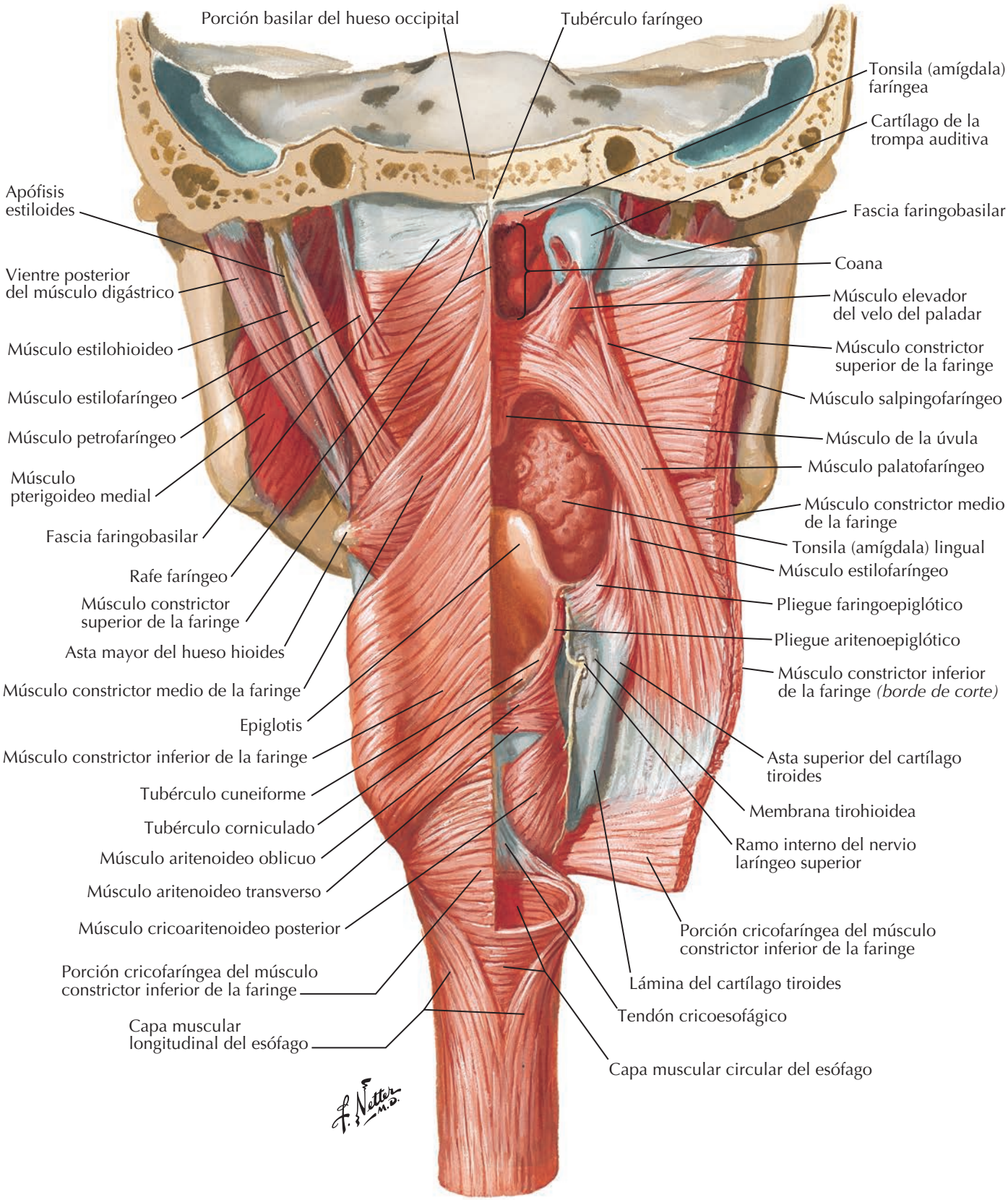

booksmedicos.org

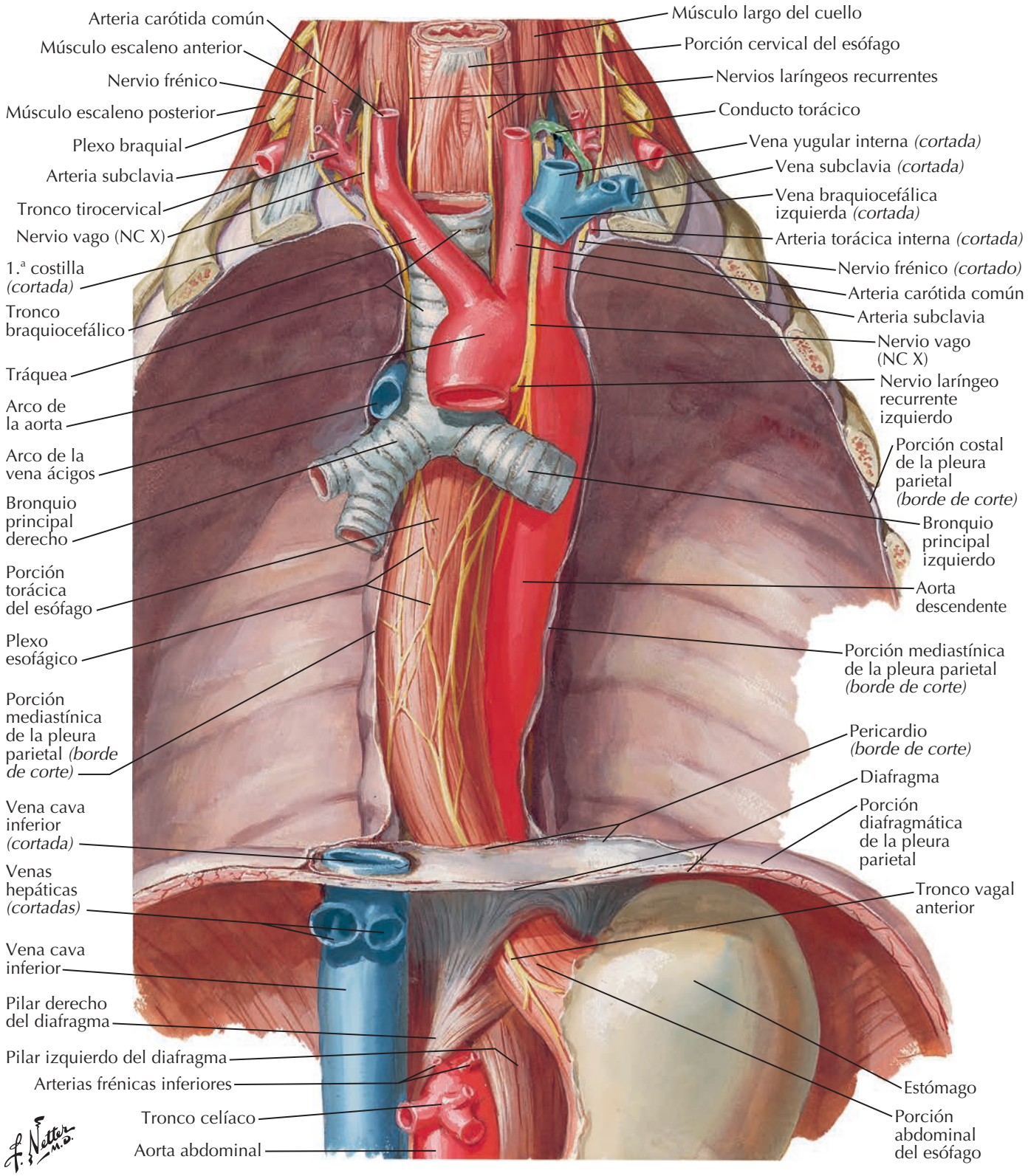

booksmedicos.org

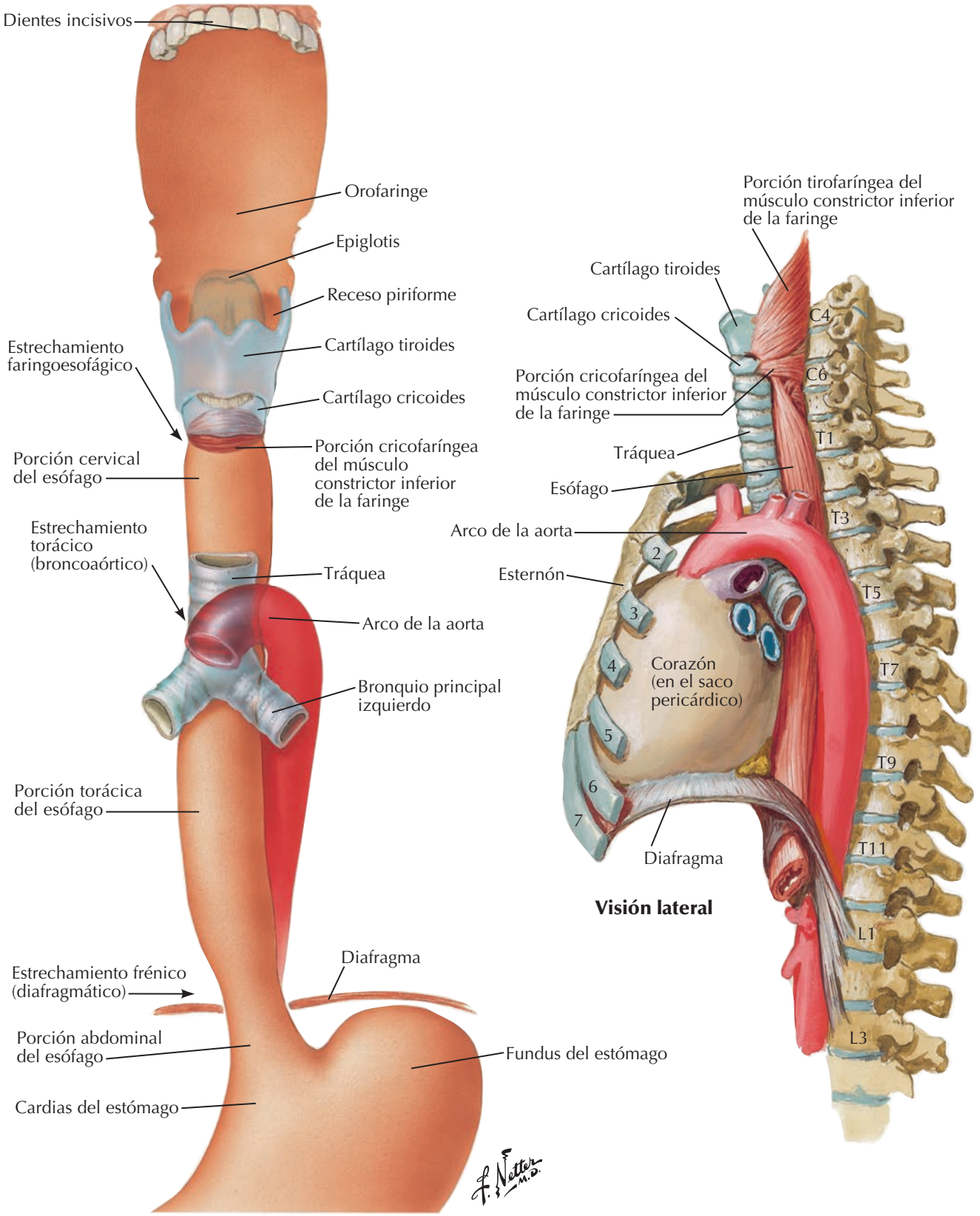

booksmedicos.org

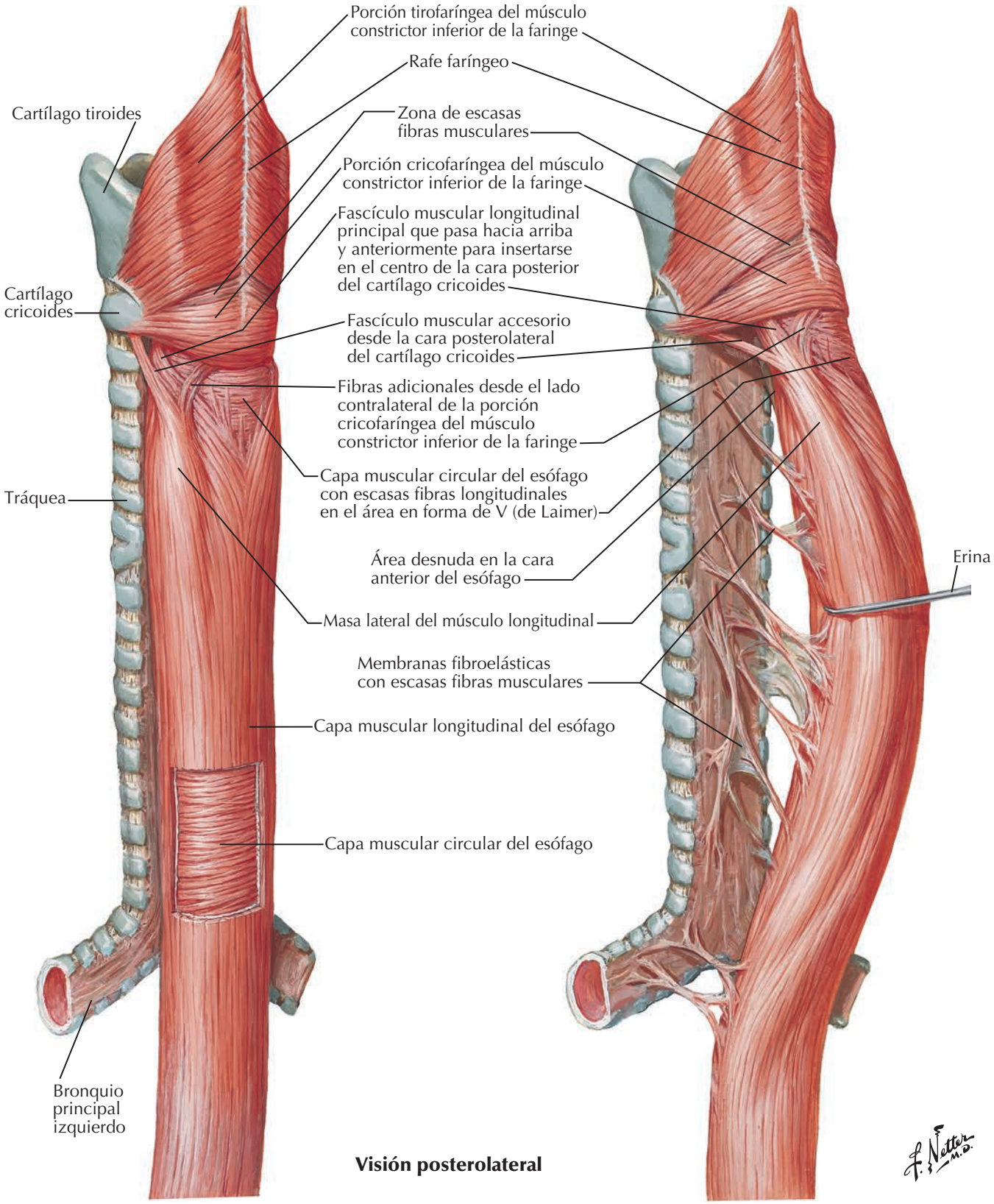

Visión posterolateral

booksmedicos.org

Véanse también **láminas S-414, S-415**

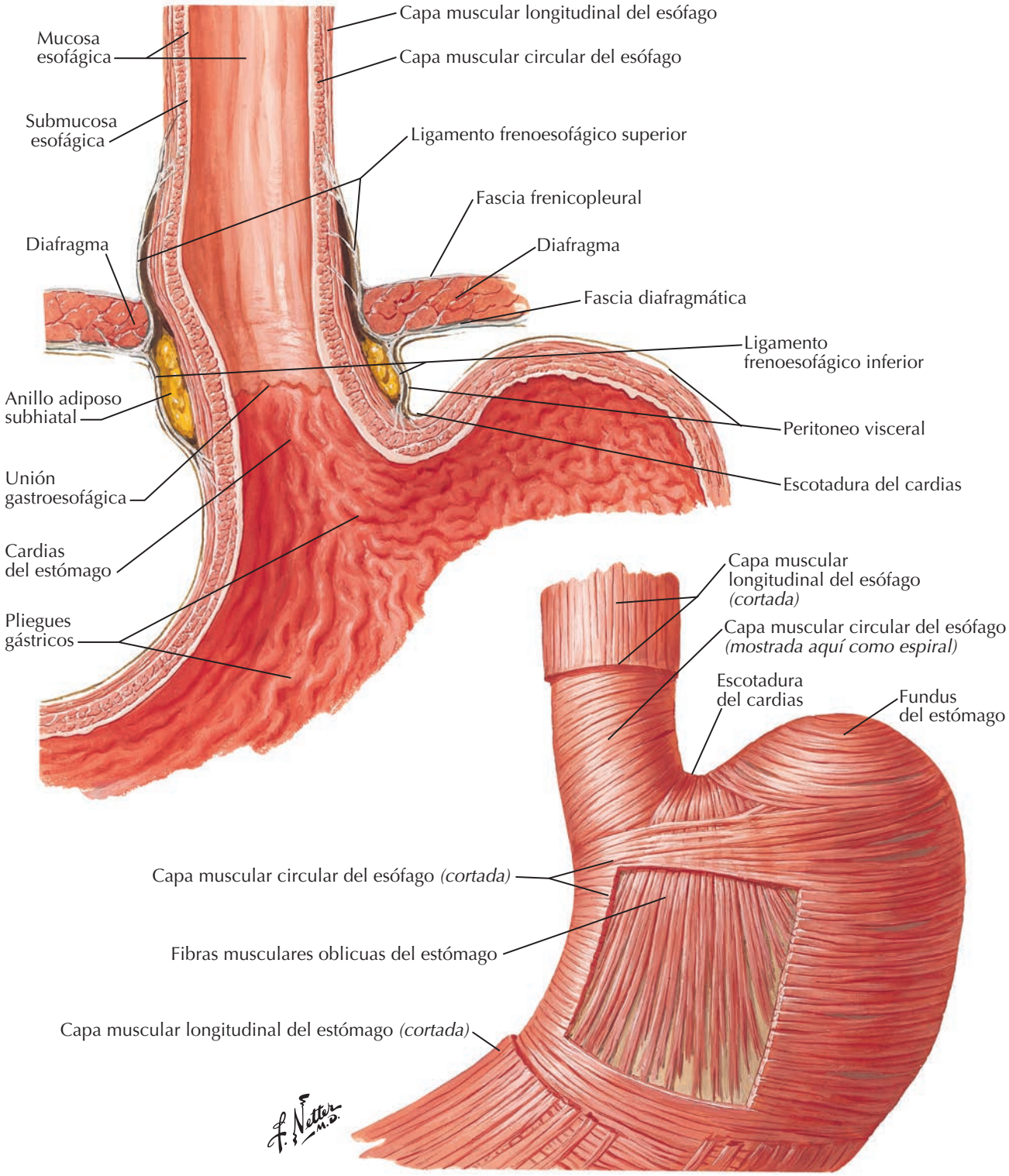

booksmedicos.org

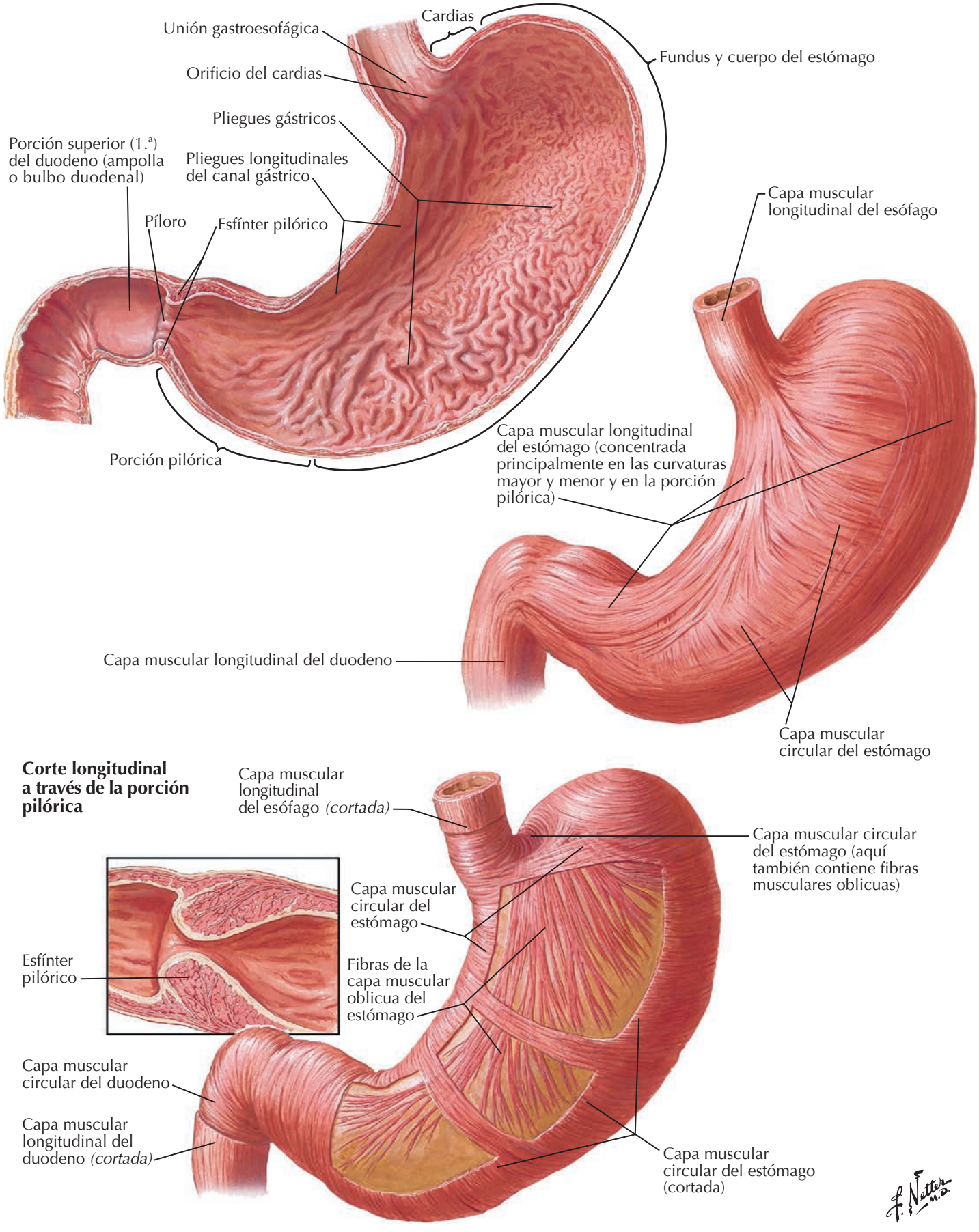

booksmedicos.org

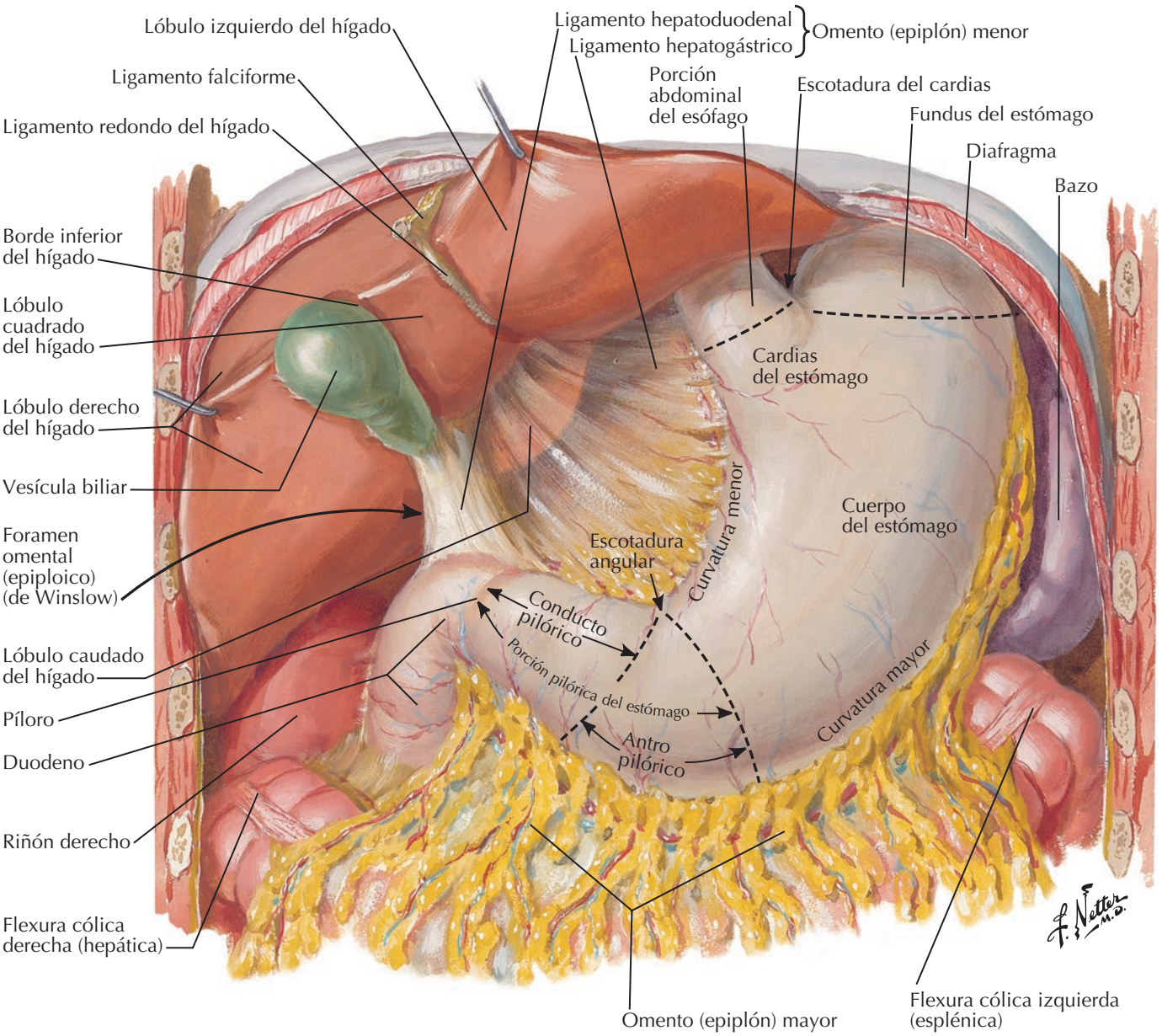

Ecografía transversal en escala de grises de la porción media del abdomen

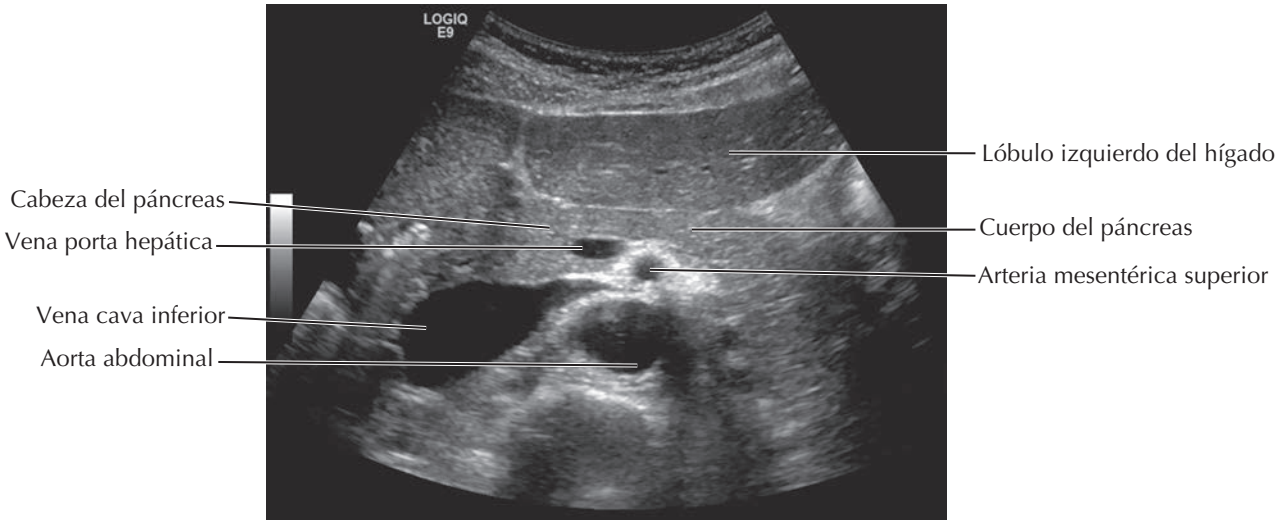

booksmedicos.org

Véanse también **láminas S-415, S-430, S-433, S-436**

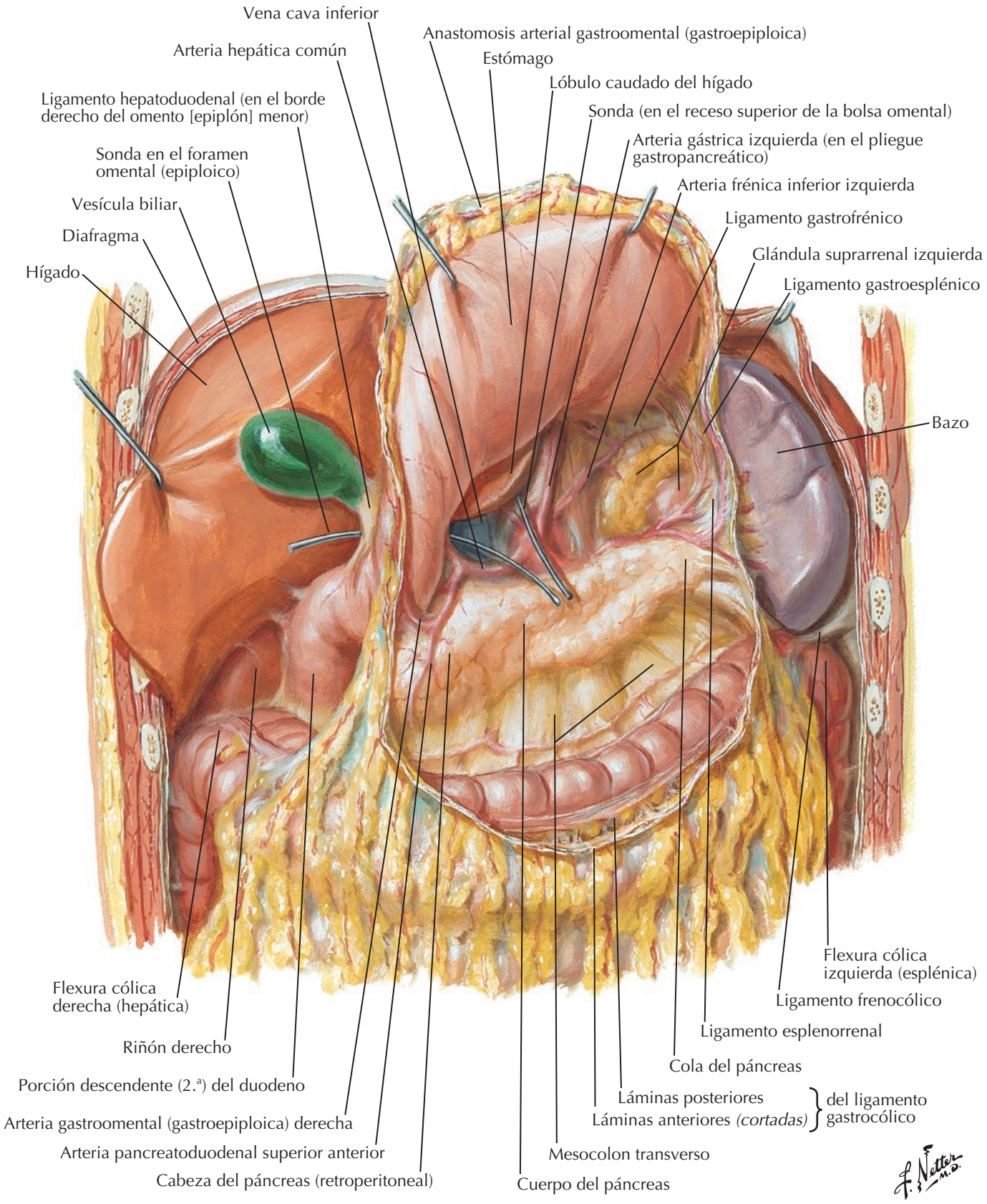

booksmedicos.org

Bolsa omental (transcavidad de los epiplones): corte transversal

Véase también **lámina S-415**

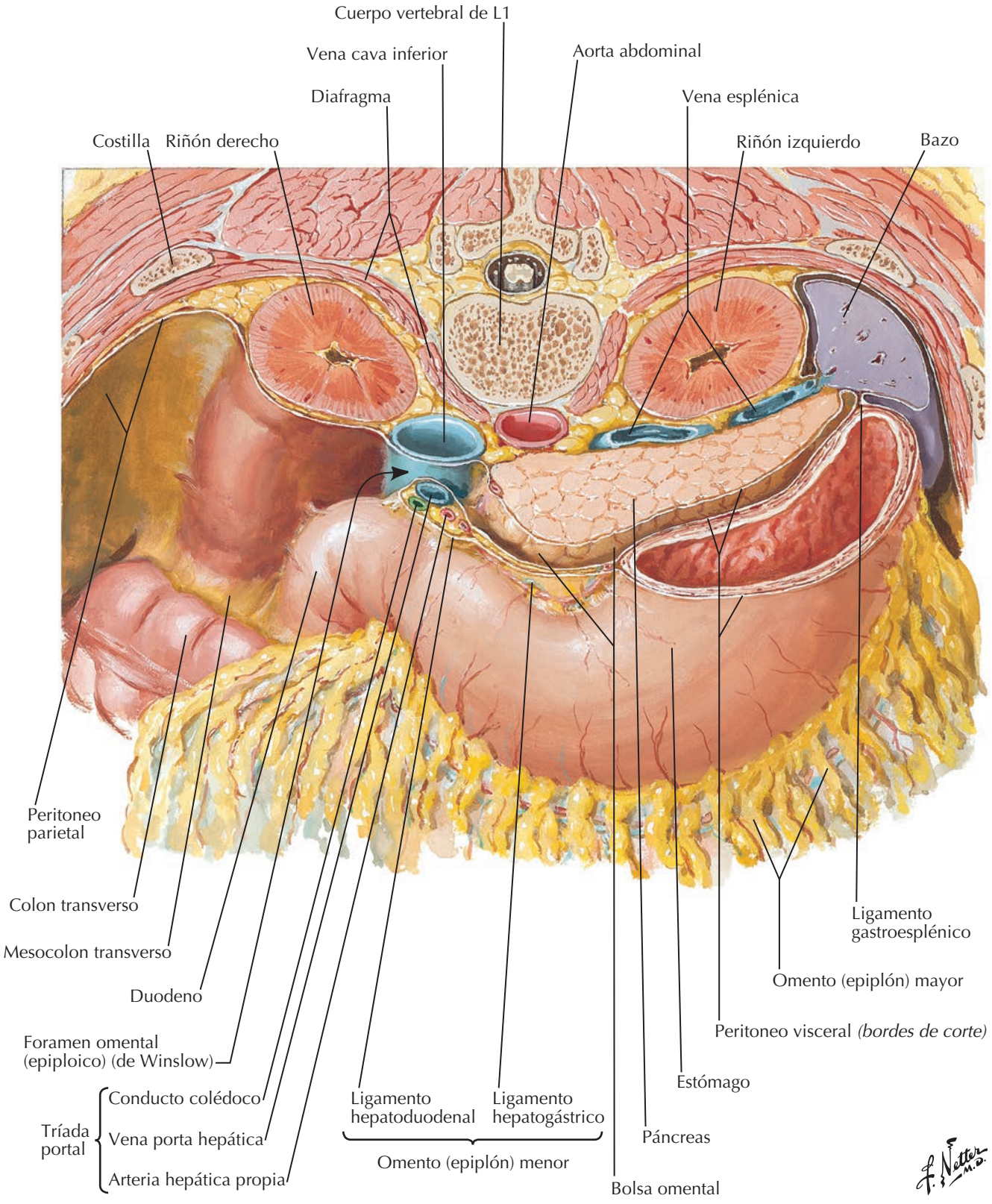

booksmedicos.org

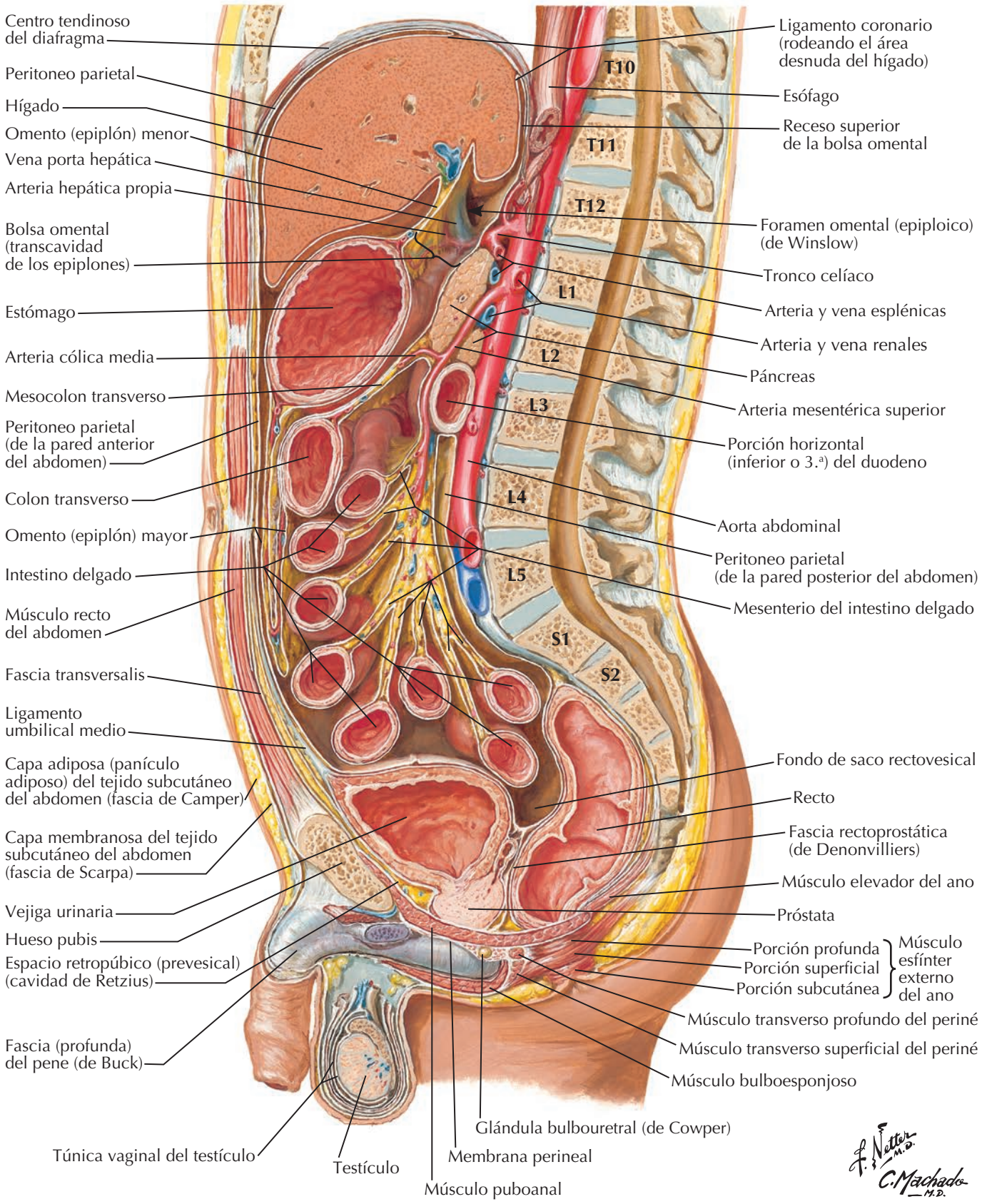

booksmedicos.org

Peritoneo de la pared posterior del abdomen

Véase también **lámina S-420**

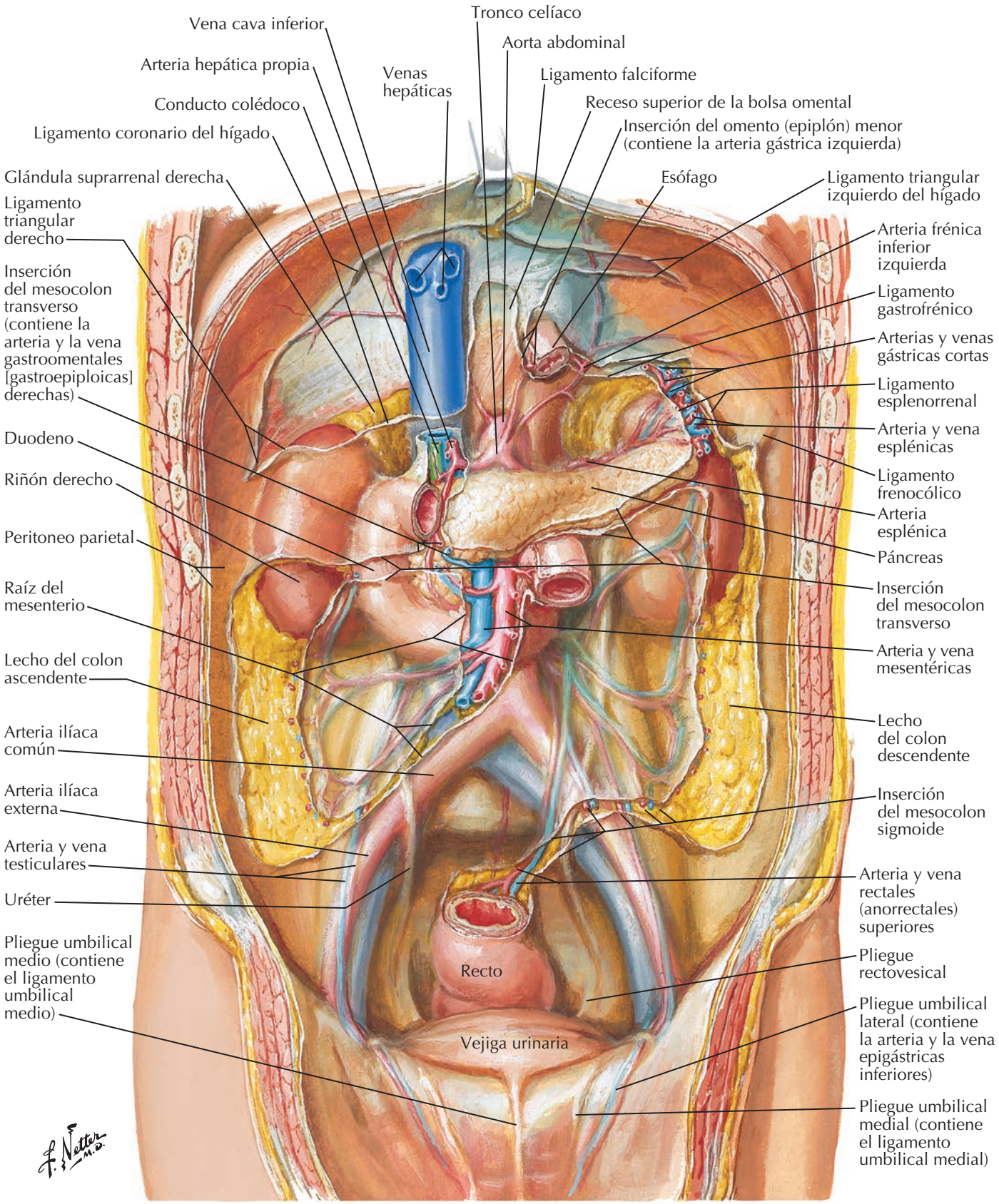

booksmedicos.org

Véanse también **láminas S-415, S-422**

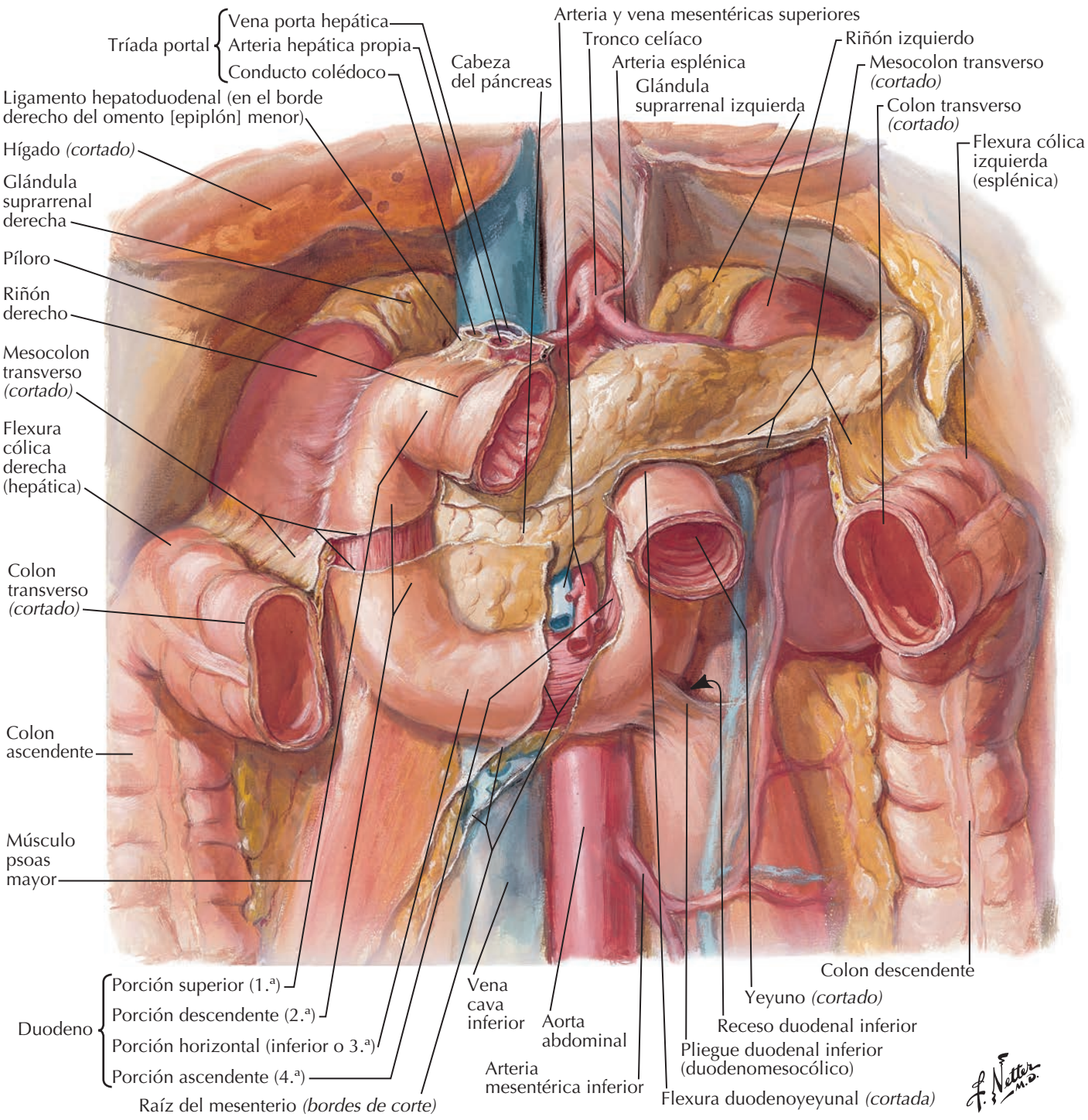

Ecografía sagital en escala de grises del riñón derecho

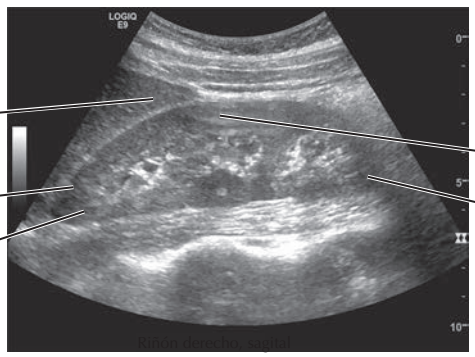

booksmedicos.org

Mucosa y musculatura del intestino delgado

Véanse también **láminas S-414, S-455, S-BP 68**

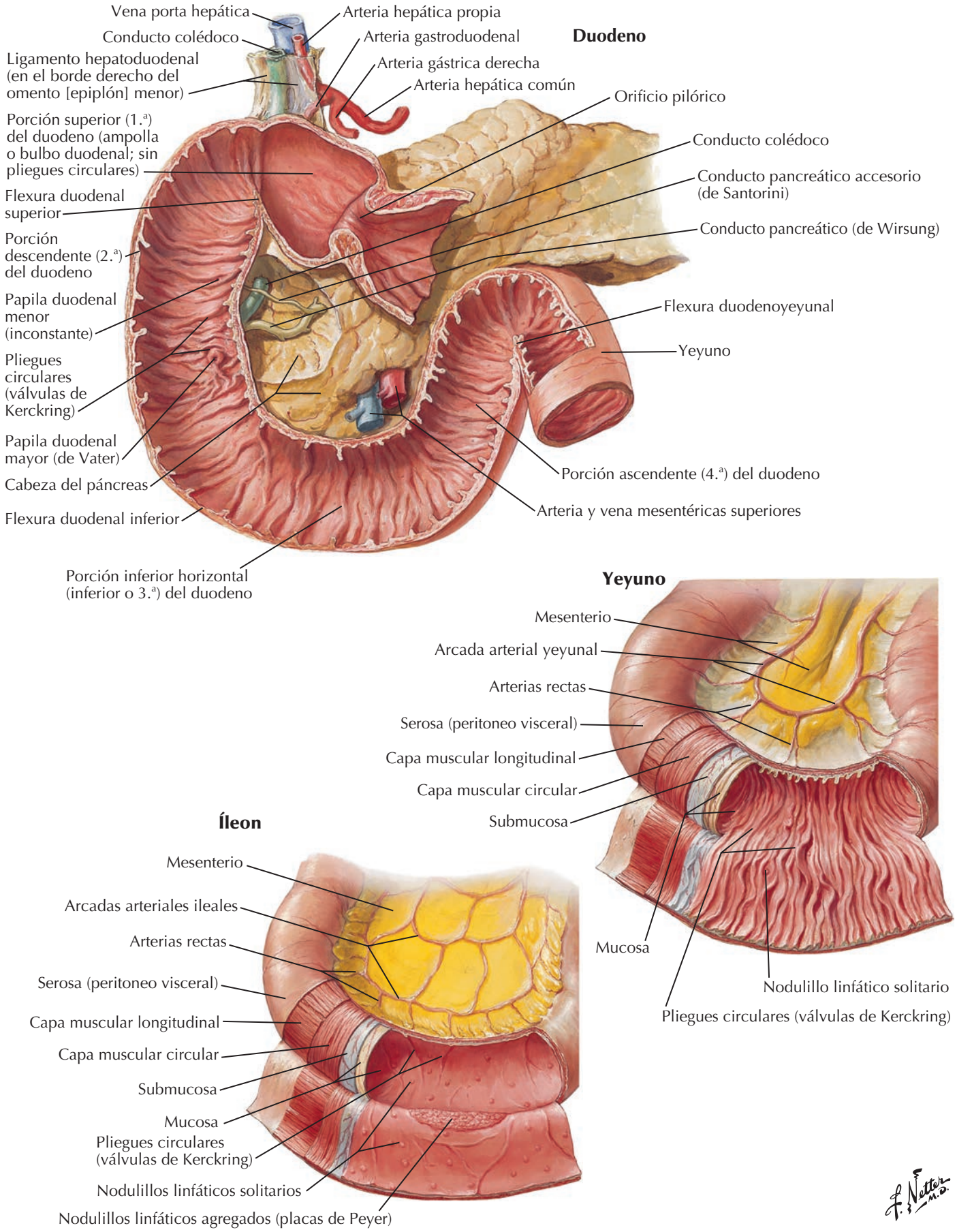

booksmedicos.org

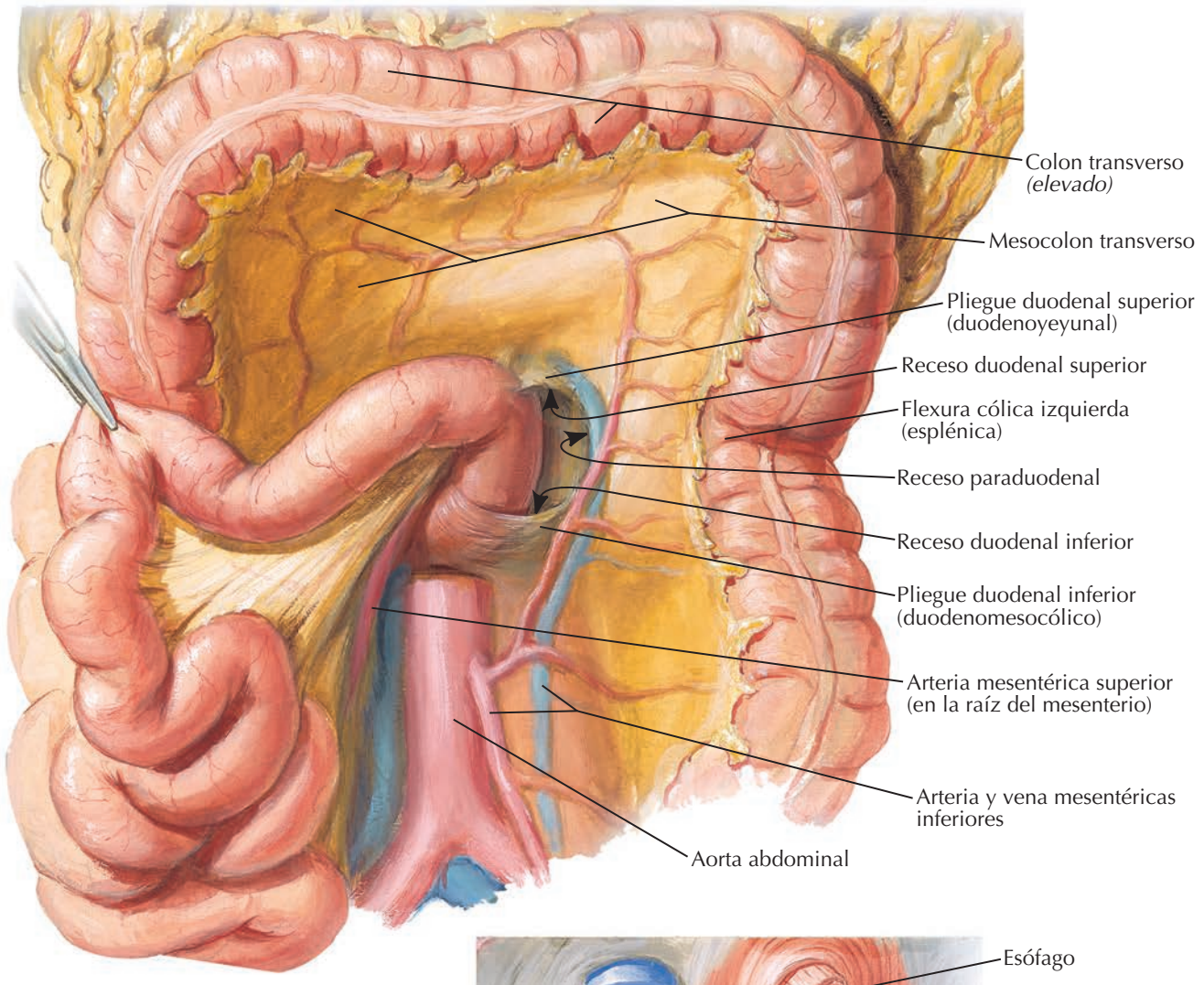

Exposición del músculo suspensorio del duodeno (ligamento de Treitz)

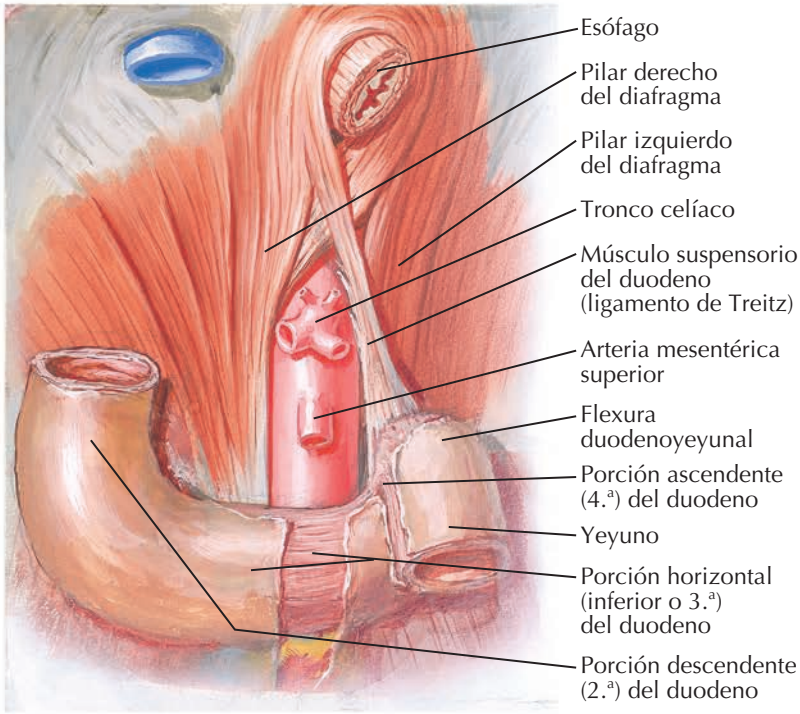

booksmedicos.org

Omento (epiplón) mayor y vísceras abdominales

Véase también **lámina S-424**

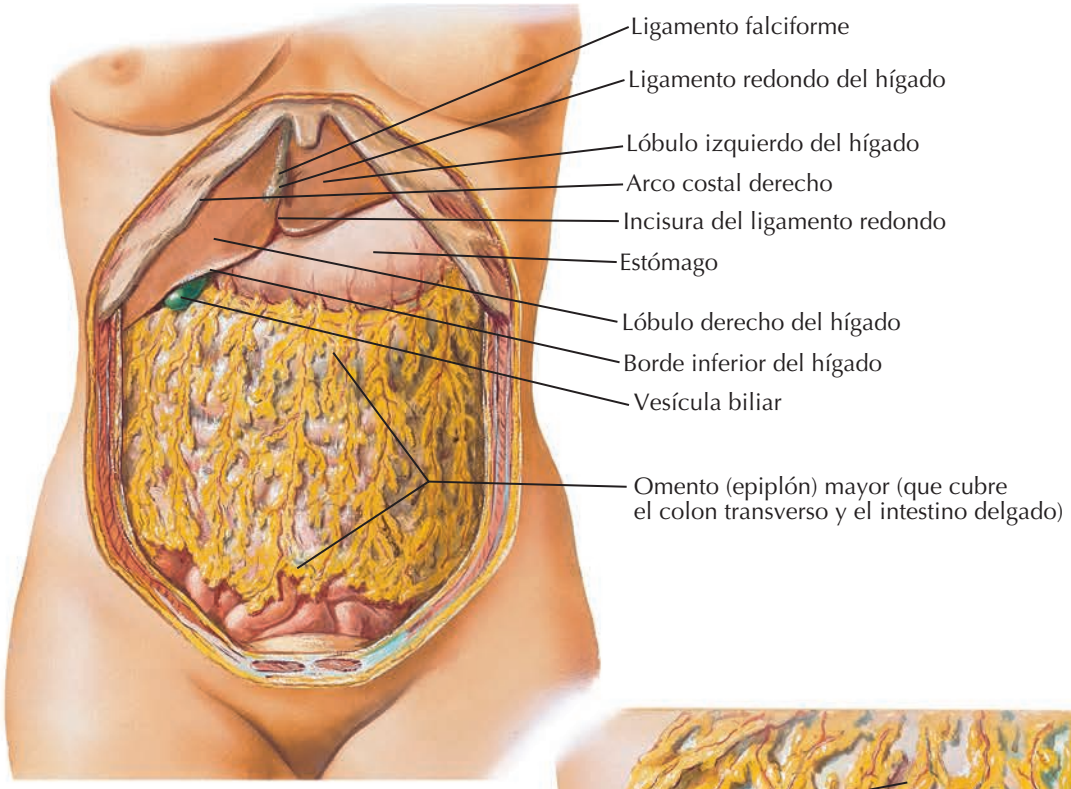

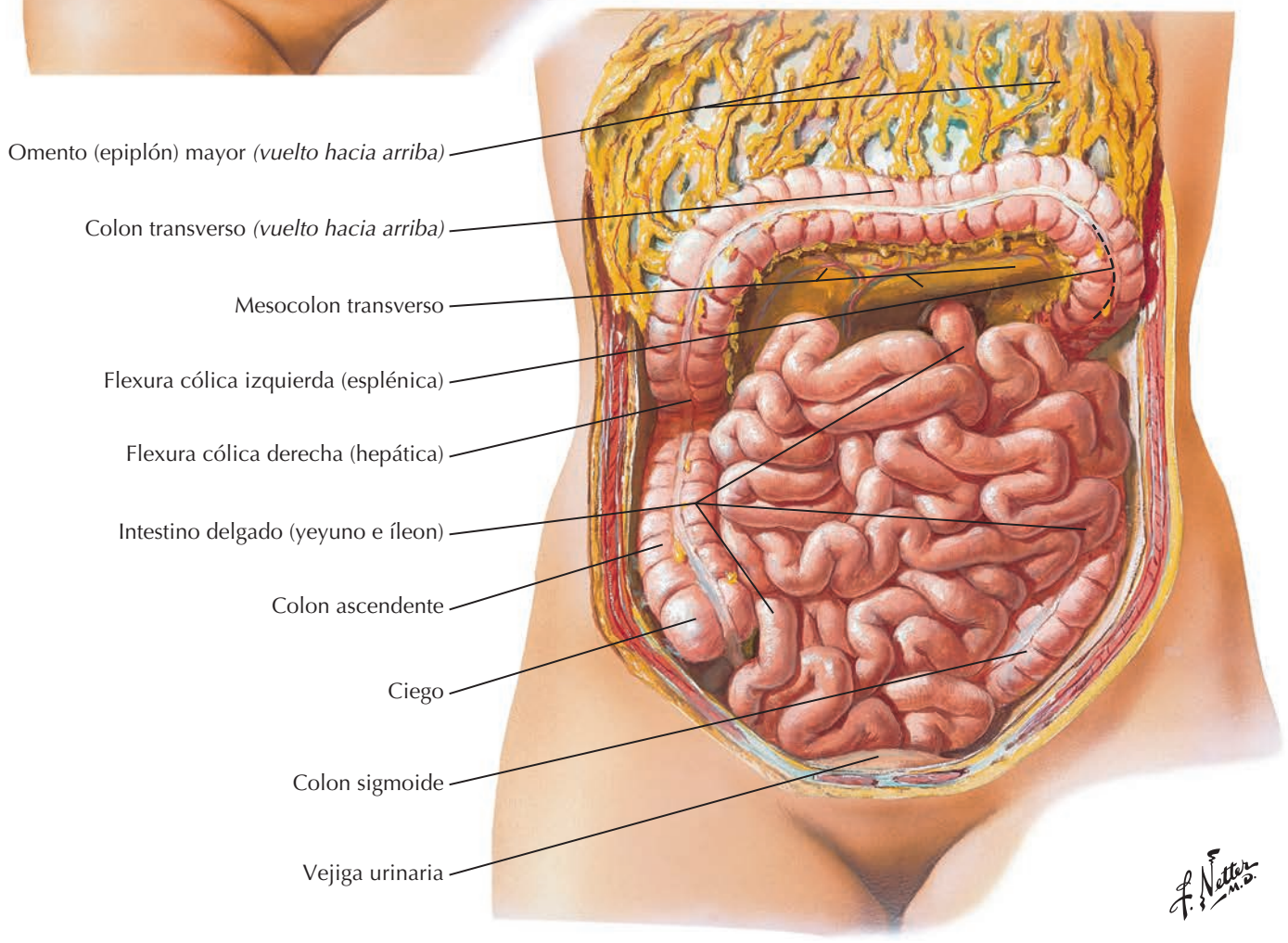

booksmedicos.org

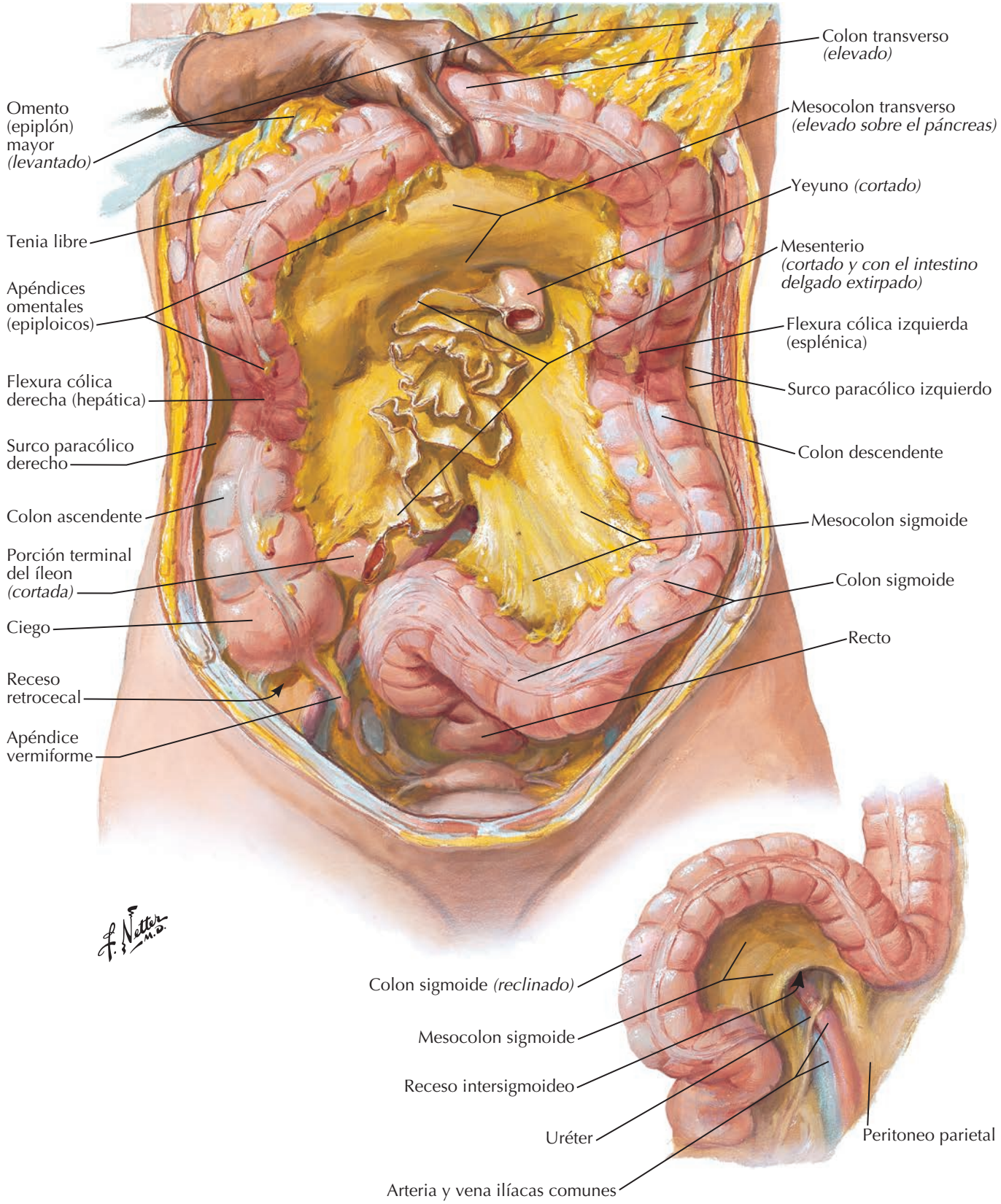

booksmedicos.org

Véanse también **láminas S-423, S-424**

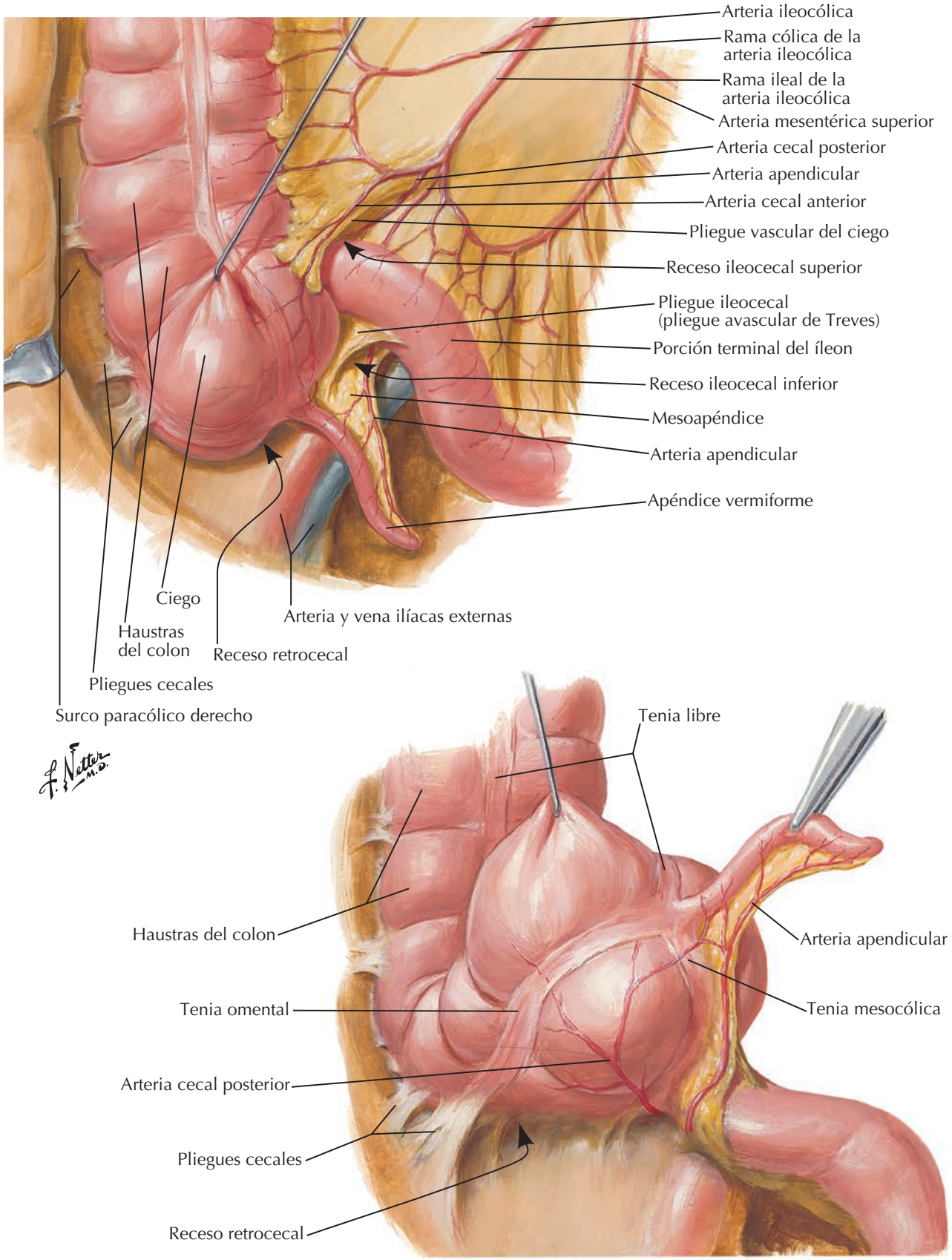

booksmedicos.org

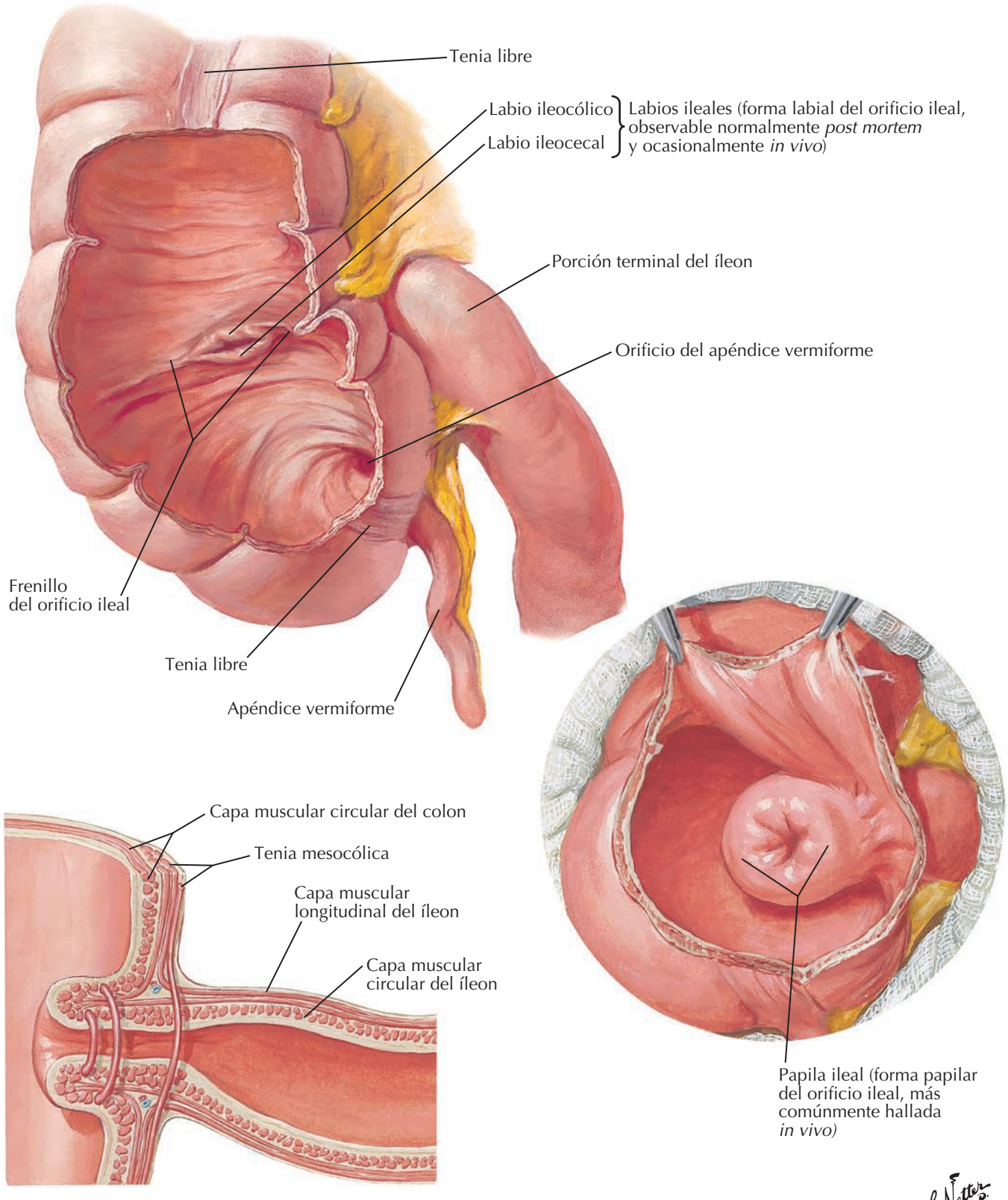

Esquema de las fibras musculares en el orificio ileal

booksmedicos.org

Véase también **lámina S-425**

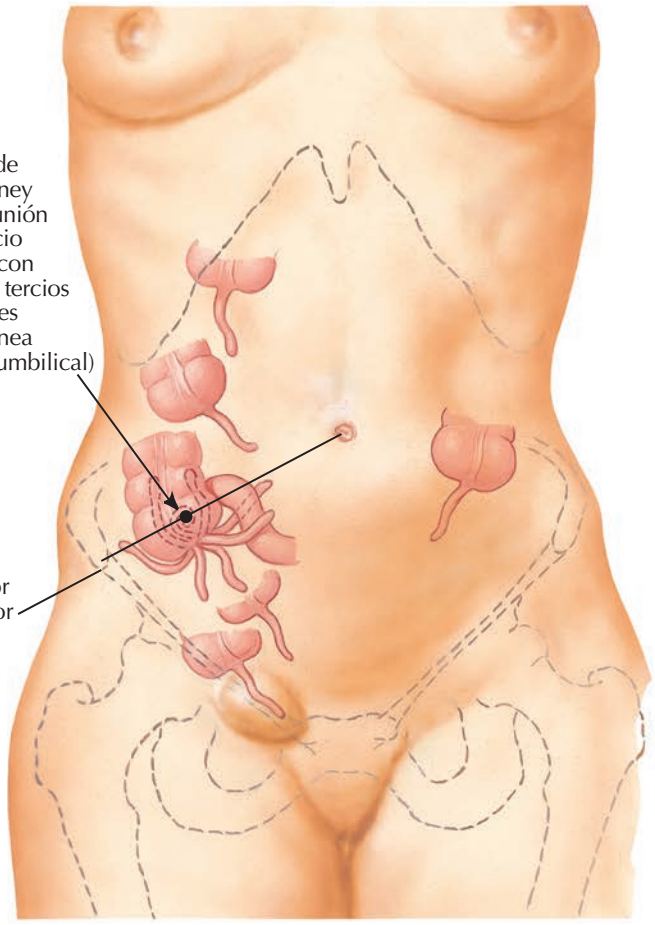

Variaciones en la posición del apéndice vermiforme

TC coronal con contraste oral e intravenoso

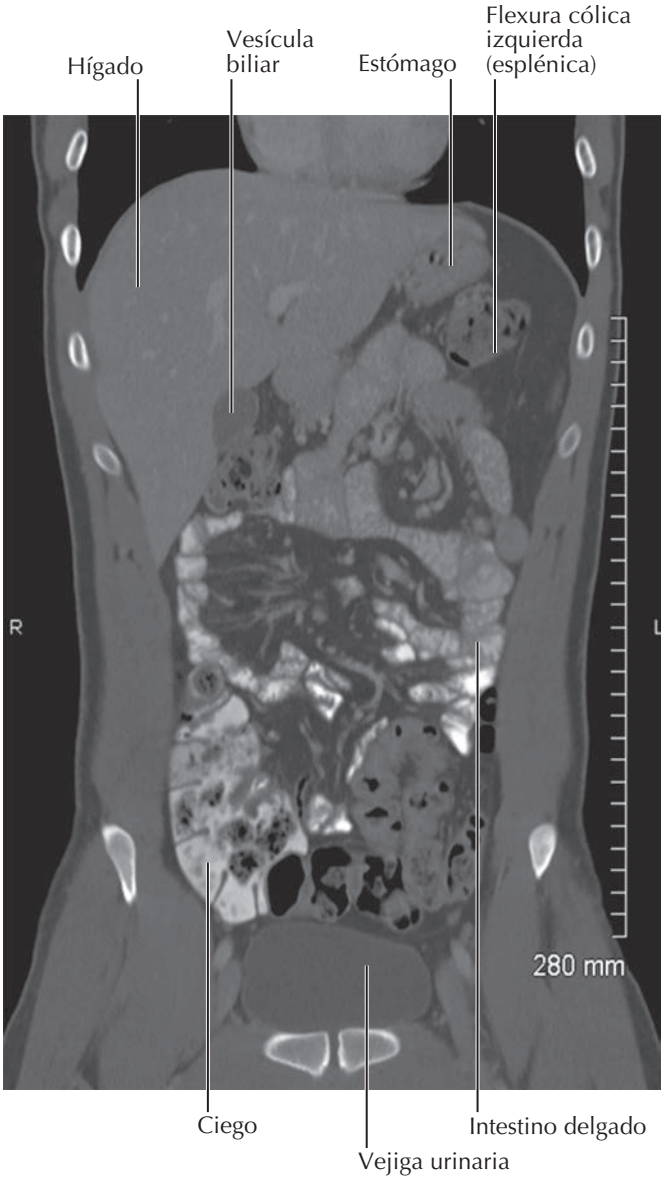

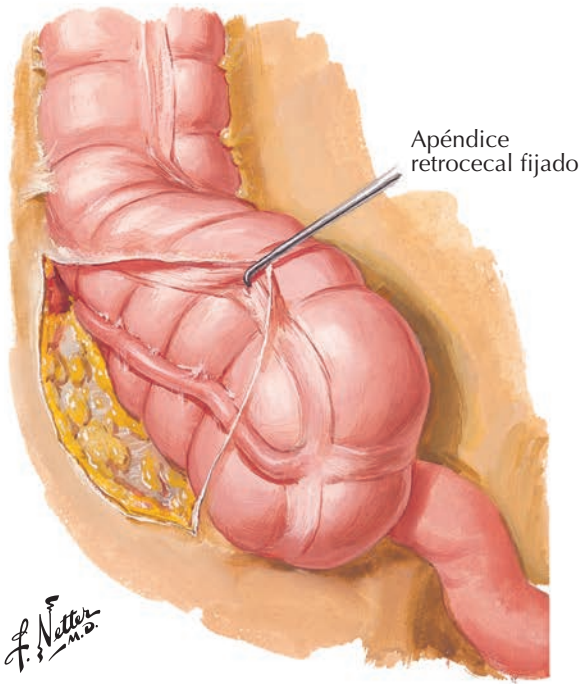

booksmedicos.org

Véanse también **láminas S-425, S-440, S-452, S-BP 72**

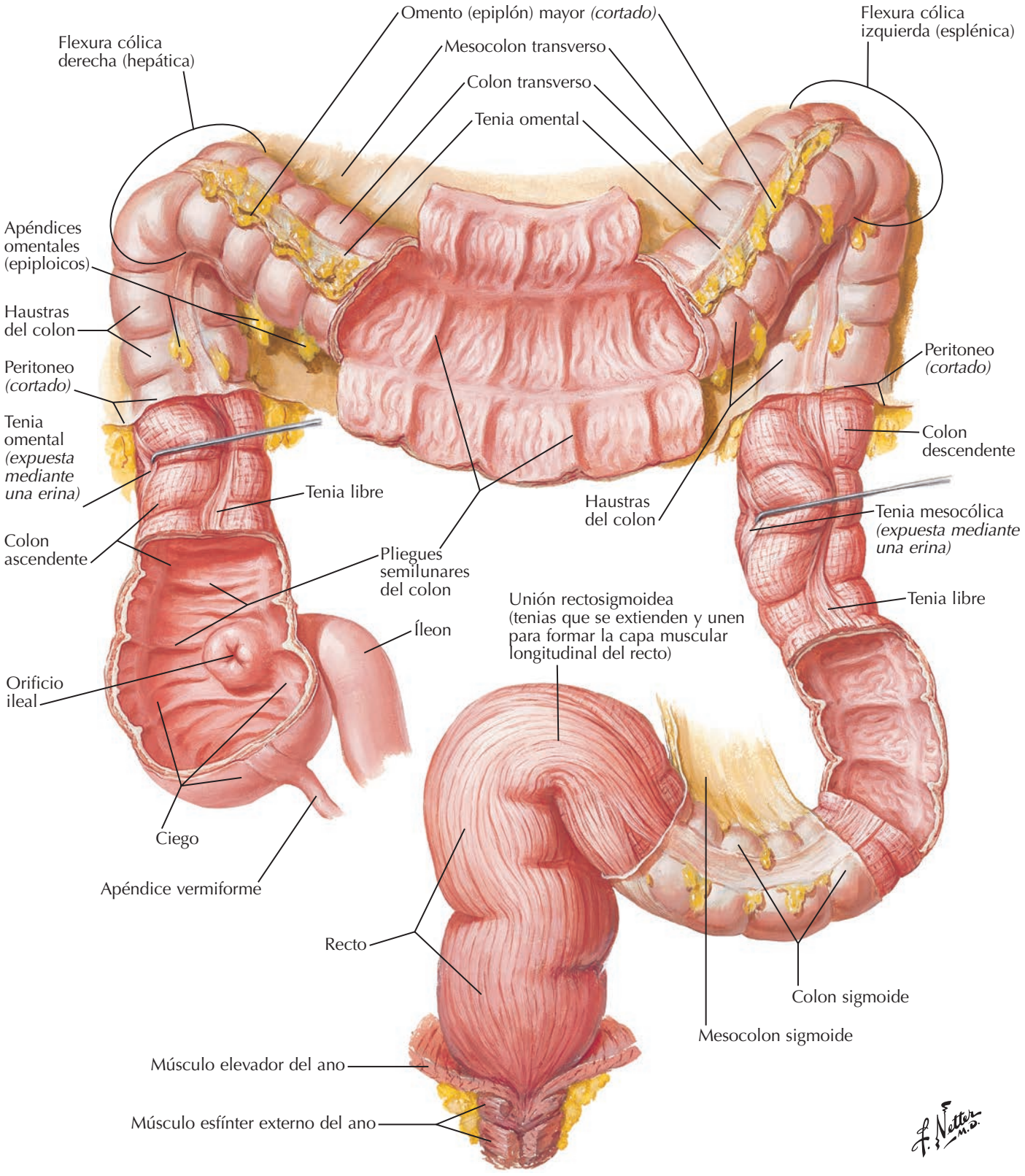

booksmedicos.org

Caras y lecho del hígado

Véanse también **láminas S-415, S-419, S-BP 71**

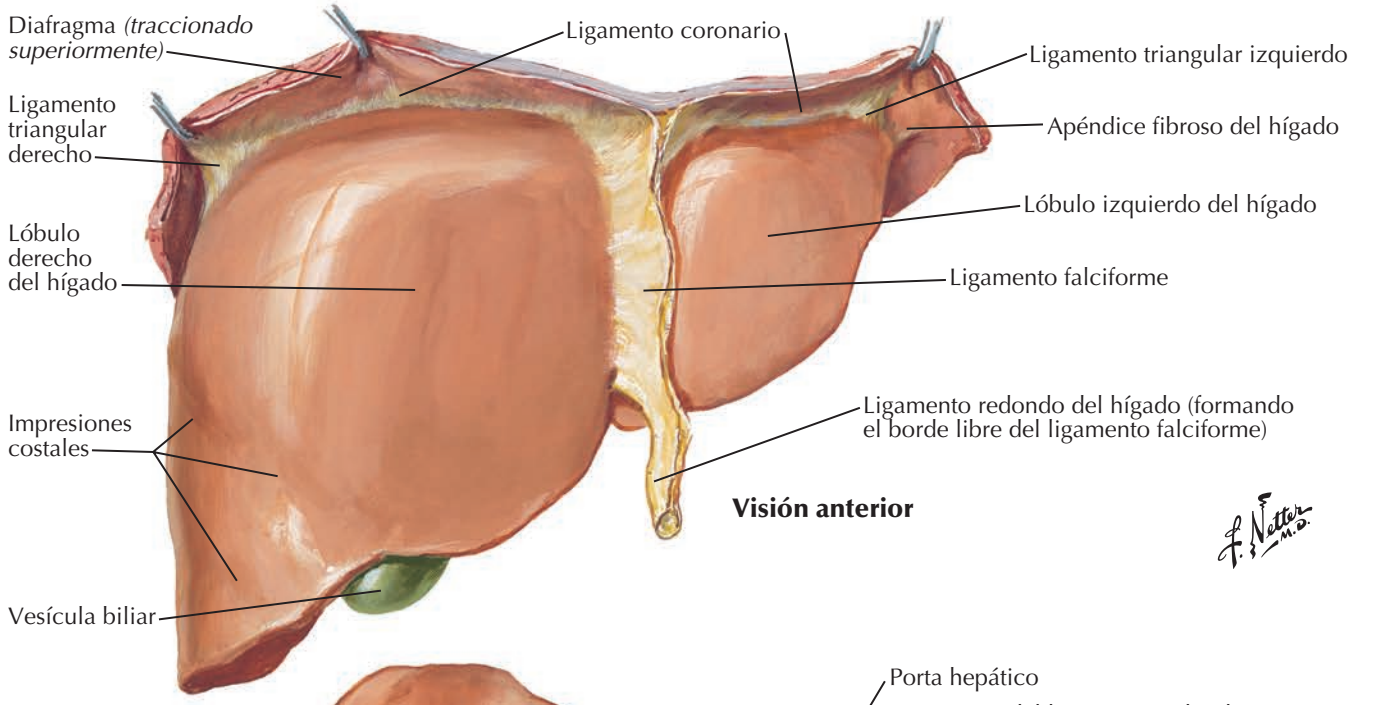

Visión anterior

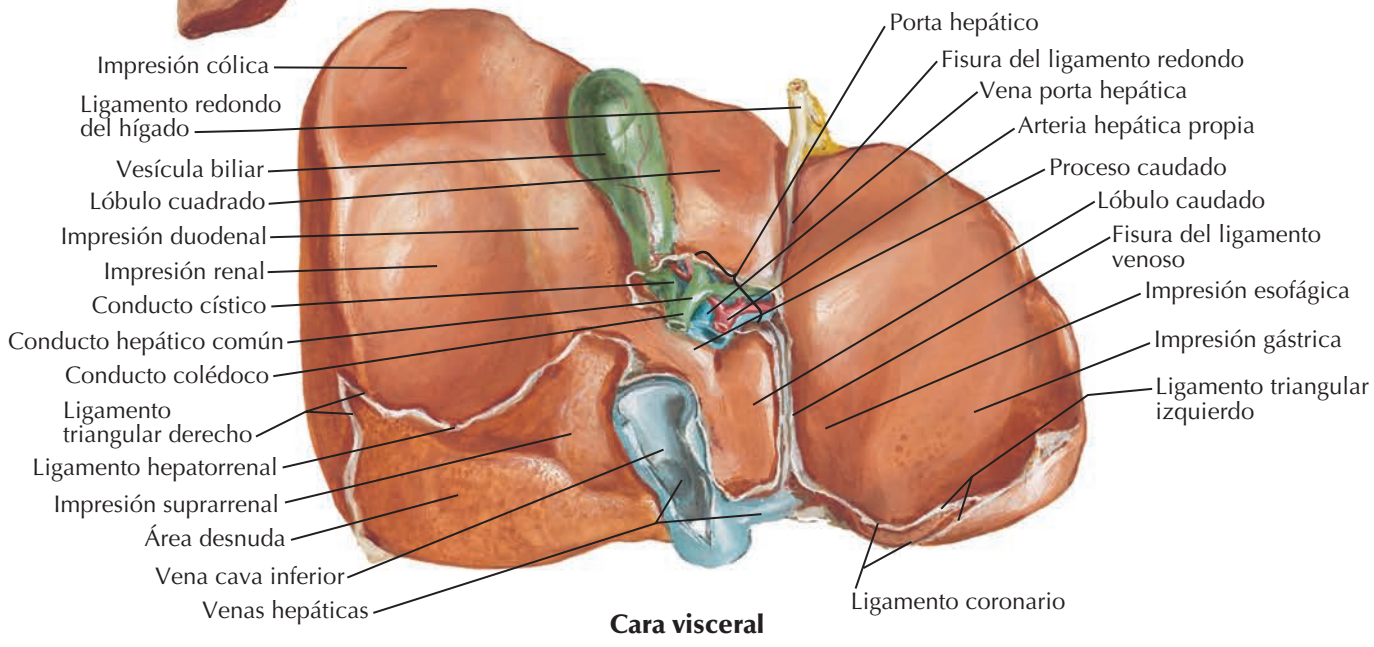

Cara visceral

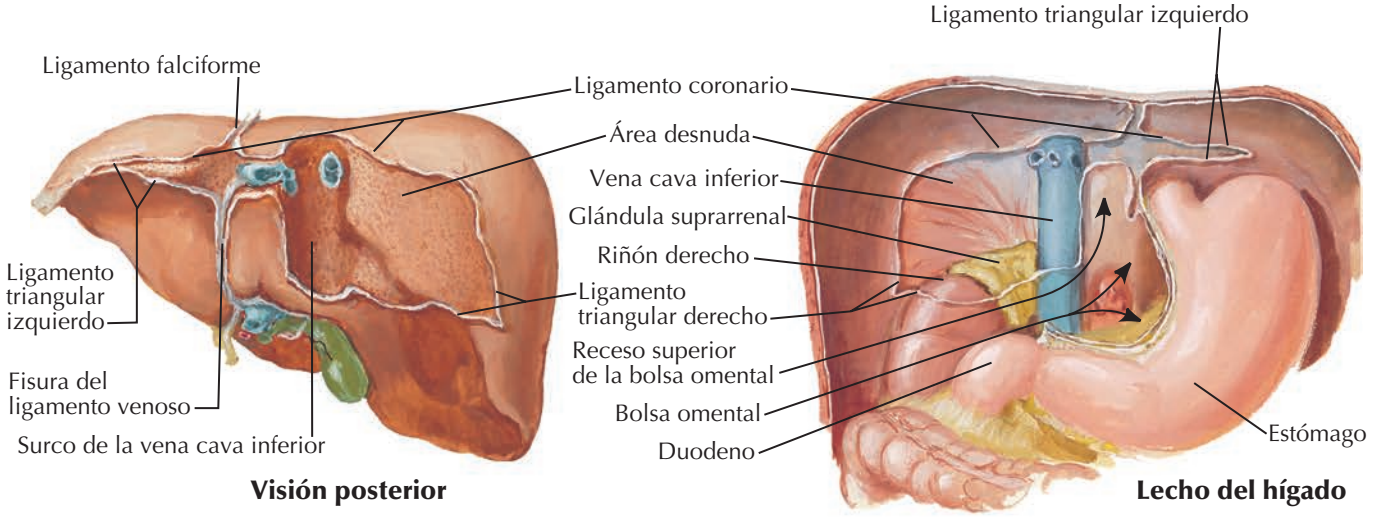

Visión posterior **Lecho del hígado**

booksmedicos.org

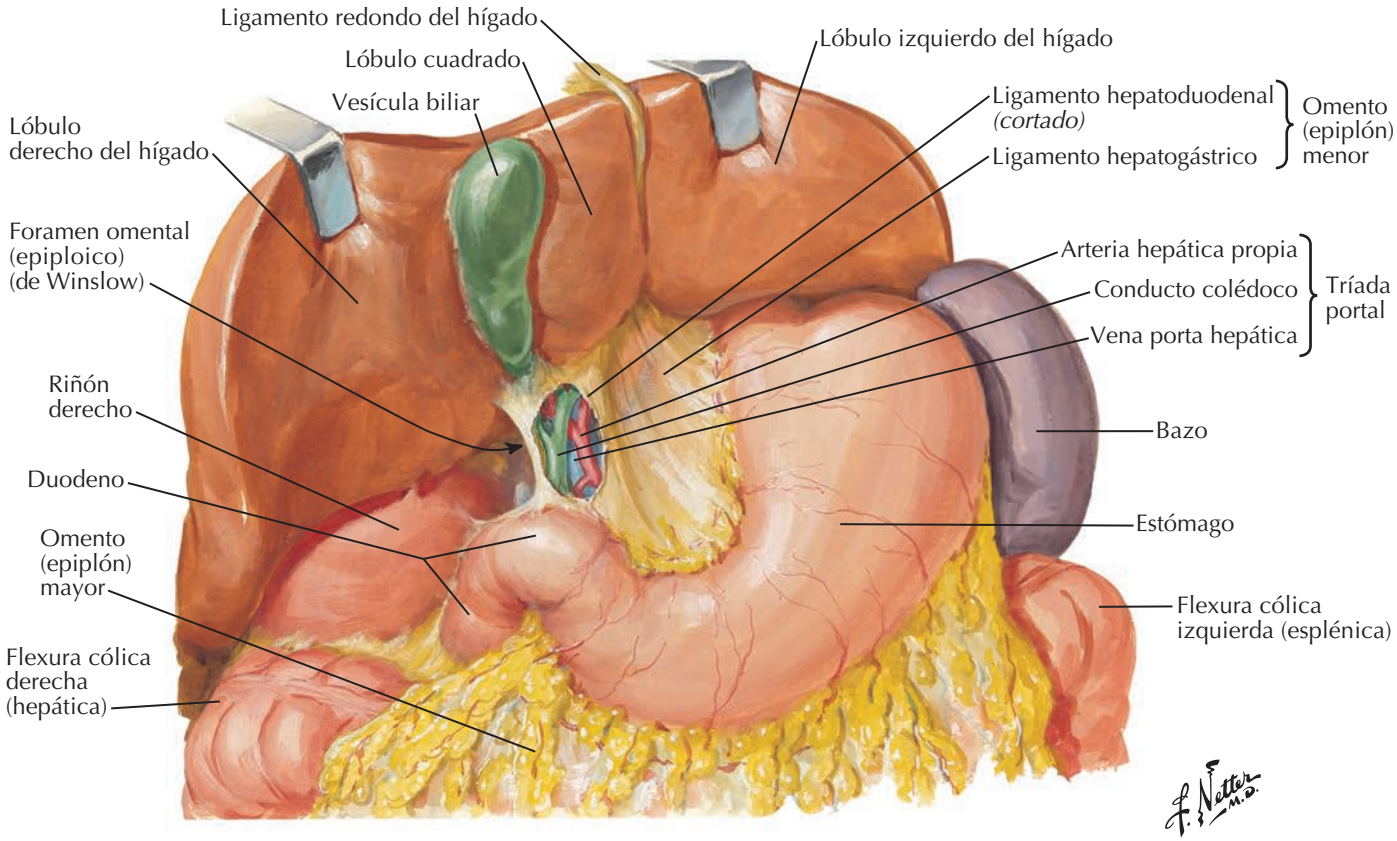

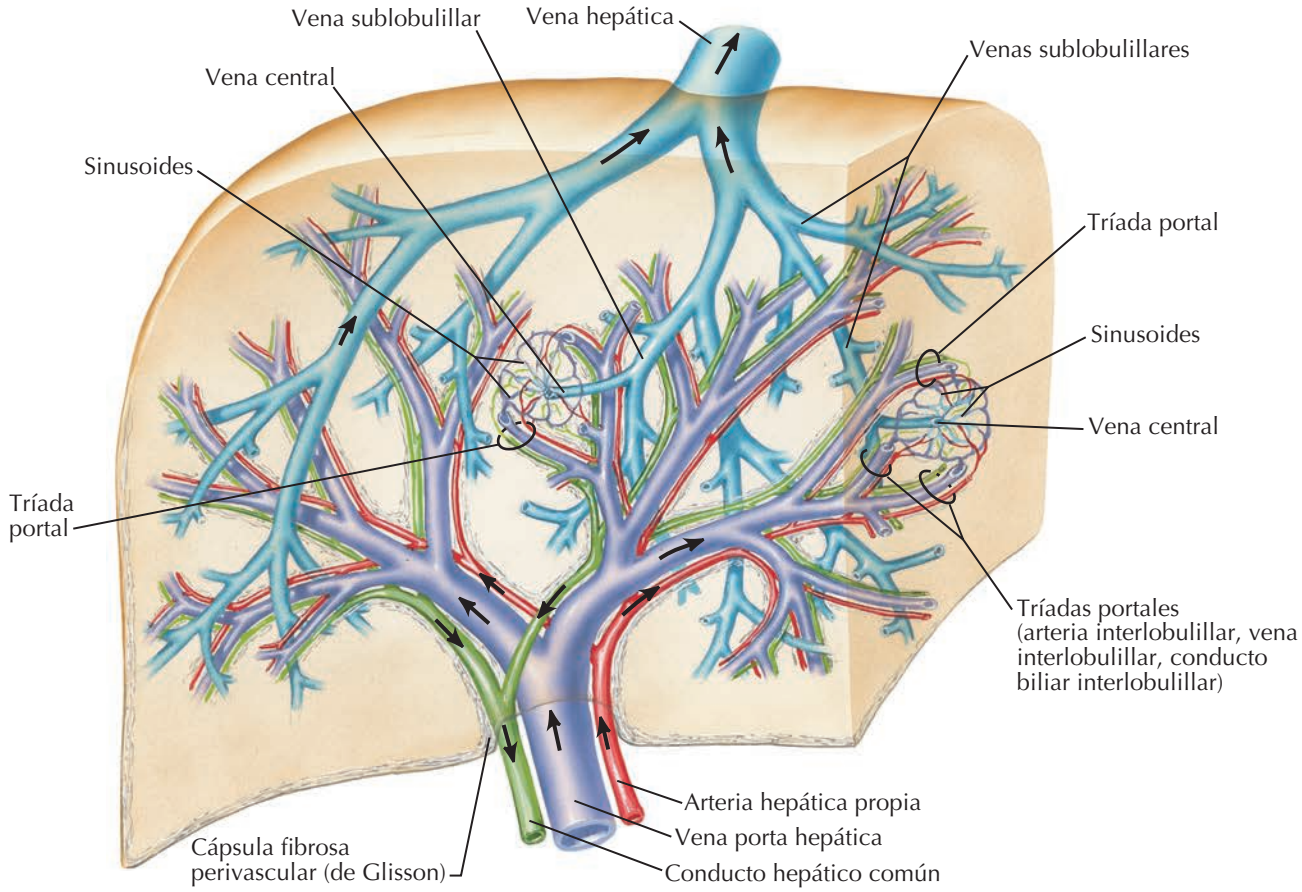

booksmedicos.org

Estructura del hígado: esquema

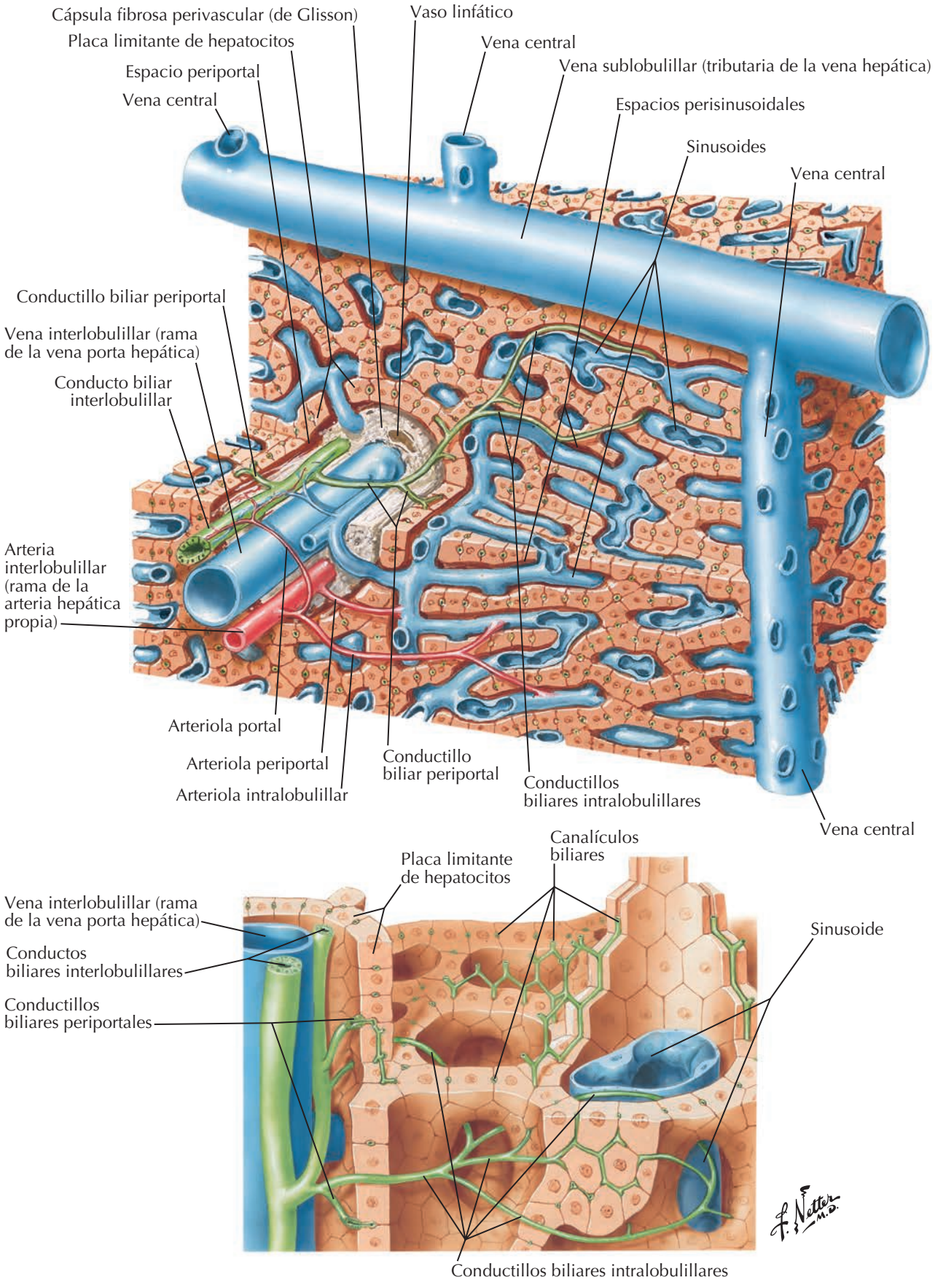

booksmedicos.org

Véanse también **láminas S-415, S-421, S-BP 73, S-BP 74**

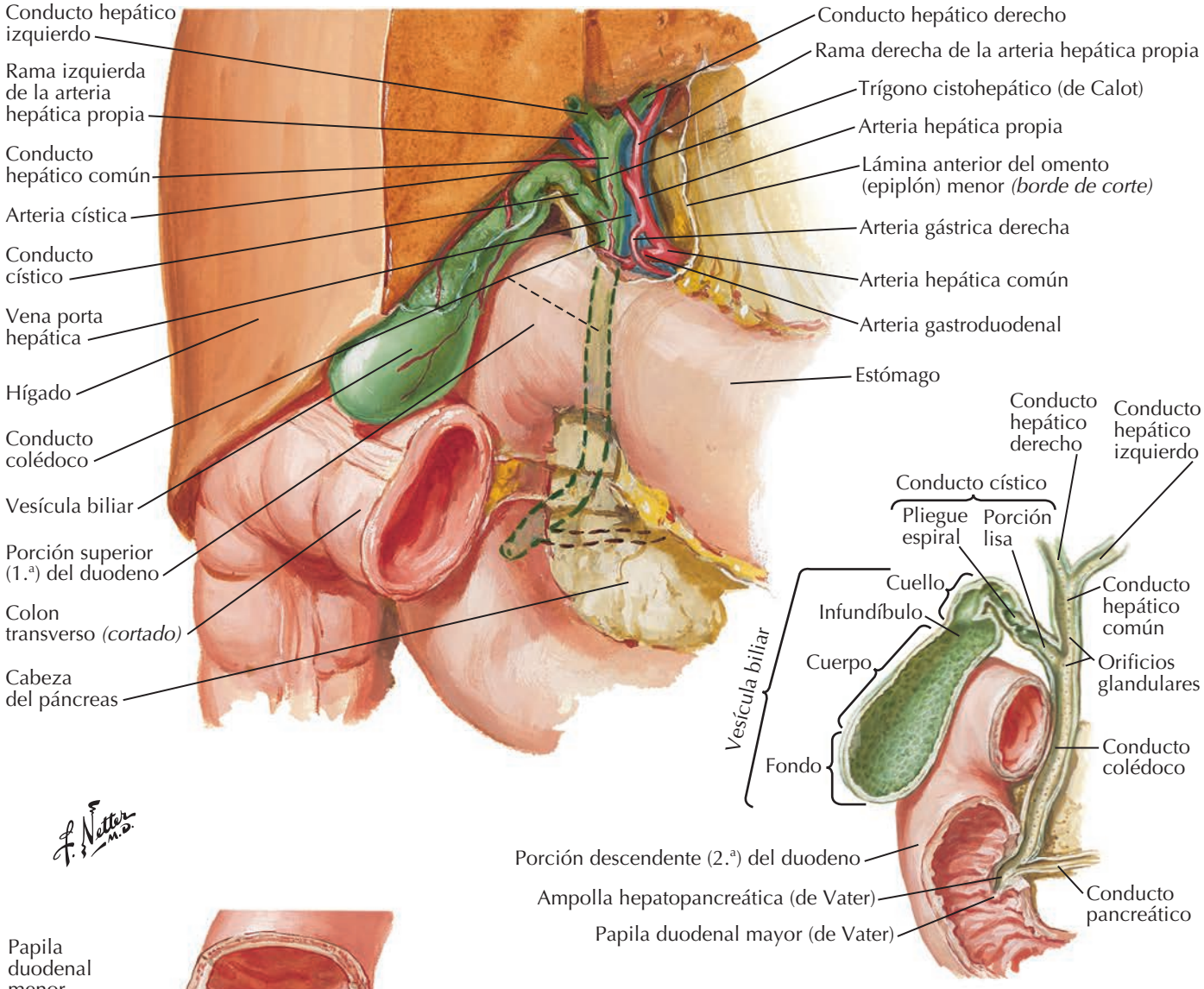

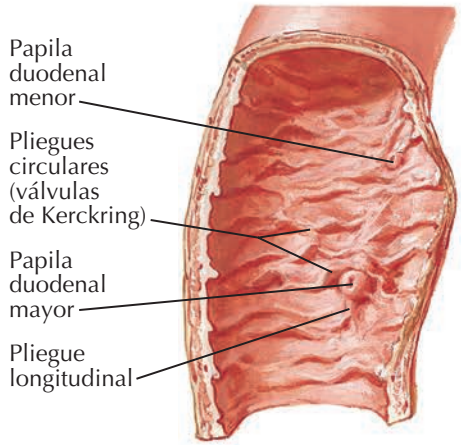

Interior de la porción descendente (2.ª) del duodeno

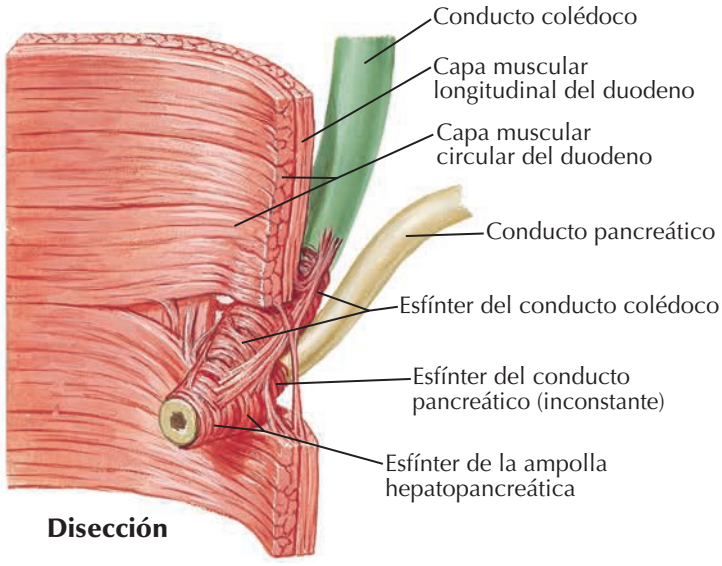

Disección

booksmedicos.org

Páncreas *in situ*

Véanse también **láminas S-416, S-419, S-420, S-421**

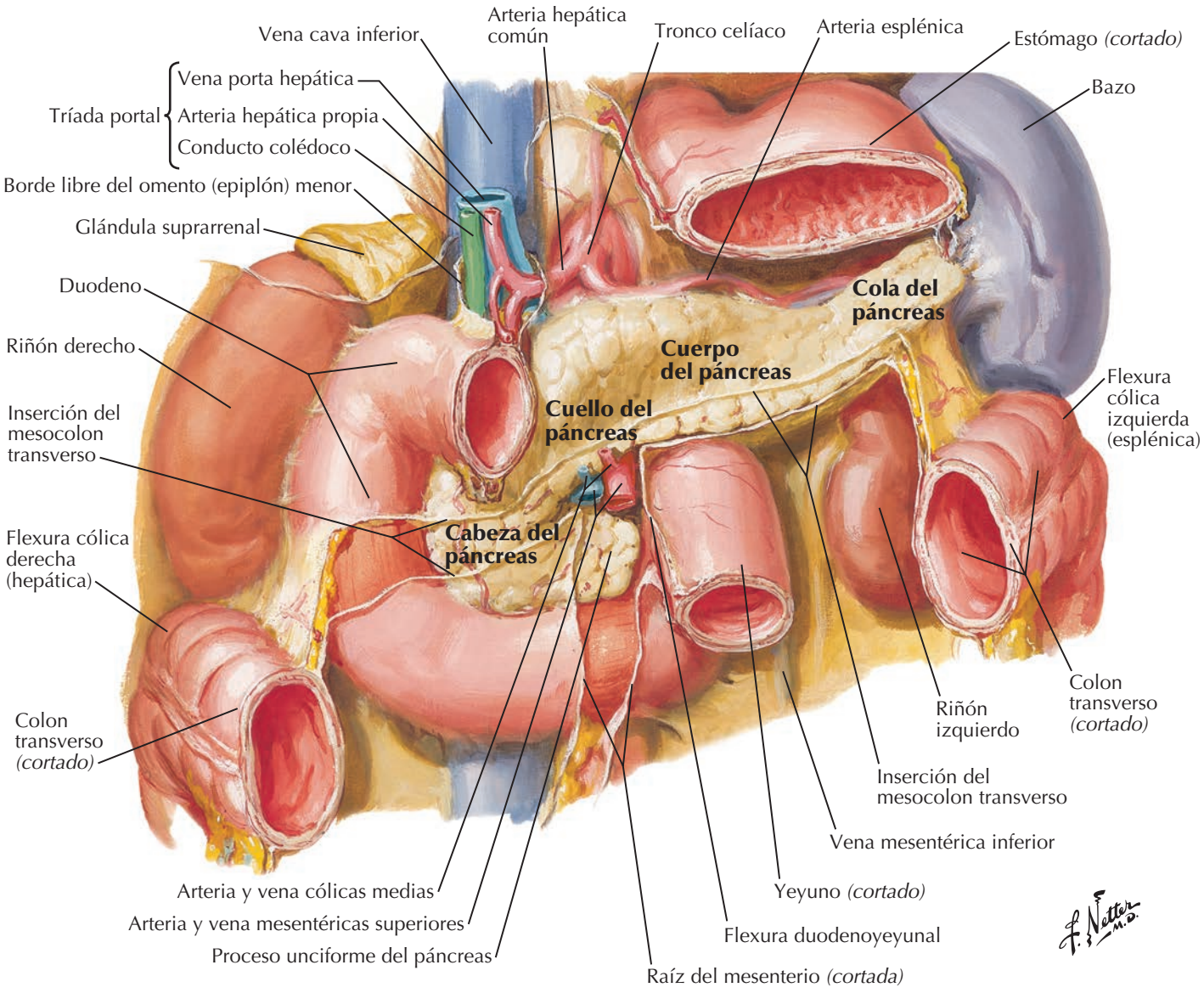

Colangiopancreatografía por resonancia magnética (CPRM)

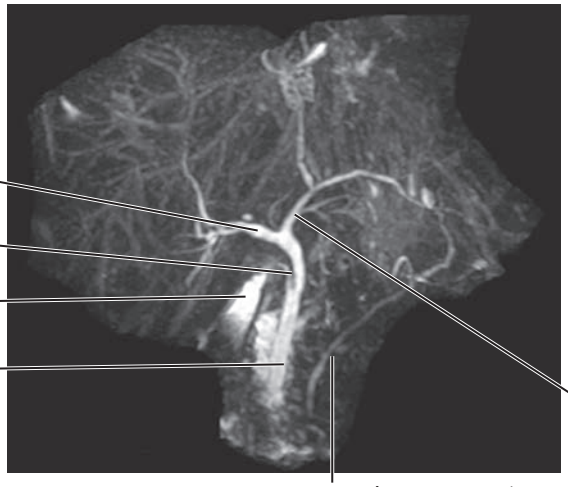

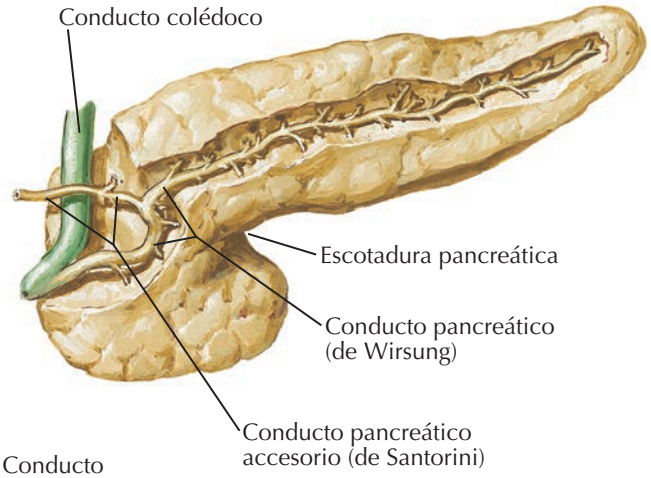

booksmedicos.org

Véanse también **láminas S-415, S-416, S-417**

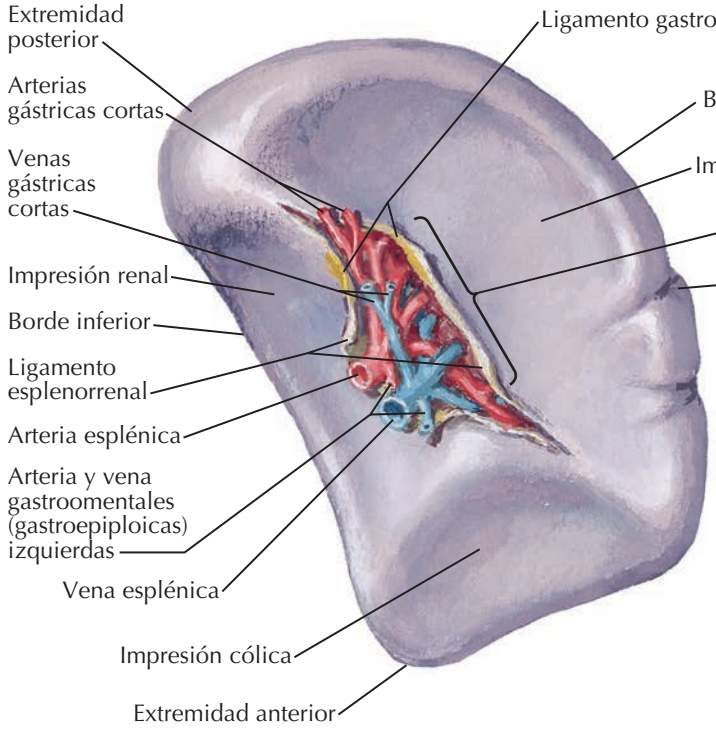

Cara visceral

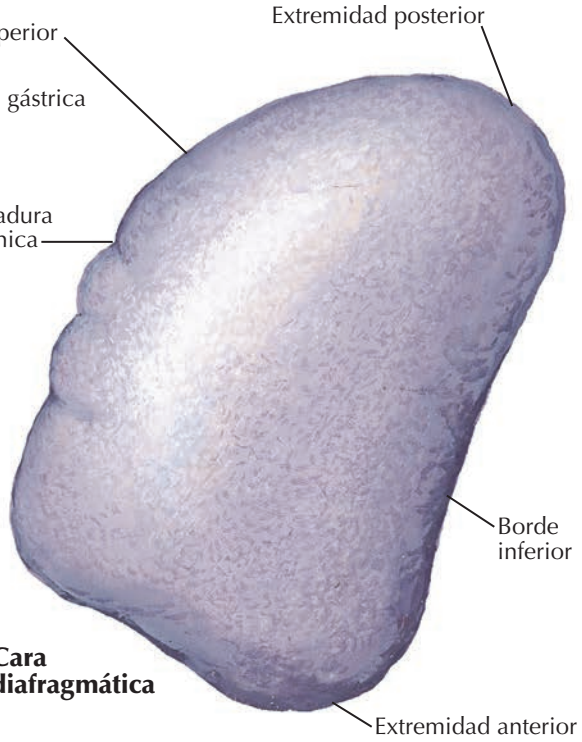

Cara diafragmática

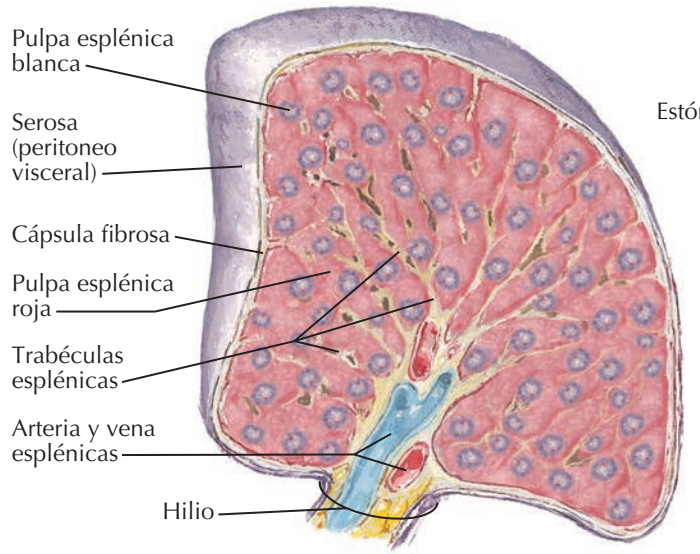

Corte transversal

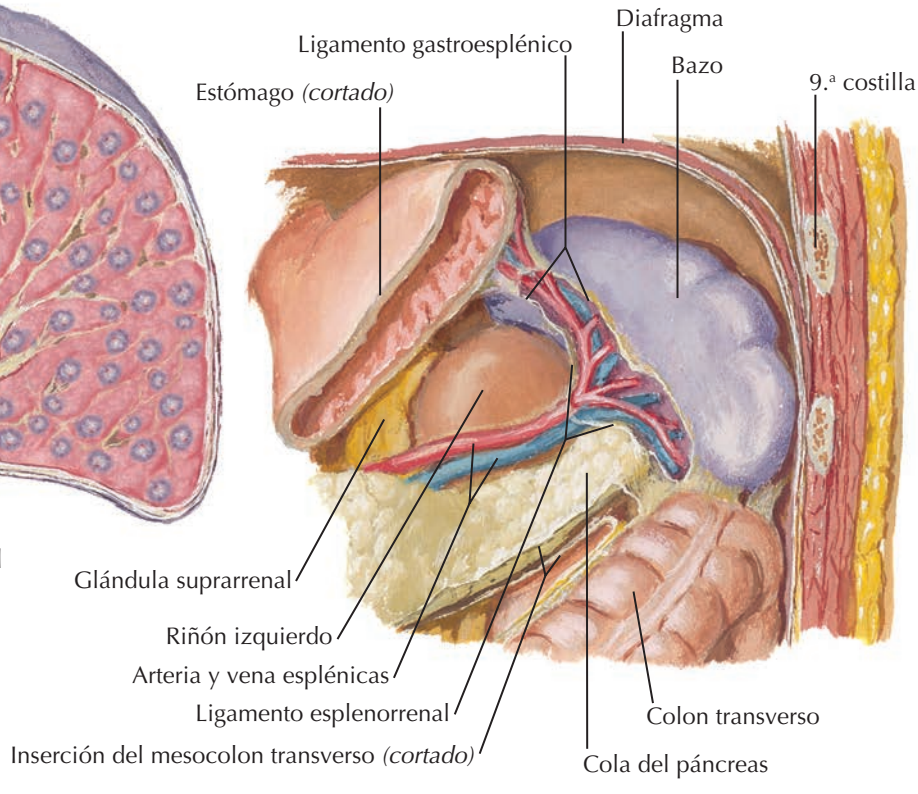

Bazo *in situ*

booksmedicos.org

Véanse también **láminas S-339, S-438, S-439, S-BP 66, S-BP 77, S-BP 79, S-BP 100**

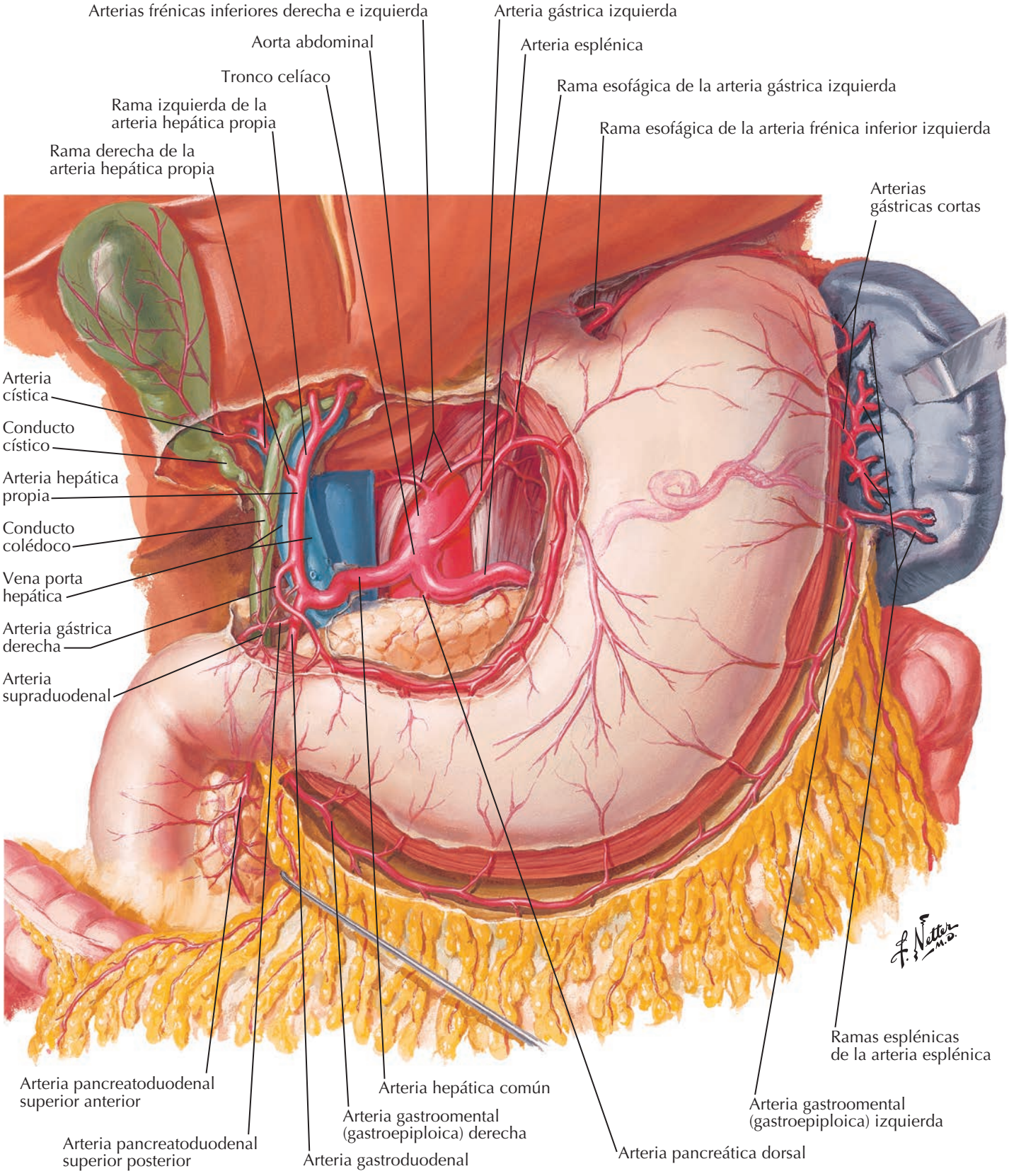

booksmedicos.org

Véanse también **láminas S-339, S-438, S-439, S-BP 75, S-BP 76**

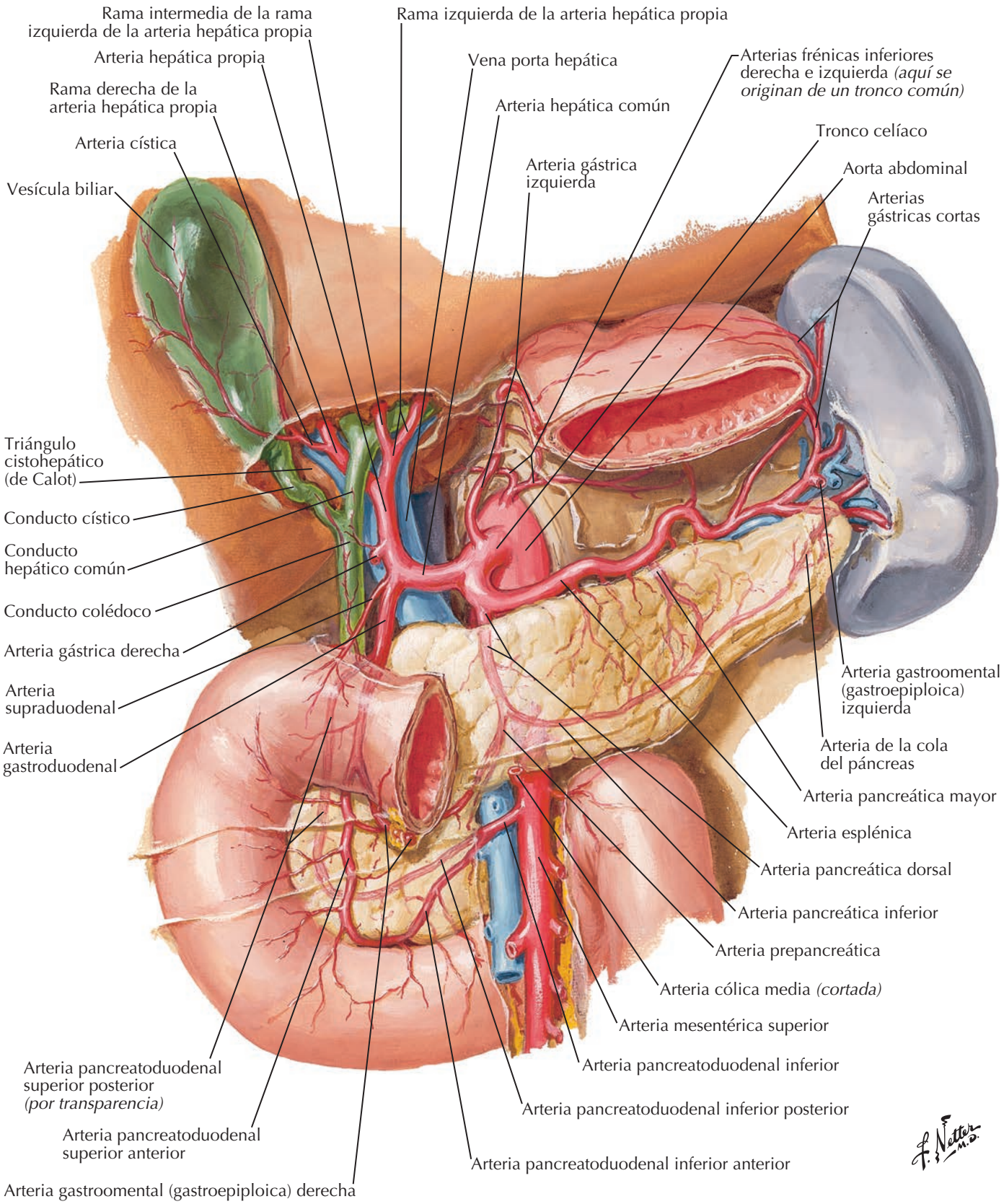

booksmedicos.org

TC 3D de «renderización de volúmenes» intensificada con contraste intravenoso

Angiografía por sustracción digital selectiva del tronco celíaco

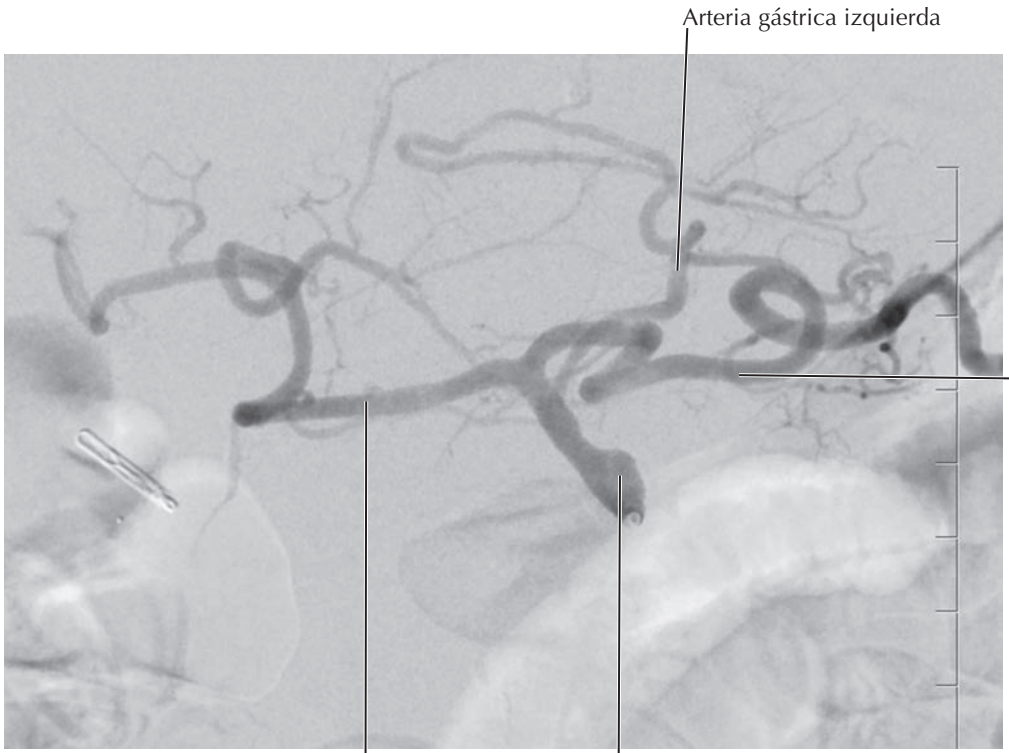

booksmedicos.org

Duodeno y cabeza del páncreas reclinados hacia la izquierda

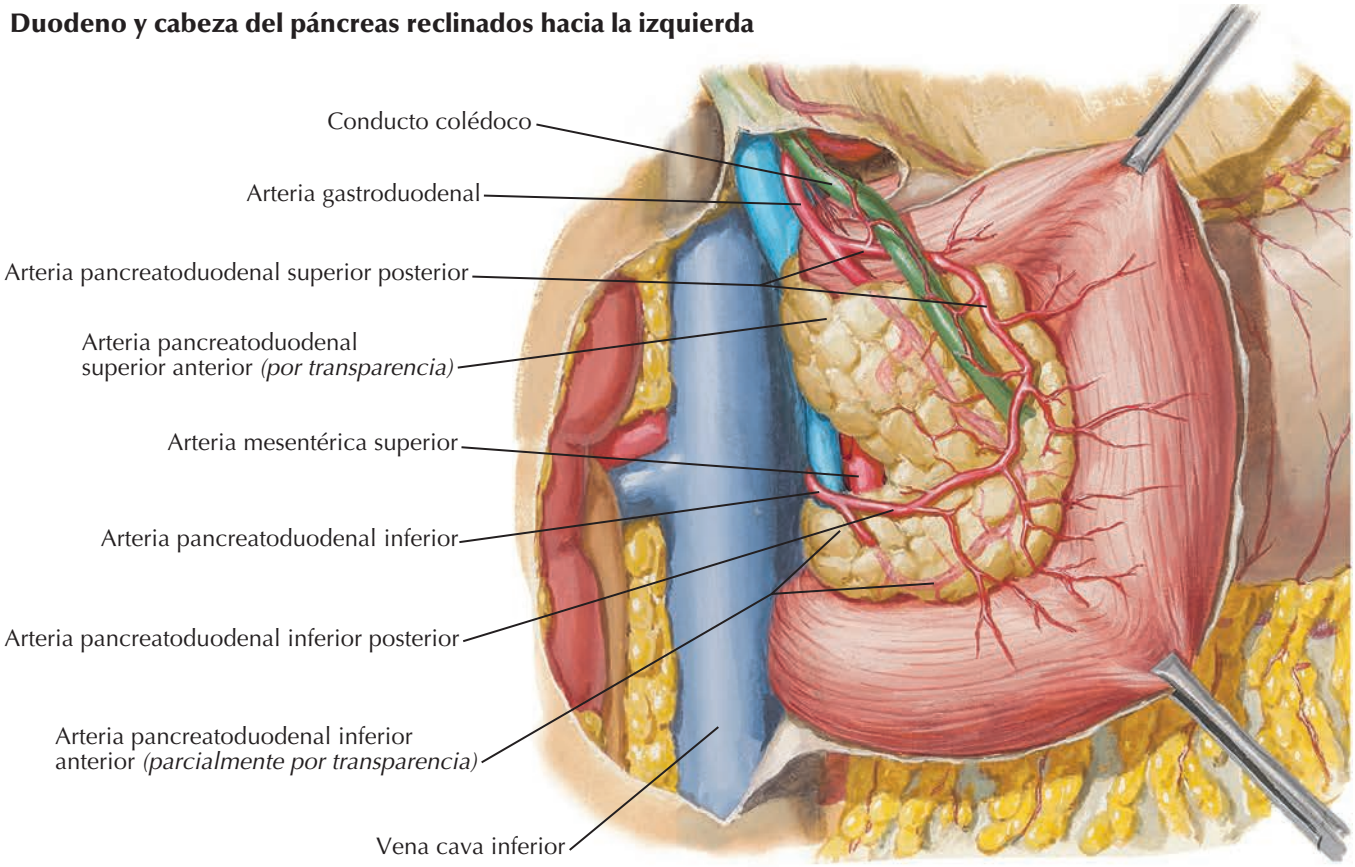

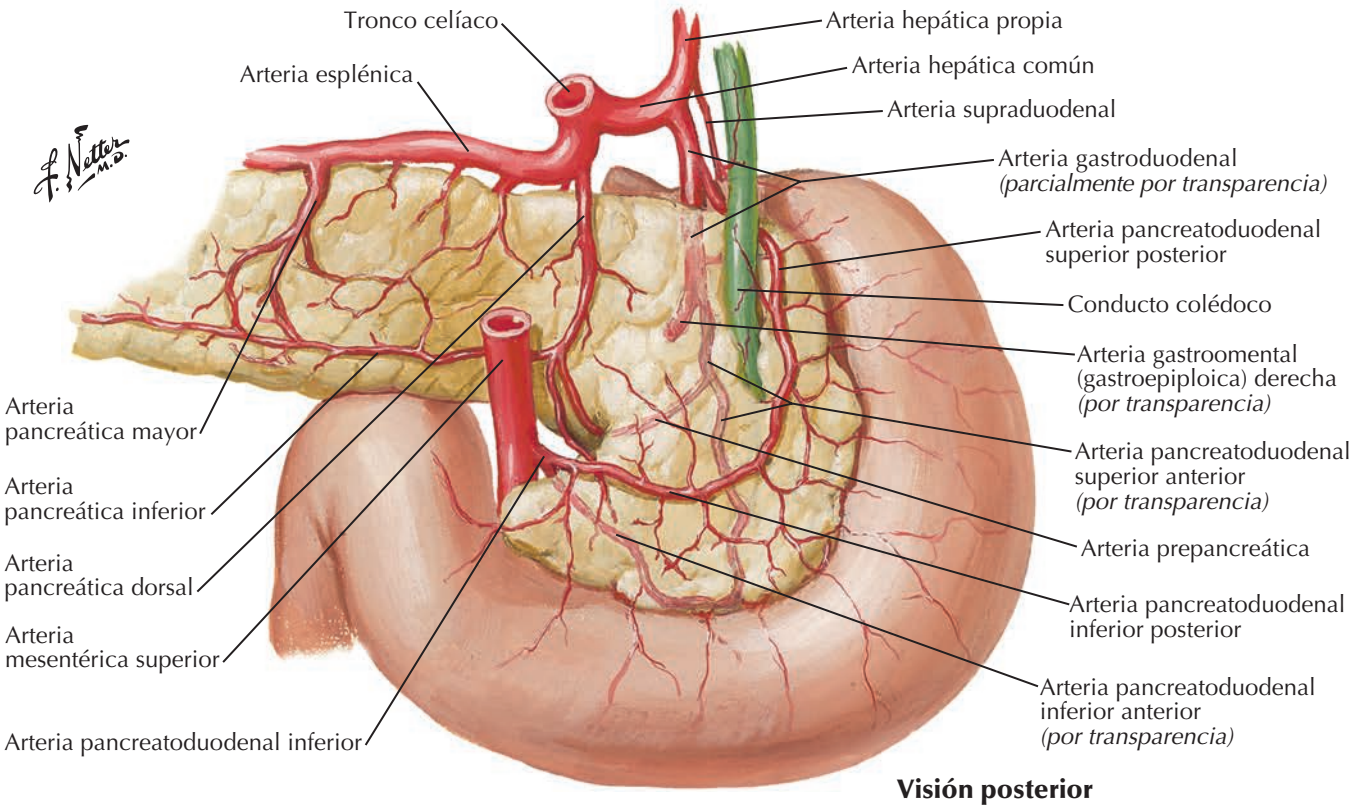

Visión posterior

booksmedicos.org

Véanse también **láminas S-435, S-436, S-443**

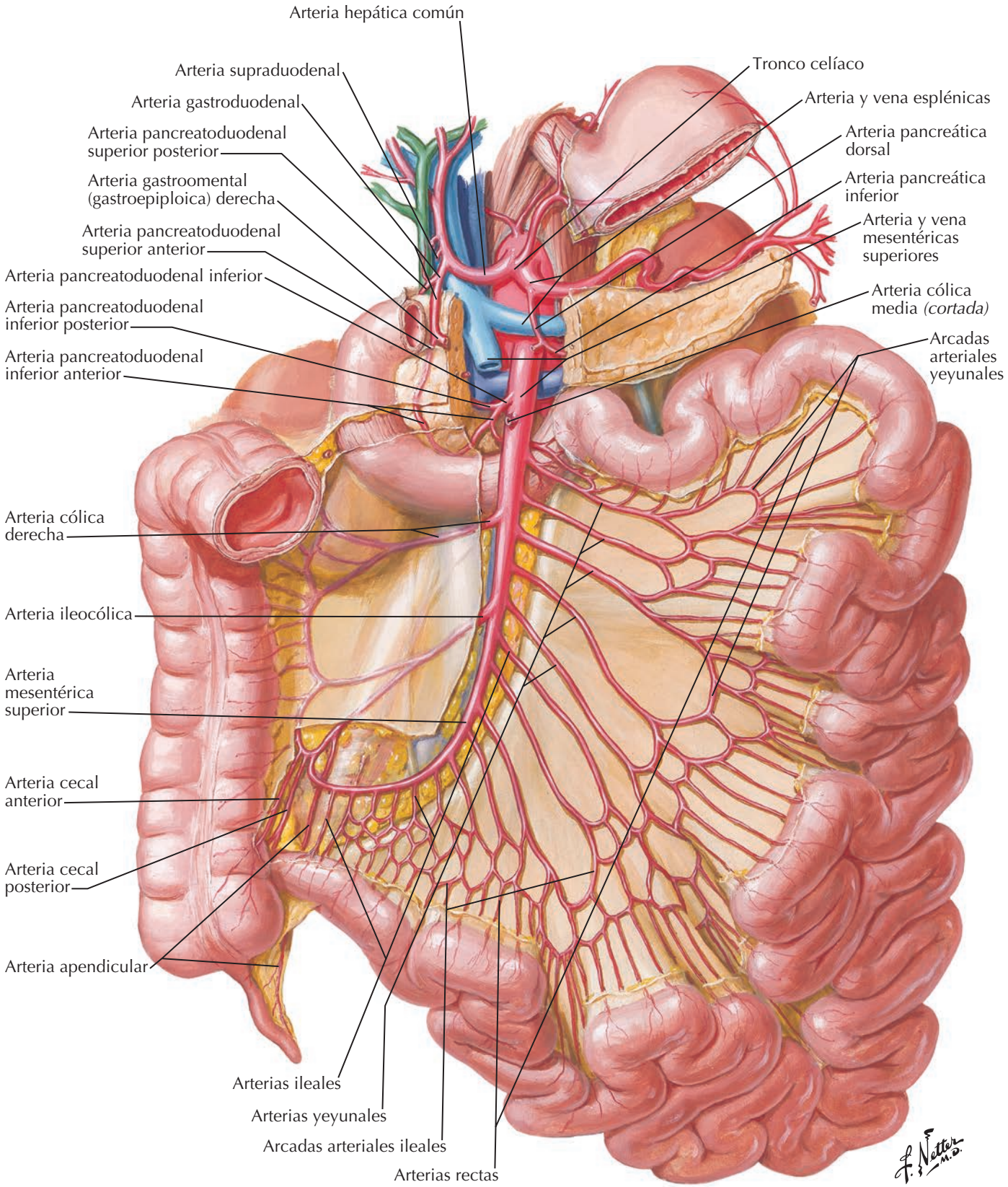

booksmedicos.org

Véanse también **láminas S-BP 80, S-BP 81, S-BP 82**

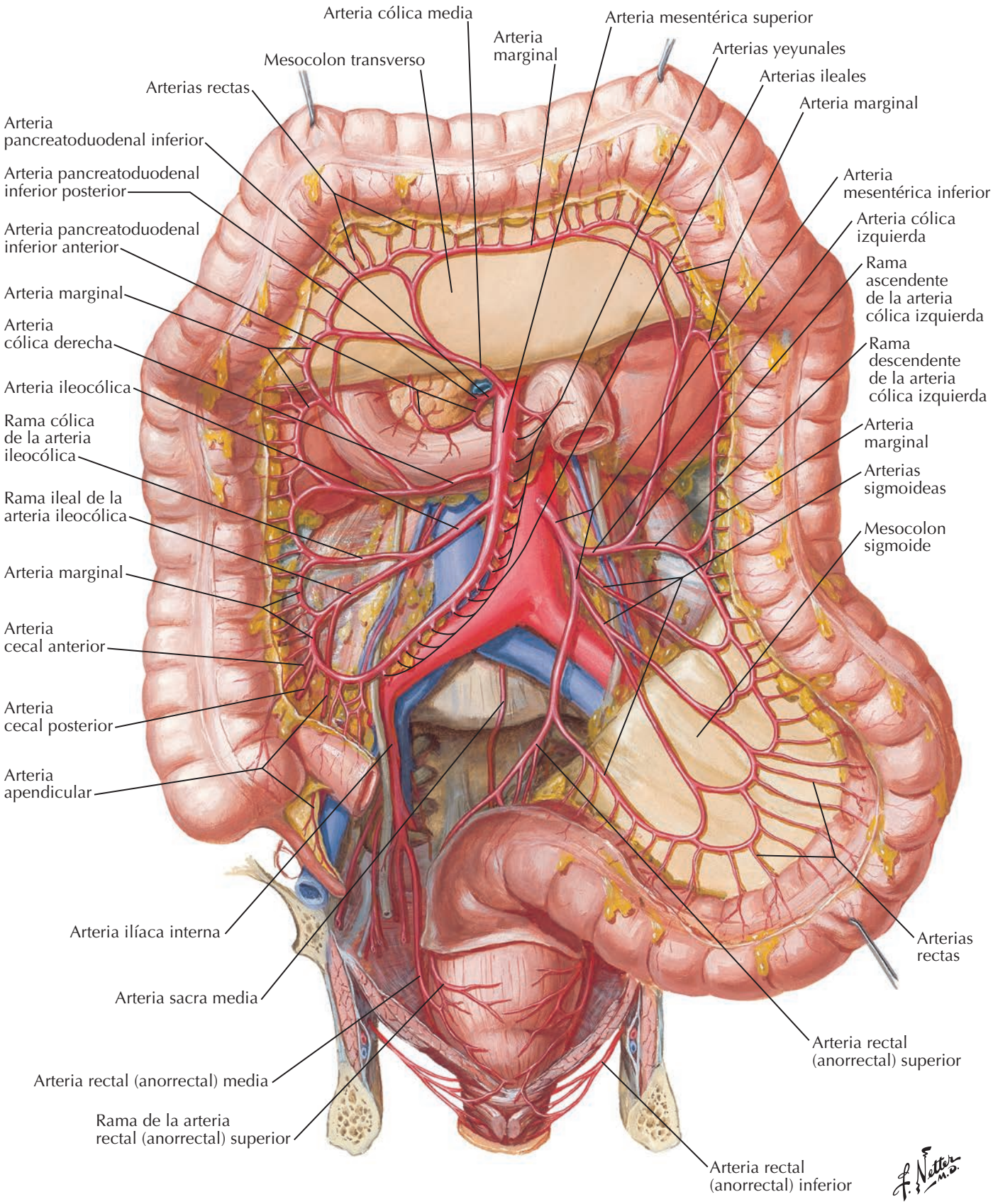

booksmedicos.org

Arterias del recto y conducto anal en el hombre: visión posterior

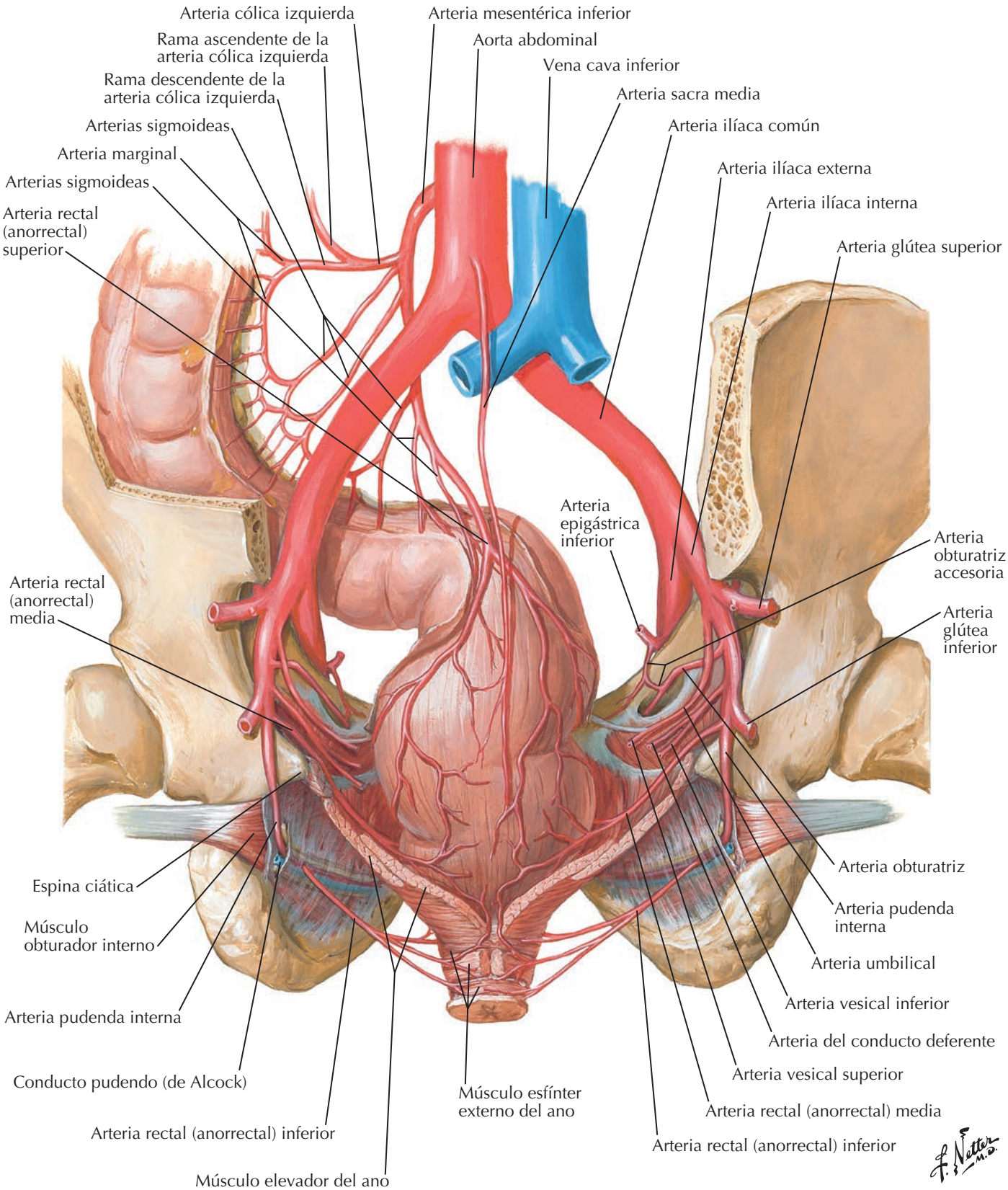

booksmedicos.org

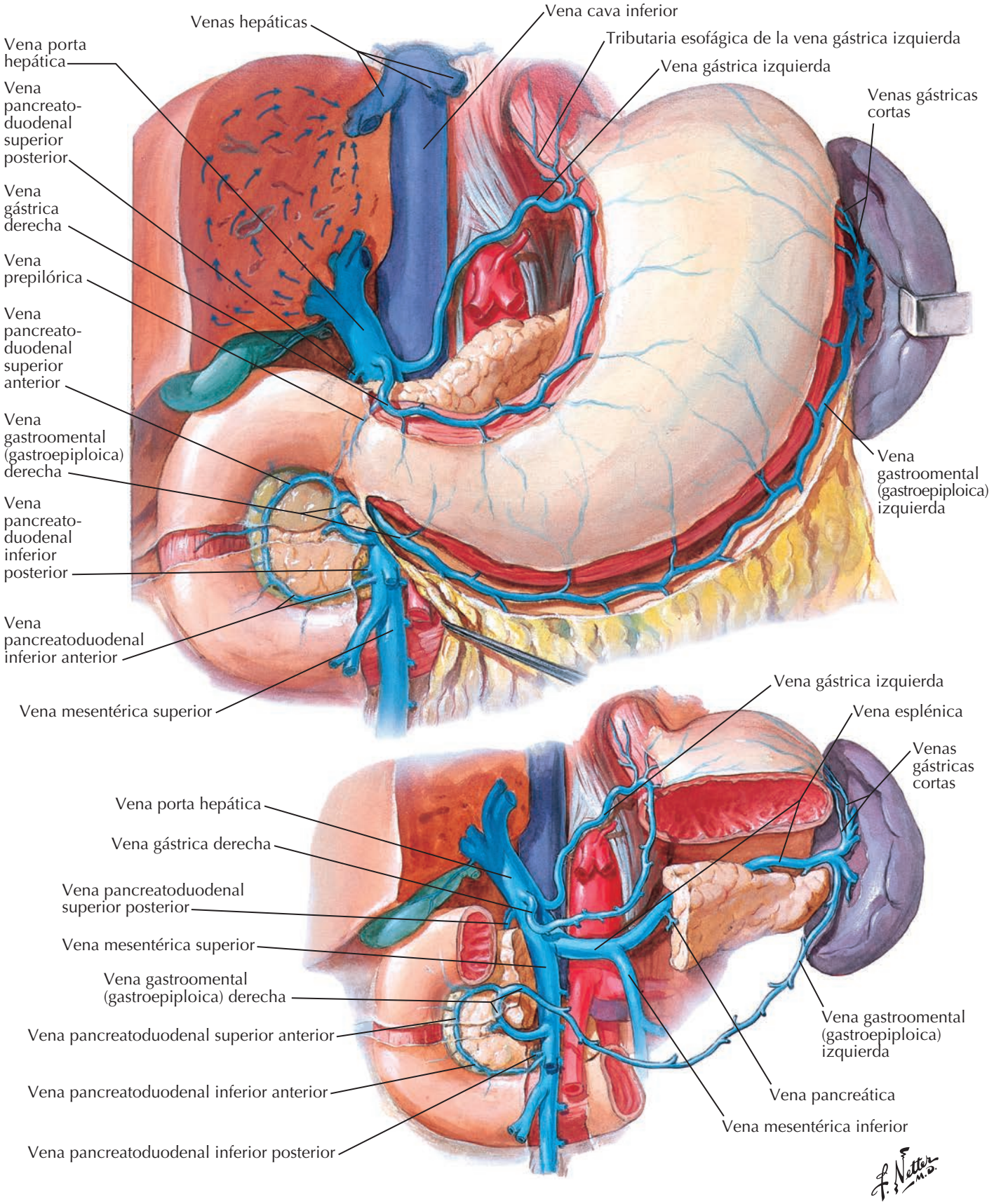

booksmedicos.org

Véase también **lámina S-BP 78**

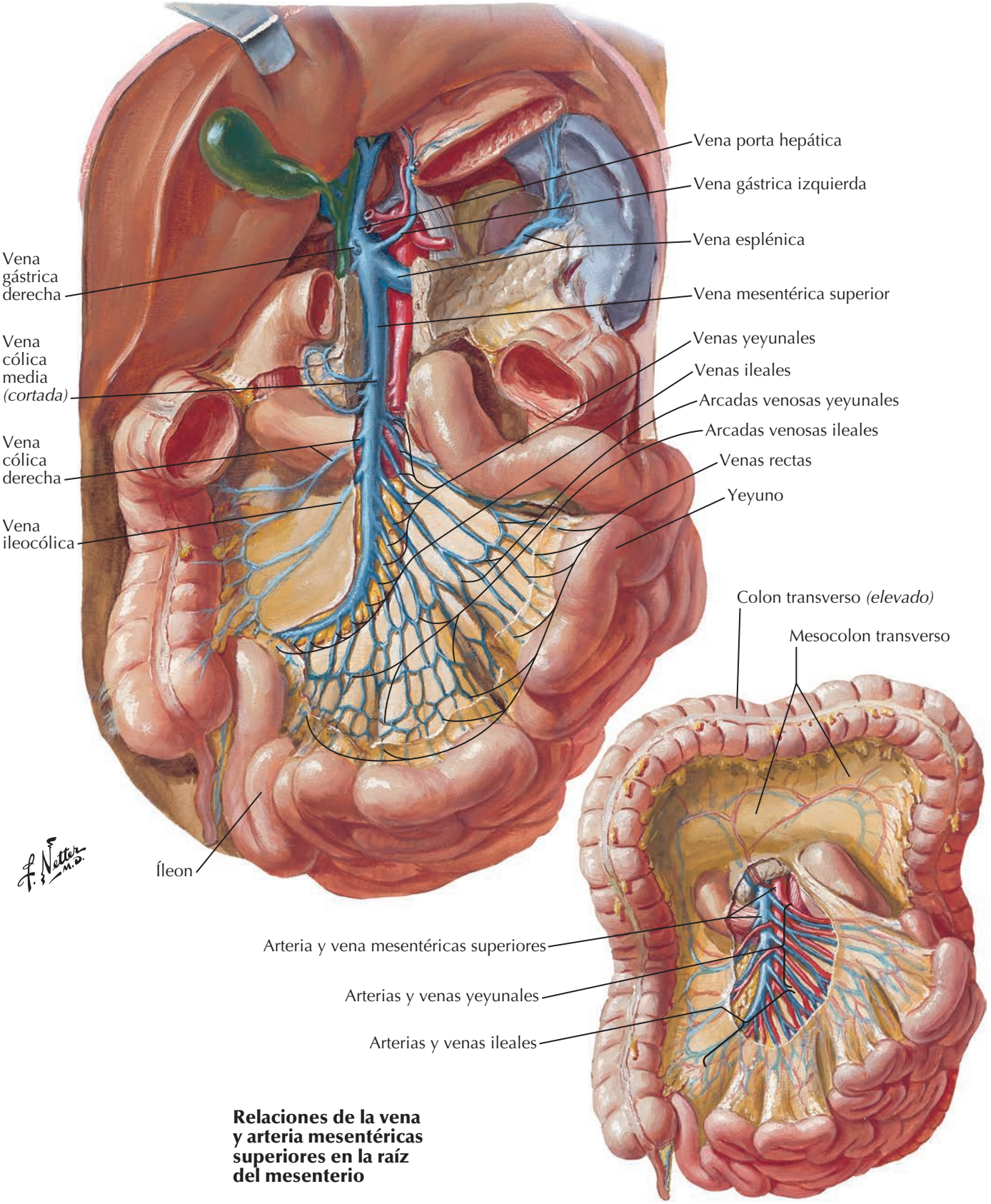

Relaciones de la vena y arteria mesentéricas superiores en la raíz del mesenterio

booksmedicos.org

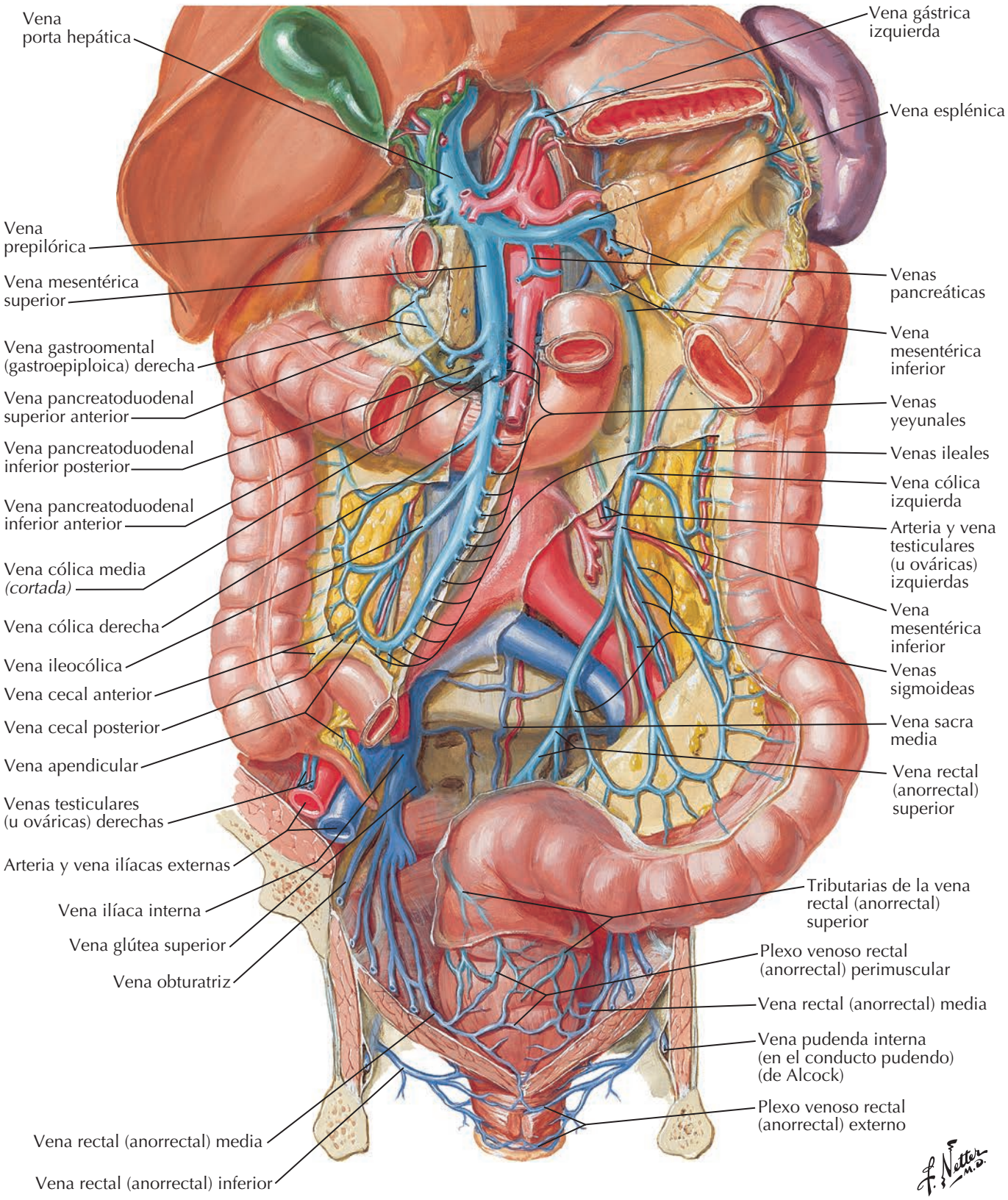

booksmedicos.org

Venas del recto y conducto anal en la mujer: visión anterior

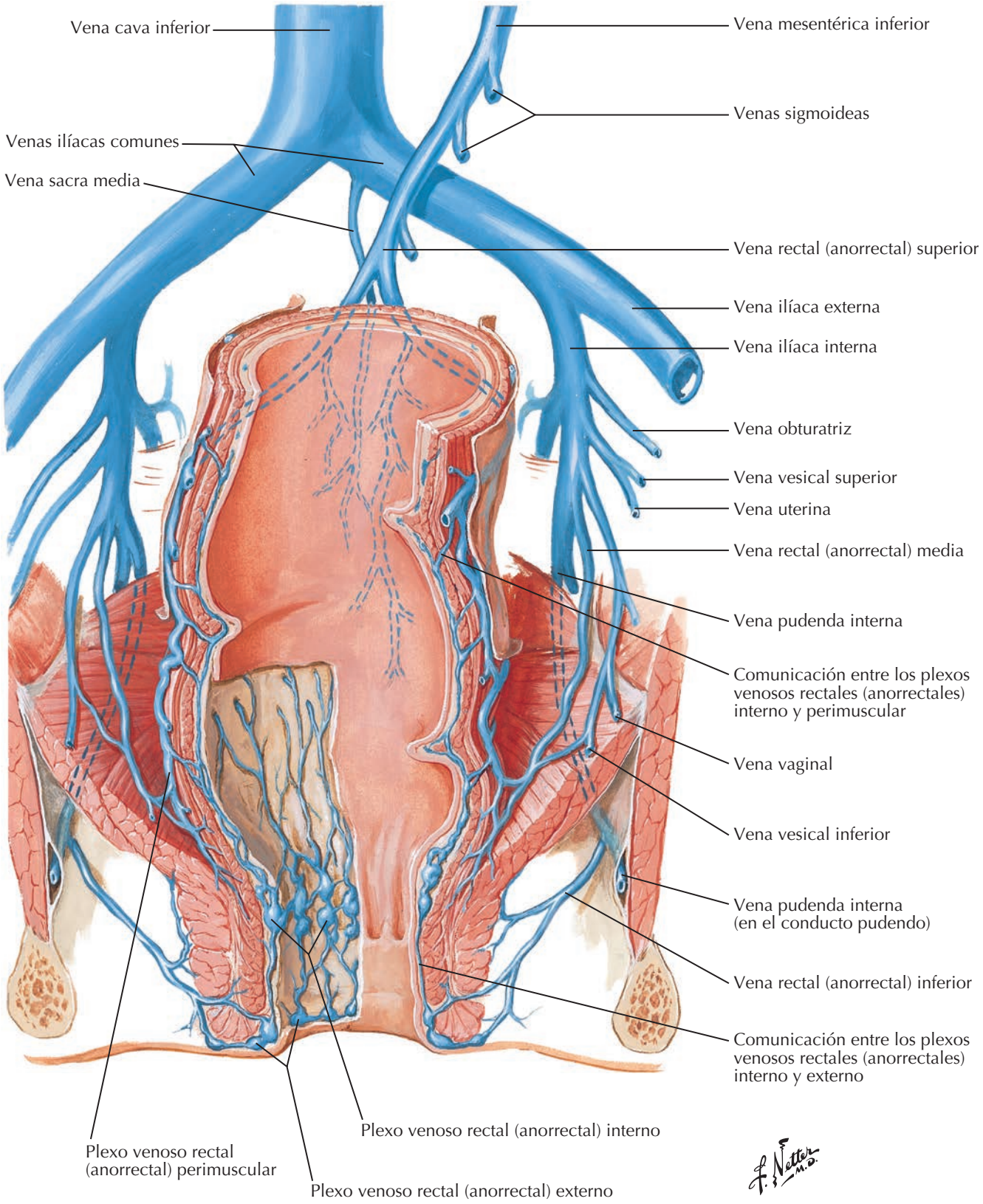

booksmedicos.org

Véanse también **láminas S-430, S-431, S-442, S-444**

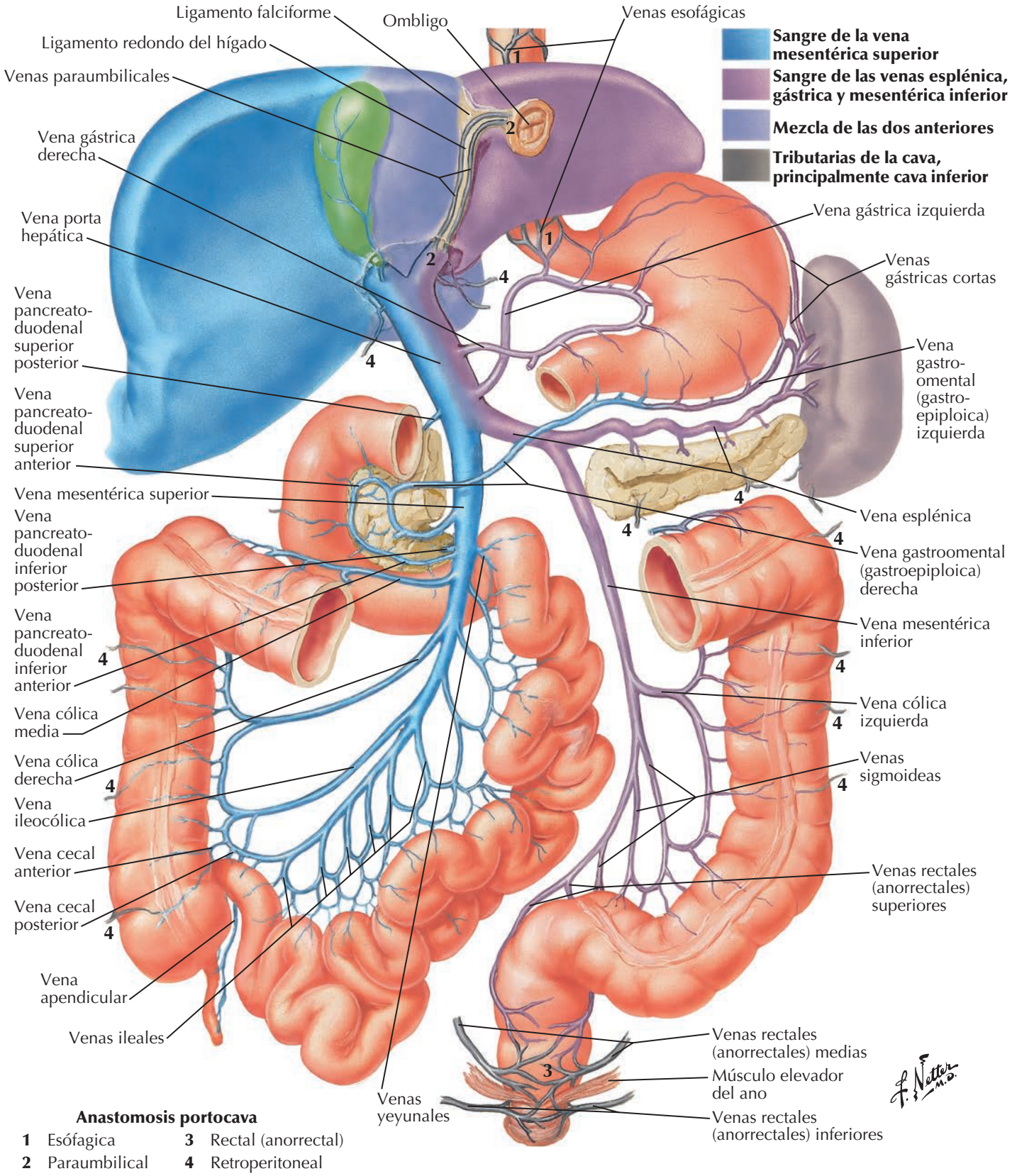

Anastomosis portocava

1 Esófagica
2 Paraumbilical
3 Rectal (anorrectal)
4 Retroperitoneal

booksmedicos.org

Véanse también **láminas S-448, S-449, S-450**

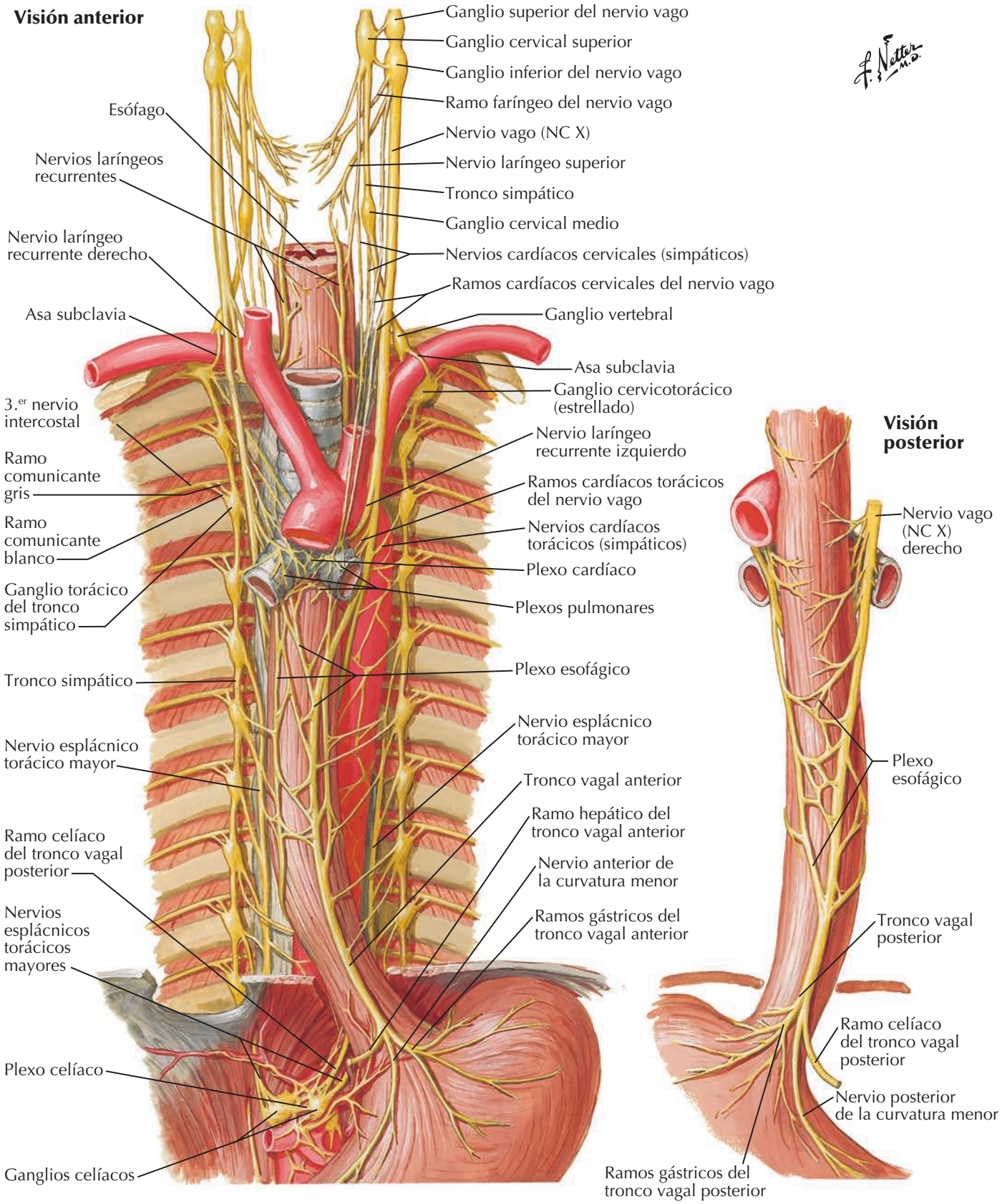

booksmedicos.org

Véanse también **láminas S-447, S-453, S-BP 100**

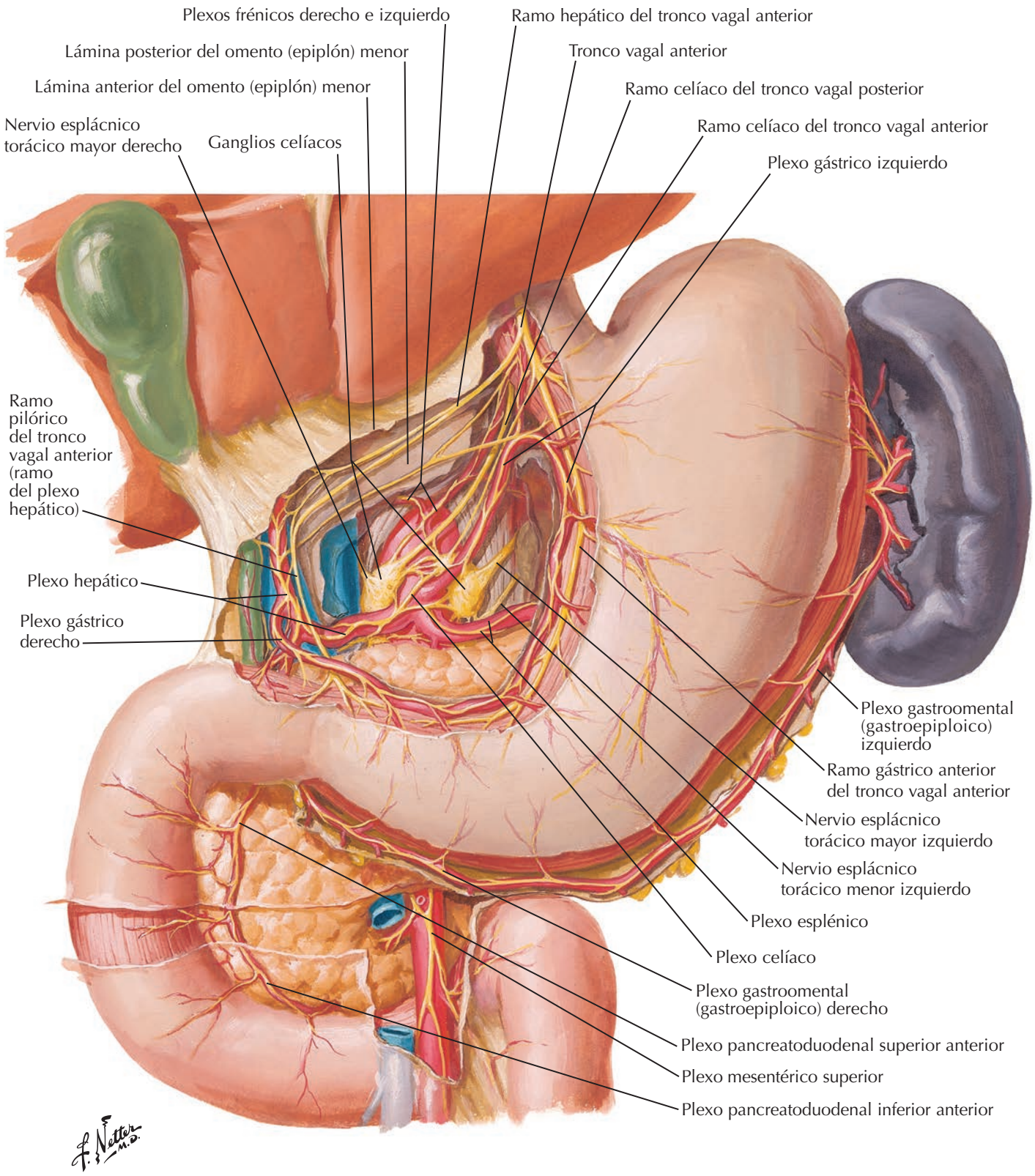

booksmedicos.org

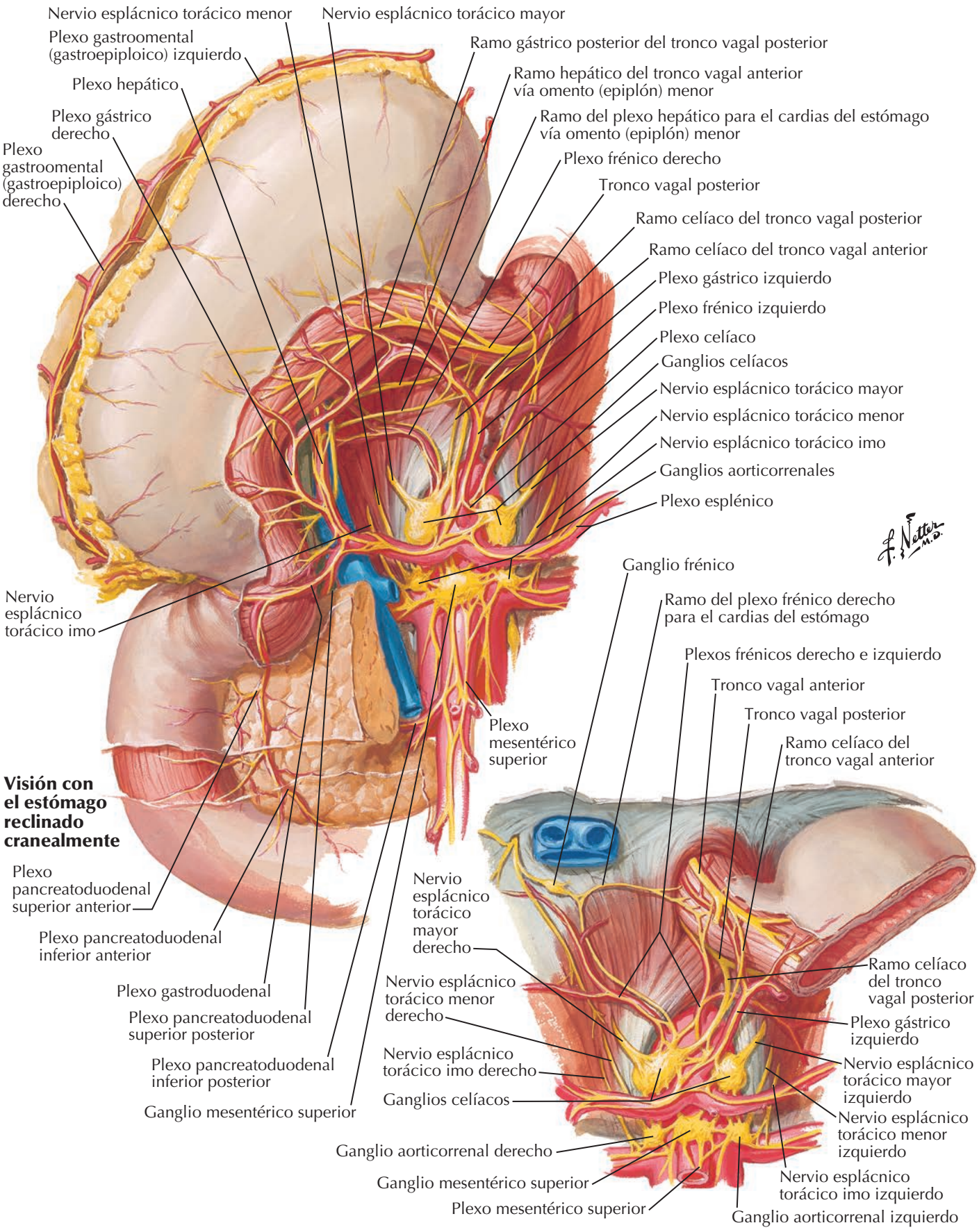

booksmedicos.org

Véanse también **láminas S-448, S-453**

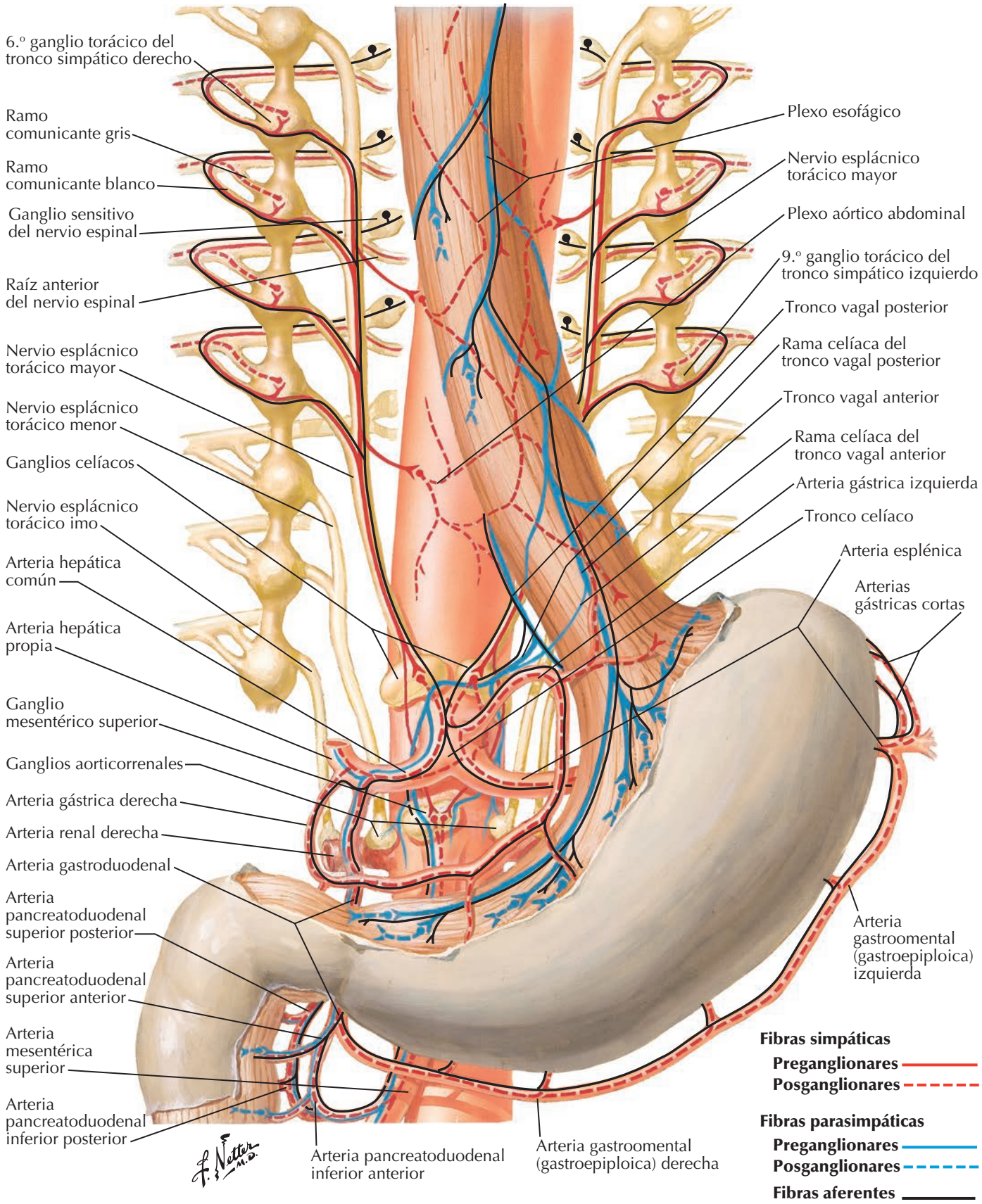

booksmedicos.org

Inervación autónoma del intestino delgado

Véase también **lámina S-453**

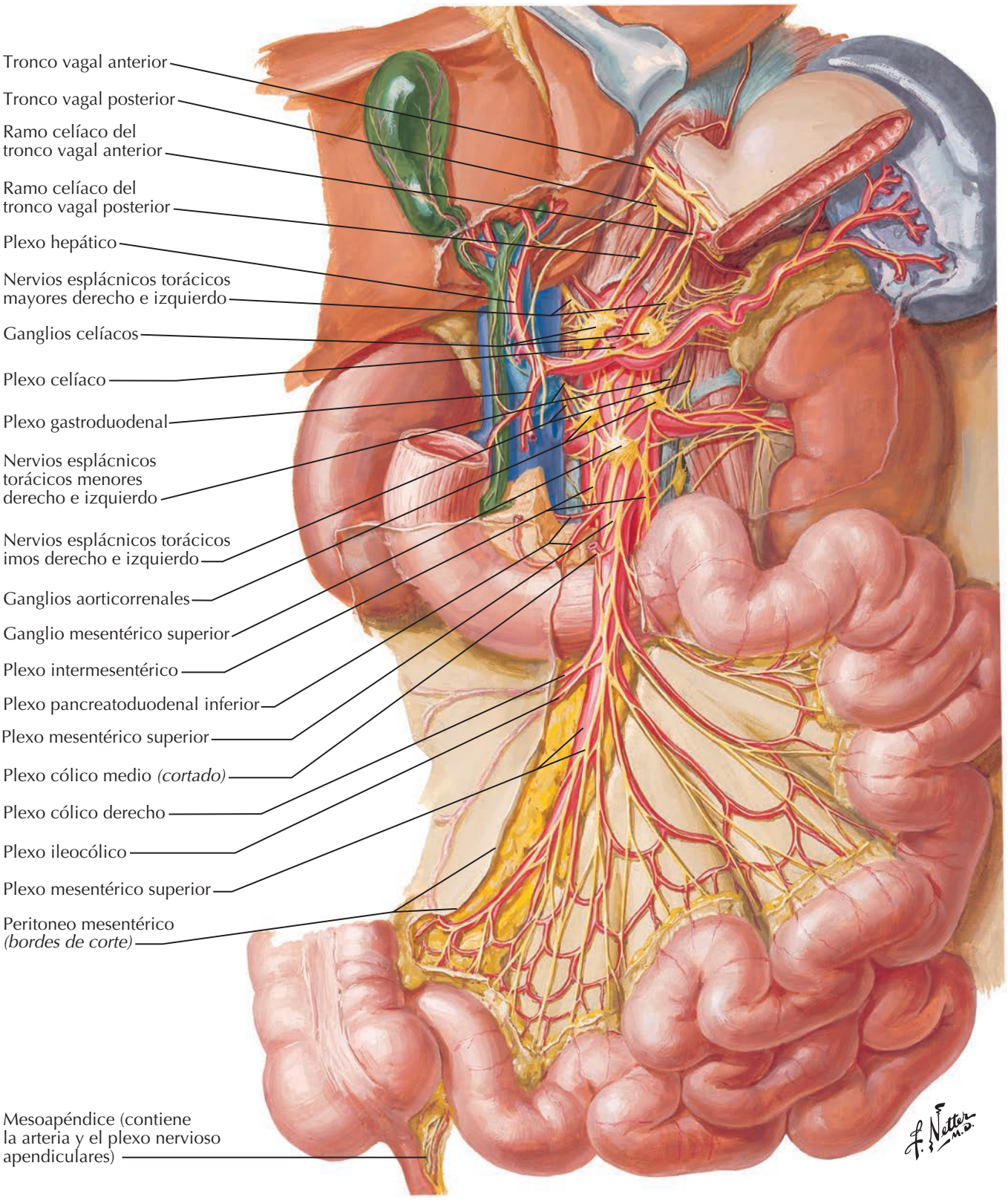

booksmedicos.org

Véanse también **láminas S-20, S-21, S-452, S-513, S-517**

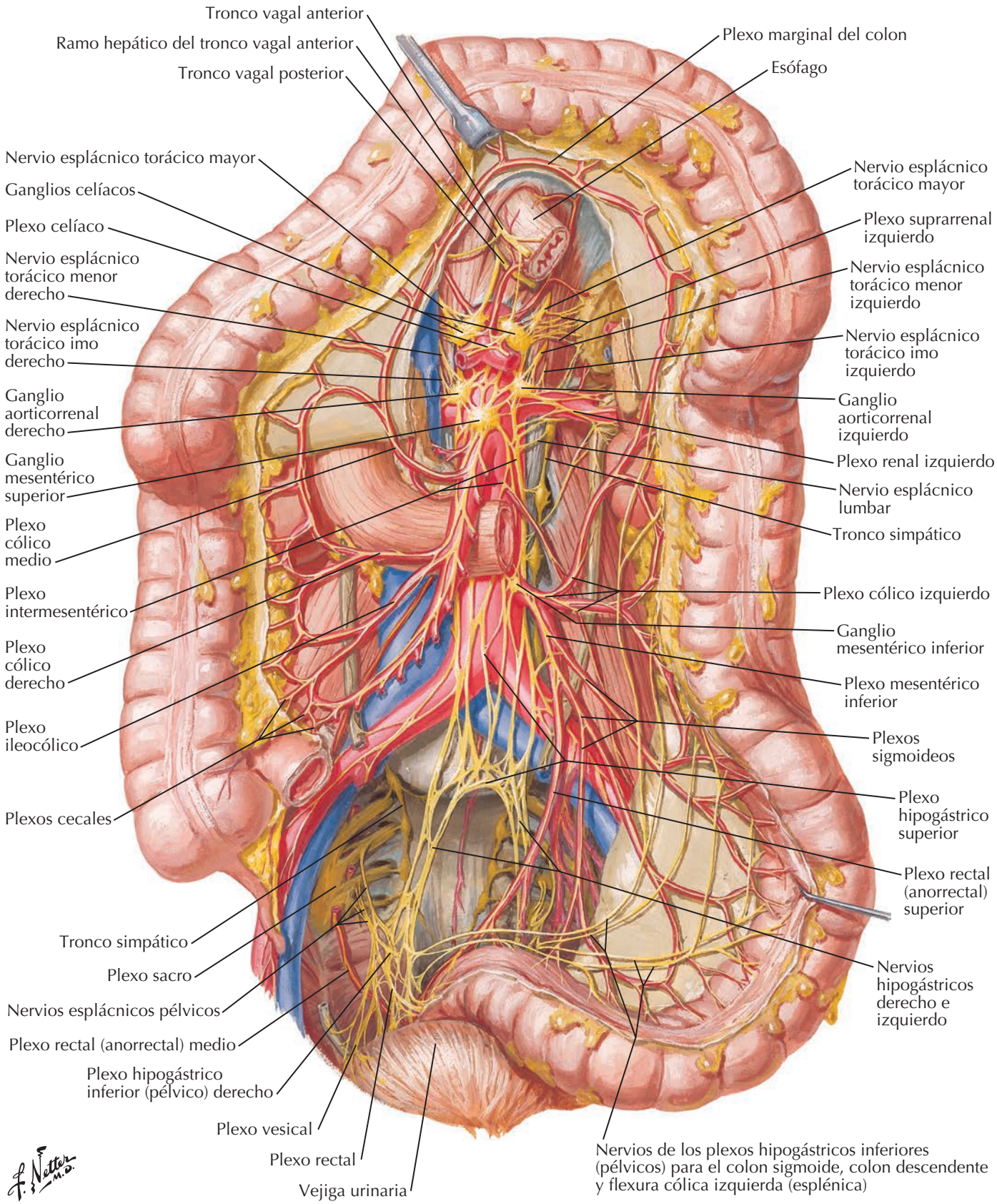

booksmedicos.org

Inervación autónoma del intestino: esquema

Véanse también **láminas S-20, S-21, S-513, S-515, S-517**

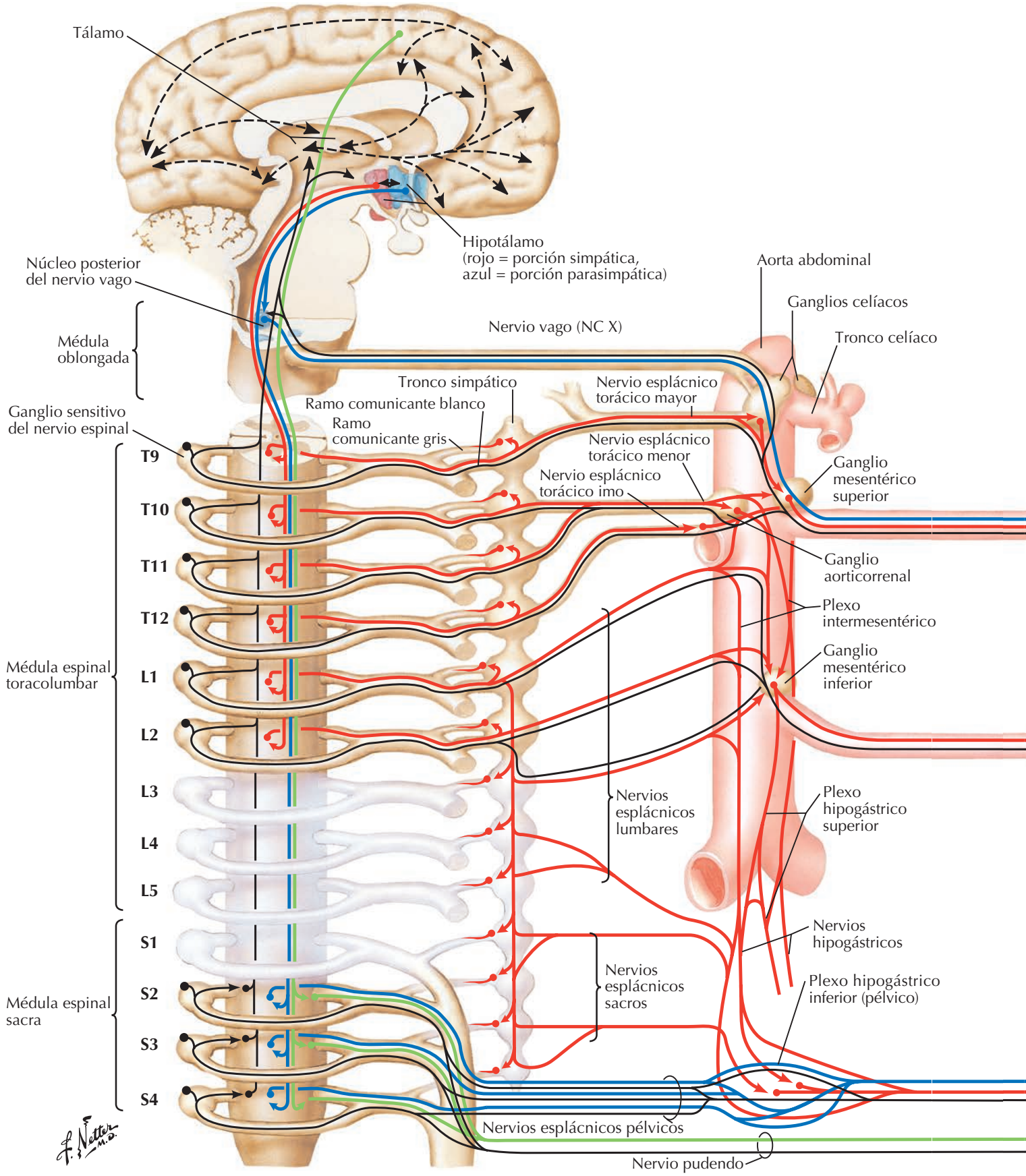

booksmedicos.org

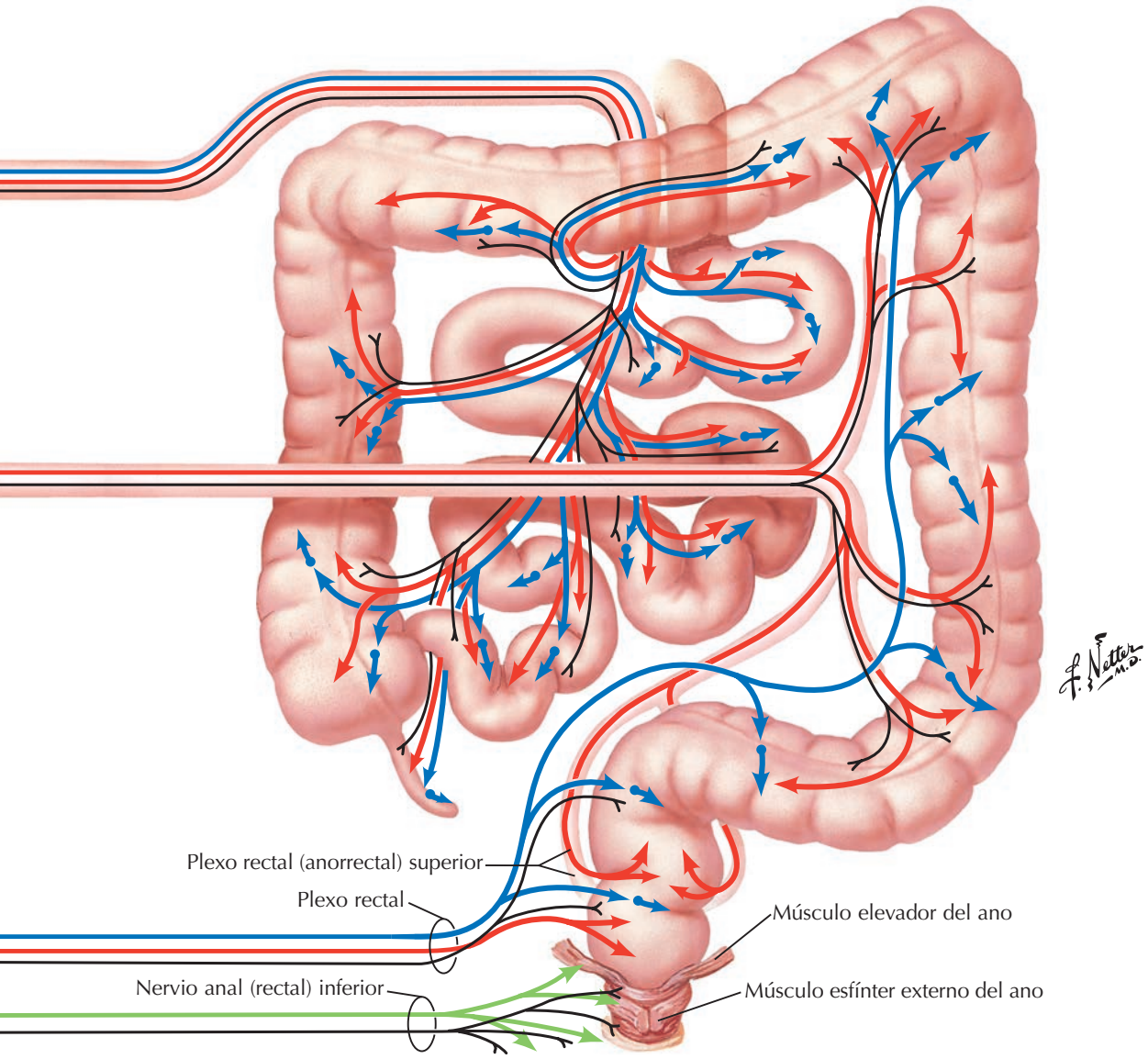

booksmedicos.org

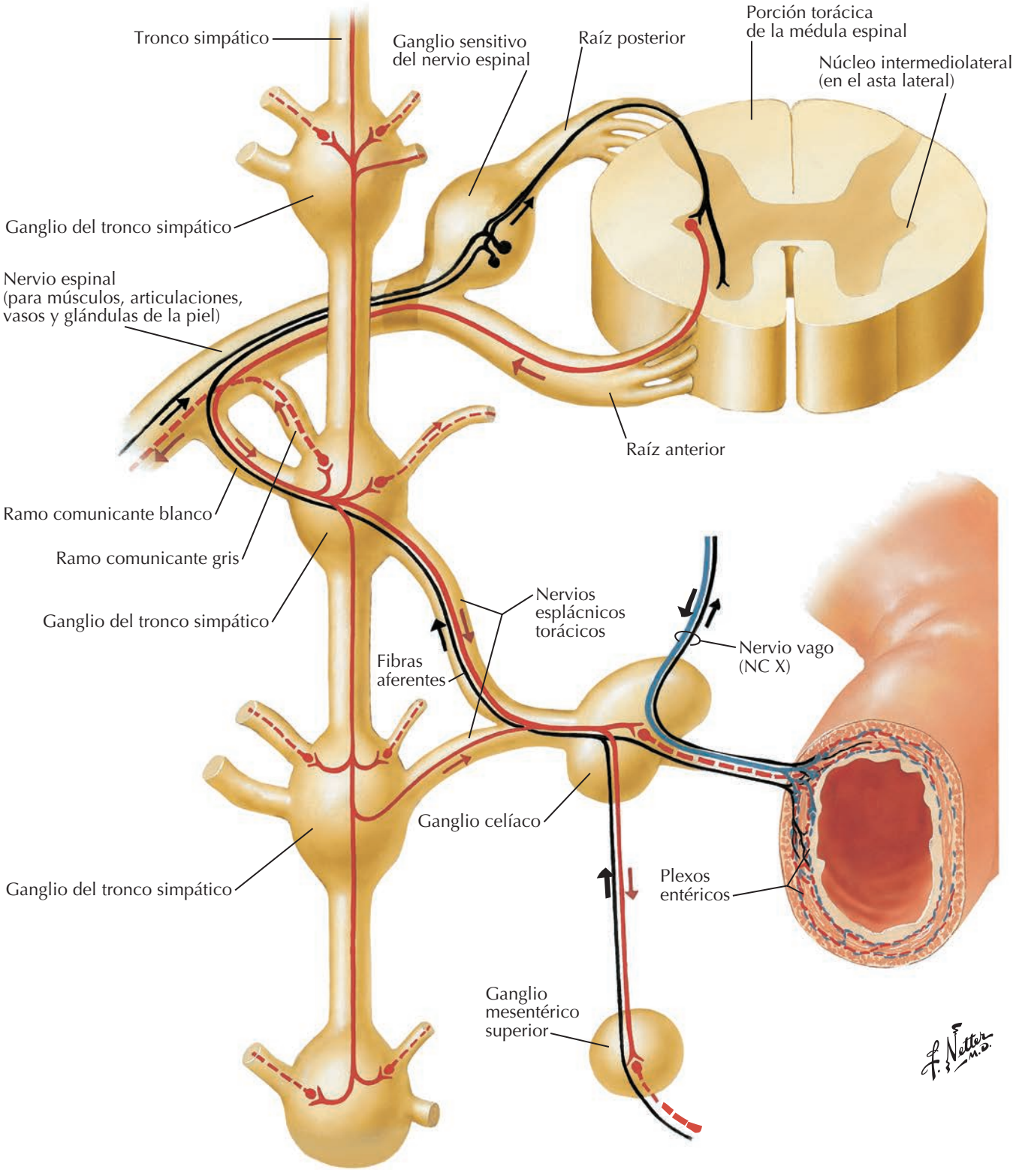

booksmedicos.org

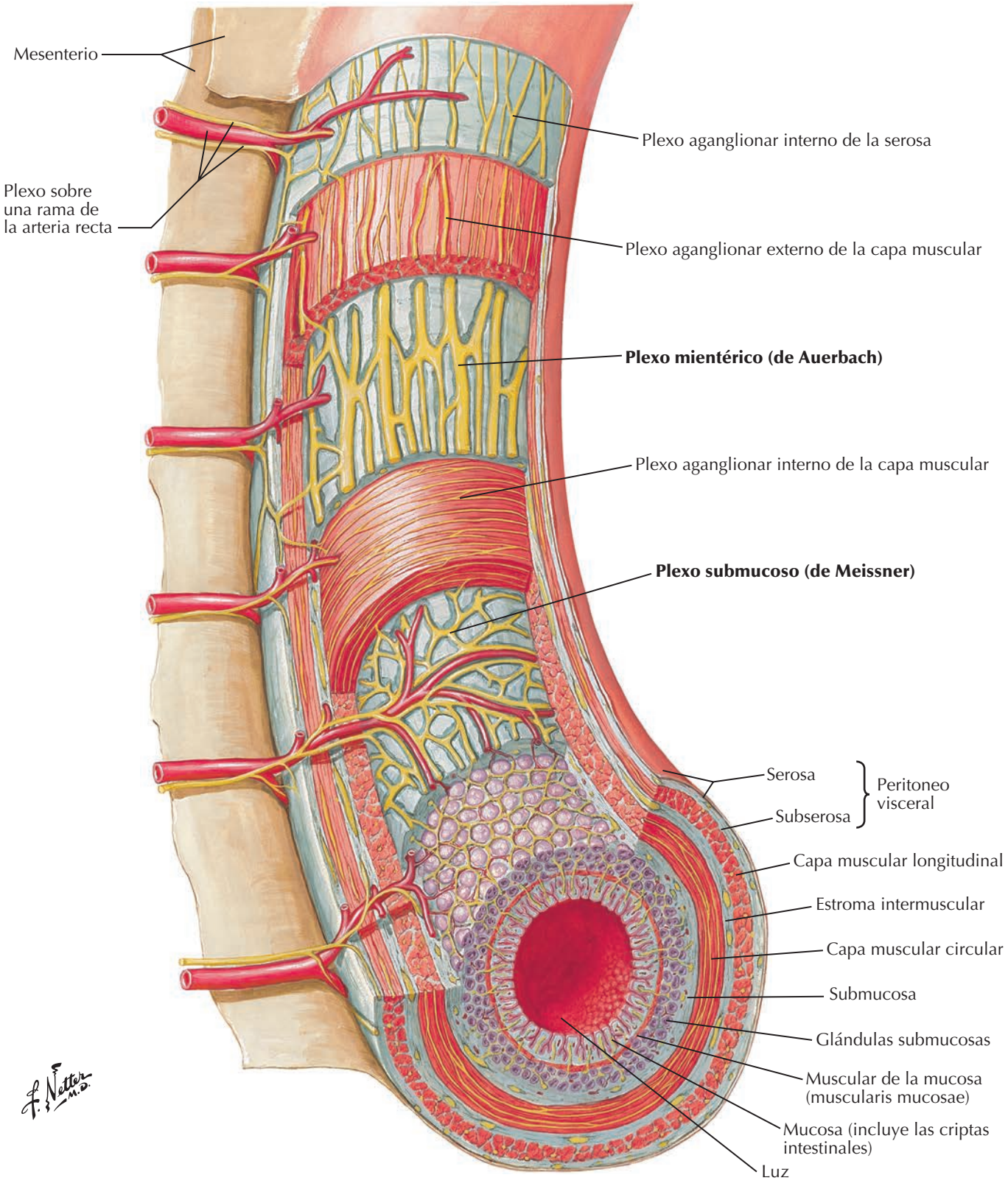

Nota: La pared intestinal se muestra mucho más gruesa que en la realidad.

booksmedicos.org

Véanse también **láminas S-435, S-436, S-451**

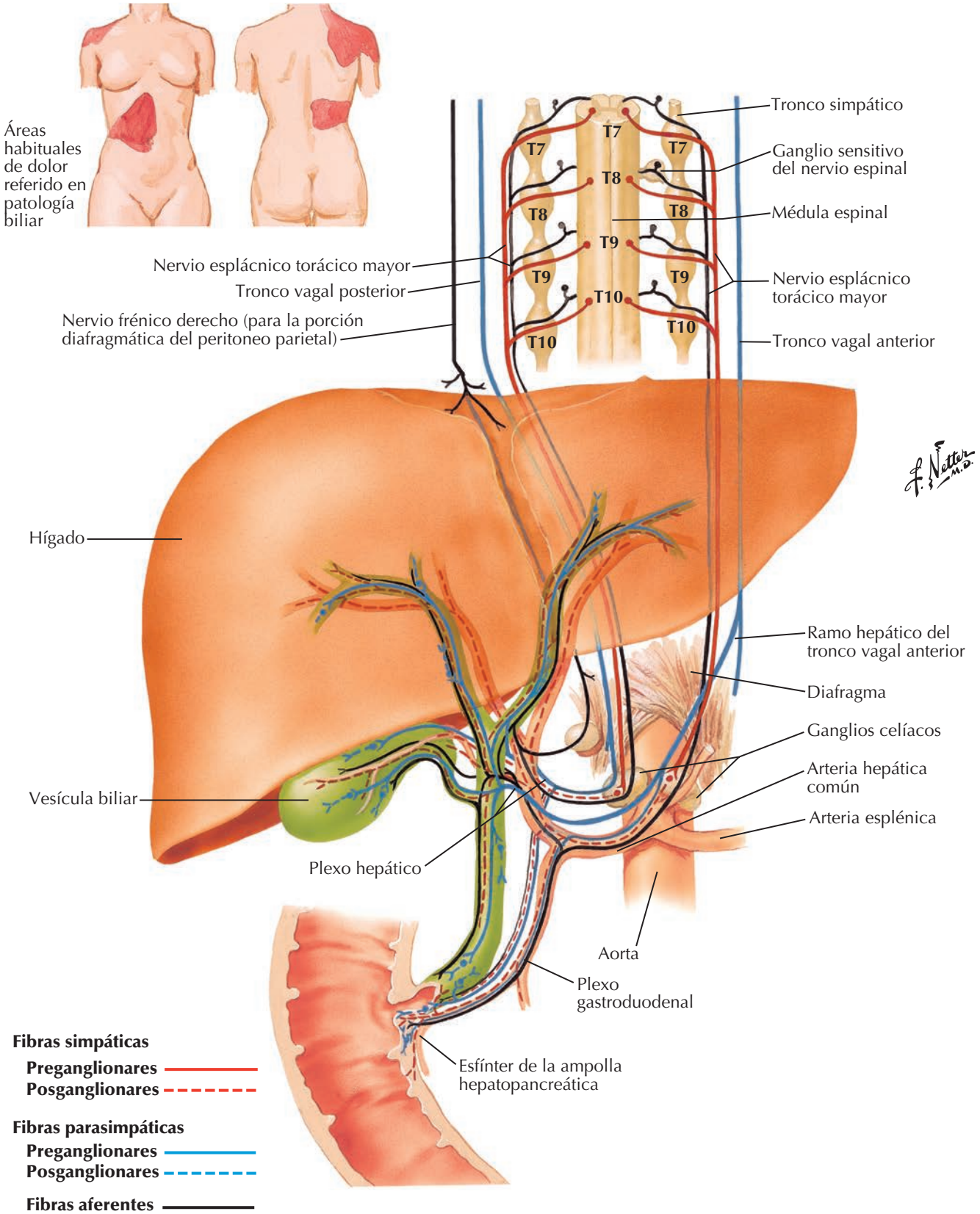

booksmedicos.org

Véanse también **láminas S-20, S-21, S-436**

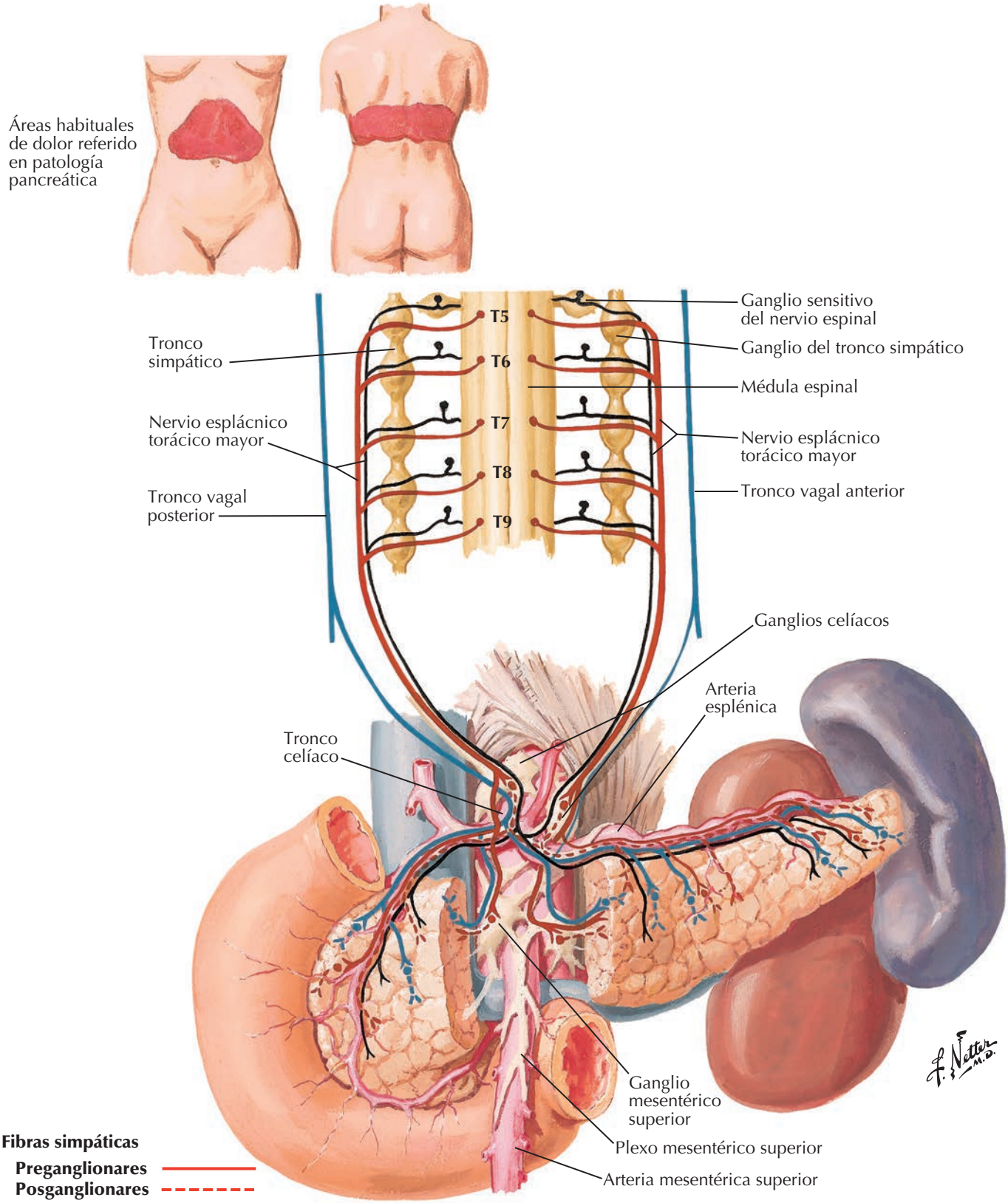

booksmedicos.org

Estructuras con gran* significación clínica

ESTRUCTURAS ANATÓMICAS	IMPORTANCIA CLÍNICA	NÚMEROS DE LÁMINAS
Cabeza y cuello		
Glándula parótida	La inflamación de la glándula debido a una infección (parotiditis) de origen vírica o bacteriana, puede causar dolor y comprimir ramos del nervio facial, produciendo debilidad de los músculos faciales; las arterias carótida externa, temporal superficial y maxilar también pasan a través de la glándula	S-64, S-396
Abdomen		
Hígado	Palpable inferiormente al arco (reborde) costal derecho la hepatomegalia puede producirse en procesos como hepatitis, insuficiencia cardíaca y enfermedades infiltrantes; en las imágenes radiológicas el aspecto encogido y nodular del hígado indica cirrosis; localización frecuente de metástasis	S-395, S-415, S-423
Unión gastroesofágica	Las relajaciones transitorias o la hipotonía del esfínter esofágico inferior pueden causar enfermedad por reflujo gastroesofágico (ERGE), una causa habitual de dolor epigástrico; localización frecuente de cáncer de esófago	S-413, S-414, S-541
Estómago y duodeno	Localización principal de úlceras pépticas; el uso excesivo de antiinflamatorios no esteroideos (AINES) y/o la infección por *Helicobacter pylori* pueden causar ulceración	S-414, S-415, S-417
Píloro	La estenosis pilórica hipertrófica infantil provoca vómitos posprandiales en proyectil en los recién nacidos	S-414
Papila duodenal mayor (de Vater)	Se cateteriza e inyecta con contraste durante una colangiopancreatografía retrógrada endoscópica (CPRE), un procedimiento de diagnóstico común; la disfunción del esfínter de la ampolla hepatopancreática (esfínter de Oddi) puede obstruir el flujo biliar a través de la papila duodenal mayor, provocando dolor en el cuadrante superior derecho	S-421, S-432
Apéndice vermiforme	Propenso a la inflamación y rotura (apendicitis); puede tener posición retrocecal, en cuyo caso la apendicitis causa inflamación de la fascia del psoas adyacente y una localización atípica del dolor	S-425, S-427
Colon	Localización frecuente de divertículos y neoplasias malignas; la colonoscopia se realiza para explorar el cáncer de colon	S-428
Vesícula biliar	Puede inflamarse (colecistitis) y provocar dolor secundariamente a los cálculos biliares que obstruyen el conducto cístico	S-429, S-432, S-435, S-456
Conducto colédoco	Los cálculos biliares pueden quedar impactados en el conducto colédoco (coledocolitiasis), lo que provoca hepatitis e ictericia; algunos casos pueden complicarse con pancreatitis y/o infección del conducto colédoco obstruido (colangitis); las piedras pequeñas pueden ser problemáticas, mientras que las piedras grandes generalmente permanecen en la vesícula biliar y son más frecuentemente asintomáticas; para localizar y aliviar la obstrucción se realiza una CPRE	S-429, S-430, S-432
Ombligo	Resto de la inserción del cordón umbilical que contiene los vasos umbilicales fetales; punto de referencia para localizar el plano transumbilical, que se utiliza para dividir el abdomen en cuadrantes; marca la posición del dermatoma T10; se usa para localizar el punto de McBurney; ubicación frecuente de hernias en la pared abdominal	S-8, S-395
Páncreas	Se sitúa básicamente retroperitoneal y profundo al estómago; por tanto, el páncreas inflamado (pancreatitis) puede ser comprimido por el estómago y causar dolor intenso referido en el dorso (espalda); la pancreatitis, muy a menudo a causa de obstrucción biliar o alcoholismo, puede causar complicaciones graves potencialmente mortales; el cáncer de cabeza/cuello de páncreas puede comprimir el árbol biliar	S-417, S-433, S-457
Pelvis		
Recto y conducto anal	Se examina mediante tacto rectal para detectar hemorroides internas, retención fecal y cáncer rectal	S-221, S-226, S-428
Peritoneo	Localización frecuente de diseminación metastásica del cáncer de ovario a través del líquido peritoneal en la cavidad peritoneal	S-483, S-485

*La selección se basa en general en datos clínicos y en correlaciones clínicas discutidas frecuentemente en cursos de anatomía macroscópica.

booksmedicos.org

booksmedicos.org

SISTEMA URINARIO 9

Visión general	S-458	**Estructuras con gran significación clínica**	Tabla 9.1
Riñones y uréter	S-459 a S-463	**Láminas electrónicas extra**	S-BP 83 a S-BP 88
Vejiga urinaria y uretra	S-464 a S-466		
Vasculatura e inervación	S-467 a S-471		

LÁMINAS ELECTRÓNICAS EXTRA

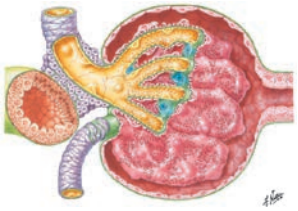

S-BP 83 Histología del corpúsculo renal



S-BP 84 Nefrona y túbulo colector: esquema

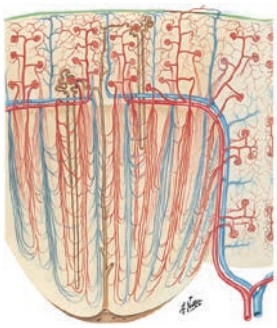

S-BP 85 Vasos sanguíneos en el parénquima del riñón: esquema

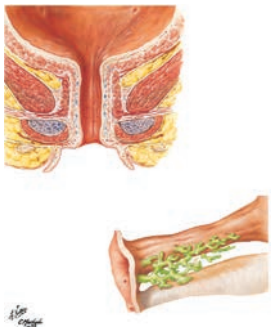

S-BP 86 Uretra femenina

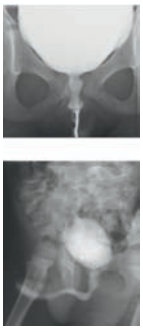

S-BP 87 Cistouretrografías en el hombre y la mujer

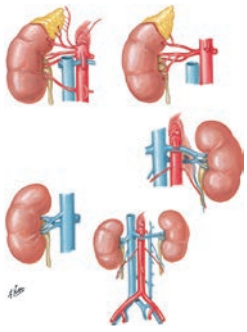

S-BP 88 Variaciones de la arteria y vena renales

booksmedicos.org

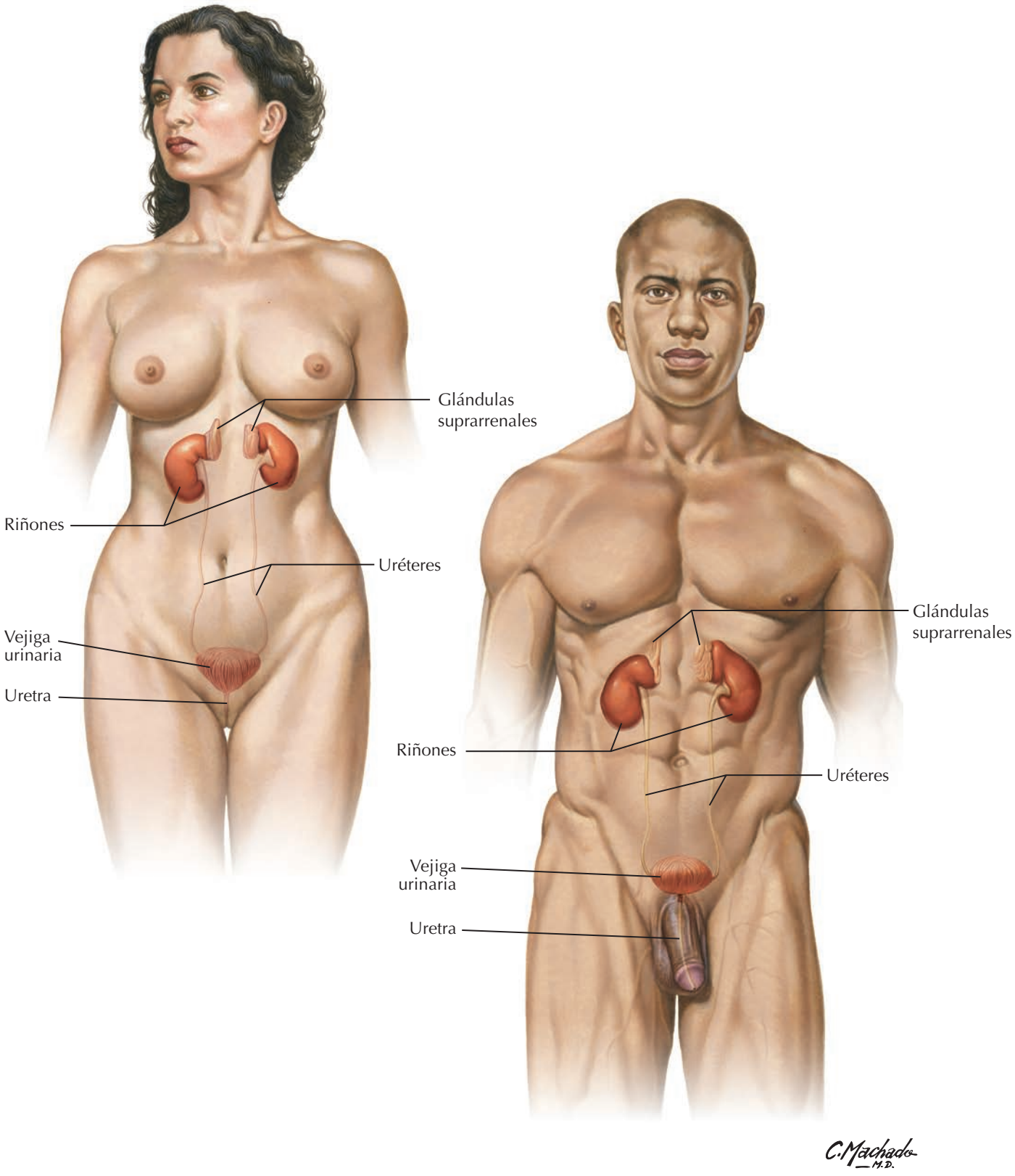

booksmedicos.org

Véanse también **láminas S-419, S-531**

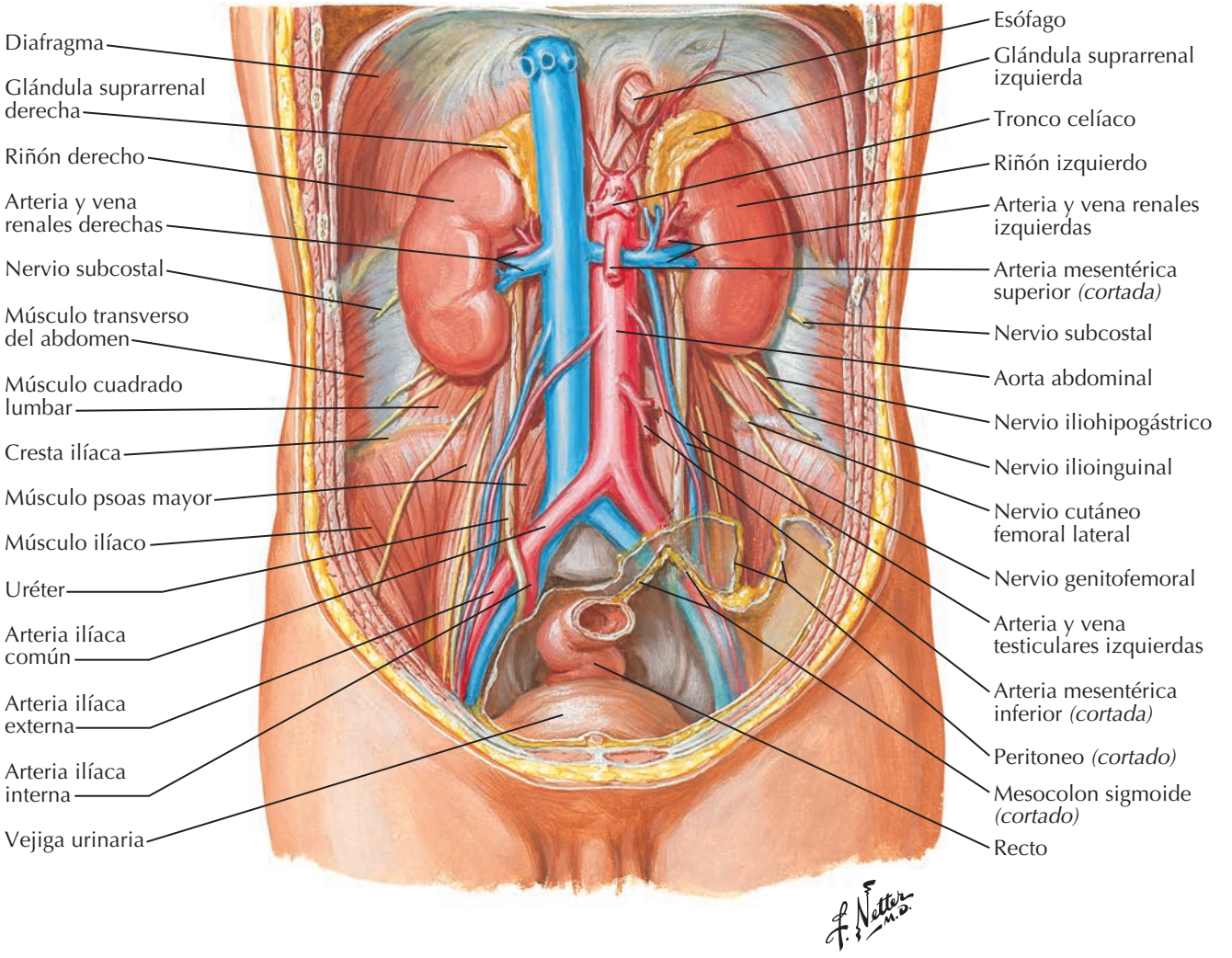

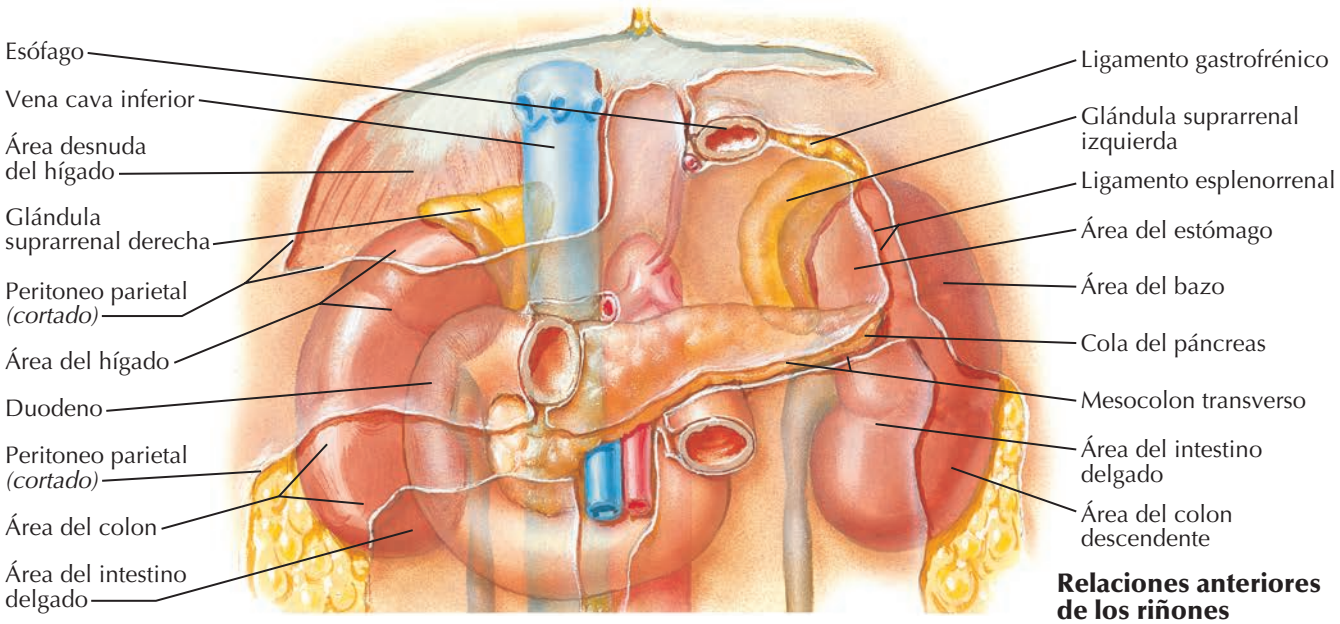

Relaciones anteriores de los riñones

booksmedicos.org

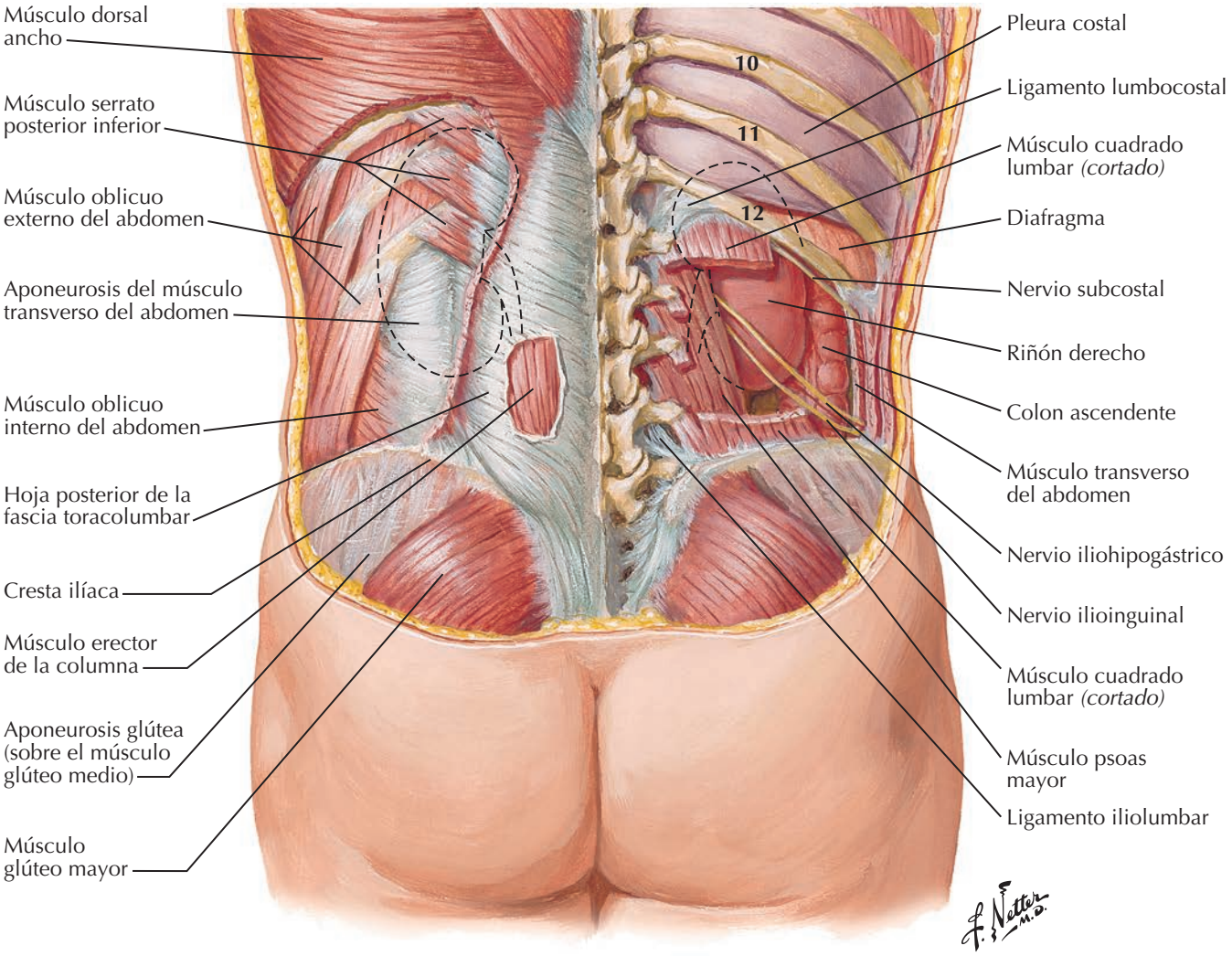

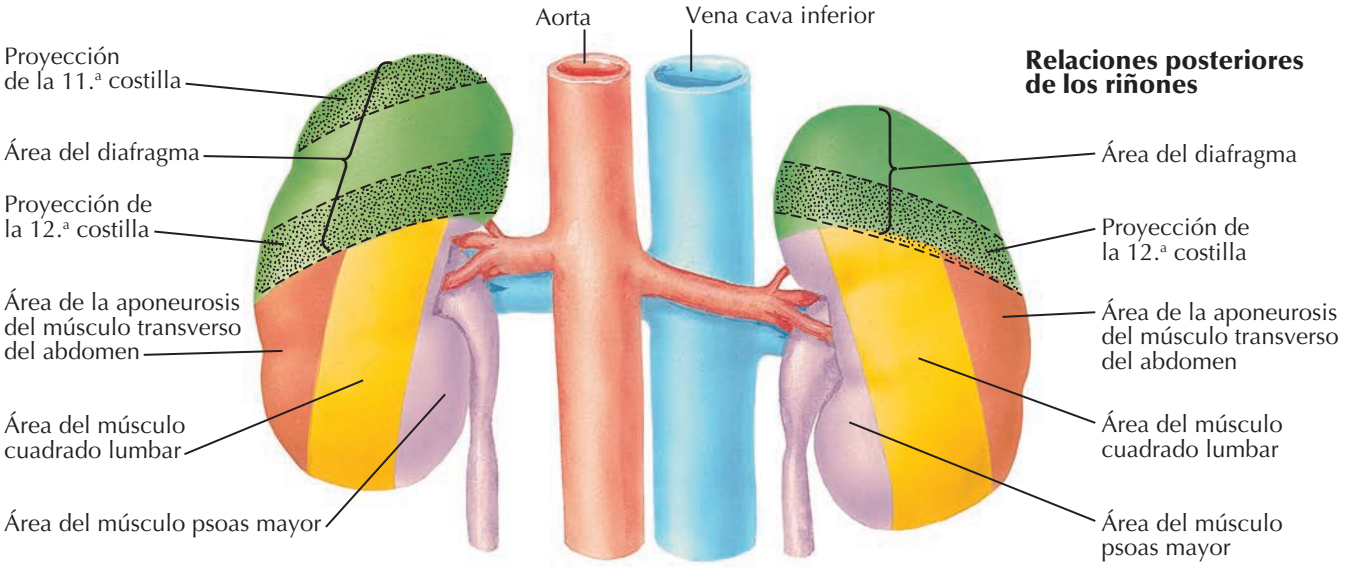

booksmedicos.org

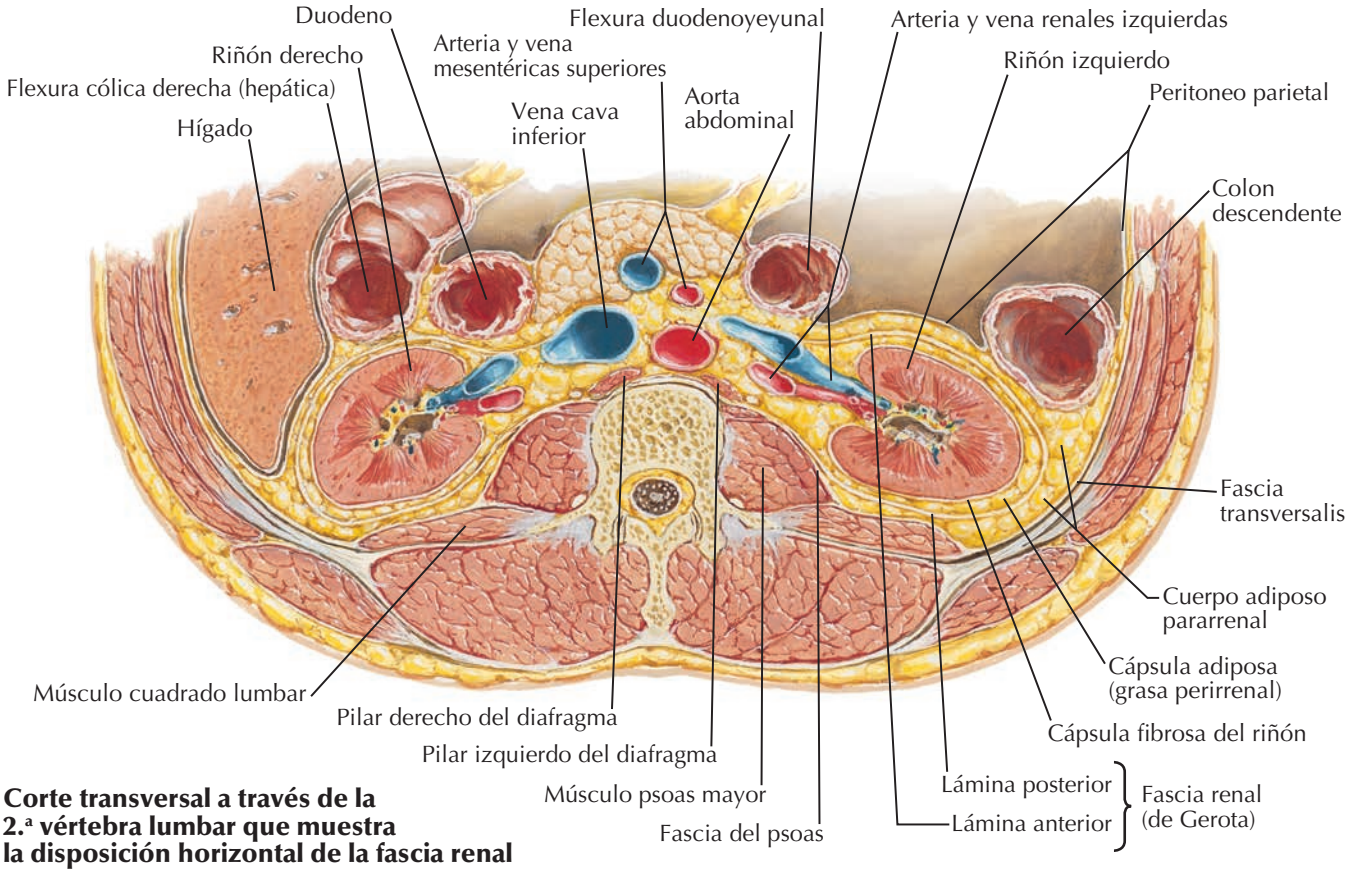

Corte transversal a través de la 2.ª vértebra lumbar que muestra la disposición horizontal de la fascia renal

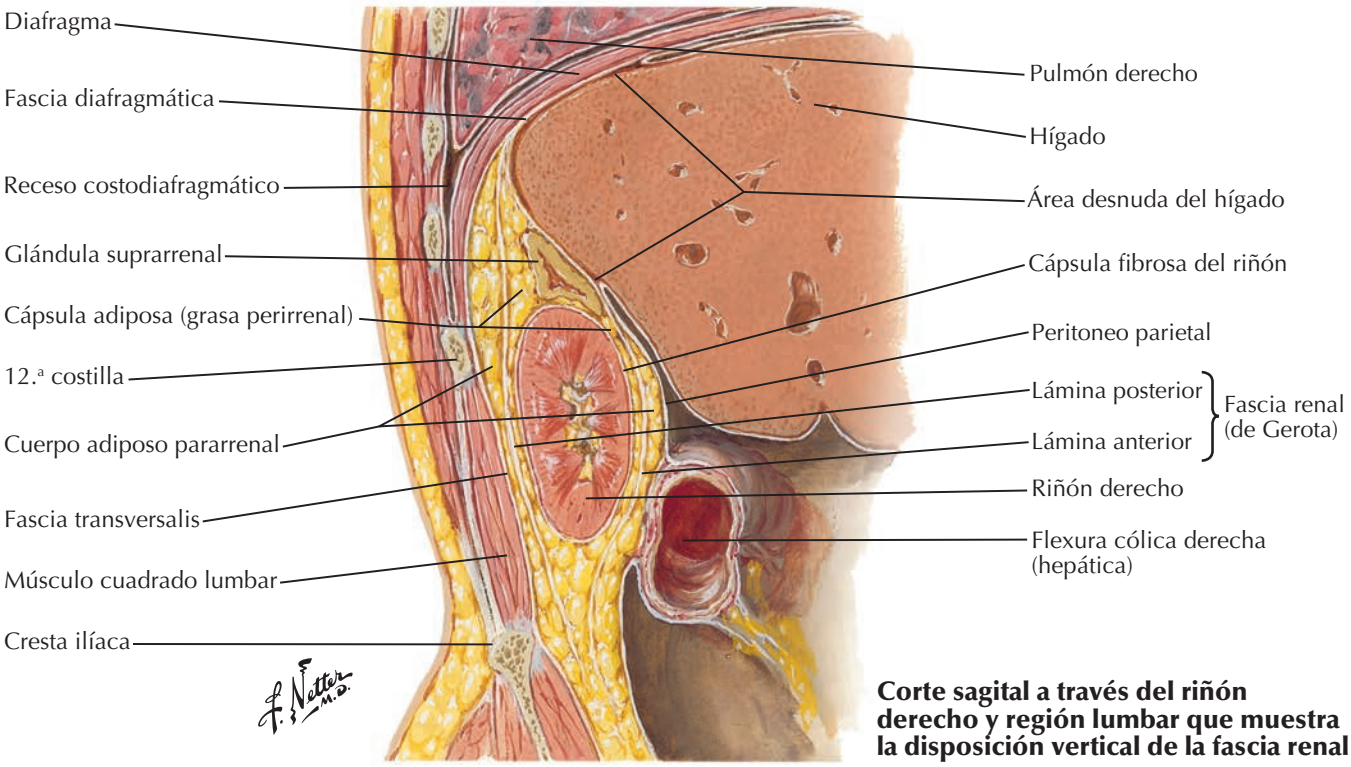

Corte sagital a través del riñón derecho y región lumbar que muestra la disposición vertical de la fascia renal

booksmedicos.org

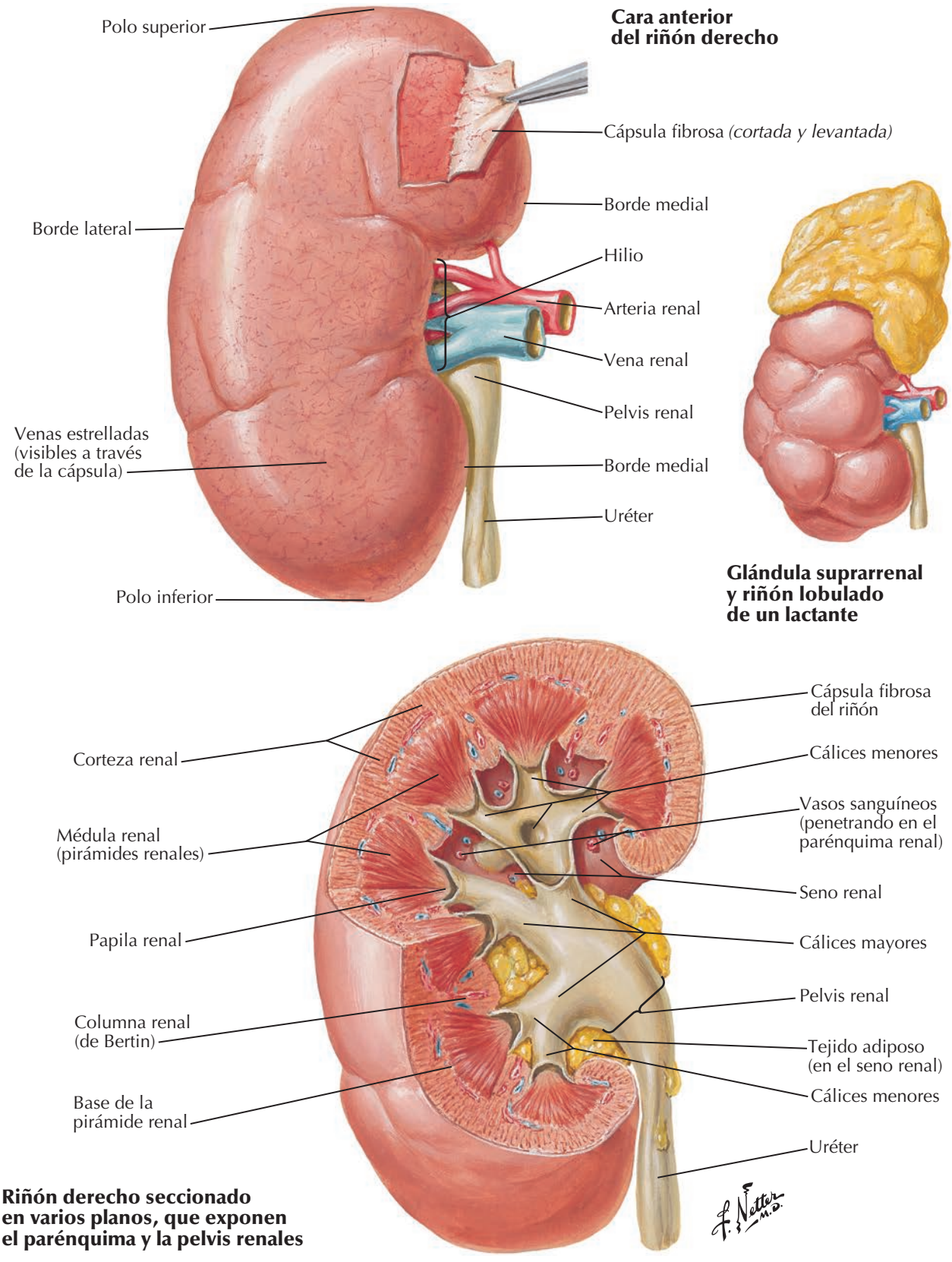

Riñón derecho seccionado en varios planos, que exponen el parénquima y la pelvis renales

booksmedicos.org

Véanse también **láminas S-486, S-529, S-BP 96**

Uréteres en el hombre: visión anterior

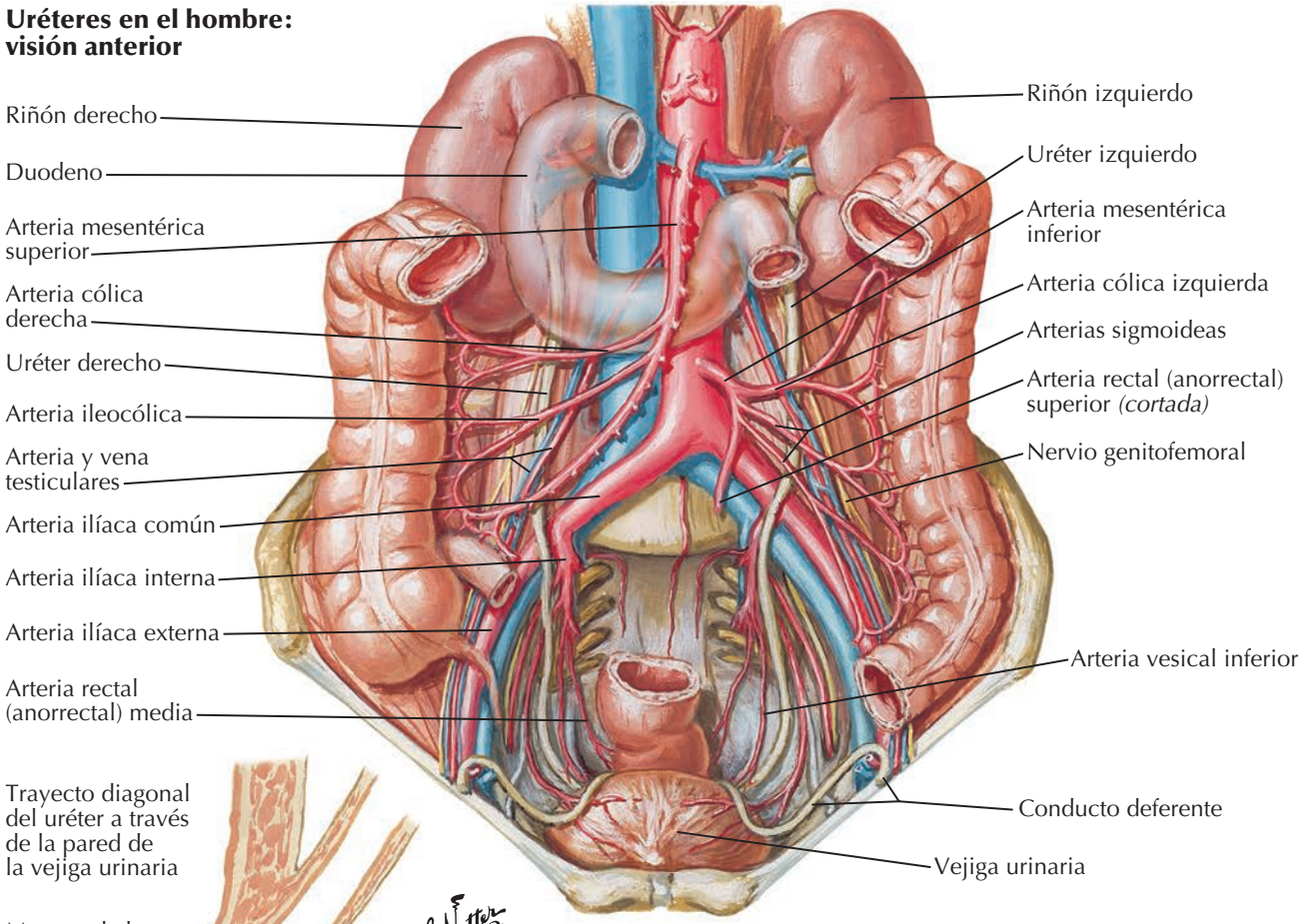

Uréteres en la mujer: visión superior

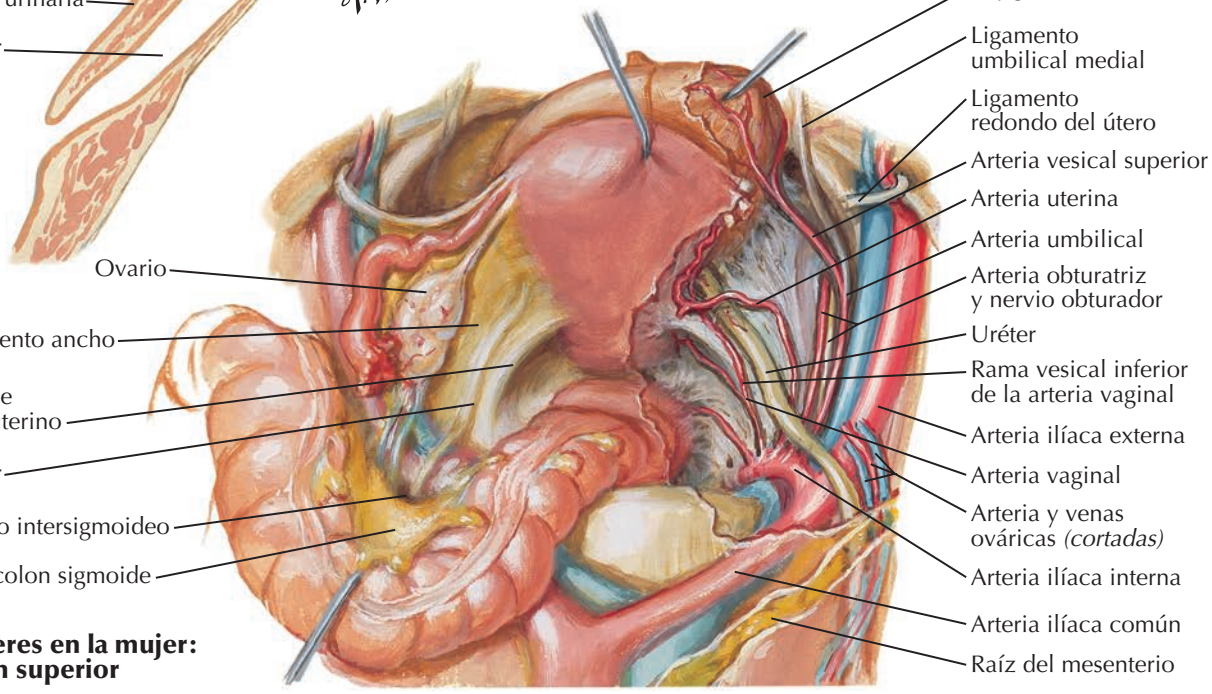

booksmedicos.org

Mujer: corte sagital medio

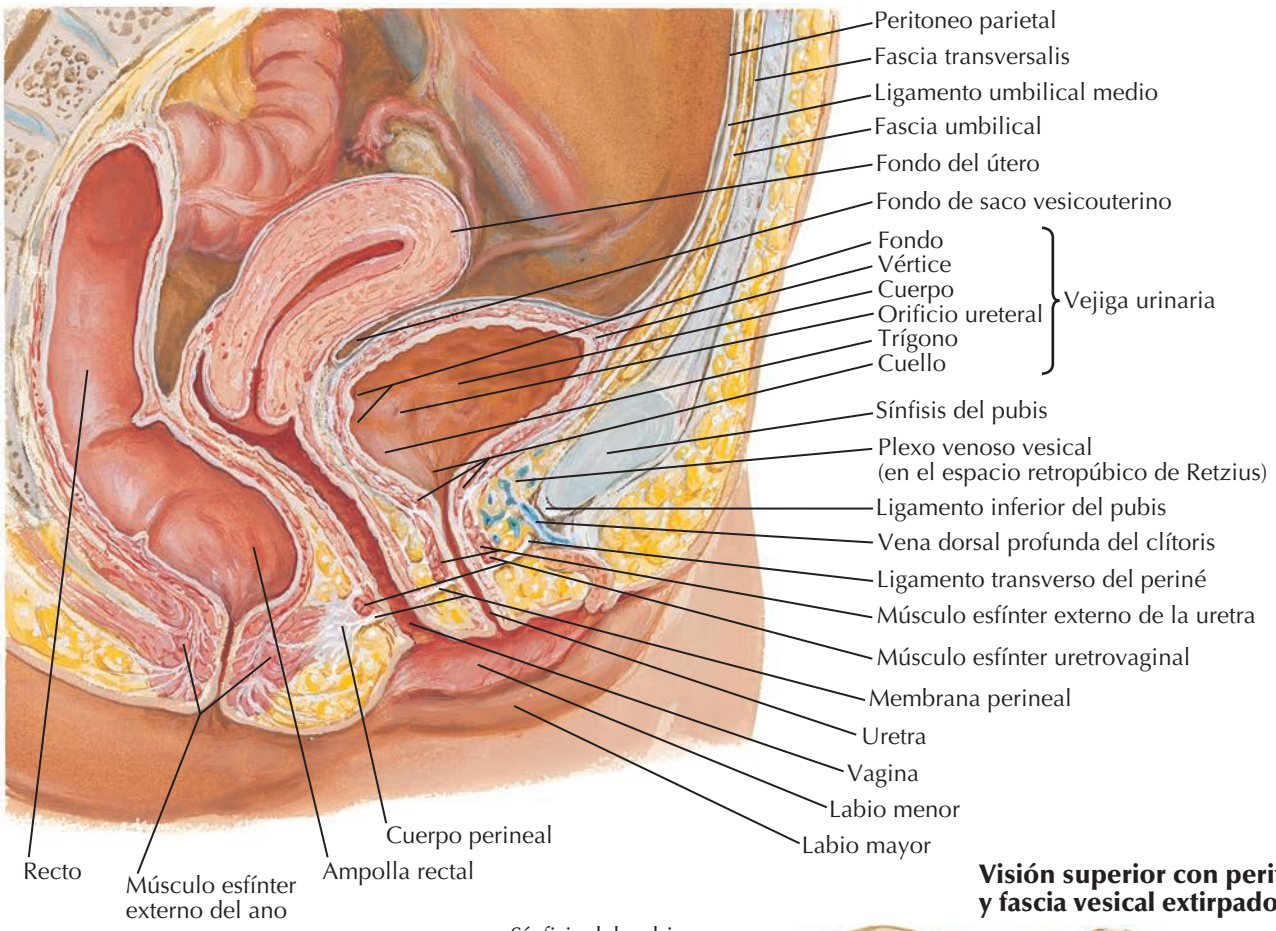

Visión superior con peritoneo y fascia vesical extirpados

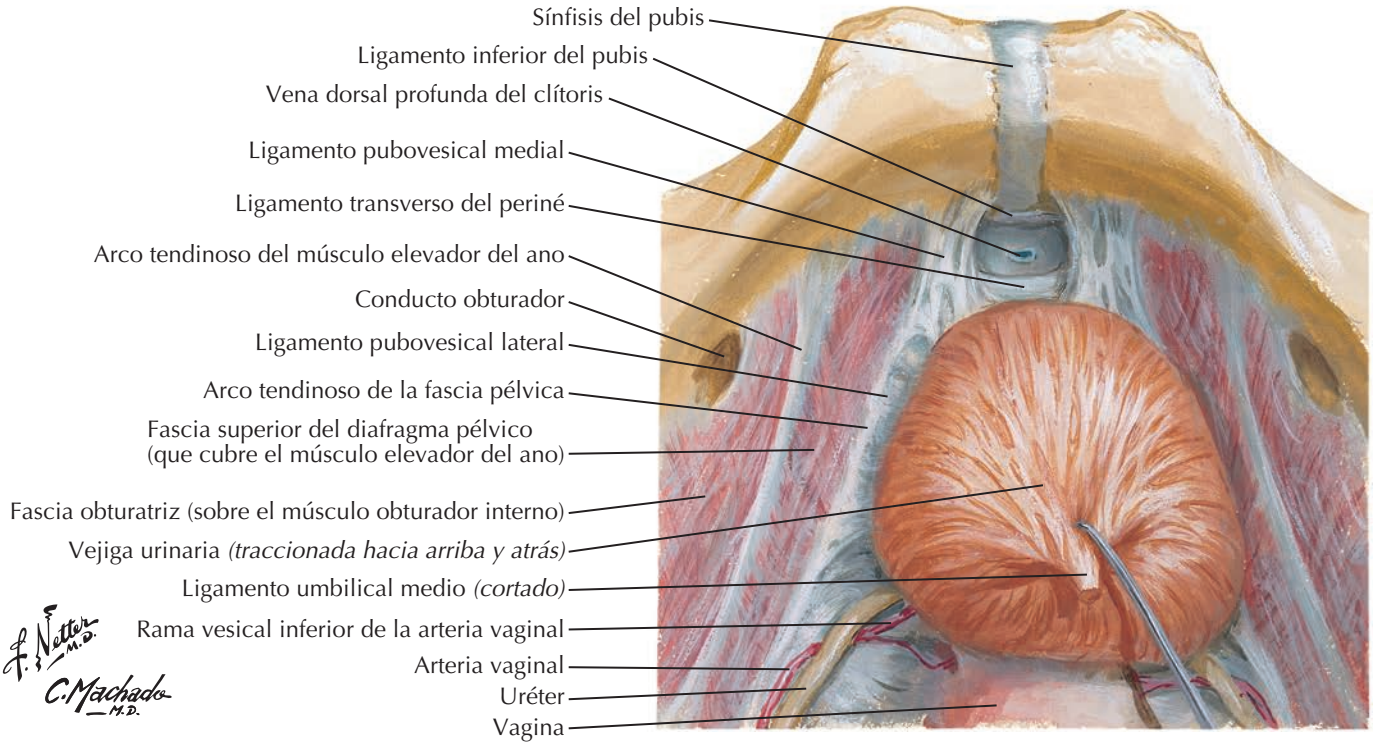

booksmedicos.org

Véanse también **láminas S-485, S-496, S-503, S-504, S-BP 86, S-BP 87**

Mujer: corte frontal

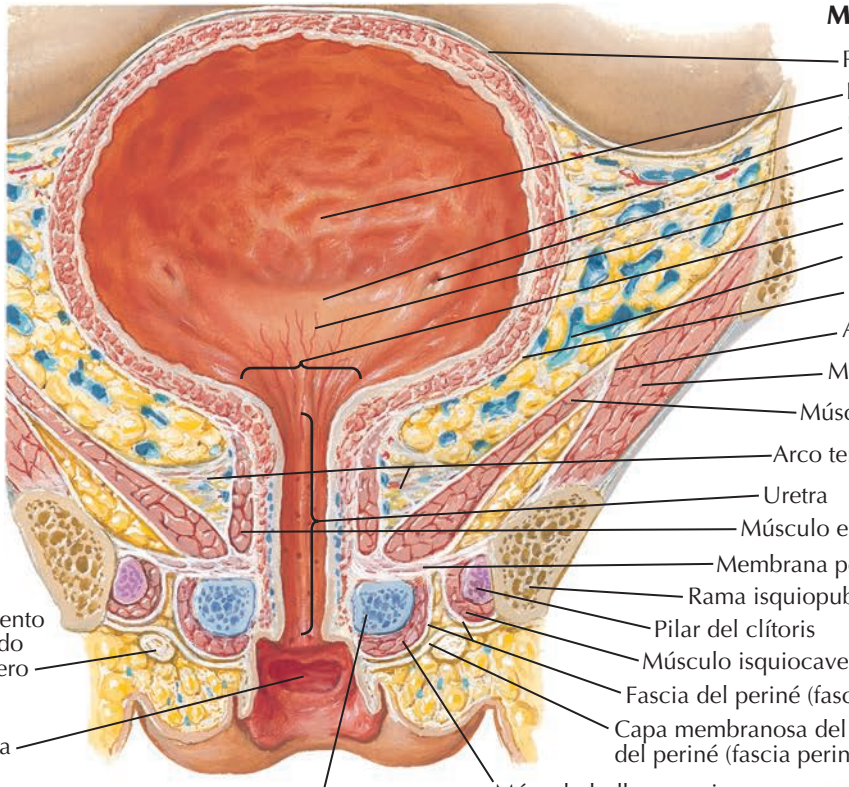

Porción pélvica del peritoneo
Fondo de la vejiga
Pliegue interuretérico
Orificio ureteral izquierdo
Trígono vesical
Cuello de la vejiga
Plexo venoso vesical
Fascia vesical
Arco tendinoso del músculo elevador del ano
Músculo obturador interno
Músculo elevador del ano
Arco tendinoso de la fascia pélvica
Uretra
Músculo esfínter externo de la uretra
Membrana perineal
Rama isquiopubiana
Pilar del clítoris
Músculo isquiocavernoso
Fascia del periné (fascia perineal de Gallaudet)
Capa membranosa del tejido subcutáneo del periné (fascia perineal de Colles)
Ligamento redondo del útero
Vagina
Bulbo del vestíbulo
Músculo bulboesponjoso

Hombre: corte frontal

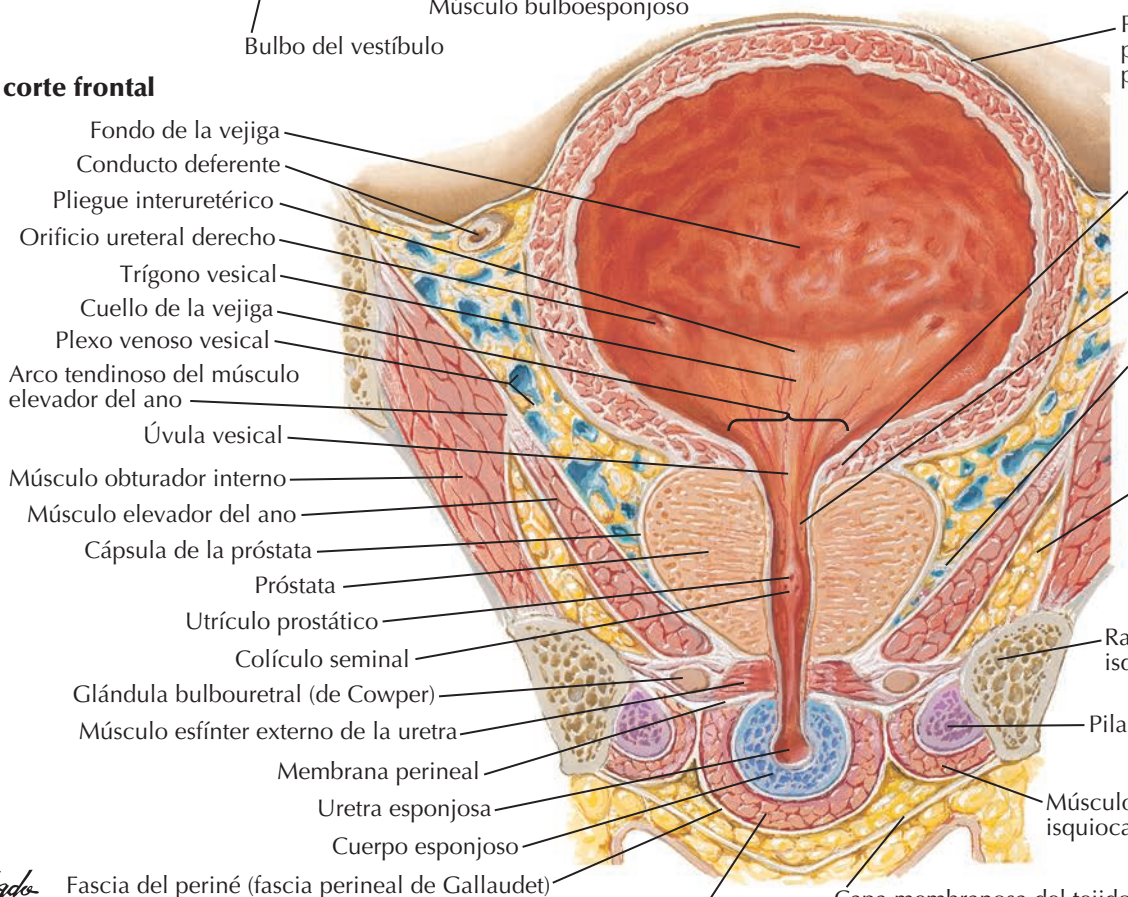

Fondo de la vejiga
Conducto deferente
Pliegue interuretérico
Orificio ureteral derecho
Trígono vesical
Cuello de la vejiga
Plexo venoso vesical
Arco tendinoso del músculo elevador del ano
Úvula vesical
Músculo obturador interno
Músculo elevador del ano
Cápsula de la próstata
Próstata
Utrículo prostático
Colículo seminal
Glándula bulbouretral (de Cowper)
Músculo esfínter externo de la uretra
Membrana perineal
Uretra esponjosa
Cuerpo esponjoso
Fascia del periné (fascia perineal de Gallaudet)
Músculo bulboesponjoso
Porción pélvica del peritoneo
Esfínter interno de la uretra
Uretra prostática
Arco tendinoso de la fascia pélvica
Receso anterior de la fosa isquioanal
Rama isquiopubiana
Pilar del pene
Músculo isquiocavernoso
Capa membranosa del tejido subcutáneo del periné (fascia perineal de Colles)

F. Netter M.D. C. Machado M.D.

booksmedicos.org

Véanse también **láminas S-493, S-494, S-BP 86**

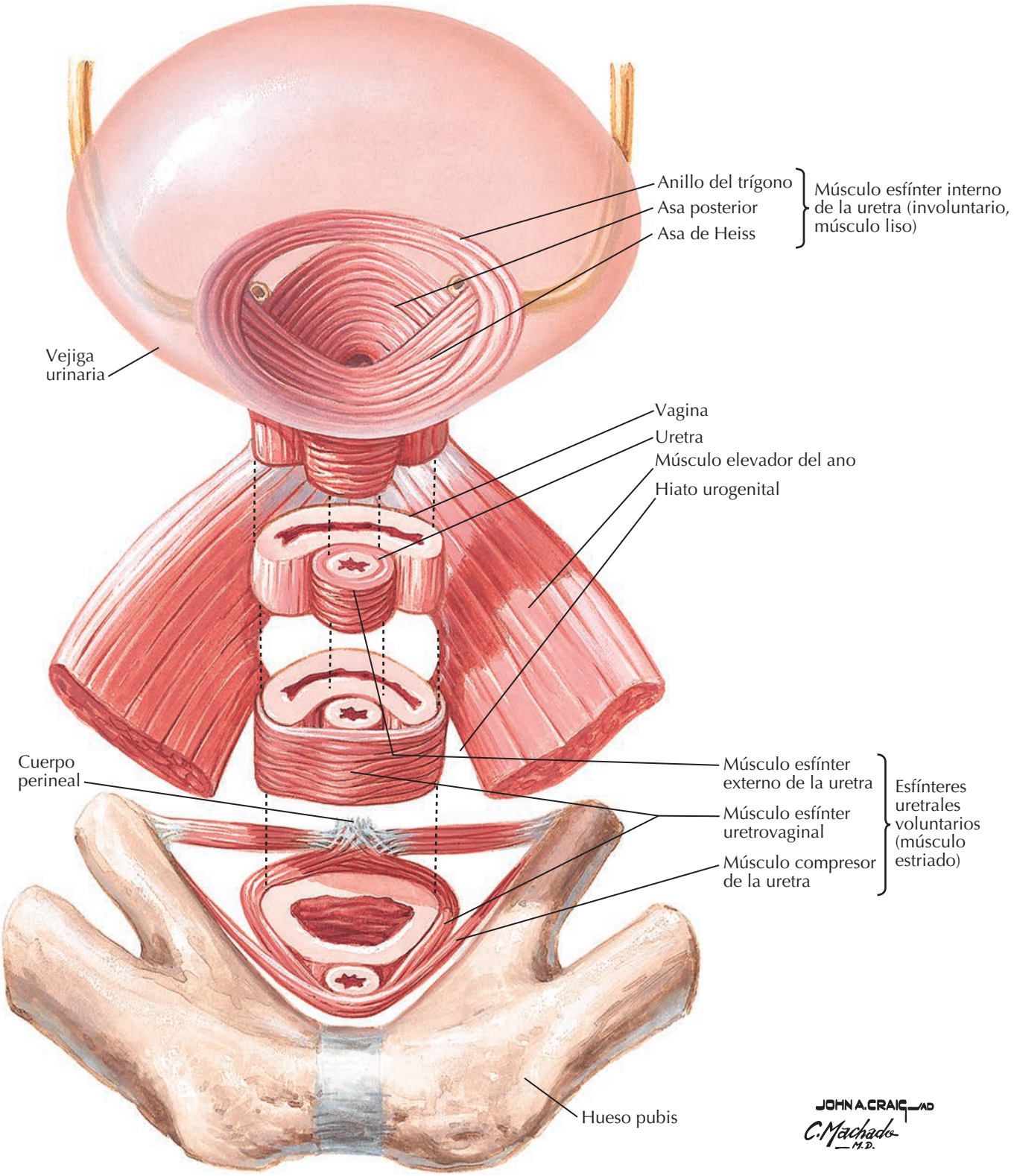

booksmedicos.org

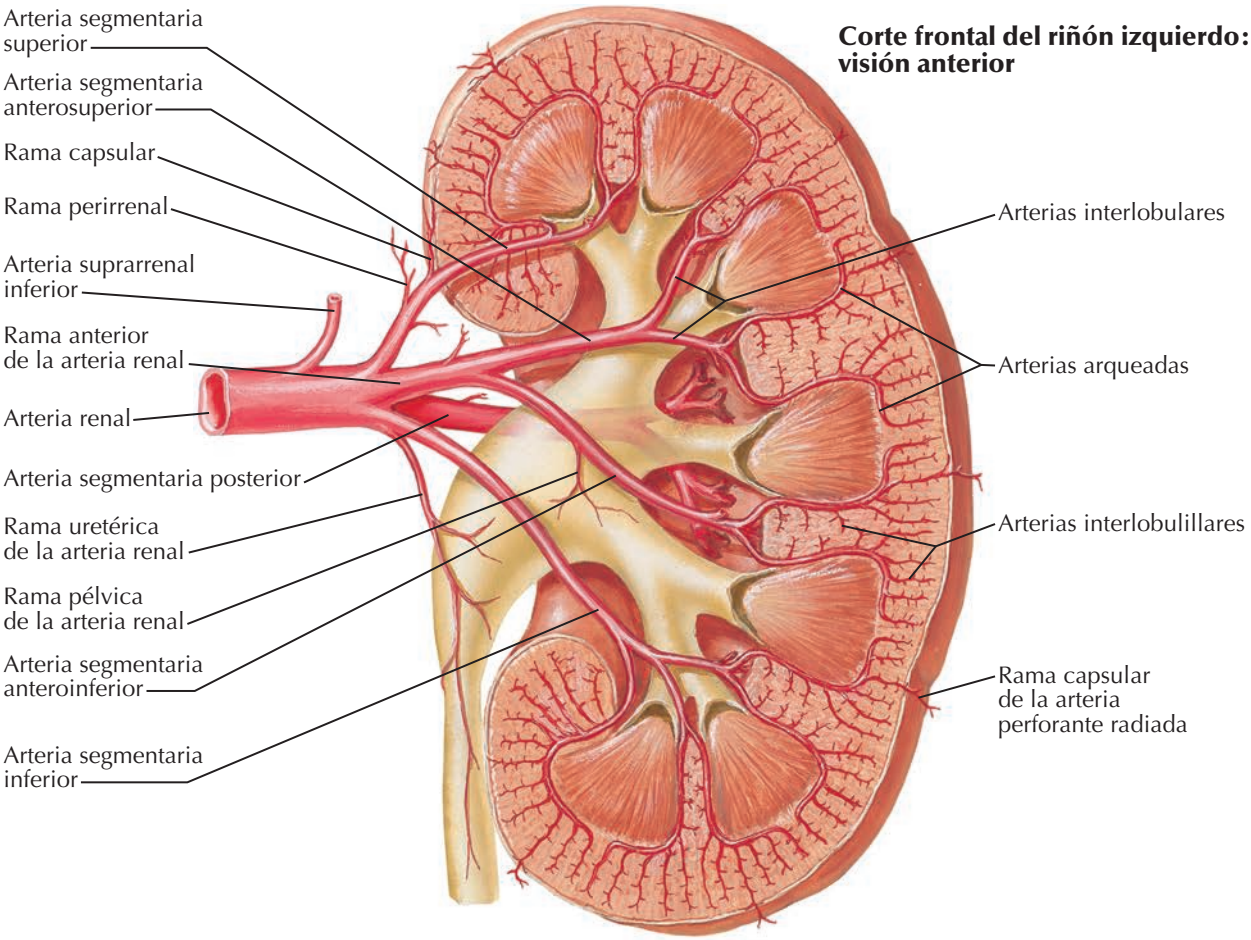

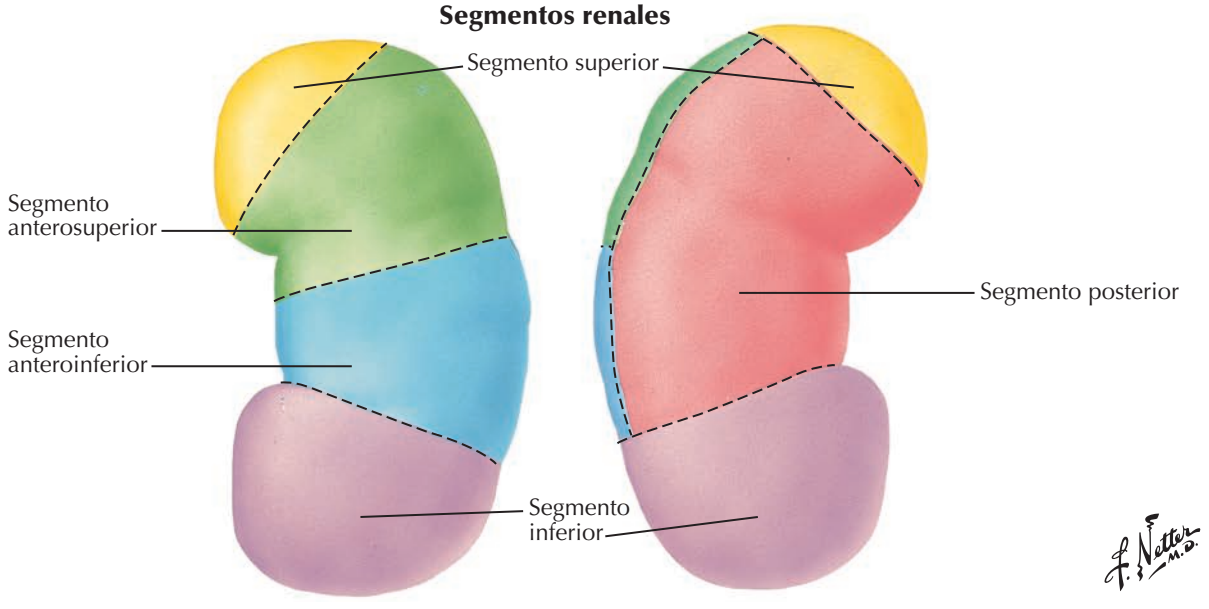

booksmedicos.org

Véase también **lámina S-BP 88**

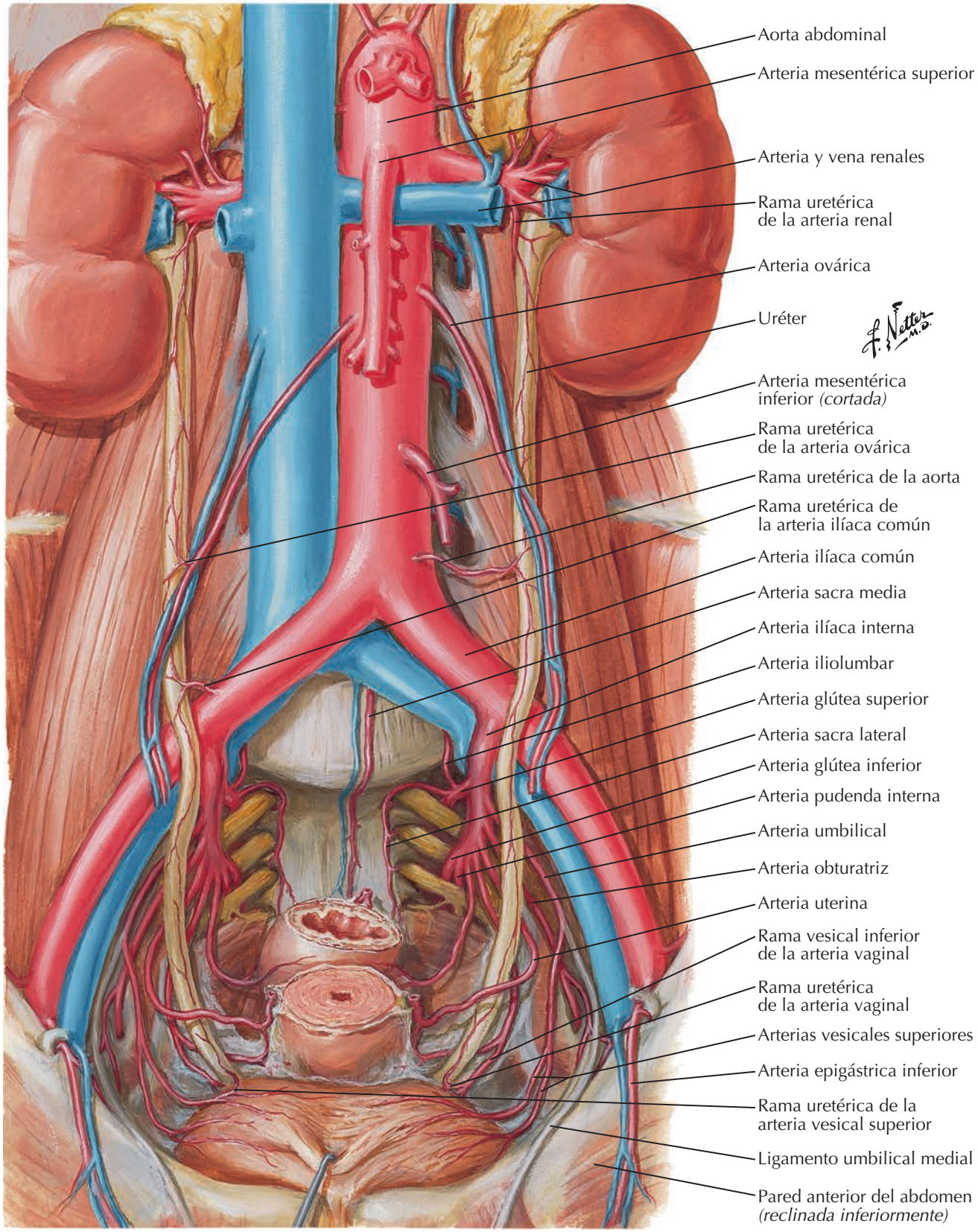

booksmedicos.org

Nervios autónomos de riñones, uréteres y vejiga urinaria

Véase también **lámina S-452**

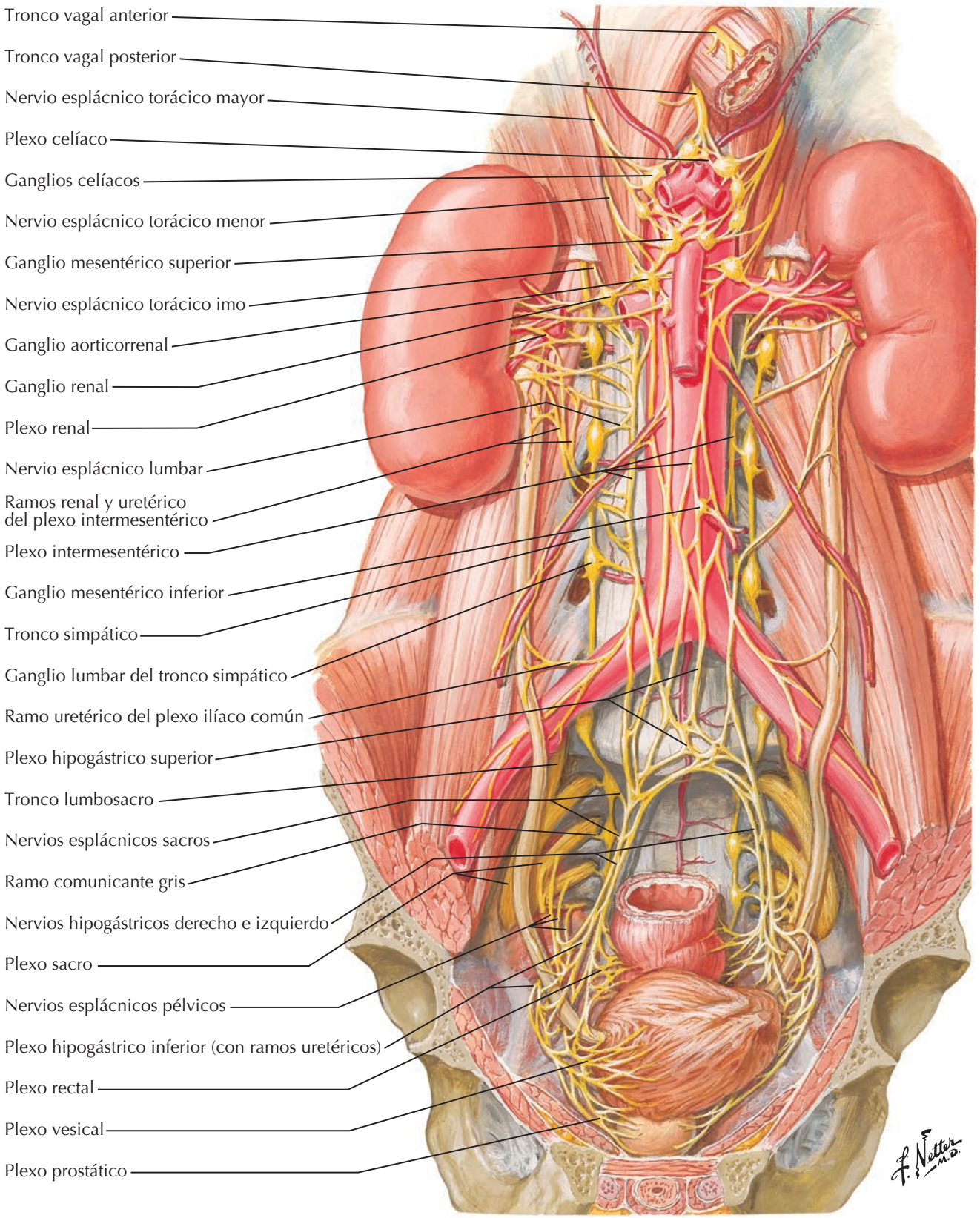

booksmedicos.org

Inervación autónoma de los riñones y porción abdominal de los uréteres: esquema

Véase también **lámina S-452**

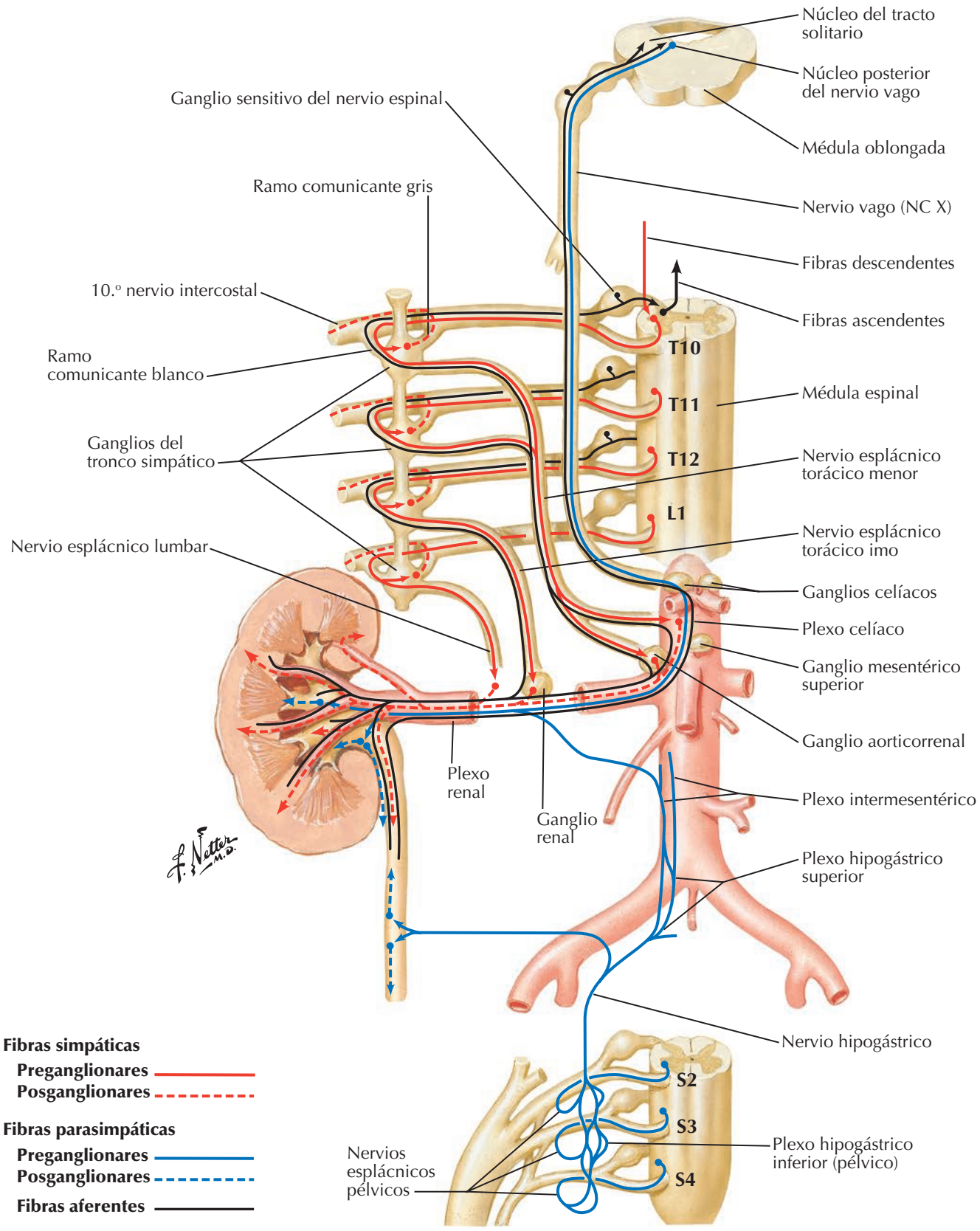

booksmedicos.org

Inervación de la vejiga urinaria y porción inferior del uréter: esquema

Véase también **lámina S-452**

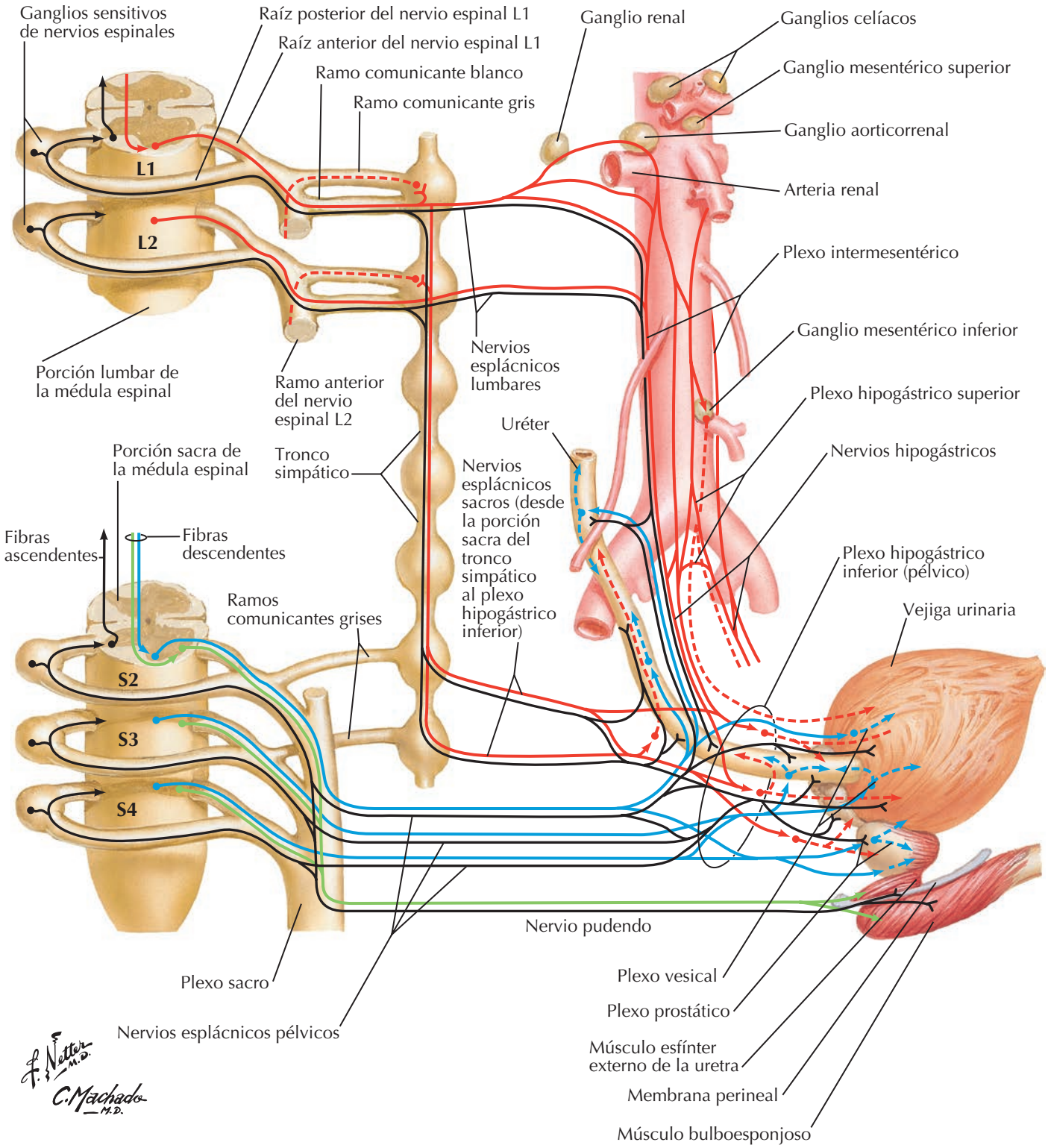

Fibras simpáticas { **Preganglionares** / **Posganglionares**

Fibras parasimpáticas { **Preganglionares** / **Posganglionares**

Fibras eferentes somáticas

Fibras aferentes

booksmedicos.org

ESTRUCTURAS ANATÓMICAS	IMPORTANCIA CLÍNICA	NÚMEROS DE LÁMINAS
Abdomen		
Riñón	El riñón derecho se sitúa más inferior que el riñón izquierdo debido a la presencia del hígado; las arterias renales generalmente se localizan en el nivel vertebral L2 y pueden estar involucradas en aneurismas de la aorta abdominal; los cálculos renales causan un dolor significativo cuando impactan en el uréter	S-460, S-462
Pelvis renal	Puede dilatarse como consecuencia de una obstrucción ureteral o del orificio de desembocadura de la vejiga urinaria (orificio interno de la uretra), una afección conocida como hidronefrosis que se visualiza fácilmente mediante ecografía	S-462
Pelvis		
Vejiga urinaria	El grado de llenado de la vejiga urinaria se evalúa fácilmente con una ecografía; en pacientes con problemas de retención urinaria, esta puede establecer el diagnóstico de obstrucción a la salida de la orina desde la vejiga	S-464, S-495
Orificio ureteral	En los niños puede producirse el reflujo anormal de orina desde la vejiga urinaria a los uréteres (reflujo vesicoureteral), lo que contribuye a infecciones urinarias recurrentes y fibrosis renal progresiva	S-465
Uréter	La dilatación indica obstrucción del uréter o de la vejiga urinaria; la impactación de un cálculo renal en el uréter causa dolor intenso y, en algunos casos, hematuria; el uréter puede ser lesionado durante la histerectomía debido a su estrecha relación con la arteria uterina	S-468, S-490, S-529

*La selección se basa en general en datos clínicos y en correlaciones clínicas discutidas frecuentemente en cursos de anatomía macroscópica.

booksmedicos.org

SISTEMA GENITAL 10

Visión general	S-472
Mama	S-473 a S-474
Pelvis ósea	S-475 a S-478
Diafragma pélvico y cavidad pélvica	S-479 a S-484
Genitales internos femeninos	S-485 a S-490
Periné y genitales externos femeninos	S-491 a S-494
Genitales internos masculinos	S-495 a S-499
Periné y genitales externos masculinos	S-500 a S-504
Homologías de los genitales masculinos y femeninos	S-505 a S-506
Vasculatura	S-507 a S-512
Inervación	S-513 a S-520
Radiología de vísceras pélvicas	S-521
Estructuras con gran significación clínica	Tabla 10.1
Láminas electrónicas extra	S-BP 89 a S-BP 94

LÁMINAS ELECTRÓNICAS EXTRA

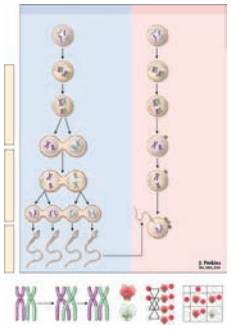

S-BP 89 Genética de la reproducción

S-BP 90 Fascias de la pelvis y periné masculino y femenino

S-BP 91 Desarrollo uterino

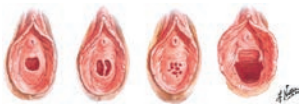

S-BP 92 Variaciones en el himen

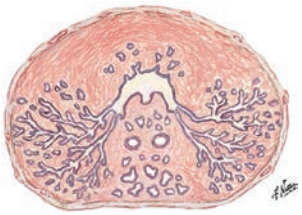

S-BP 93 Corte transversal de la pelvis a través de la próstata

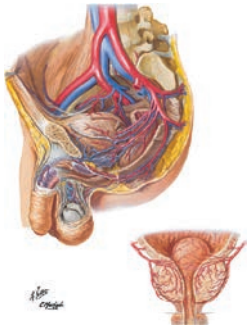

S-BP 94 Arterias y venas de la pelvis: hombre (imagen de la próstata)

booksmedicos.org

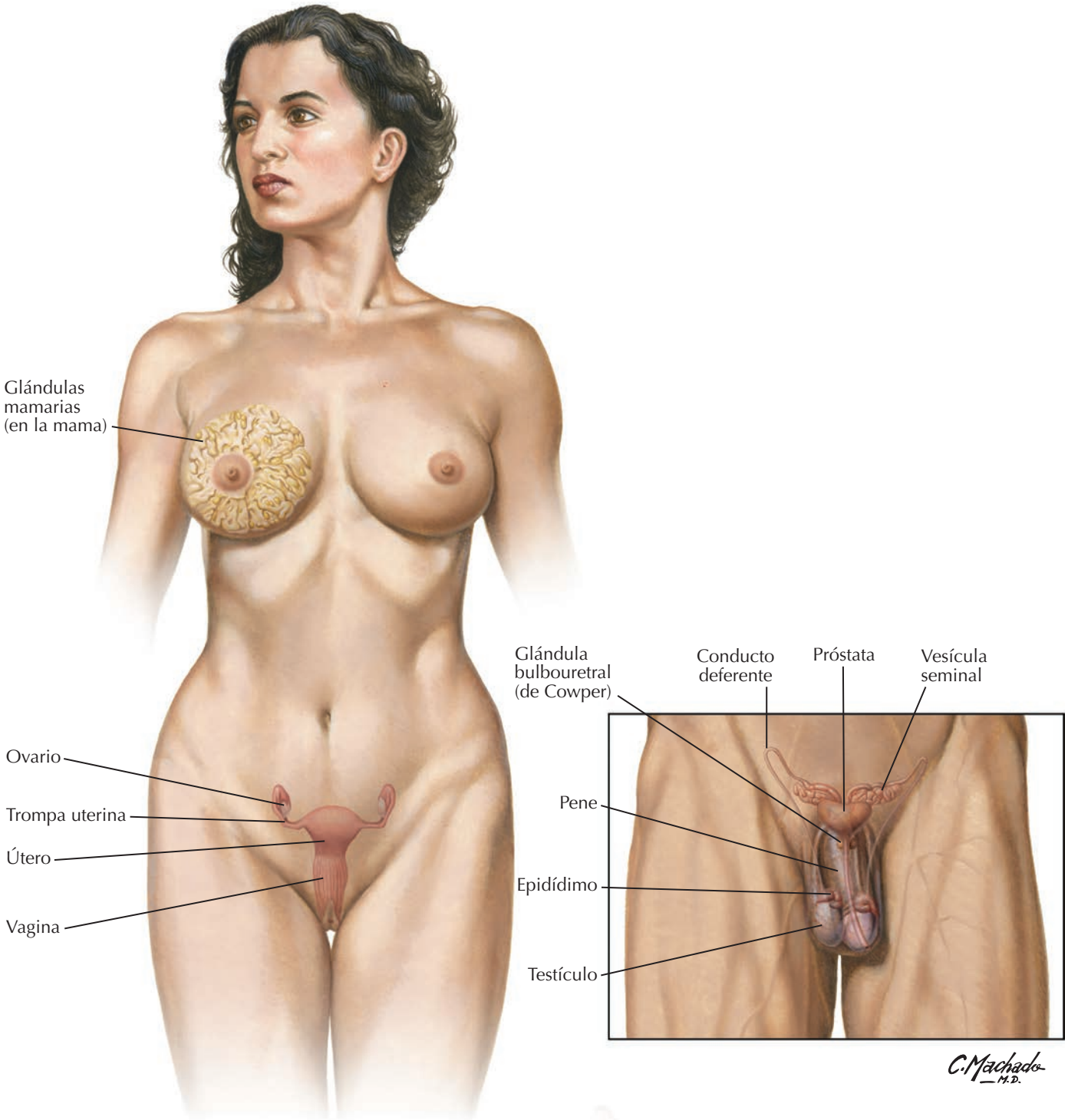

booksmedicos.org

Véanse también **láminas S-348, S-349**

Disección anterolateral

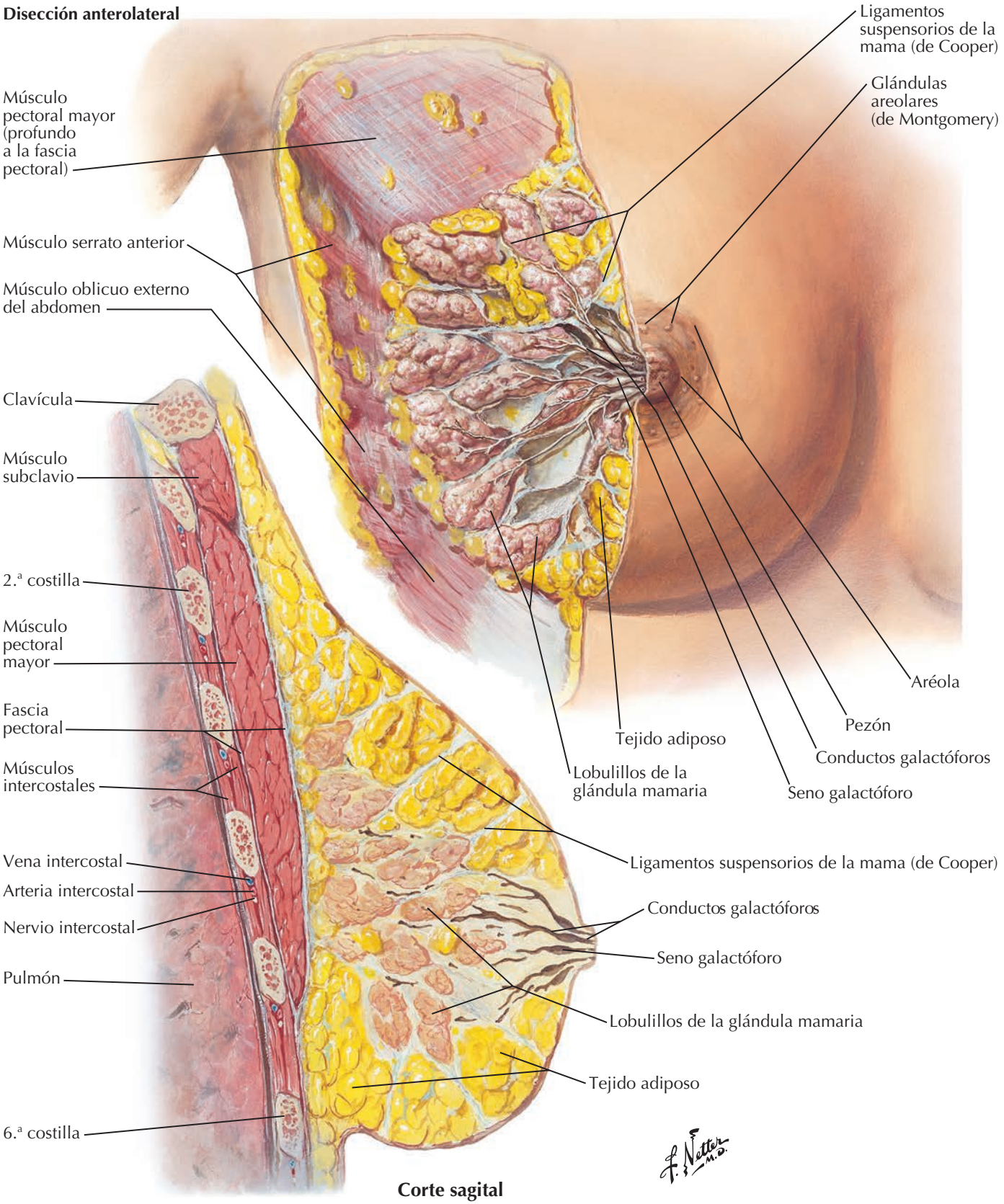

Corte sagital

booksmedicos.org

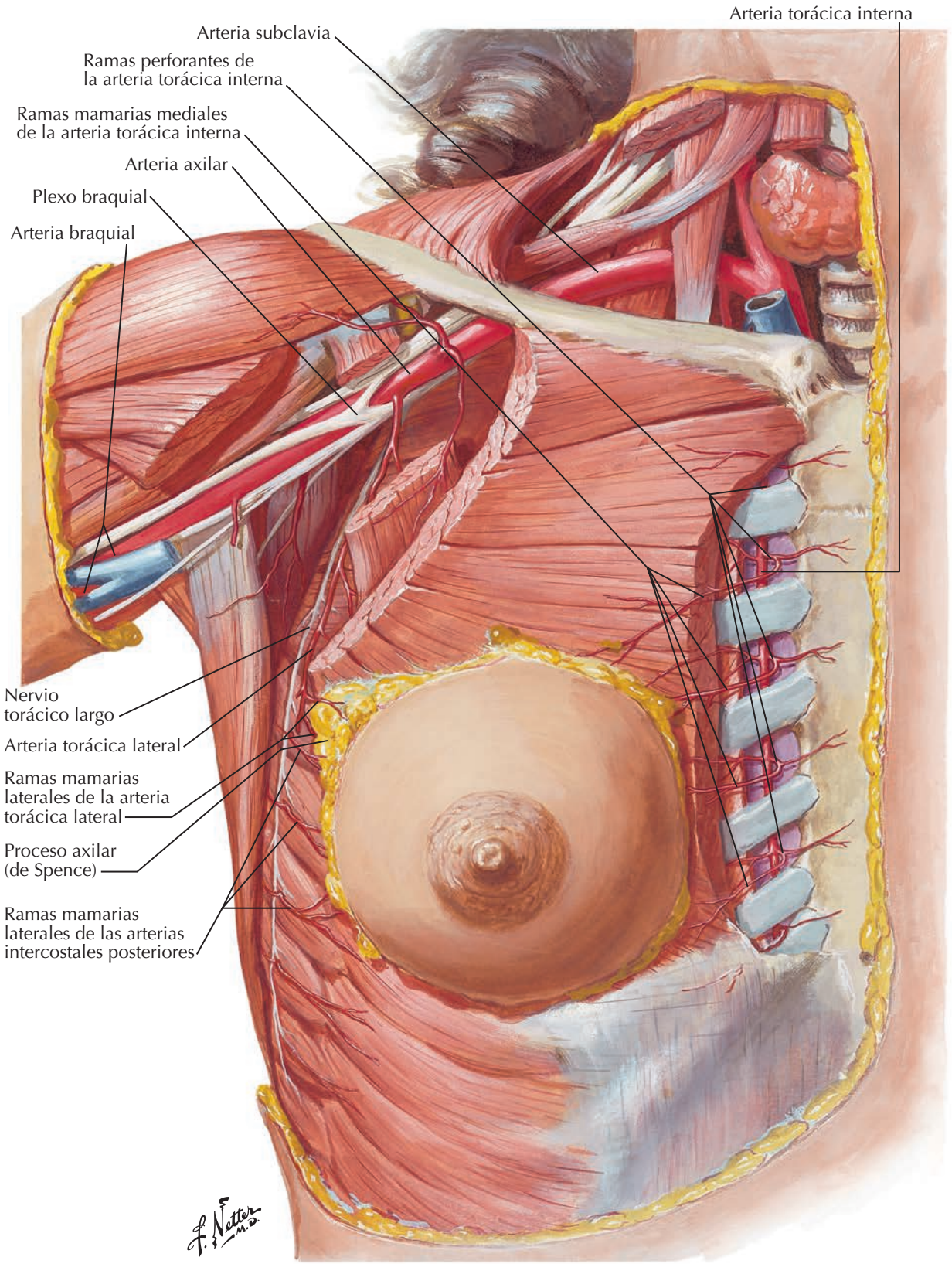

booksmedicos.org

Esqueleto óseo de la pelvis

Véanse también **láminas S-151, S-152**

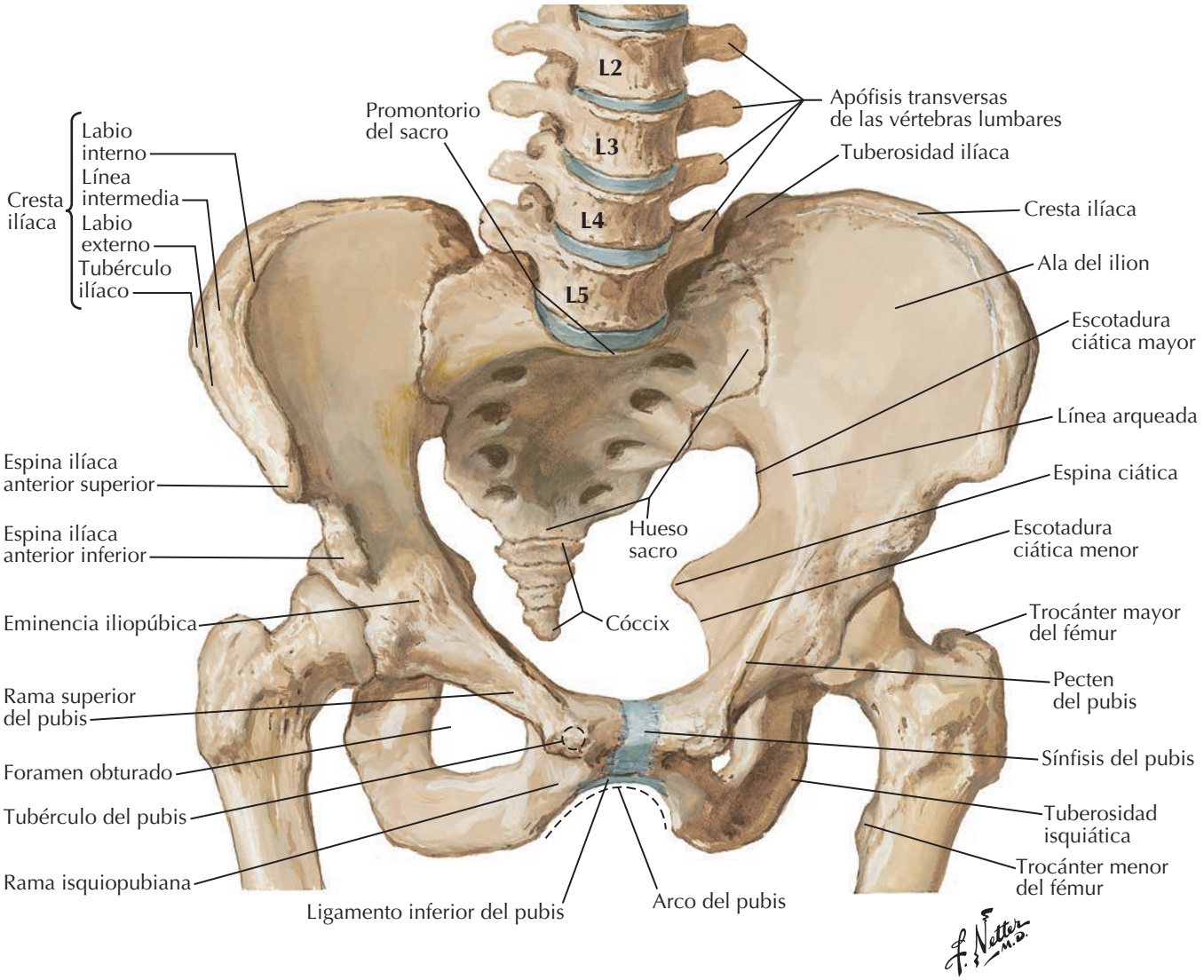

booksmedicos.org

Mujer

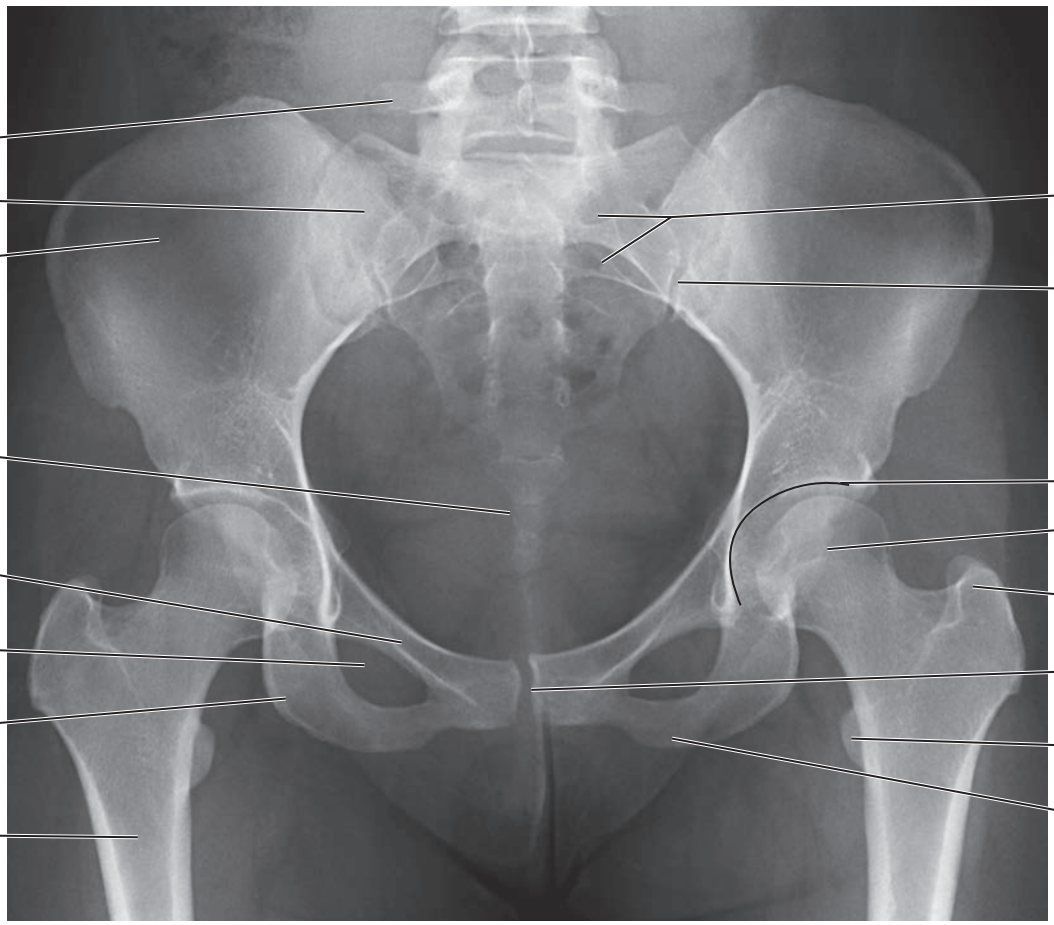

Hombre

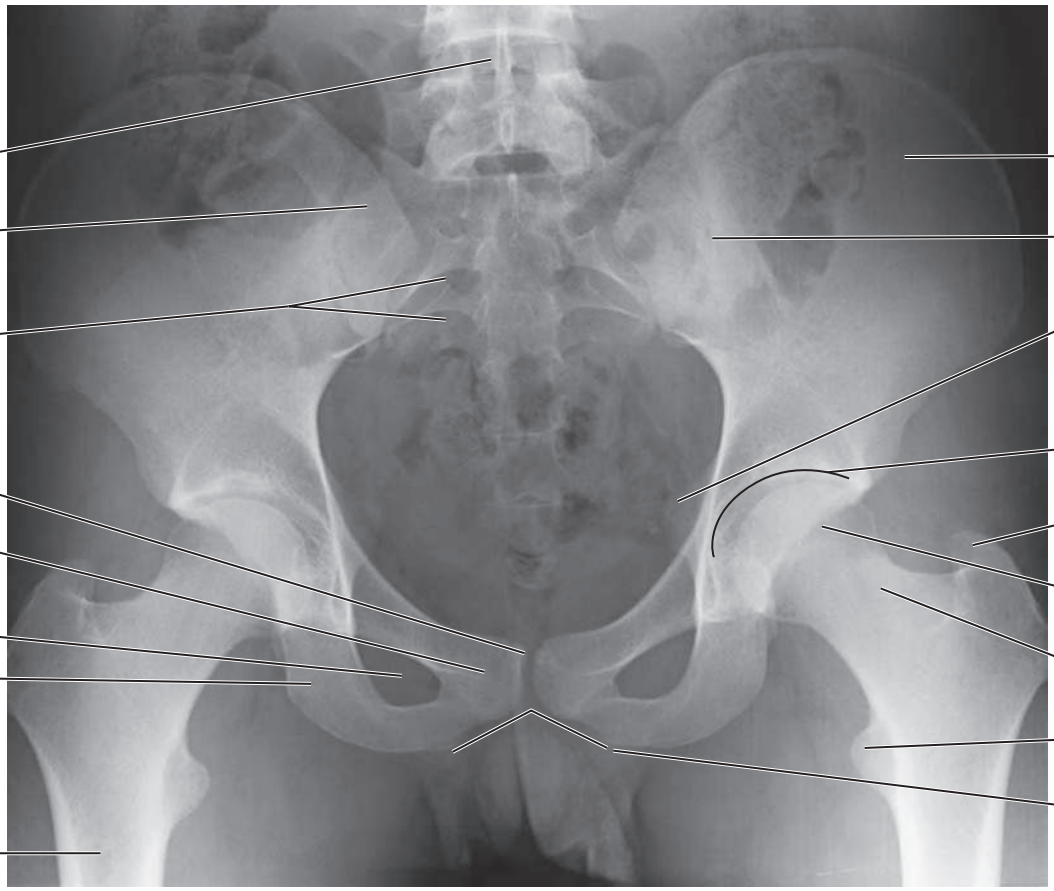

booksmedicos.org

Véase también **lámina S-152**

Pelvis ósea femenina/abertura (estrecho) superior de la pelvis femenina: visión anterior

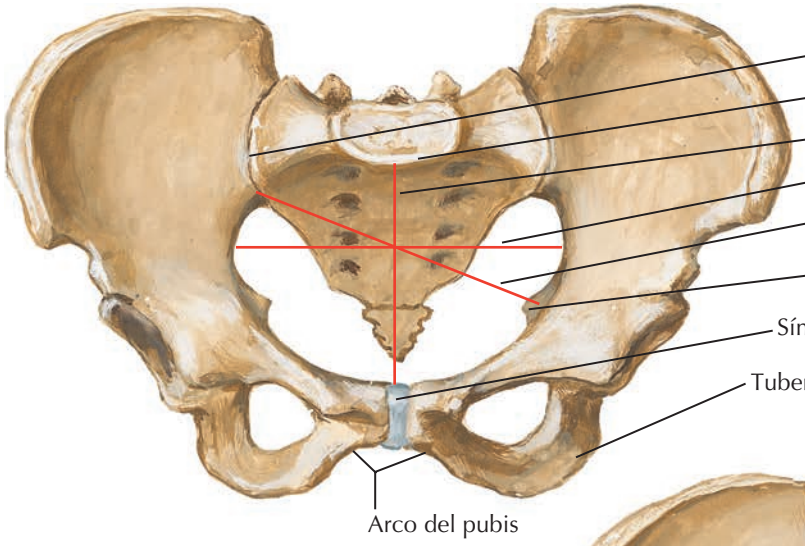

Pelvis ósea masculina/abertura (estrecho) superior de la pelvis masculina: visión anterior

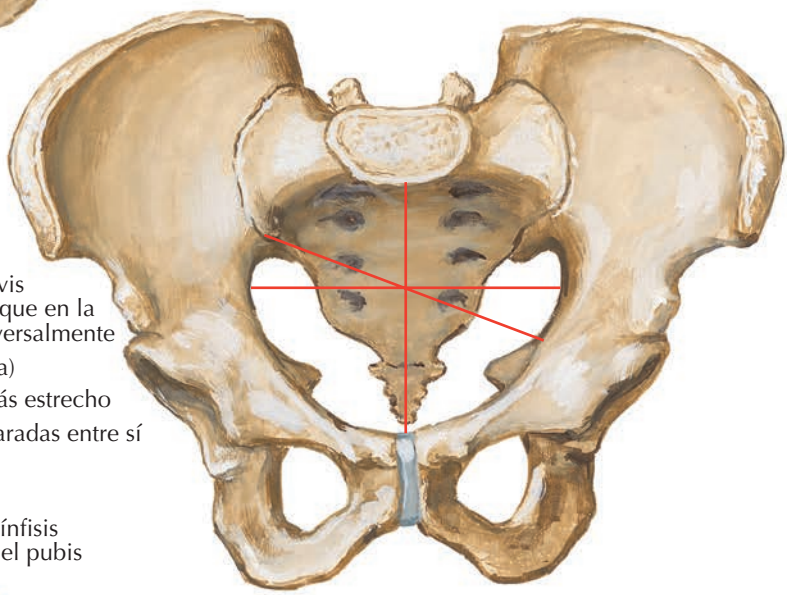

El conjugado diagonal es el único diámetro de la abertura (estrecho) superior de la pelvis que puede medirse clínicamente

- Todas las medidas son ligeramente más cortas en relación con el tamaño corporal que en la mujer
- Abertura (estrecho) superior de la pelvis orientada más anteroposteriormente que en la mujer, donde tiende a ser oval transversalmente
- Sínfisis púbica más profunda (más alta)
- Arco del pubis (ángulo subpúbico) más estrecho
- Tuberosidades isquiáticas menos separadas entre sí
- Alas del ilion menos anchas

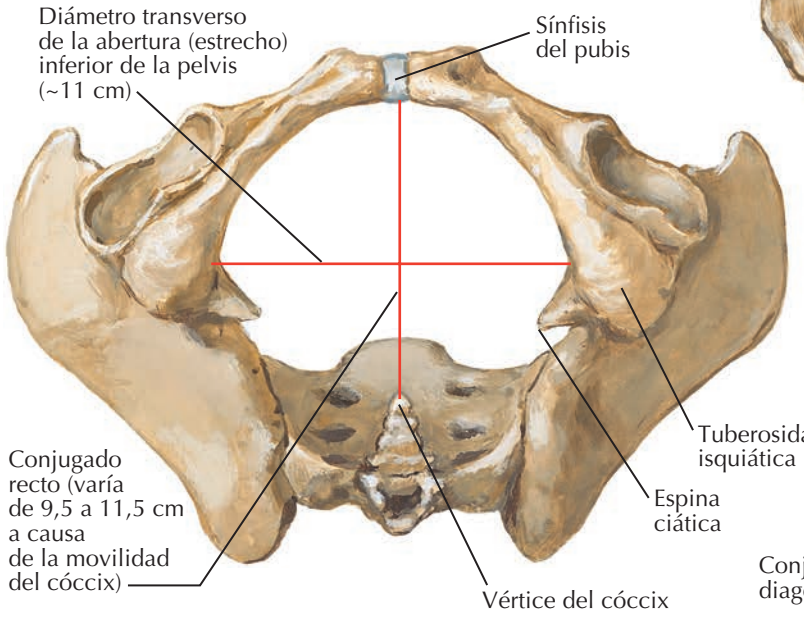

Pelvis ósea femenina/abertura (estrecho) inferior de la pelvis femenina: visión inferior

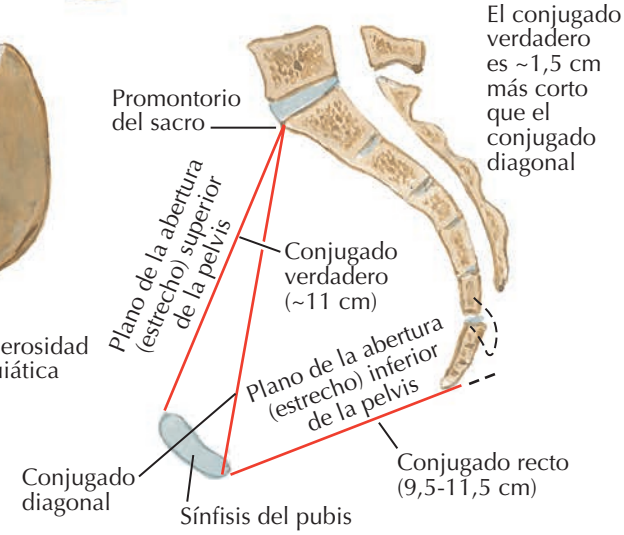

El diámetro transverso es la mayor distancia de la abertura (estrecho) inferior de la pelvis

Mujer: corte sagital

booksmedicos.org

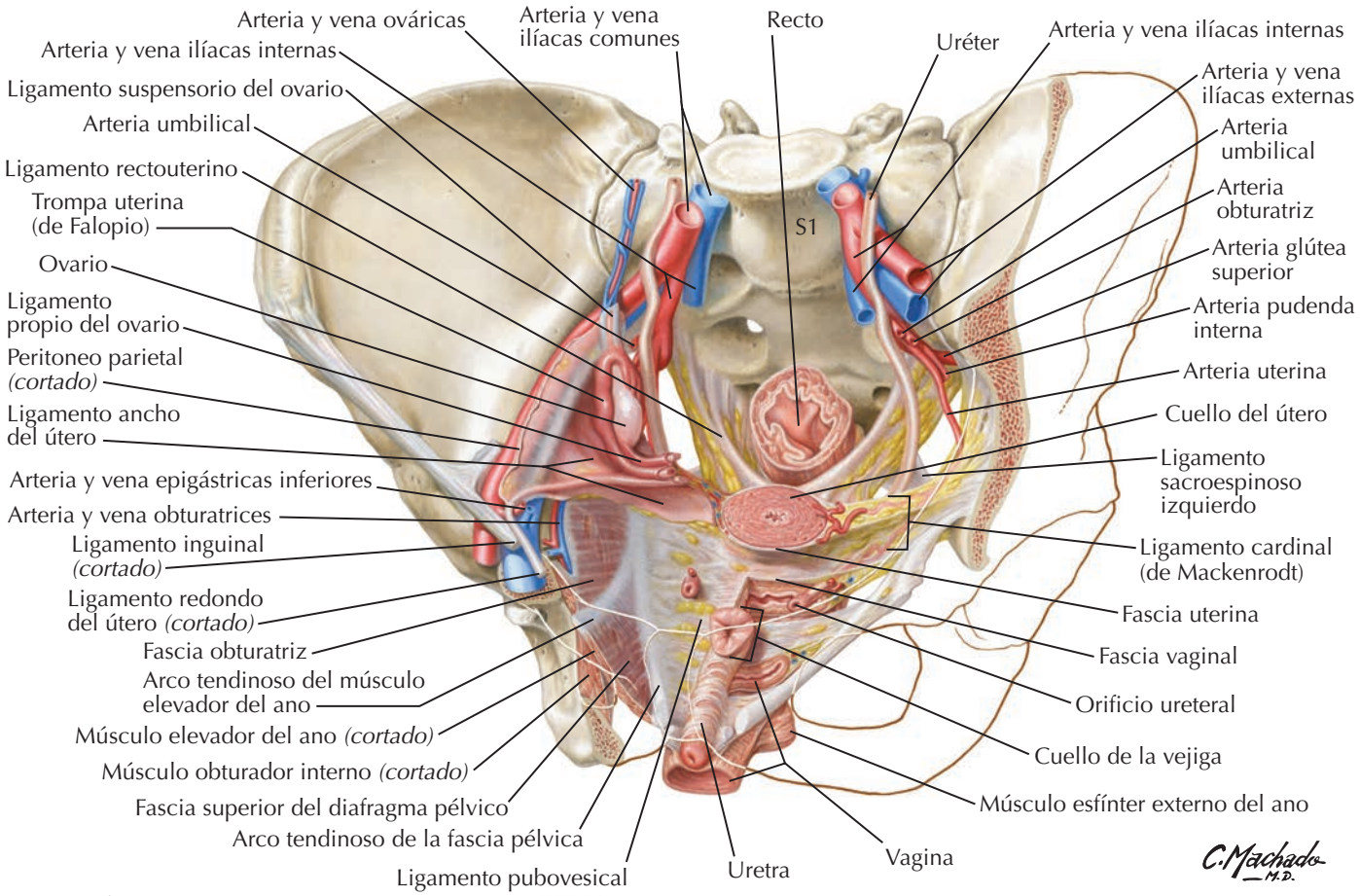

Fascia pélvica (pelviana) y ligamentos

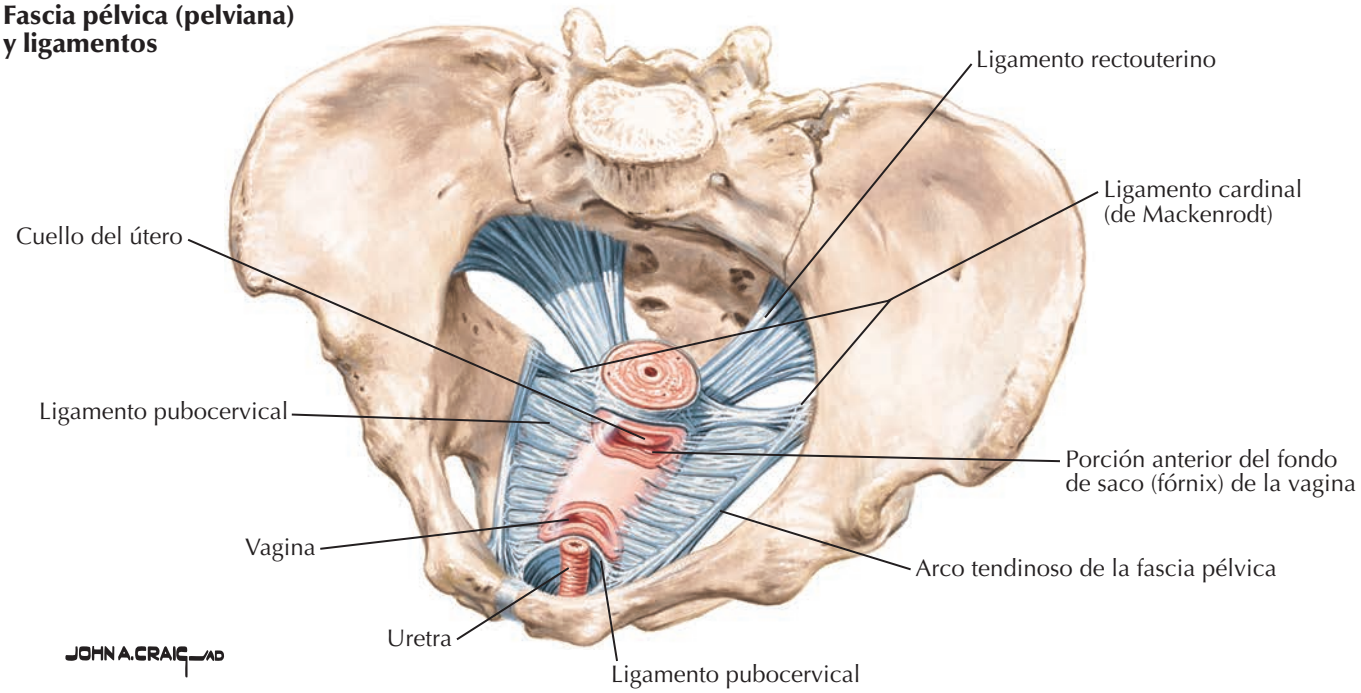

booksmedicos.org

Visión medial

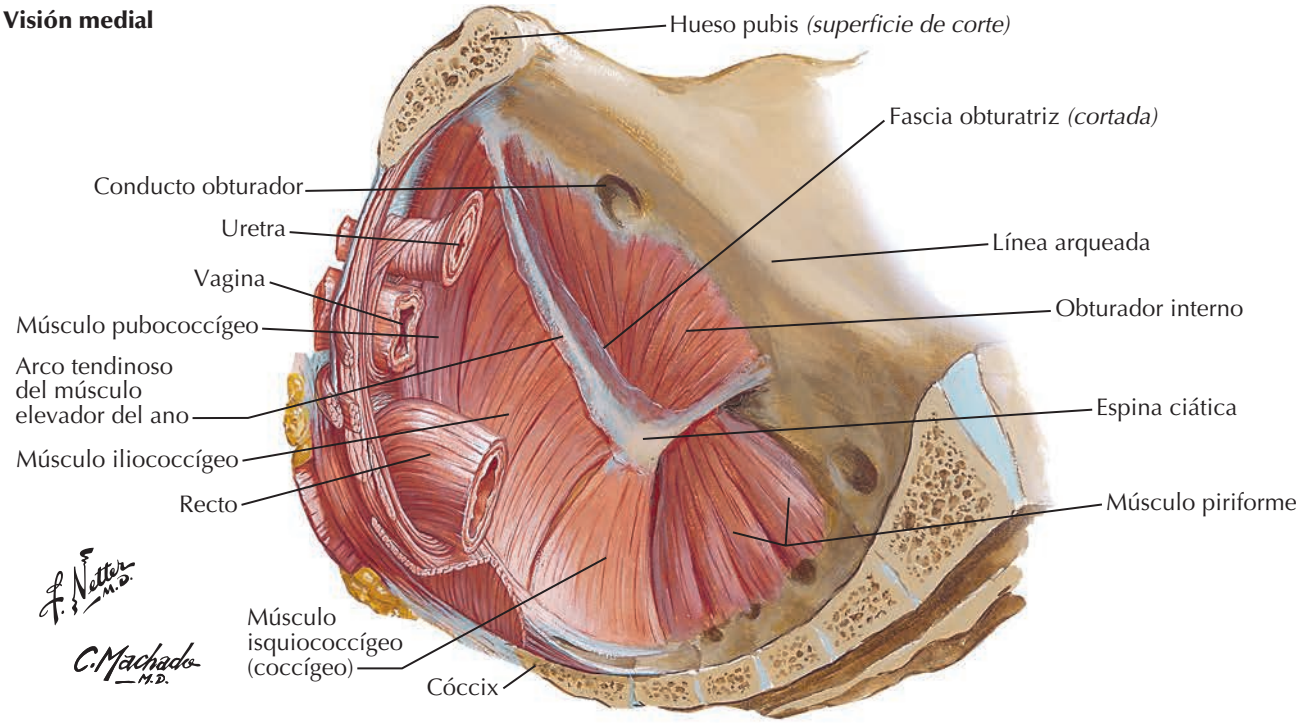

Visión superior

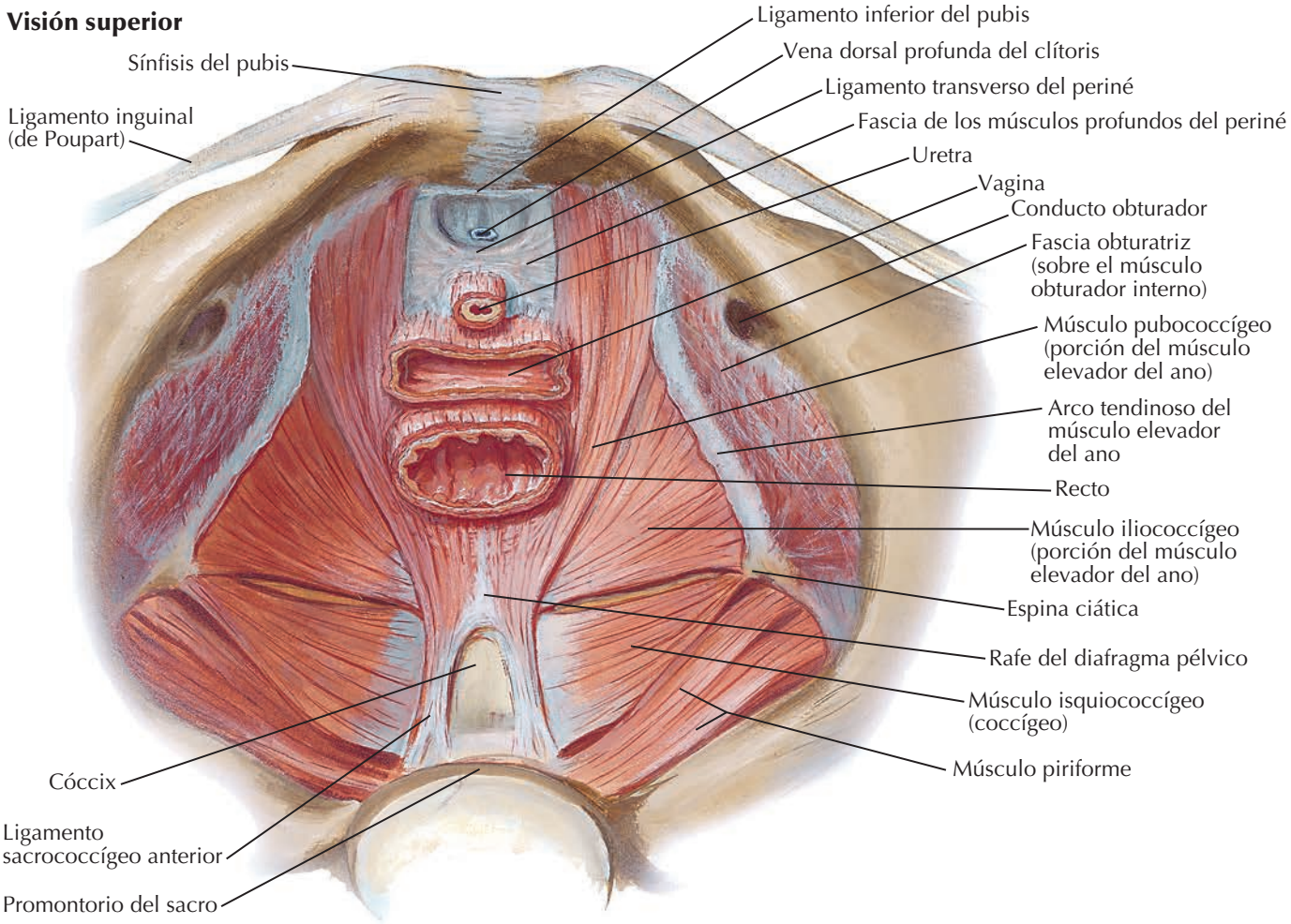

booksmedicos.org

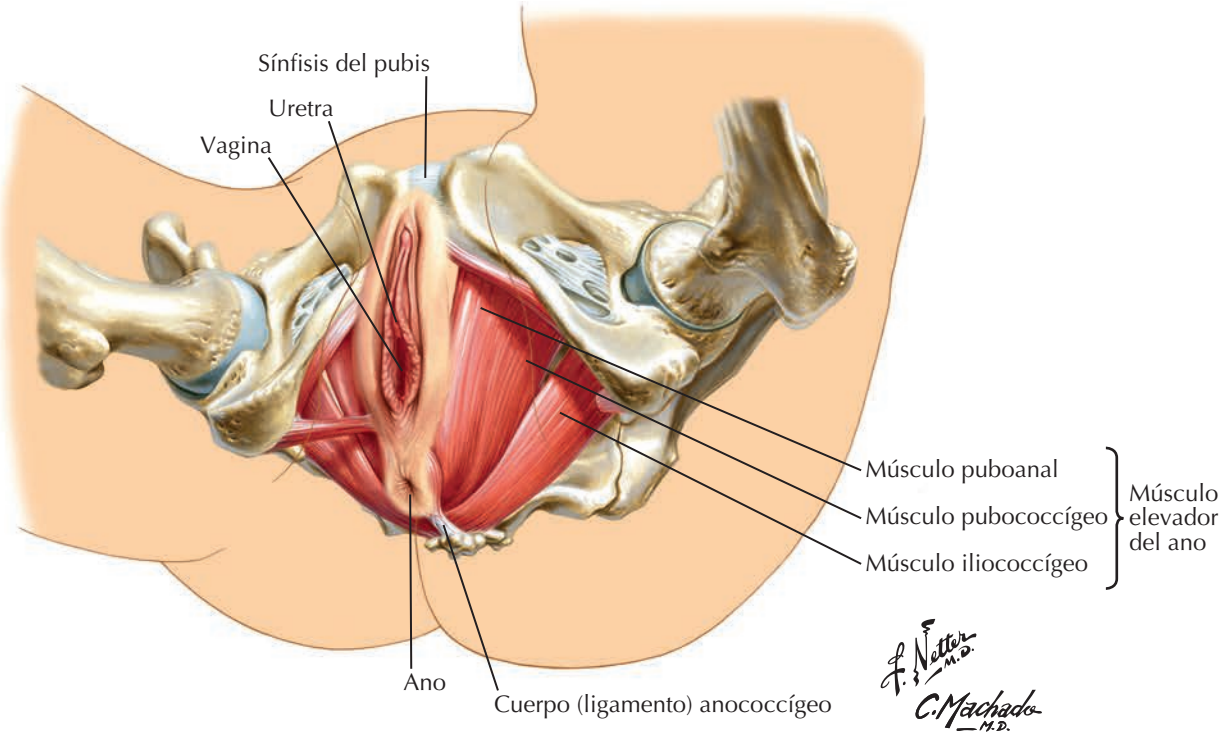

Visión inferior

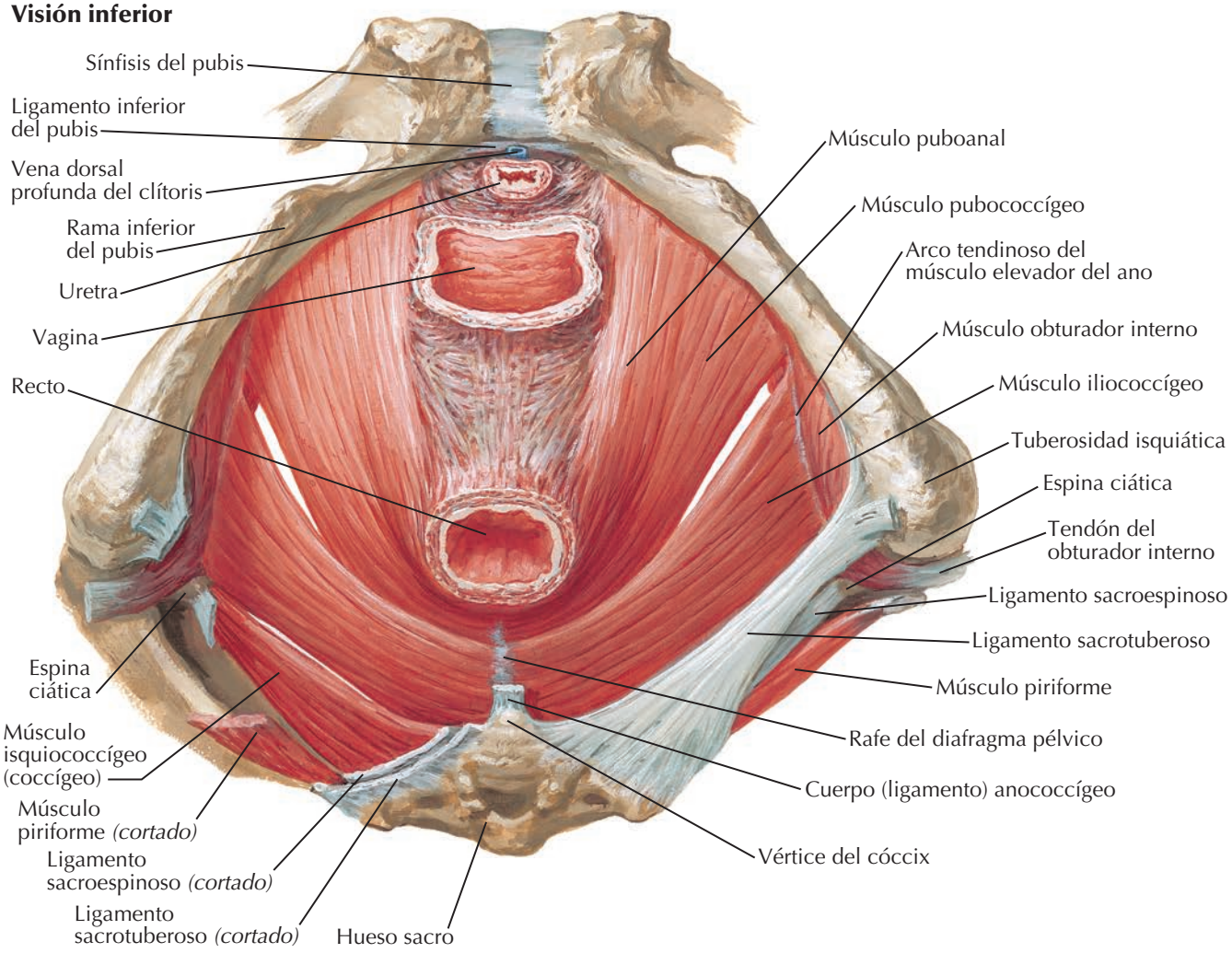

booksmedicos.org

Visión superior
(vísceras extraídas)

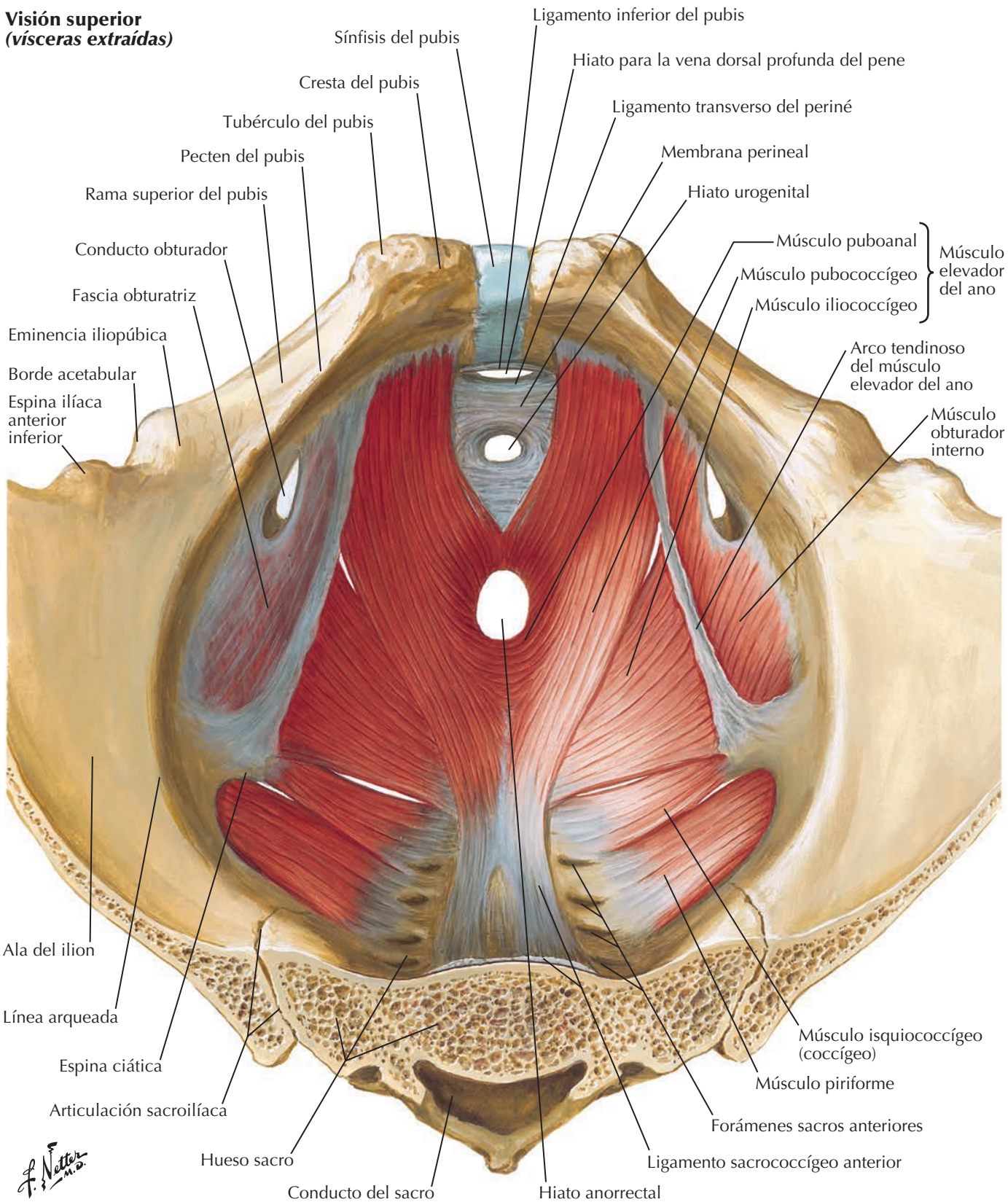

booksmedicos.org

Visión inferior

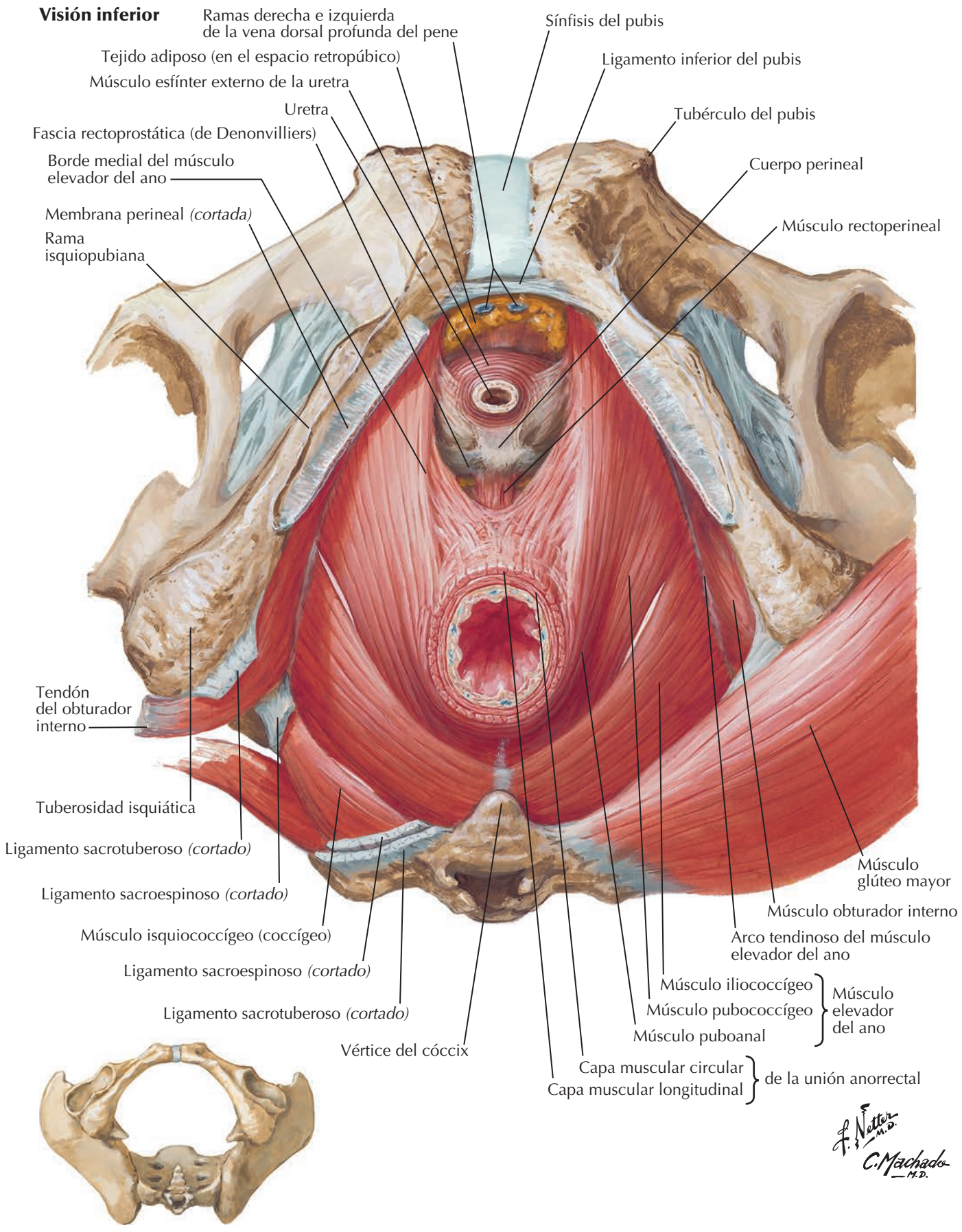

booksmedicos.org

Visión superior

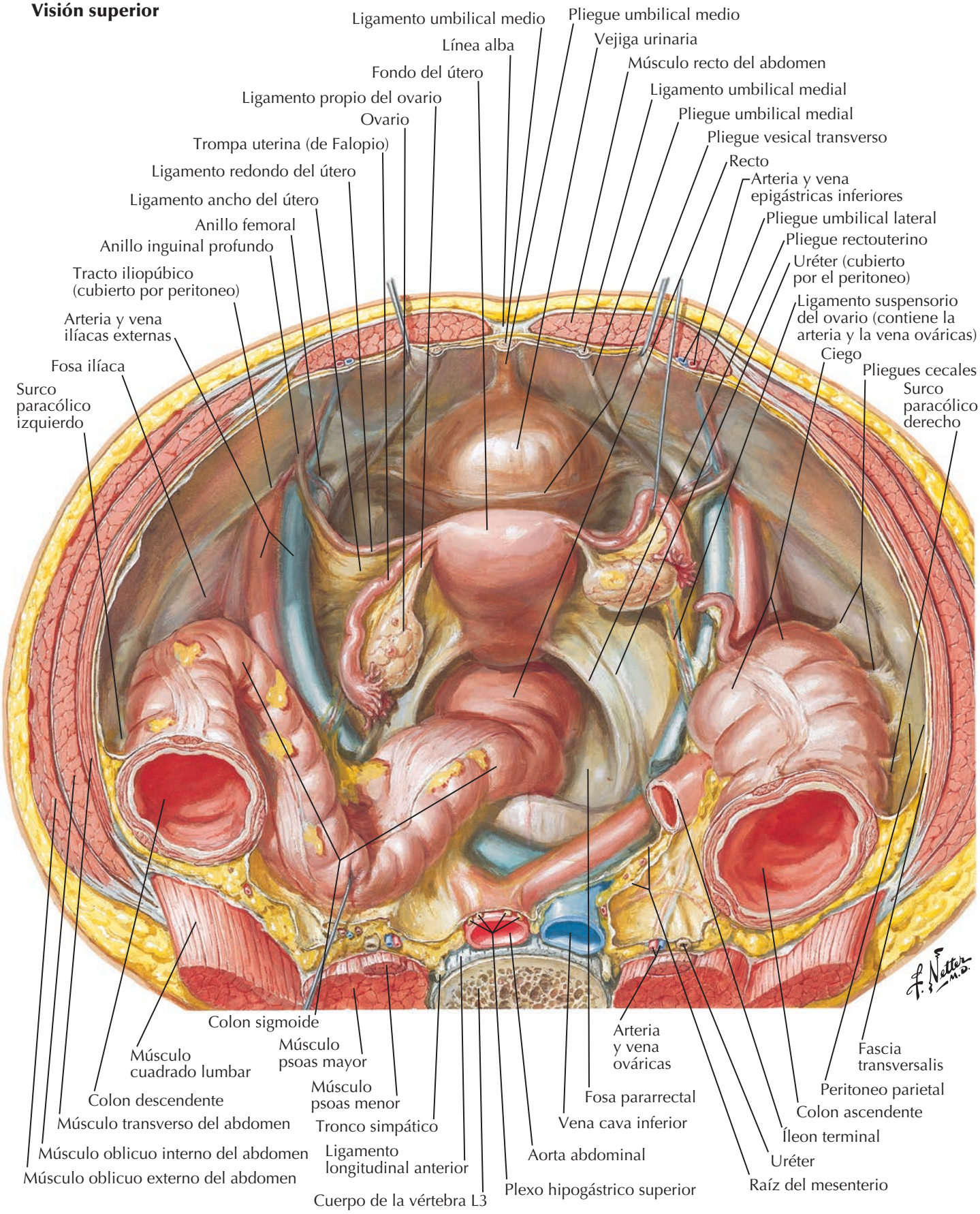

booksmedicos.org

Visión superior

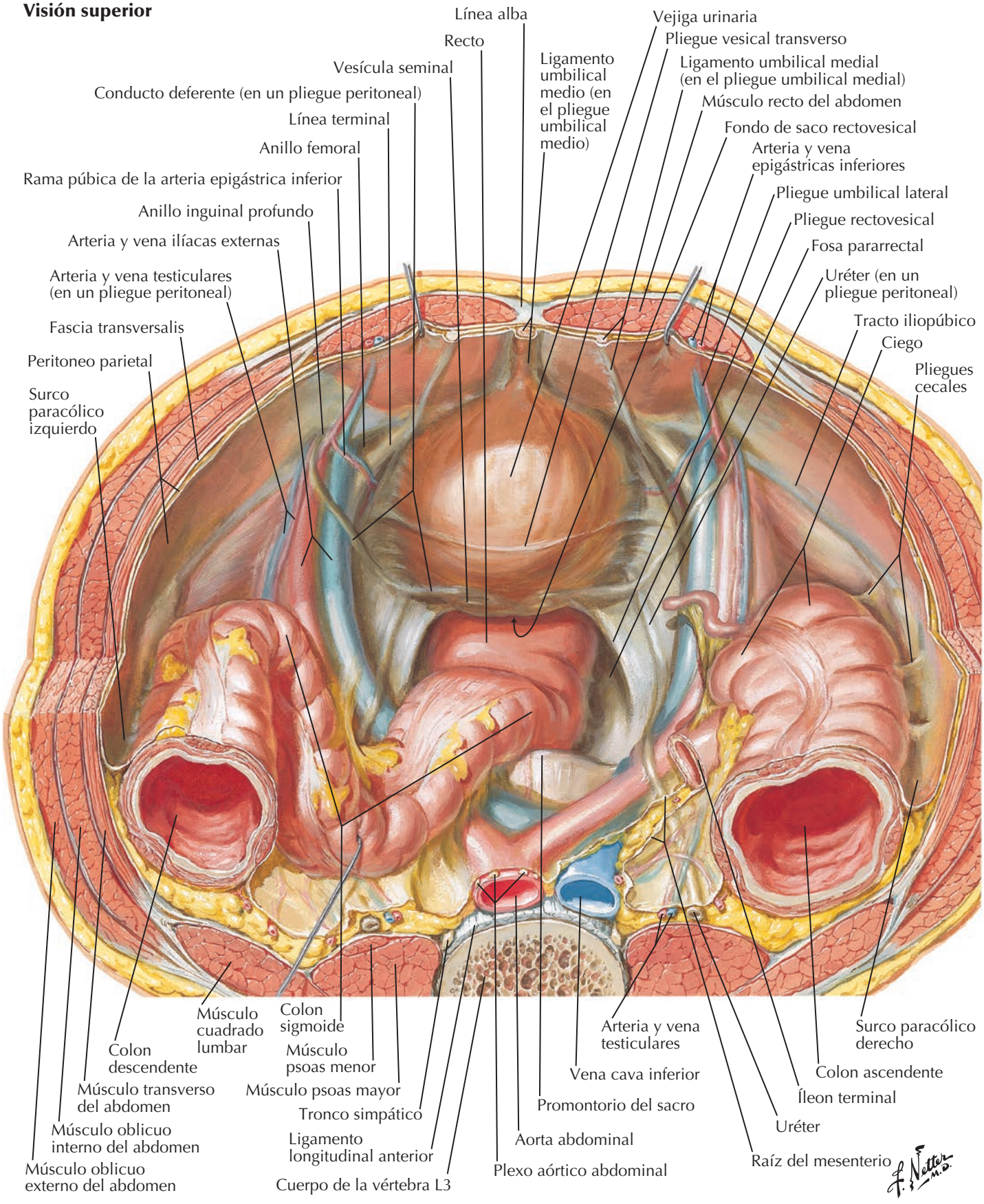

booksmedicos.org

Véanse también **láminas S-221, S-521, S-550**

Disección parasagital

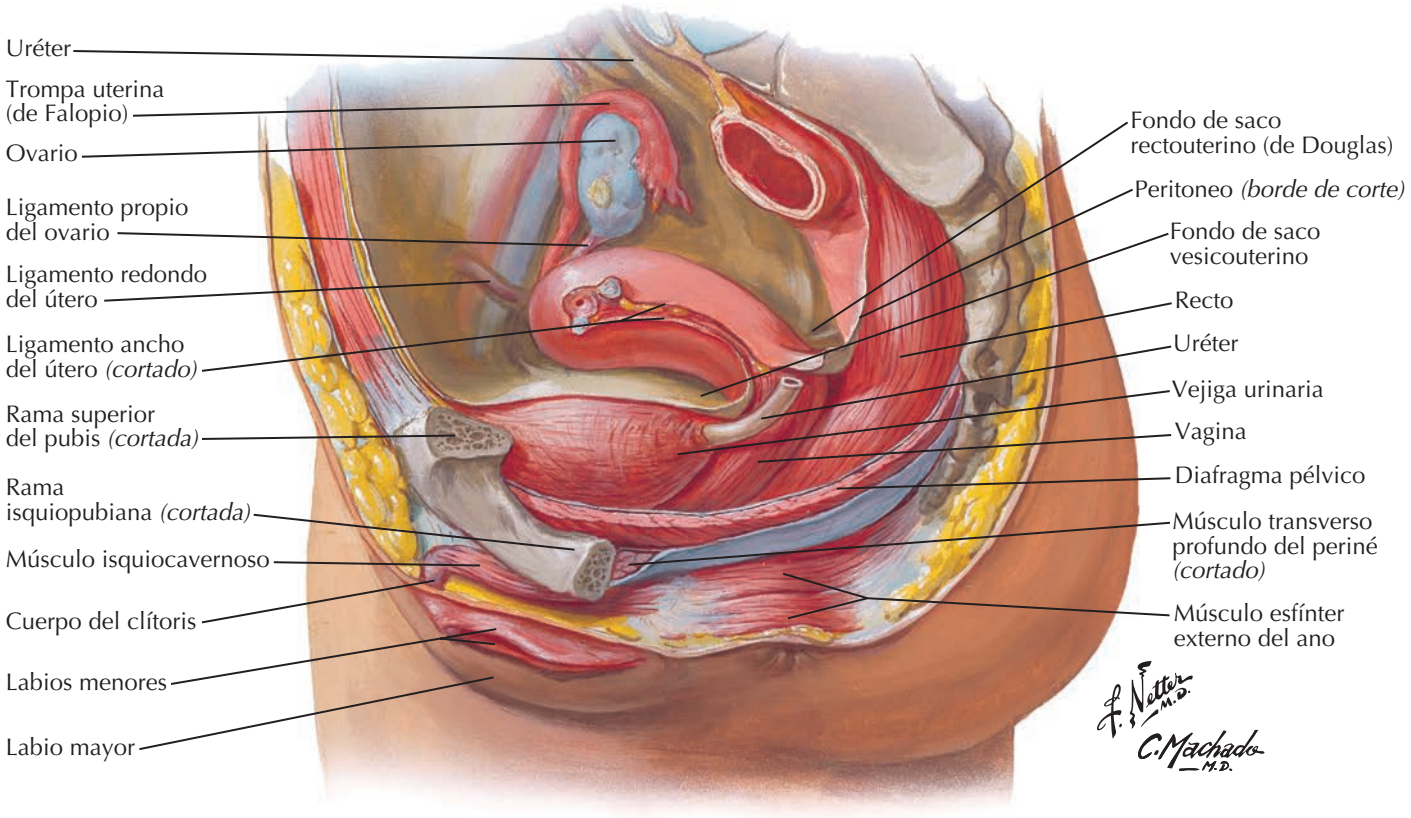

Corte sagital medio

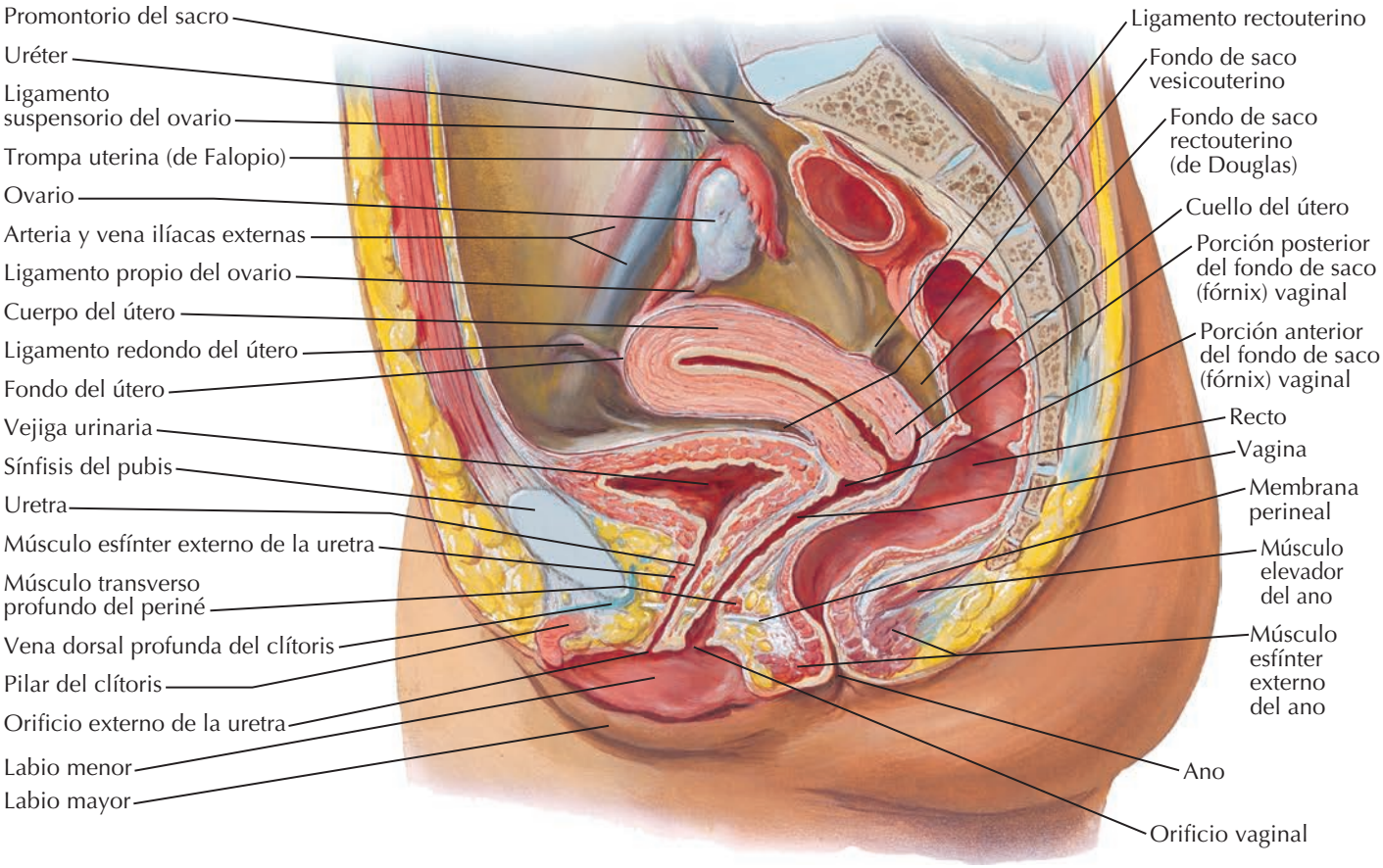

booksmedicos.org

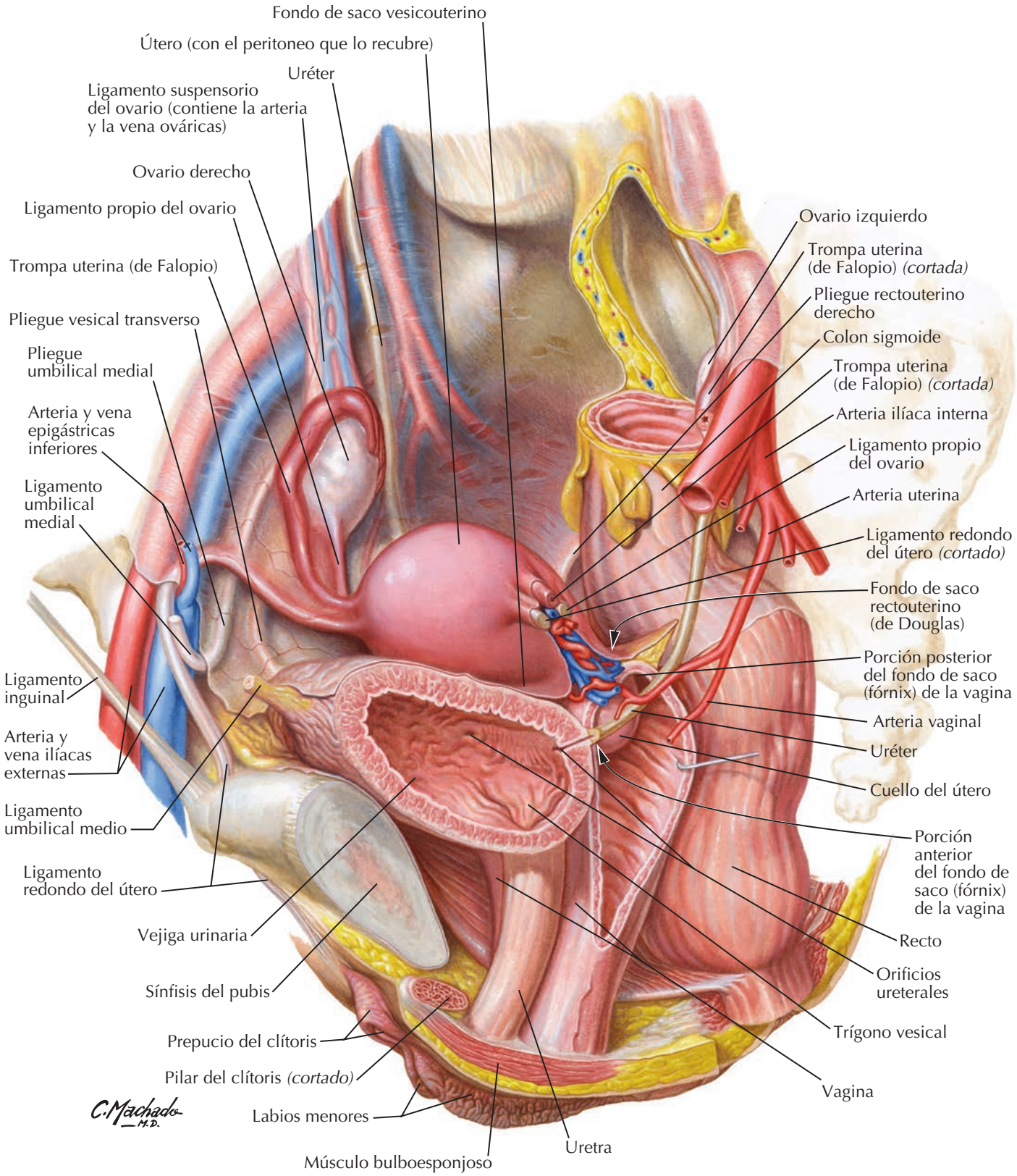

booksmedicos.org

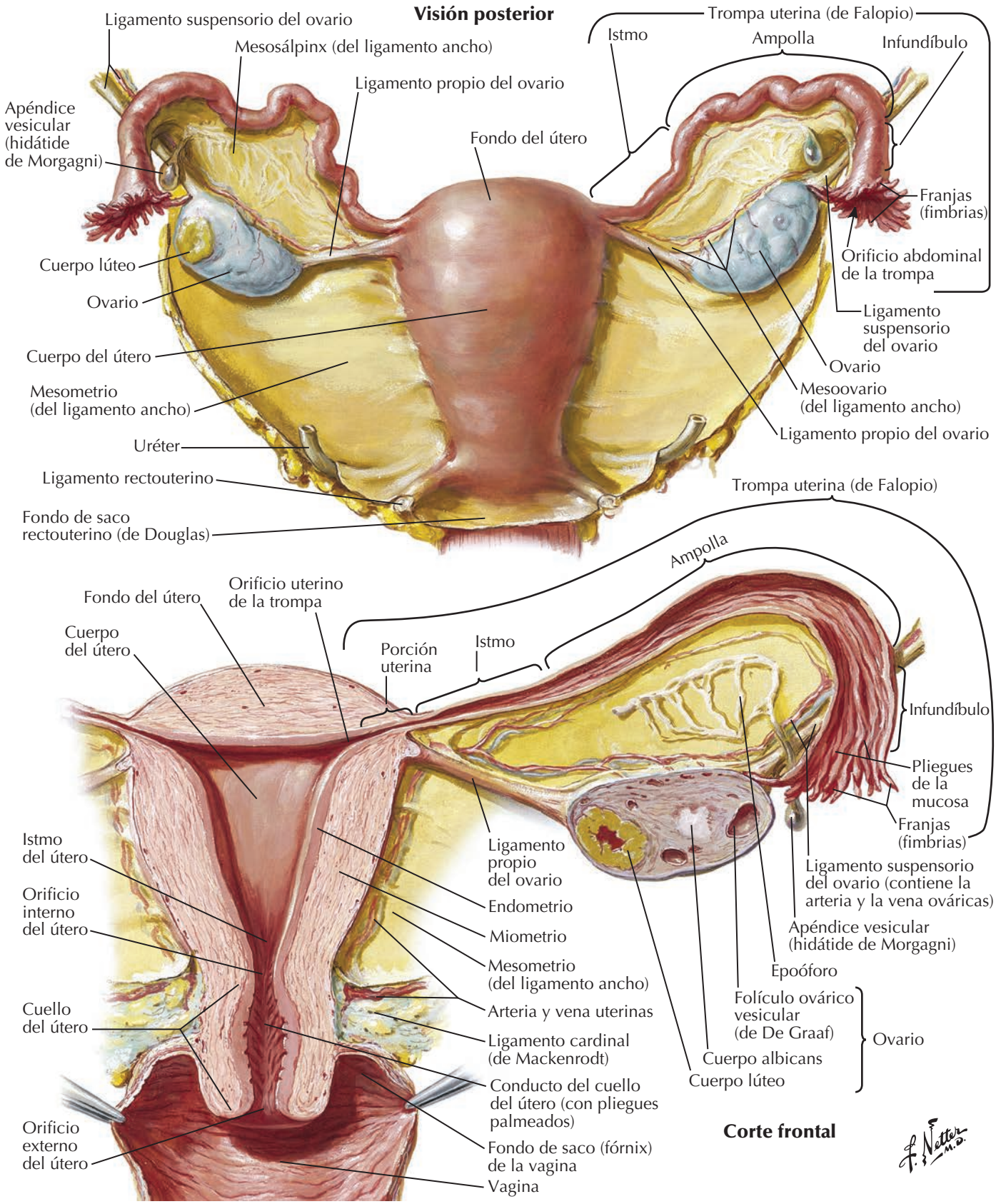

booksmedicos.org

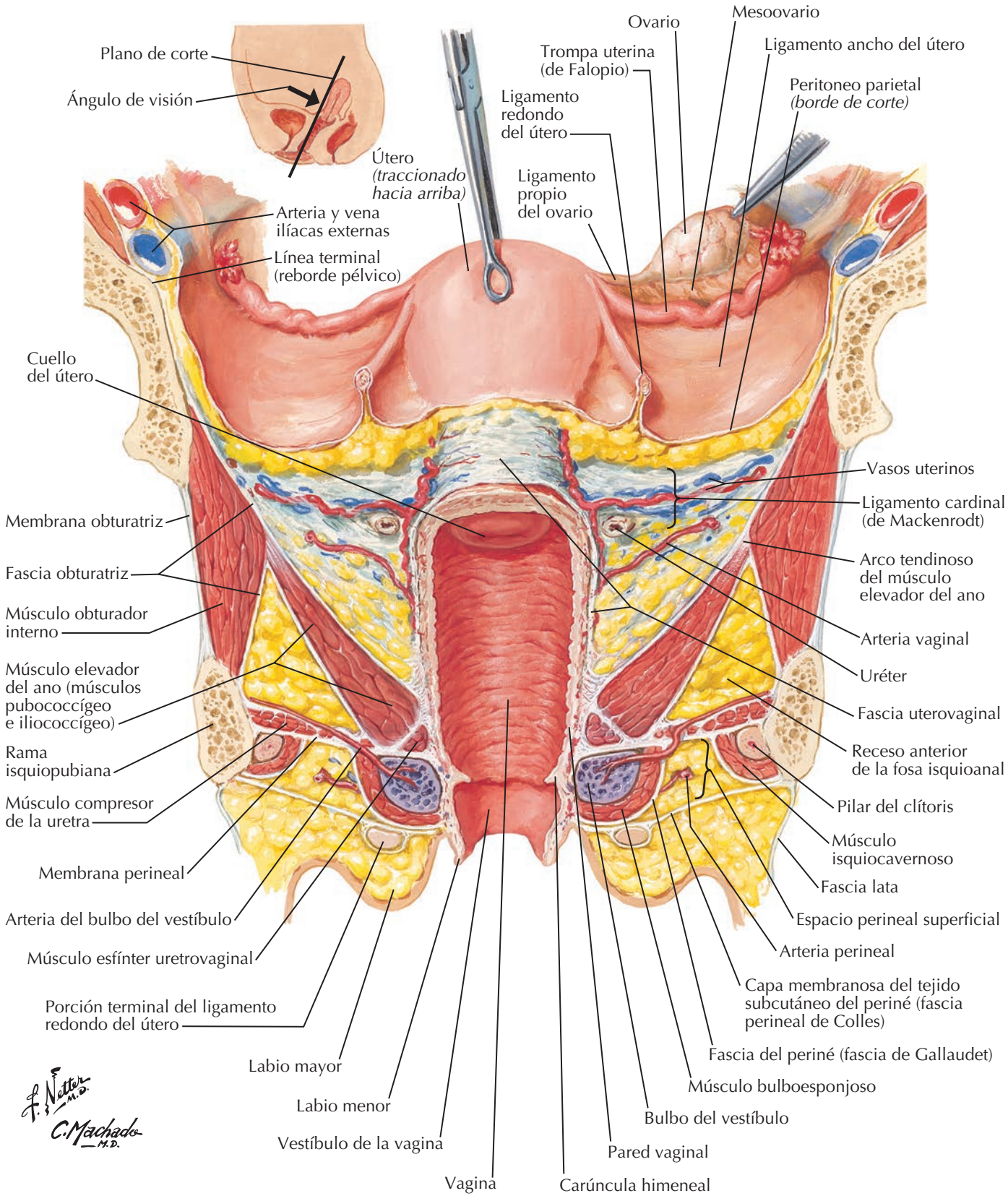

booksmedicos.org

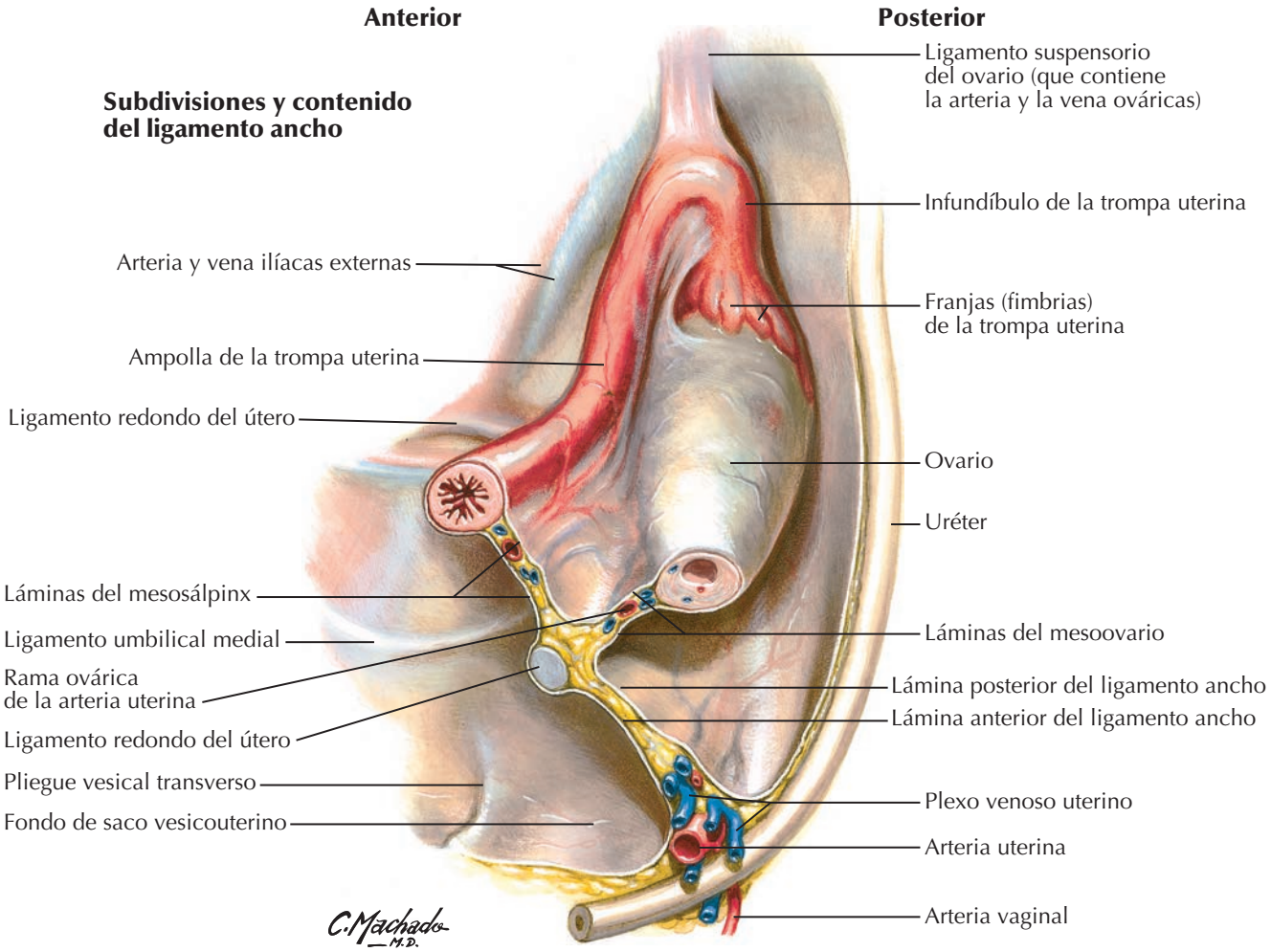

Imagen anteroposterior por fluoroscopia obtenida durante una histerosalpingografía

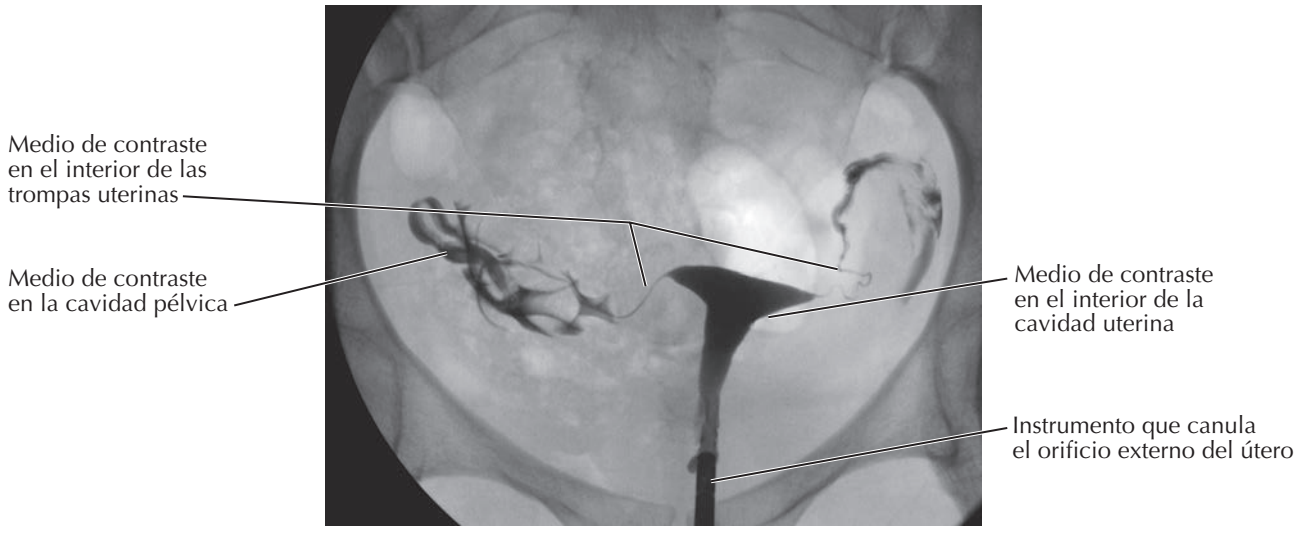

booksmedicos.org

Mujer: visión superior (se han retirado el peritoneo y el tejido conectivo laxo)

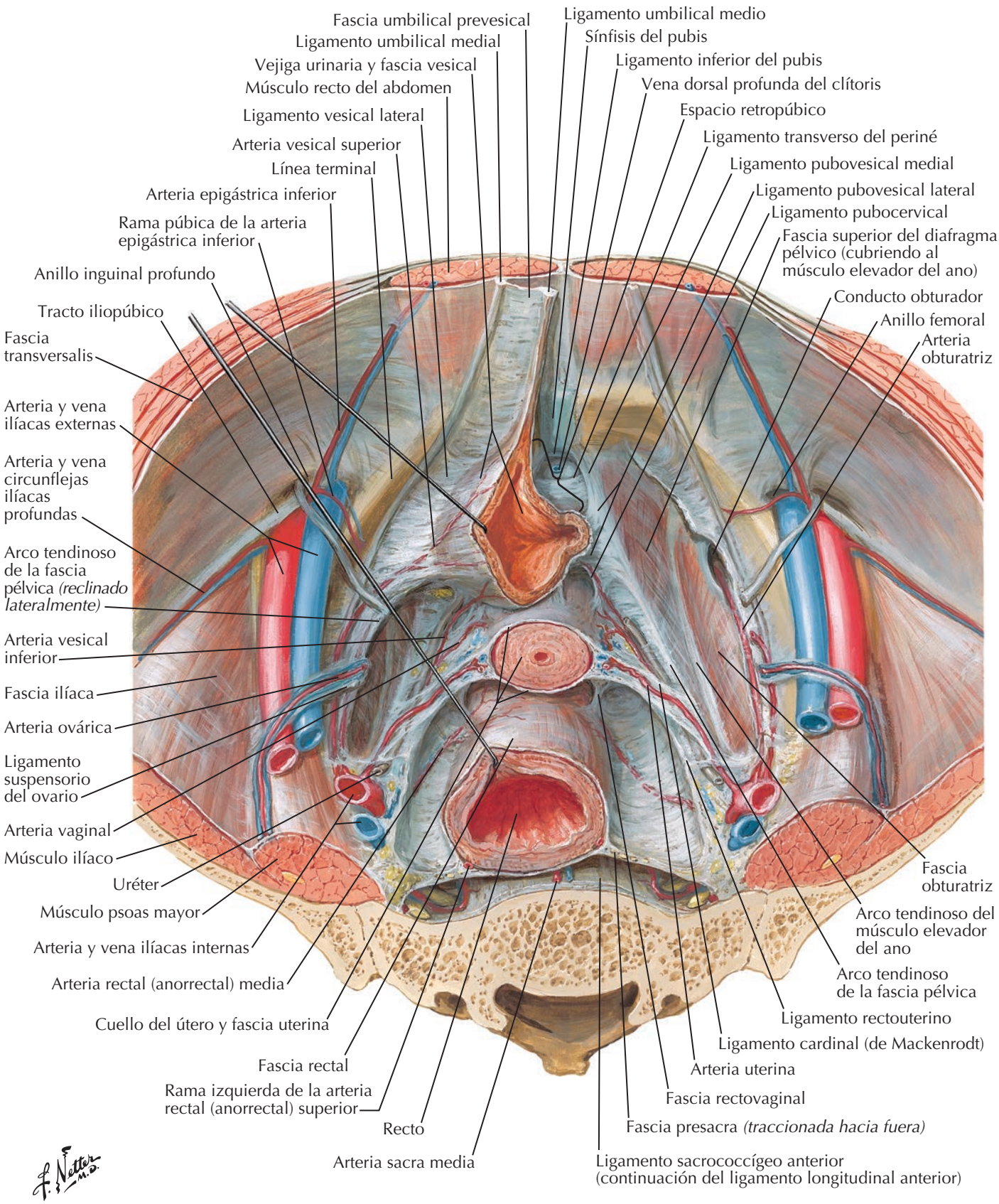

booksmedicos.org

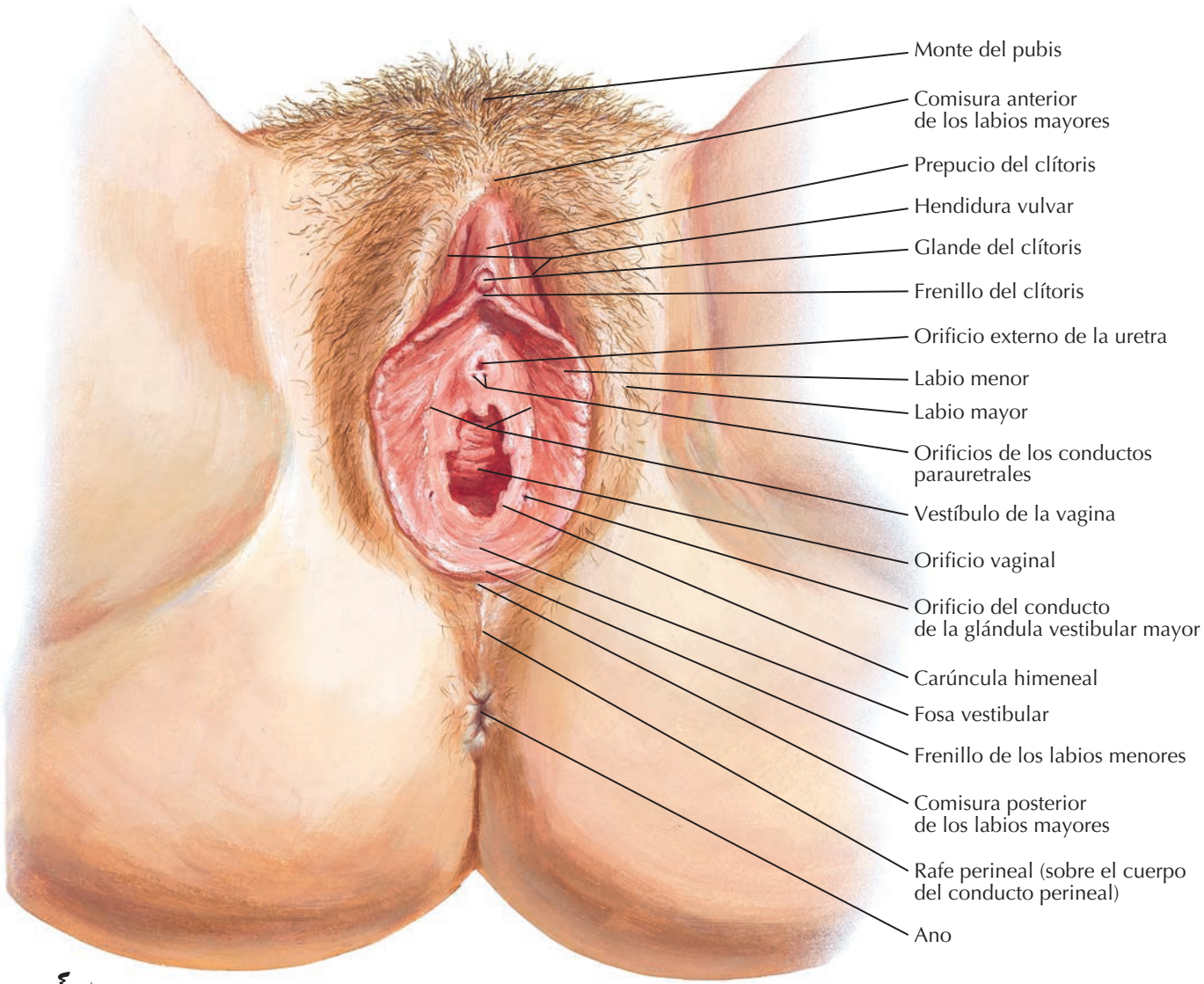

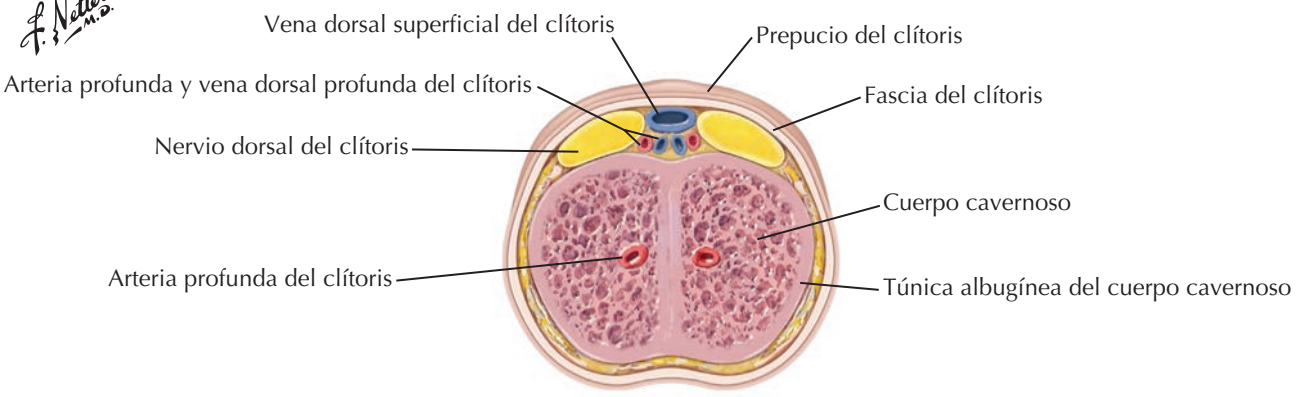

Corte transversal a través del cuerpo del clítoris

booksmedicos.org

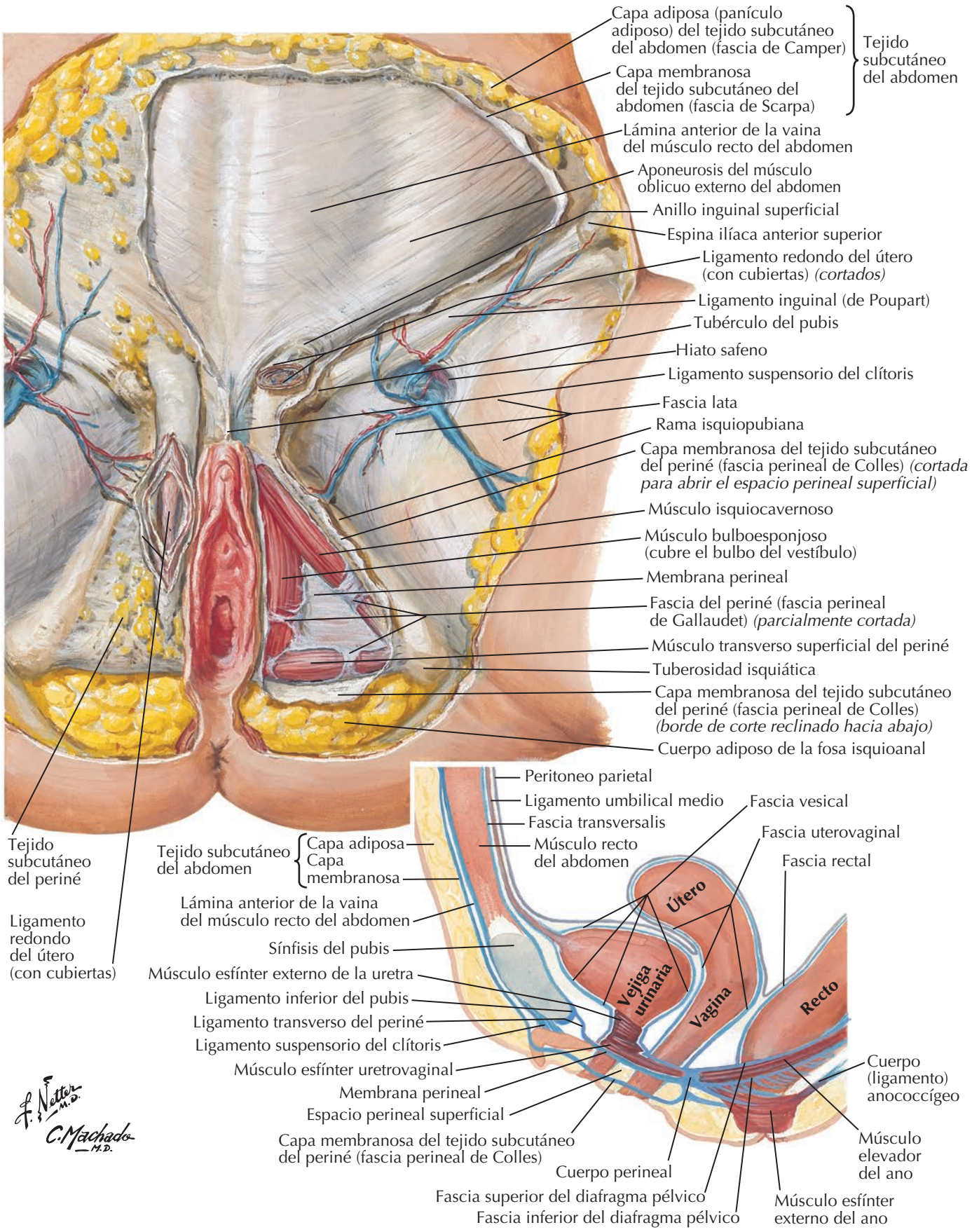

booksmedicos.org

Periné femenino (disección más profunda)

Véanse también **láminas S-224, S-BP 86**

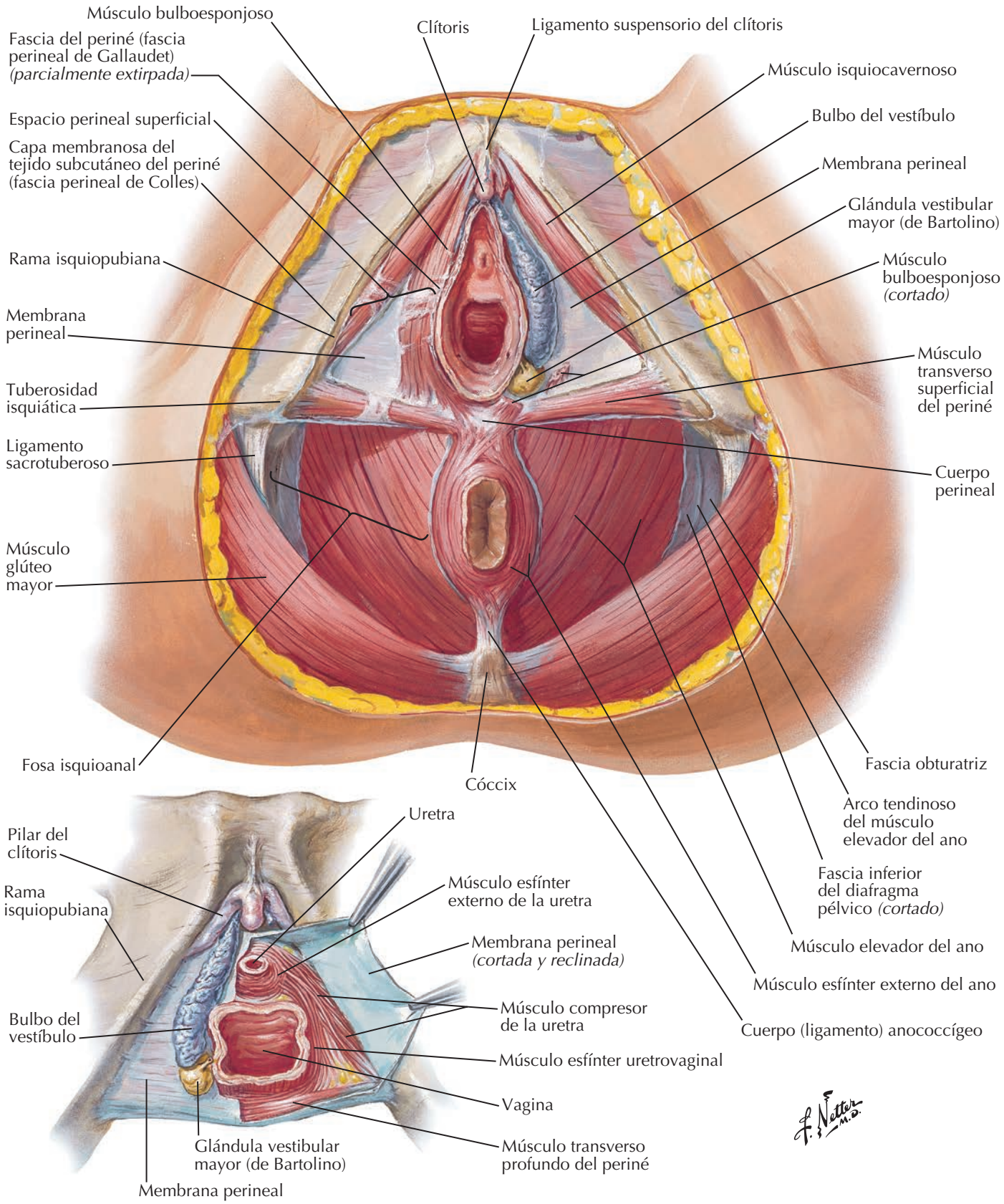

booksmedicos.org

Espacio perineal superficial

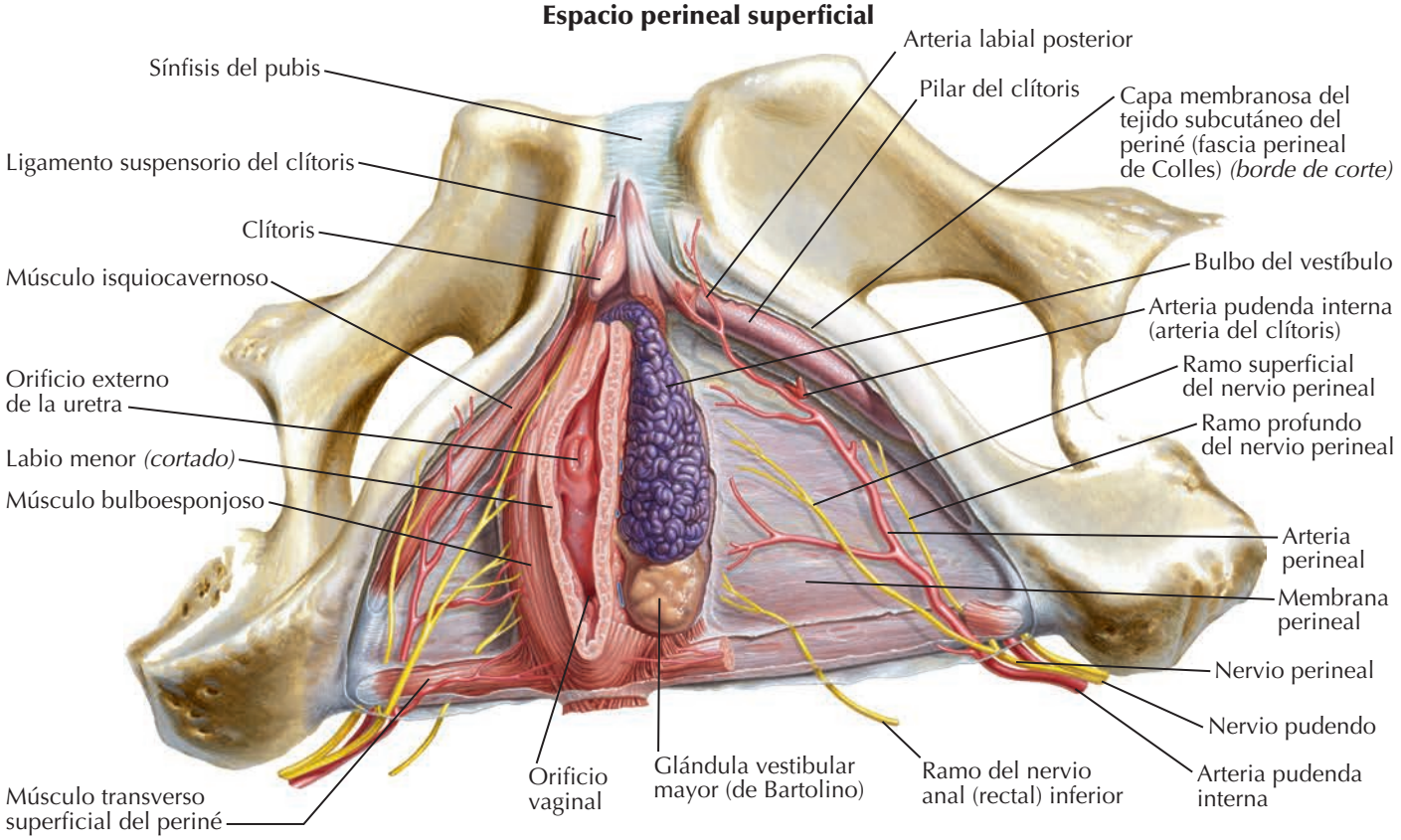

Espacio perineal profundo

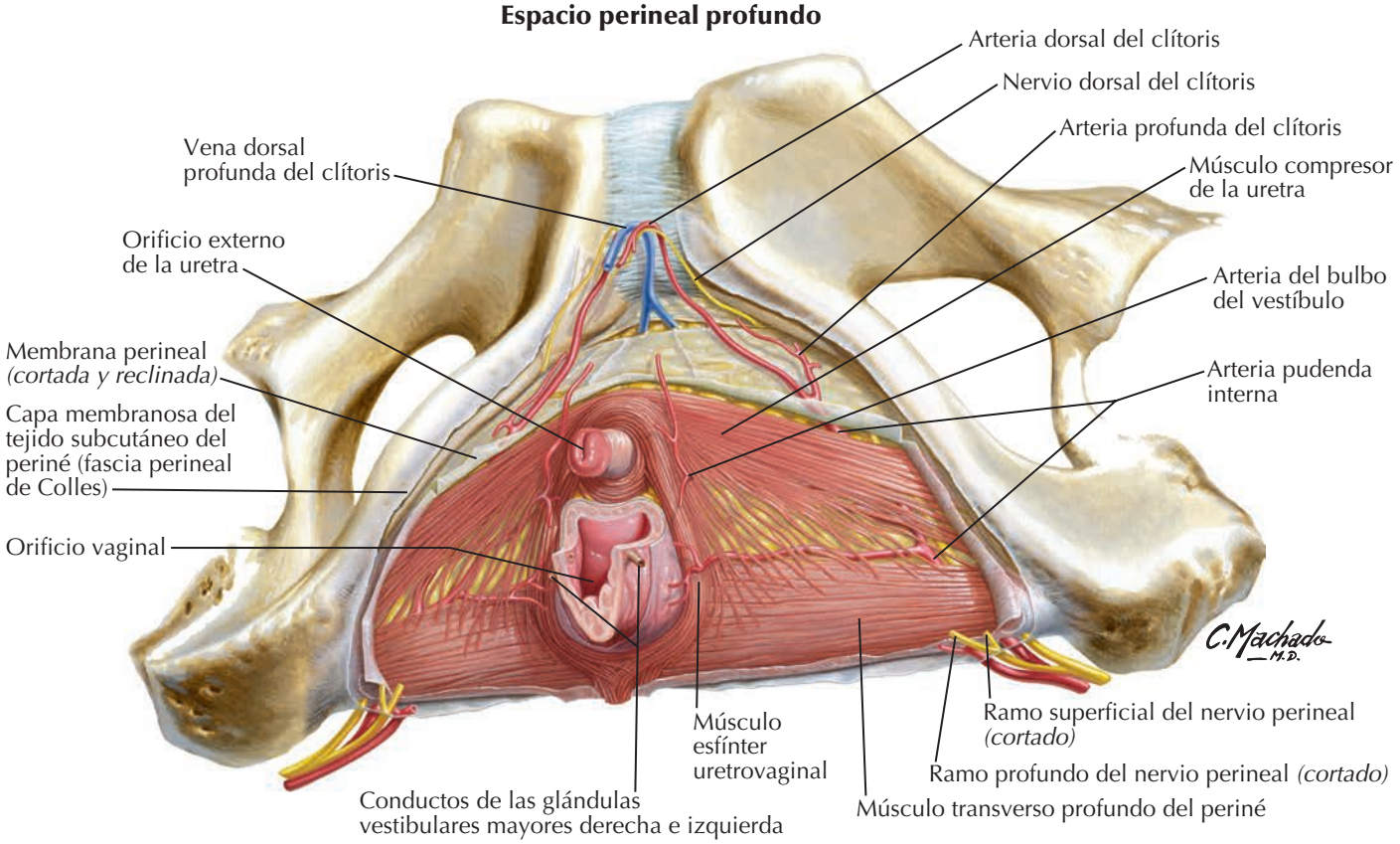

booksmedicos.org

Véanse también **láminas S-221, S-521, S-549, S-BP 104**

Visión parasagital

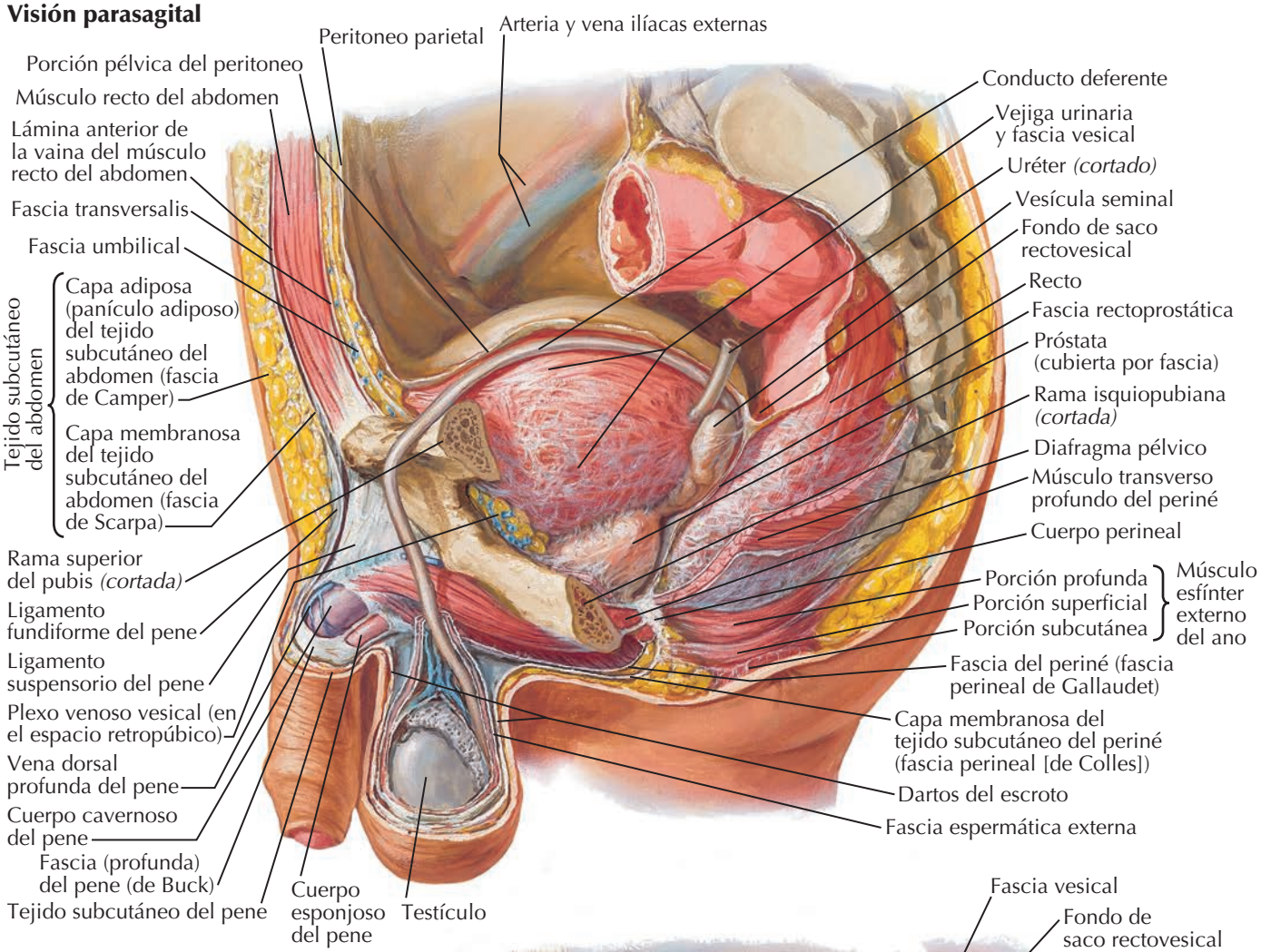

Corte sagital medio

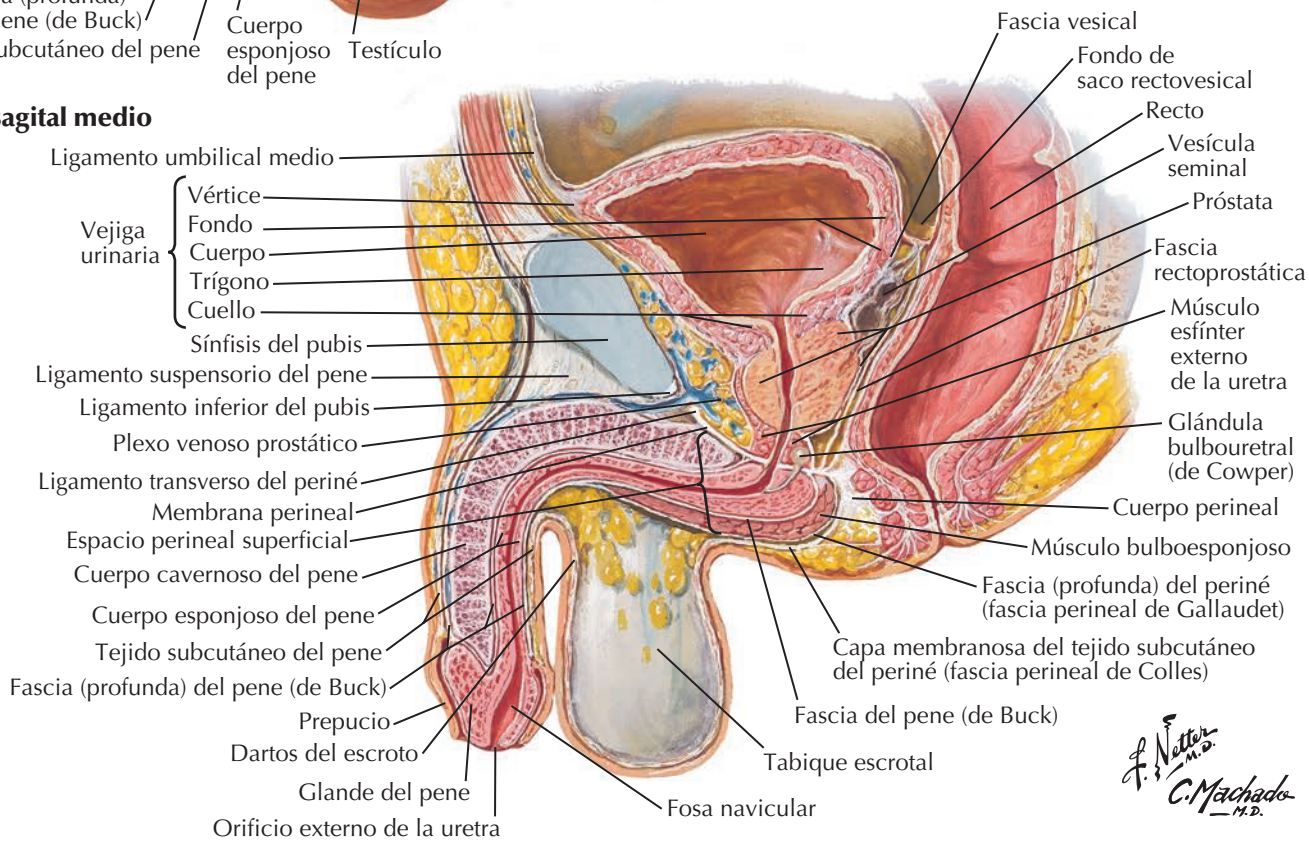

booksmedicos.org

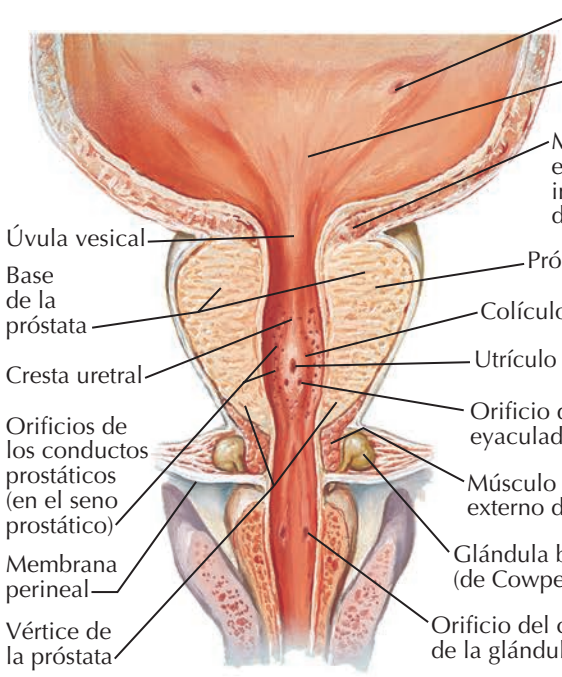

Visión anterior de un corte frontal

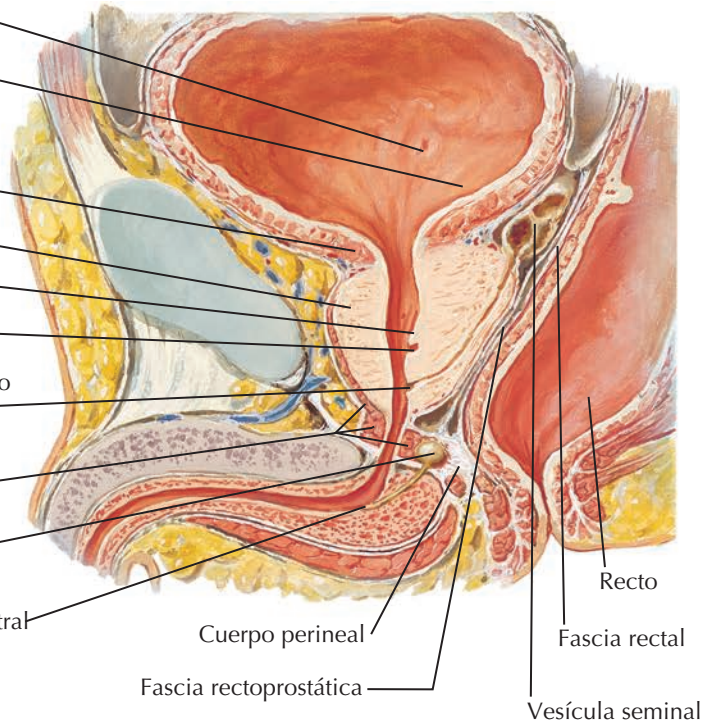

Corte sagital

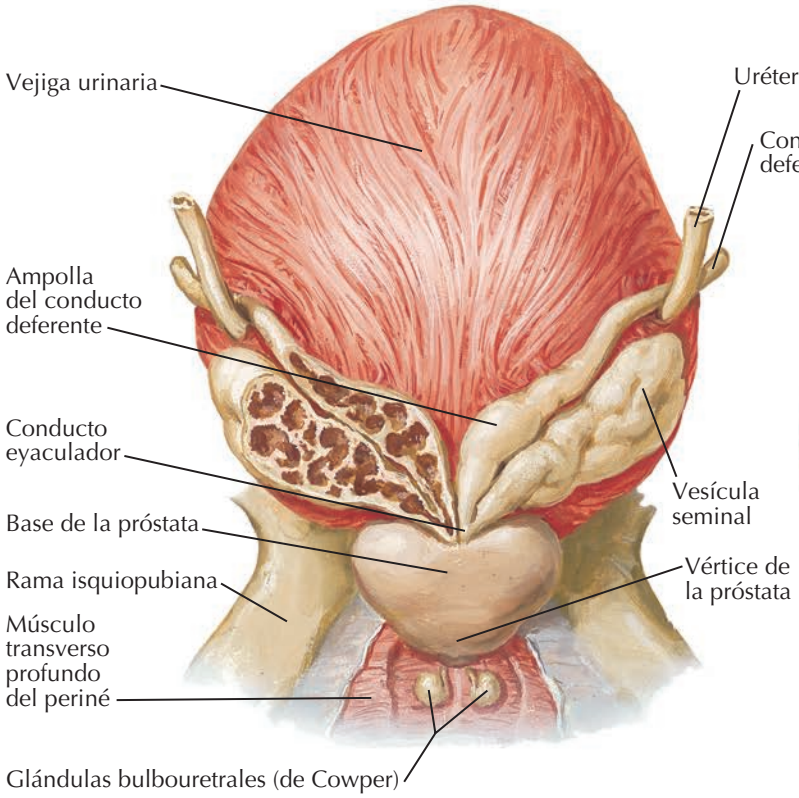

Visión posterior

Próstata, visión superior

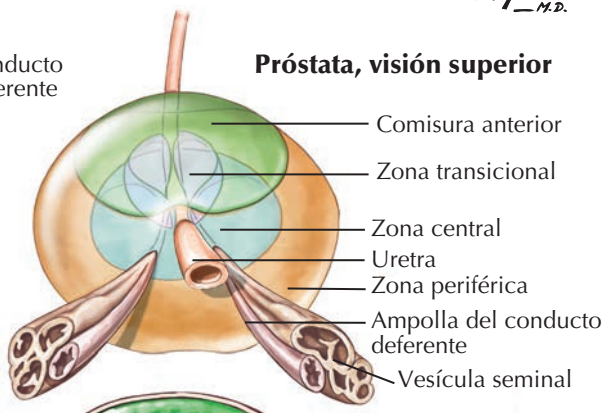

Próstata, corte transversal

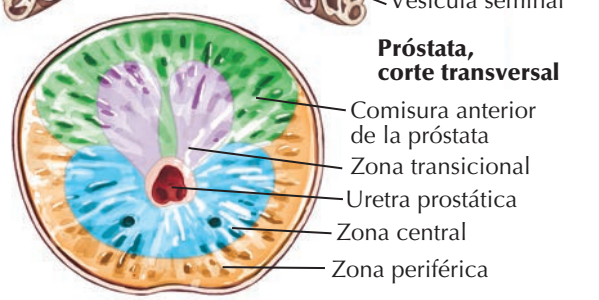

booksmedicos.org

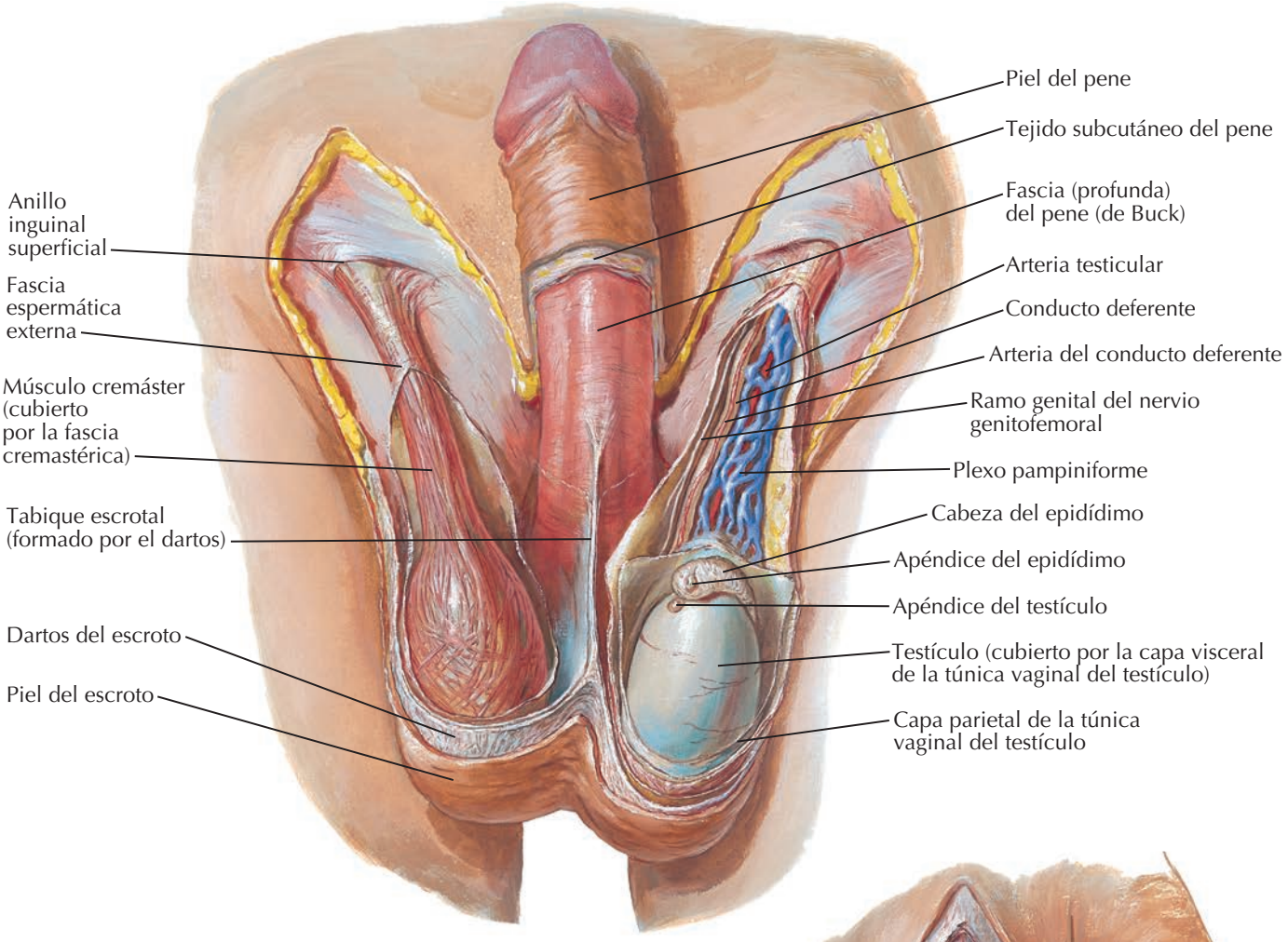

Ecografía Doppler a color: imagen transversal del testículo

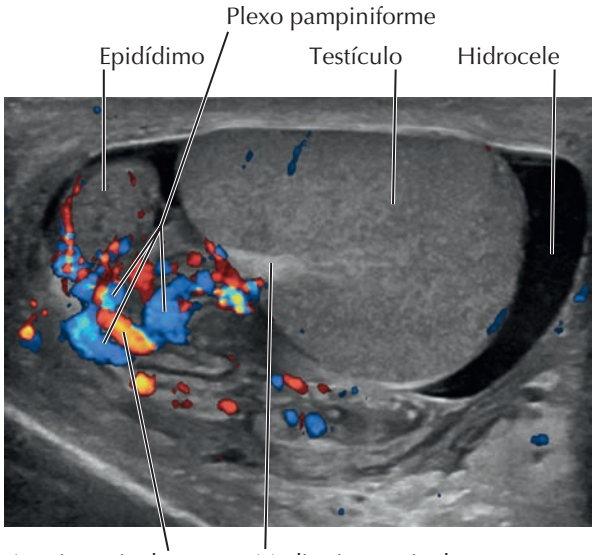

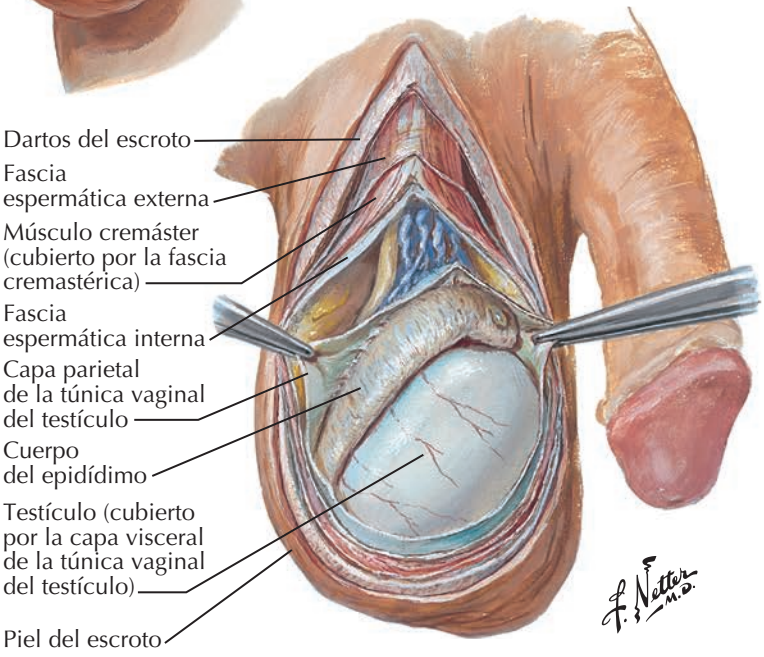

booksmedicos.org

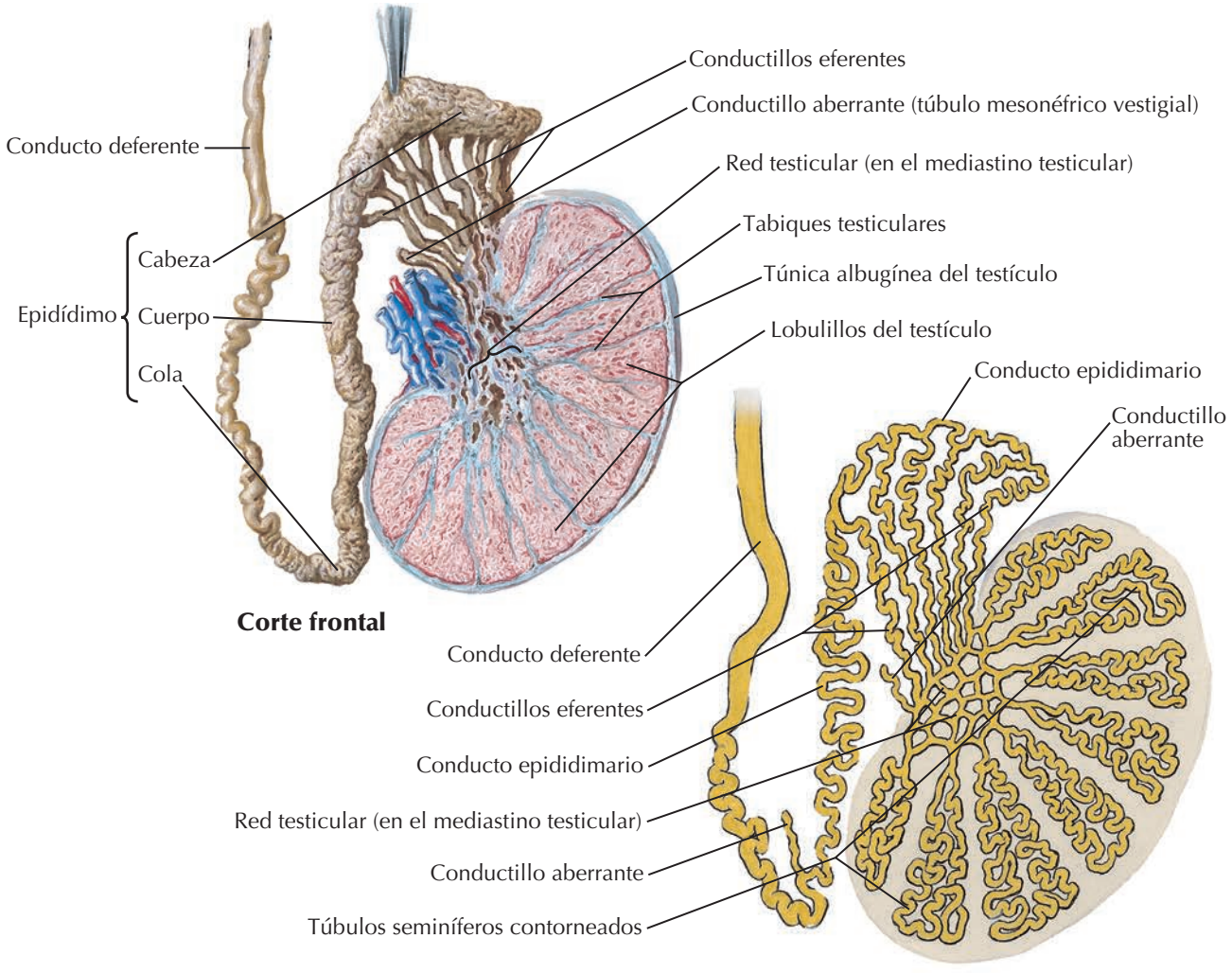

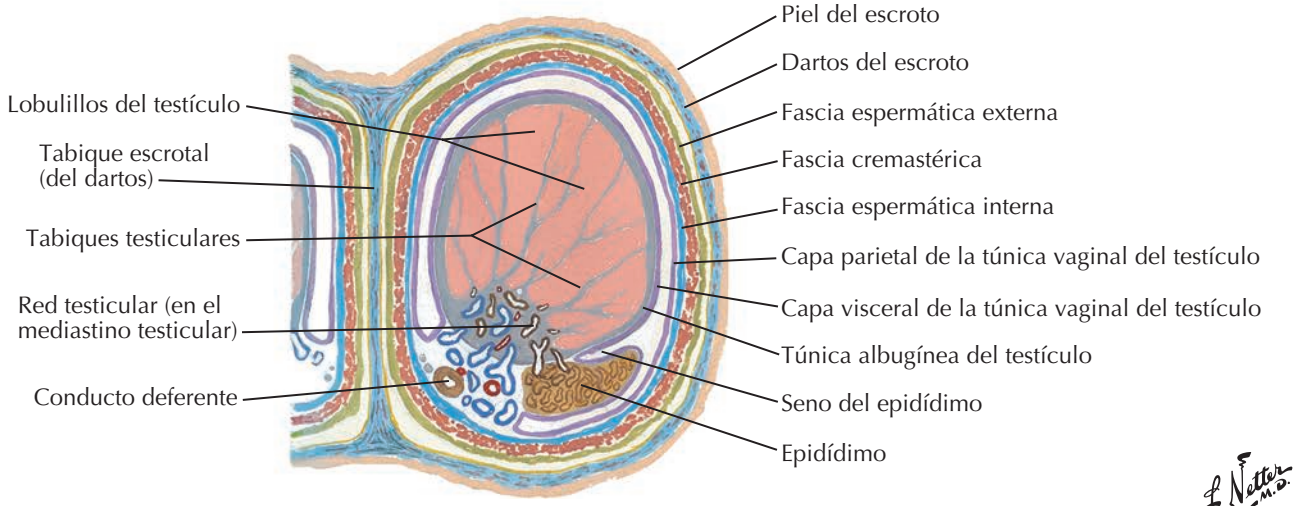

booksmedicos.org

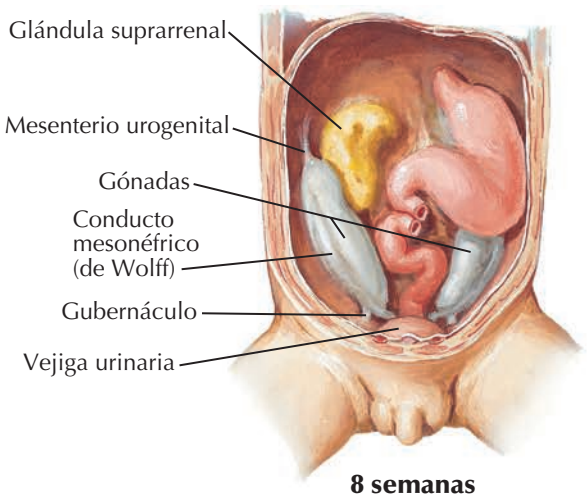

8 semanas
(22,5 mm vértex-cóccix)

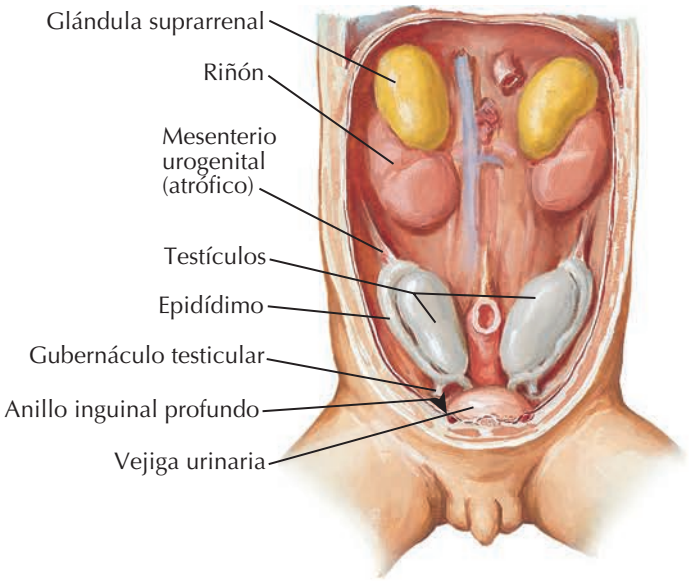

11 semanas
(43 mm vértex-cóccix)

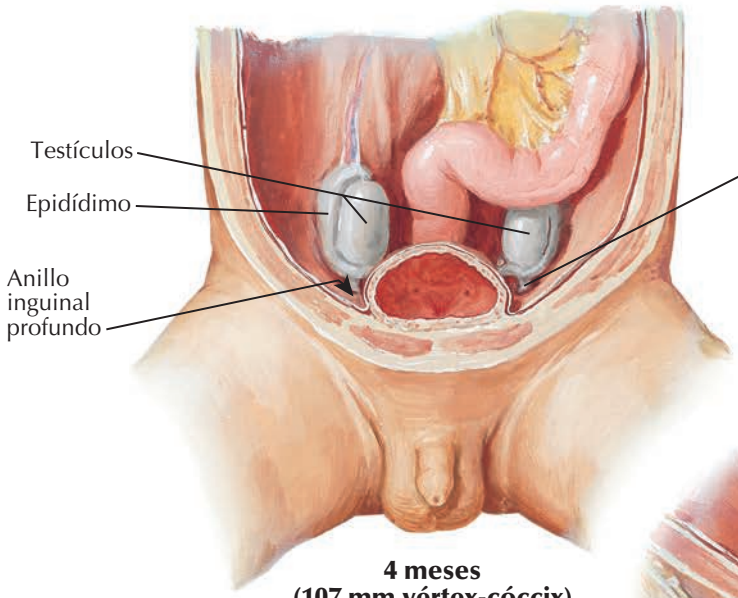

4 meses
(107 mm vértex-cóccix)

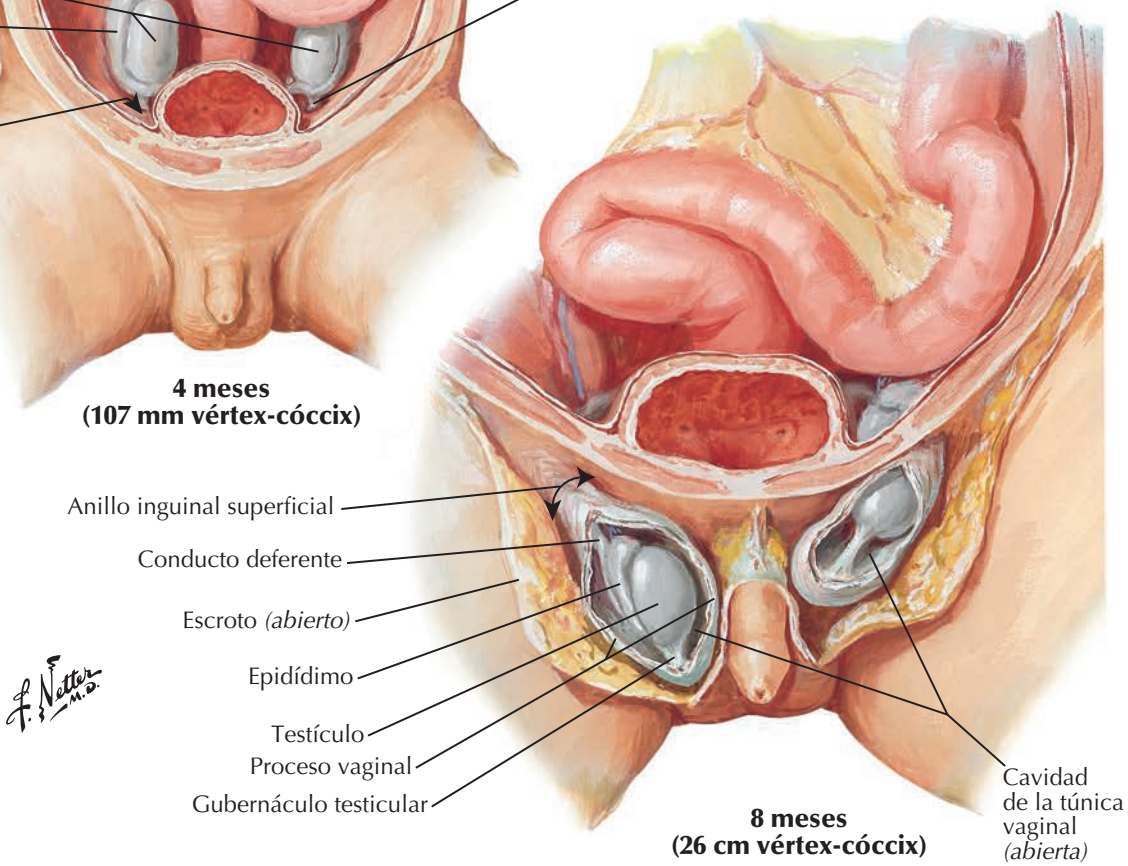

8 meses
(26 cm vértex-cóccix)

booksmedicos.org

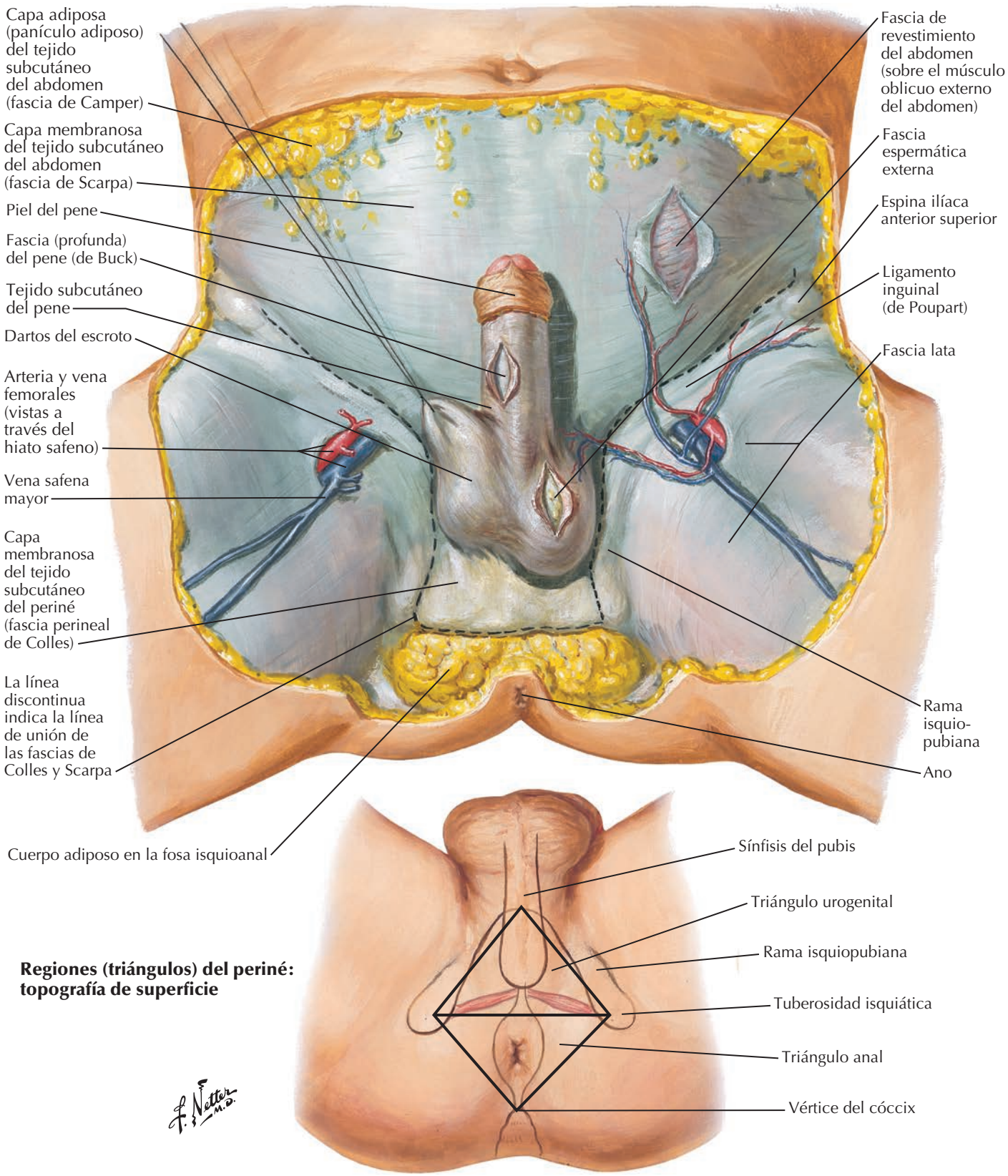

Regiones (triángulos) del periné: topografía de superficie

booksmedicos.org

Véase también **lámina S-224**

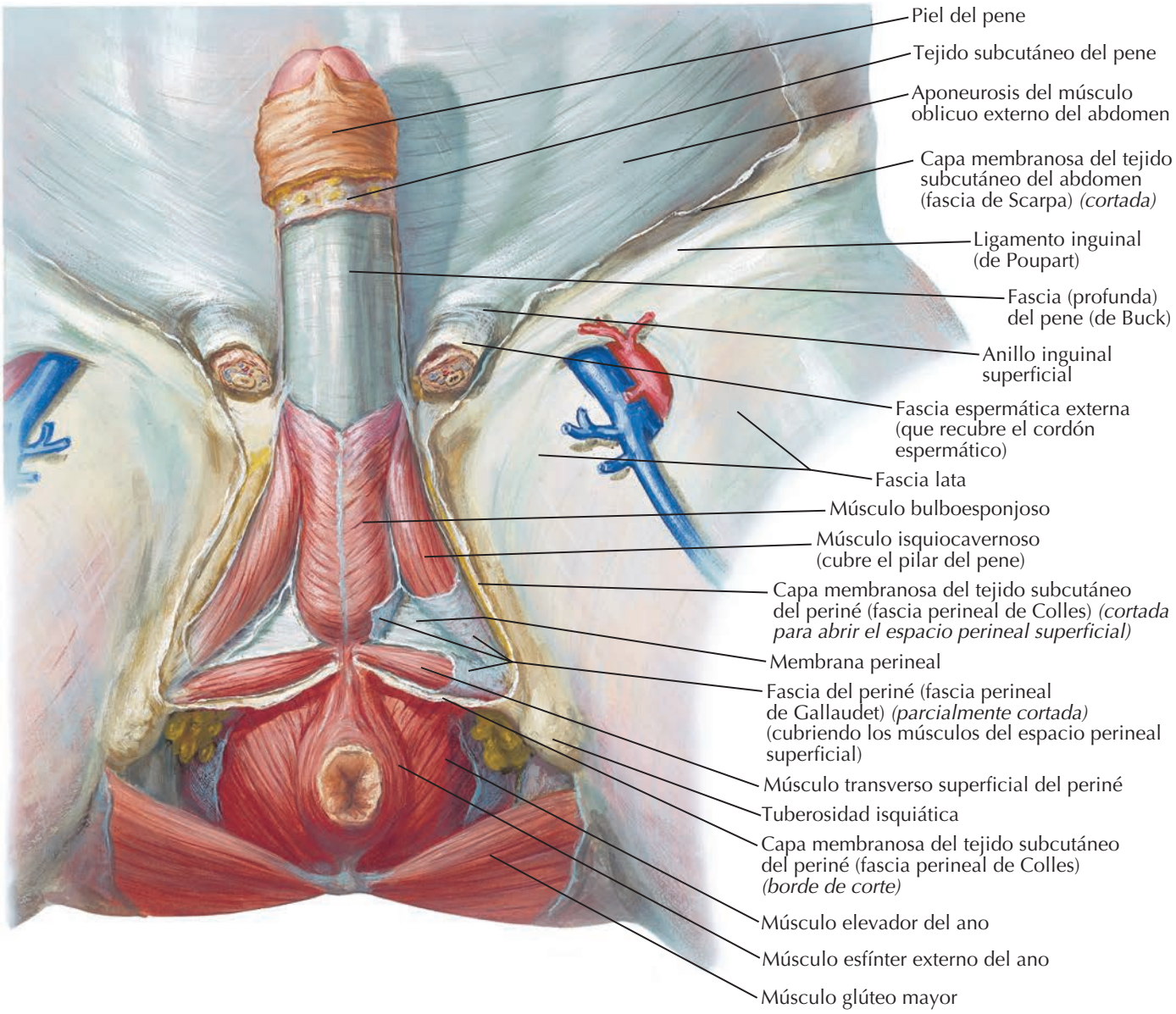

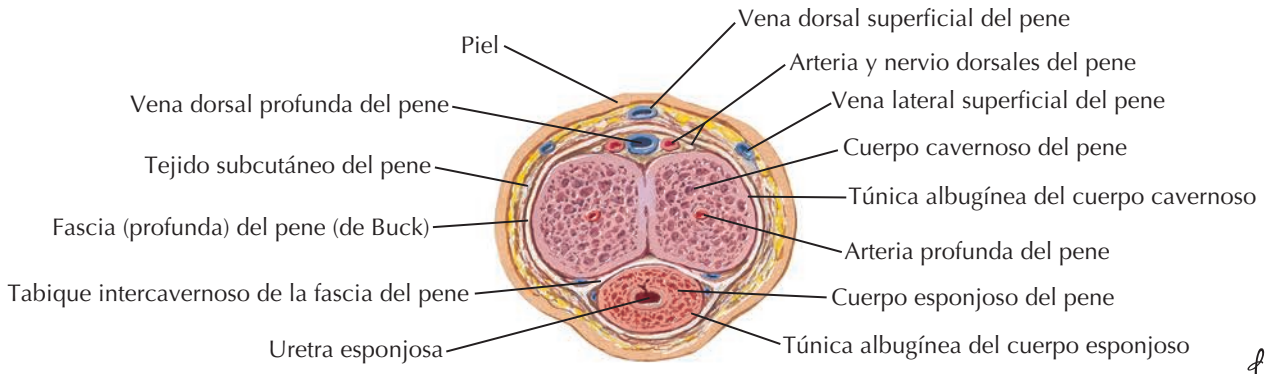

Corte transversal a través del cuerpo del pene

booksmedicos.org

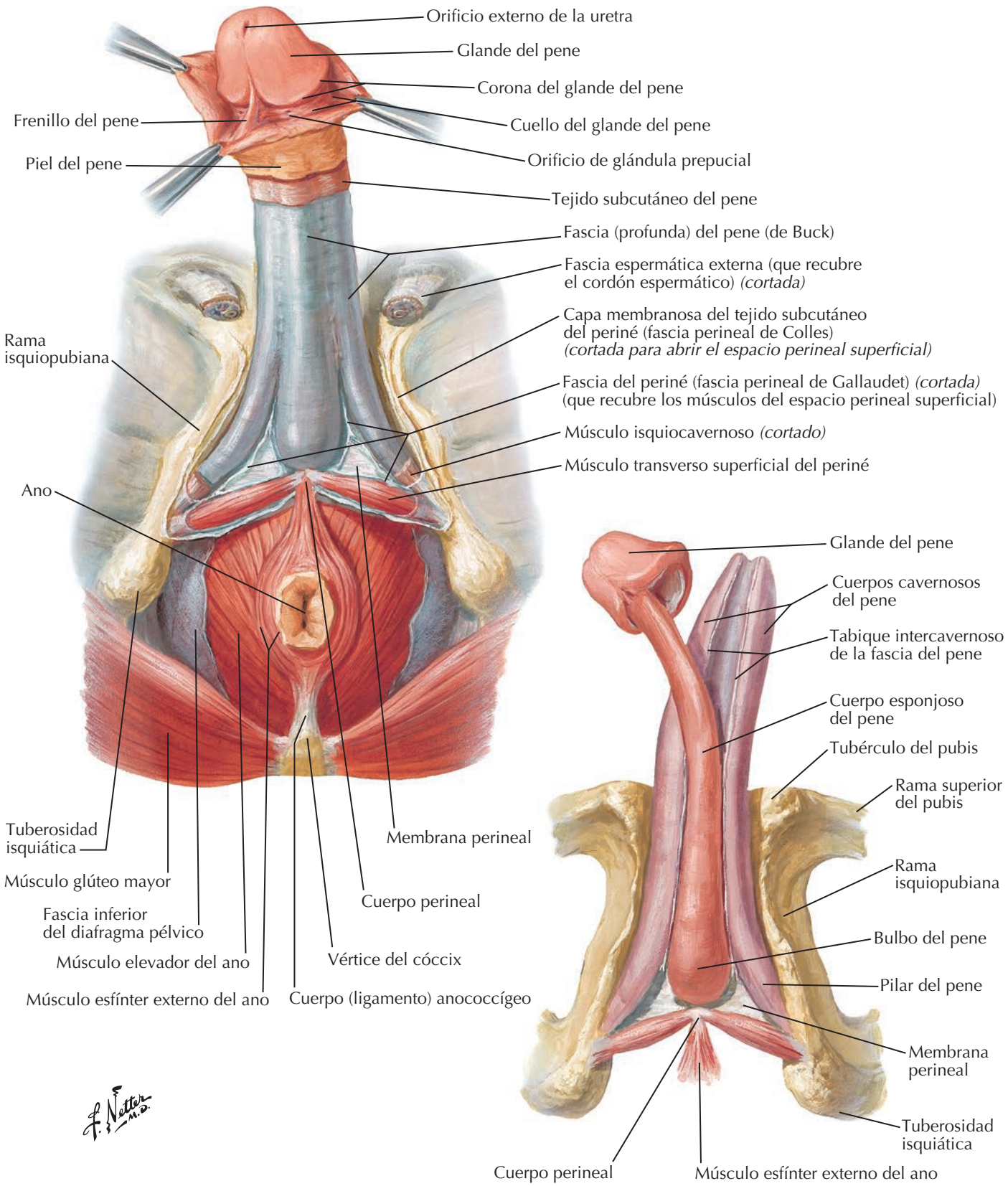

booksmedicos.org

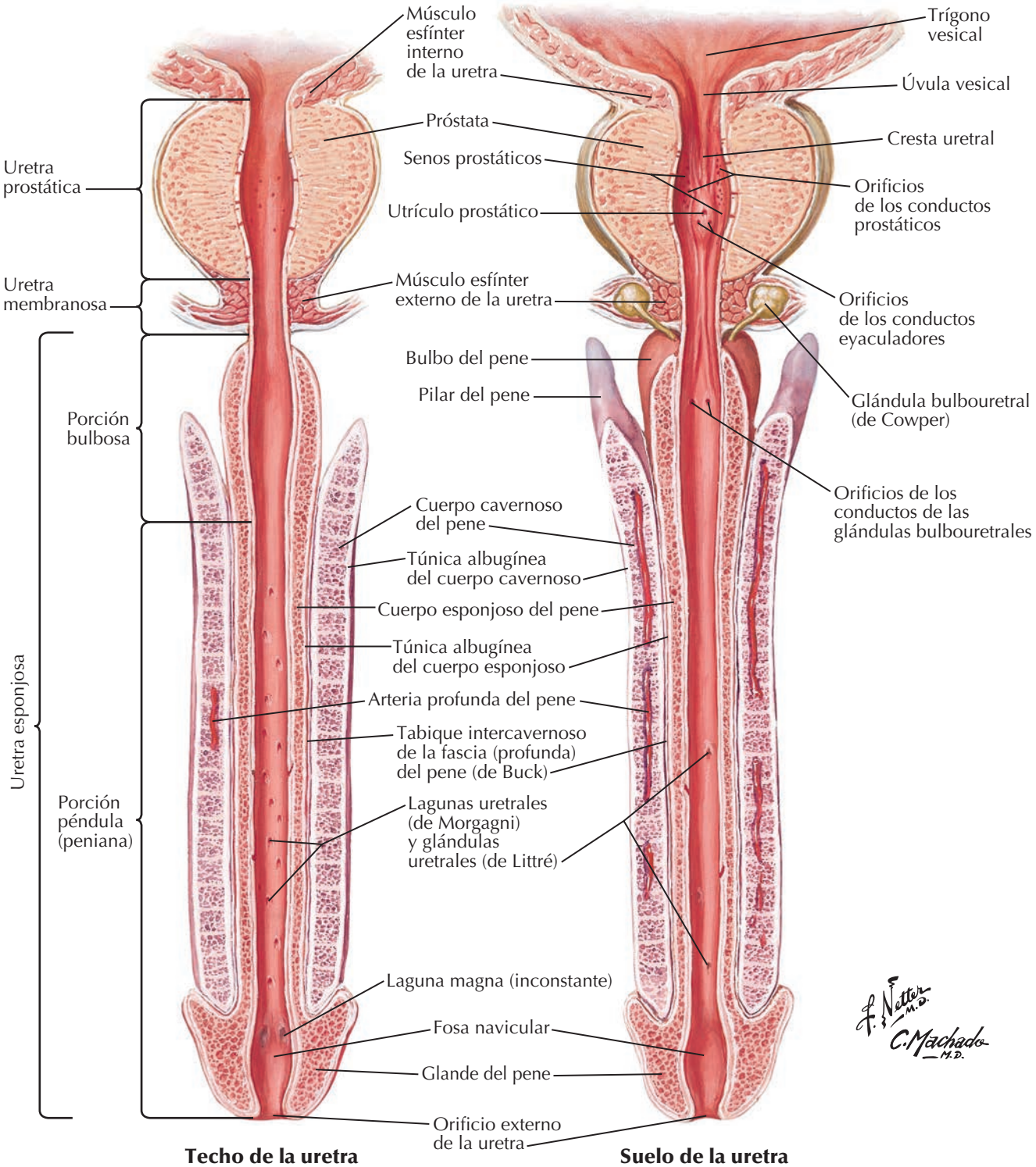

booksmedicos.org

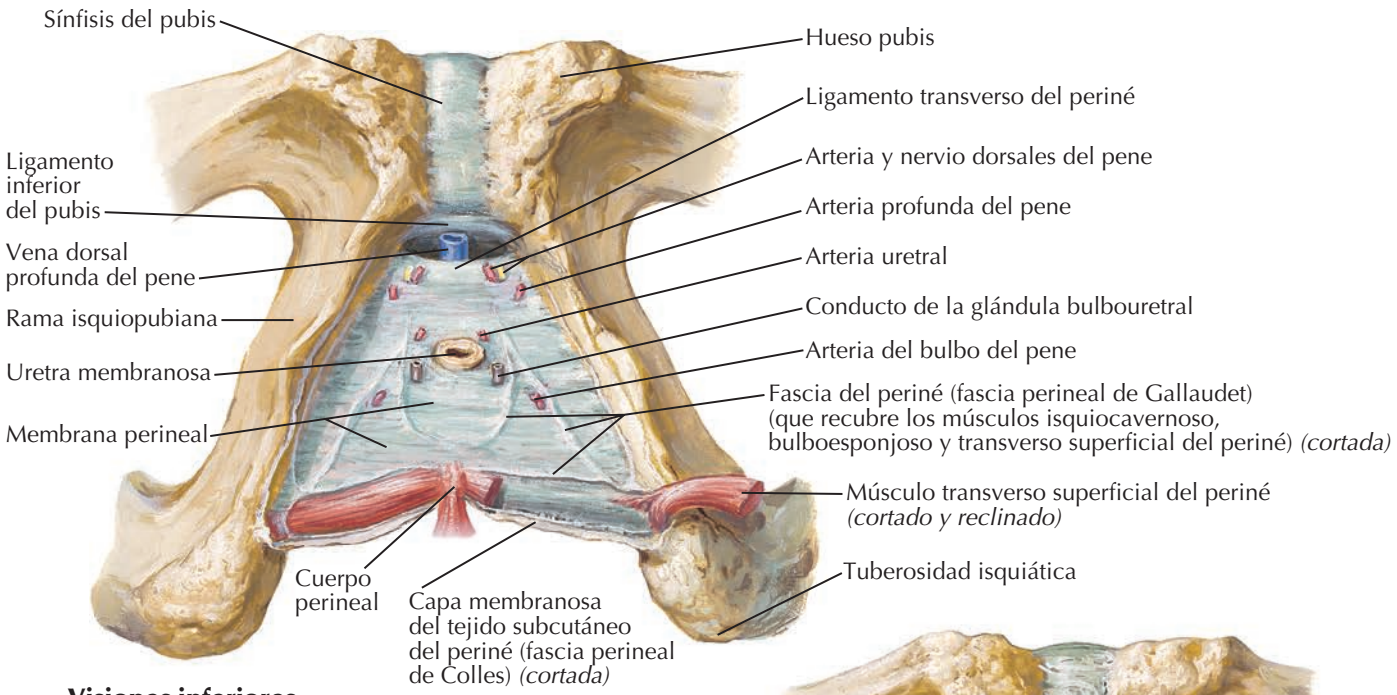

Visiones inferiores

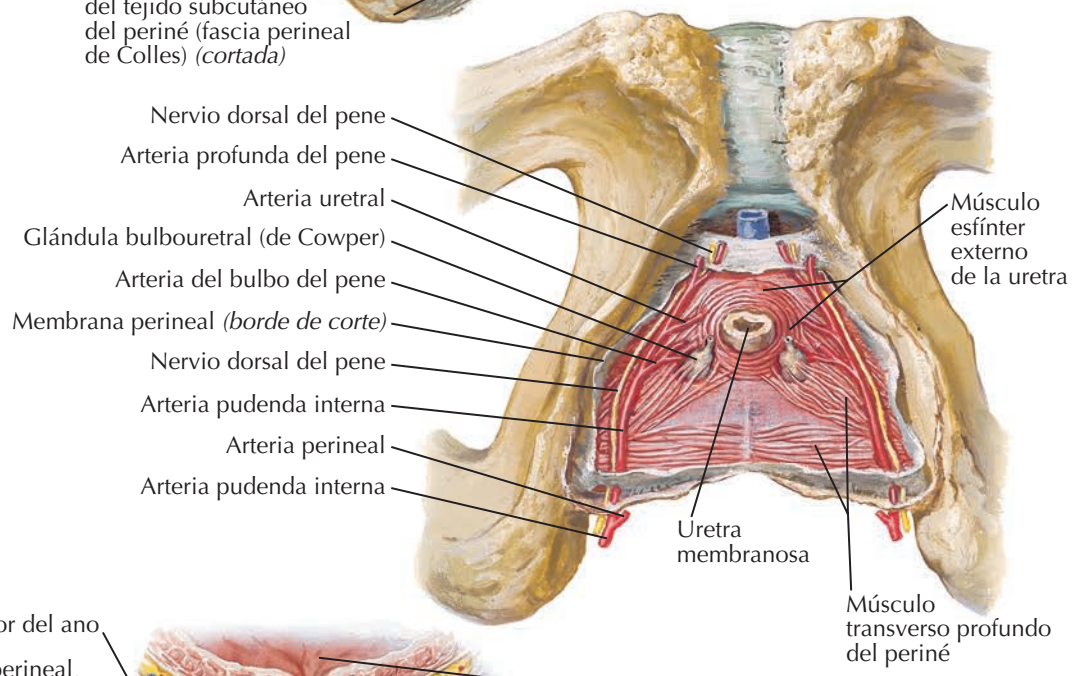

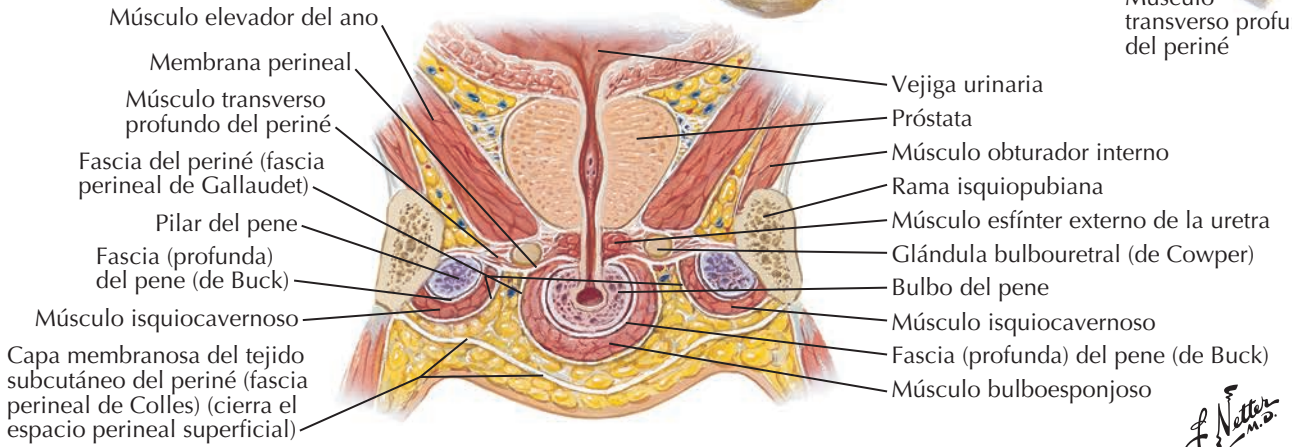

Corte frontal, visión anterior del periné: esquema

F. Netter M.D. C. Machado M.D.

booksmedicos.org

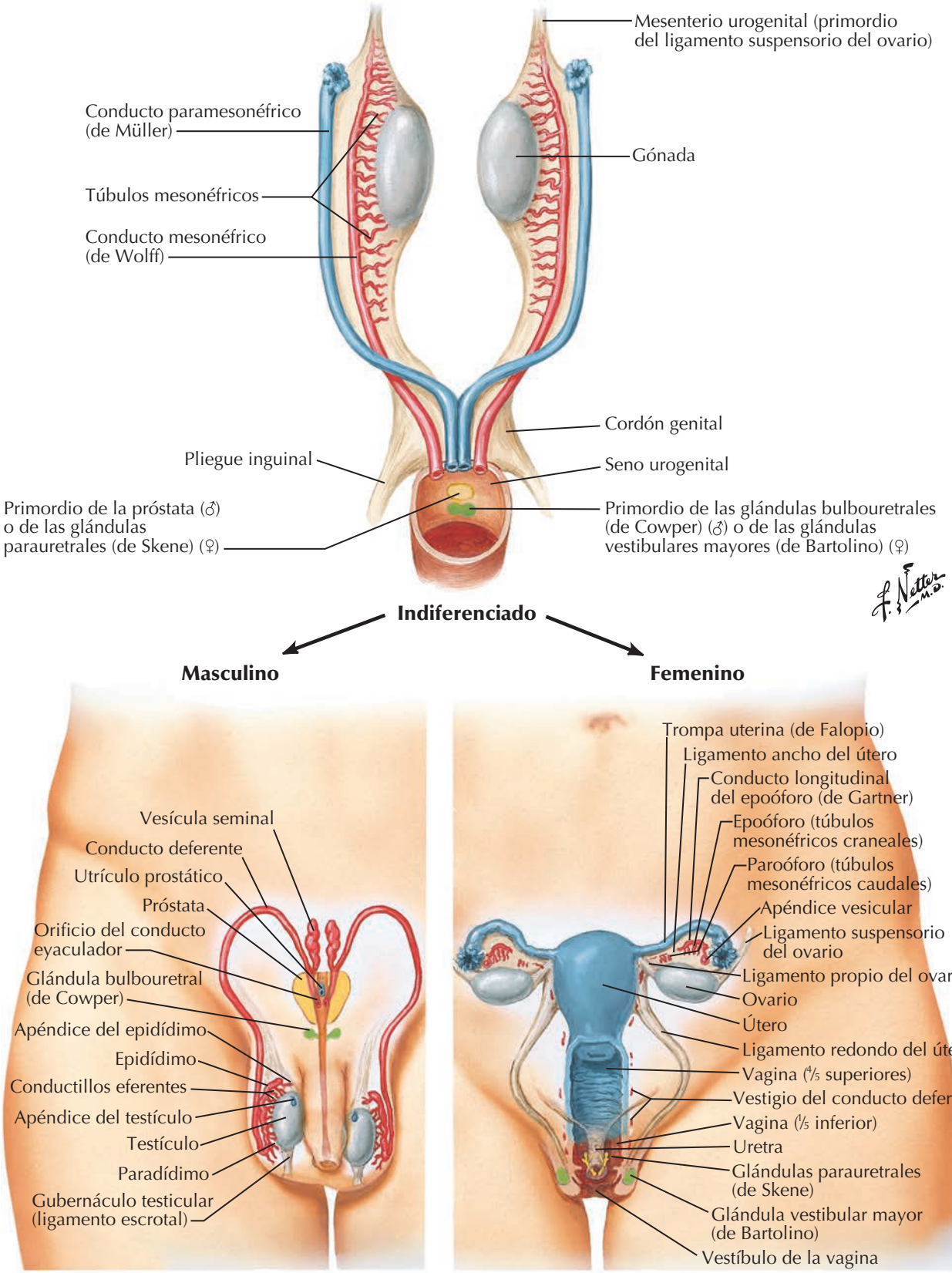

booksmedicos.org

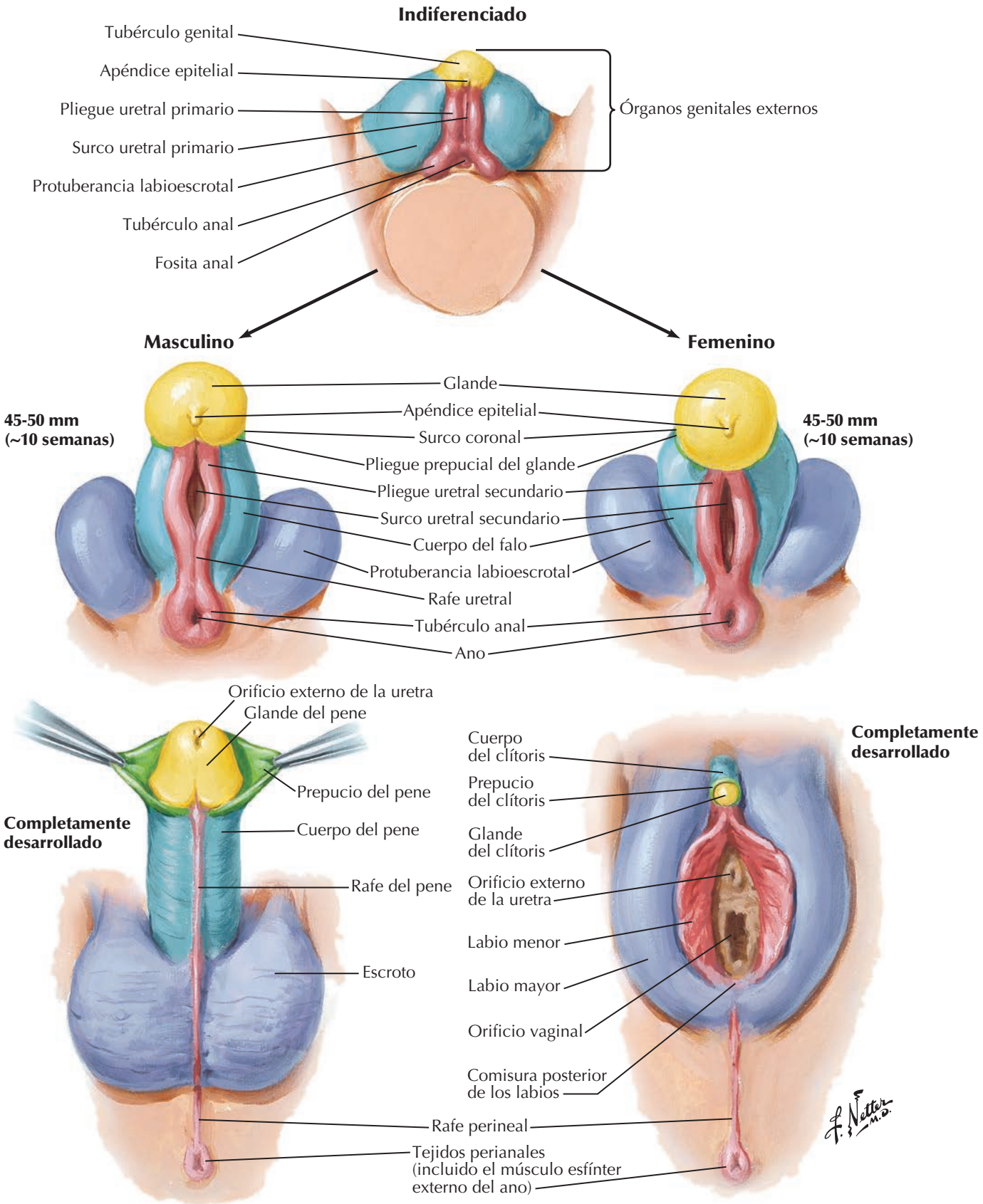

Homologías de los genitales masculinos y femeninos

Lámina S-506

booksmedicos.org

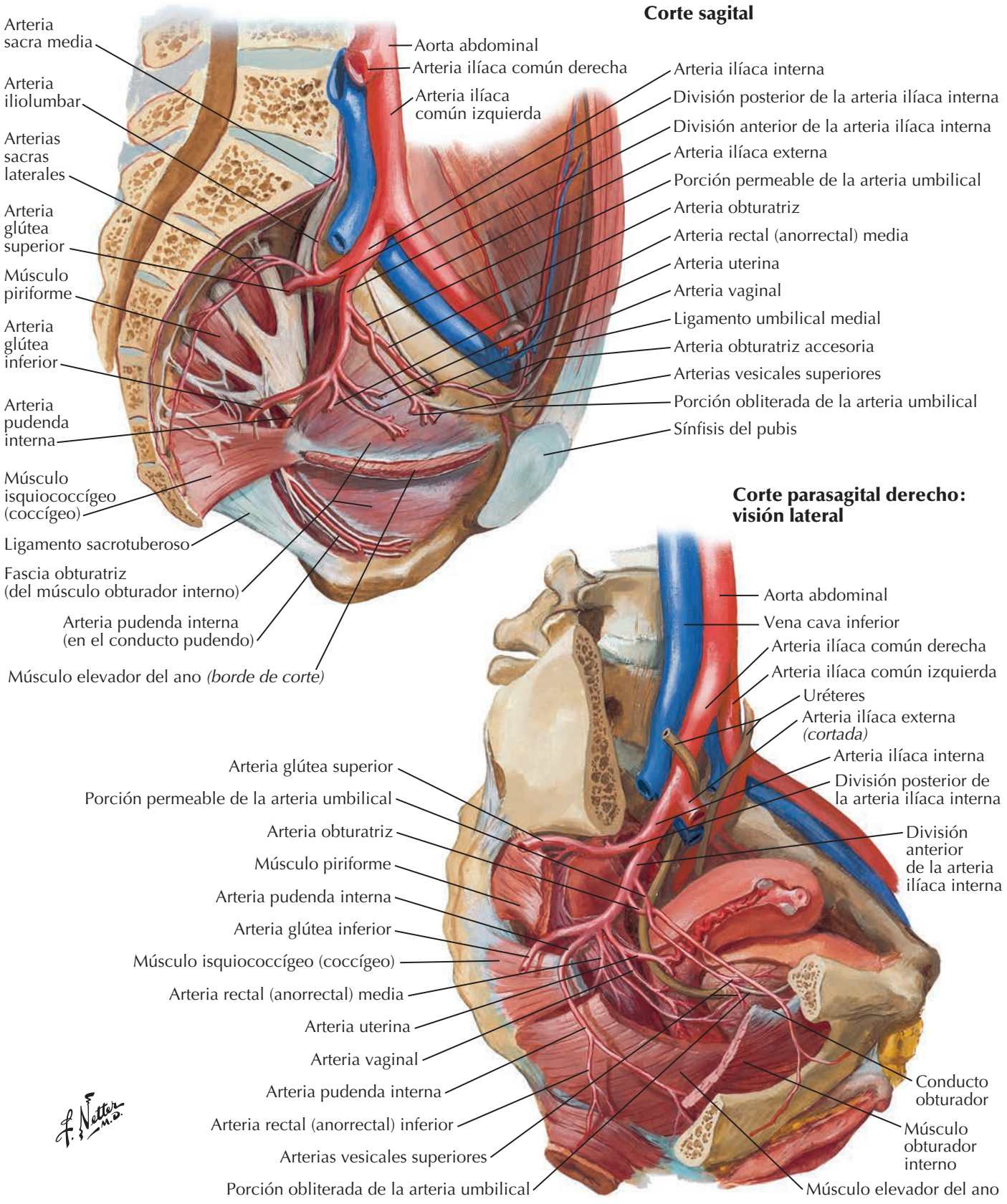

booksmedicos.org

Véase también **lámina S-355**

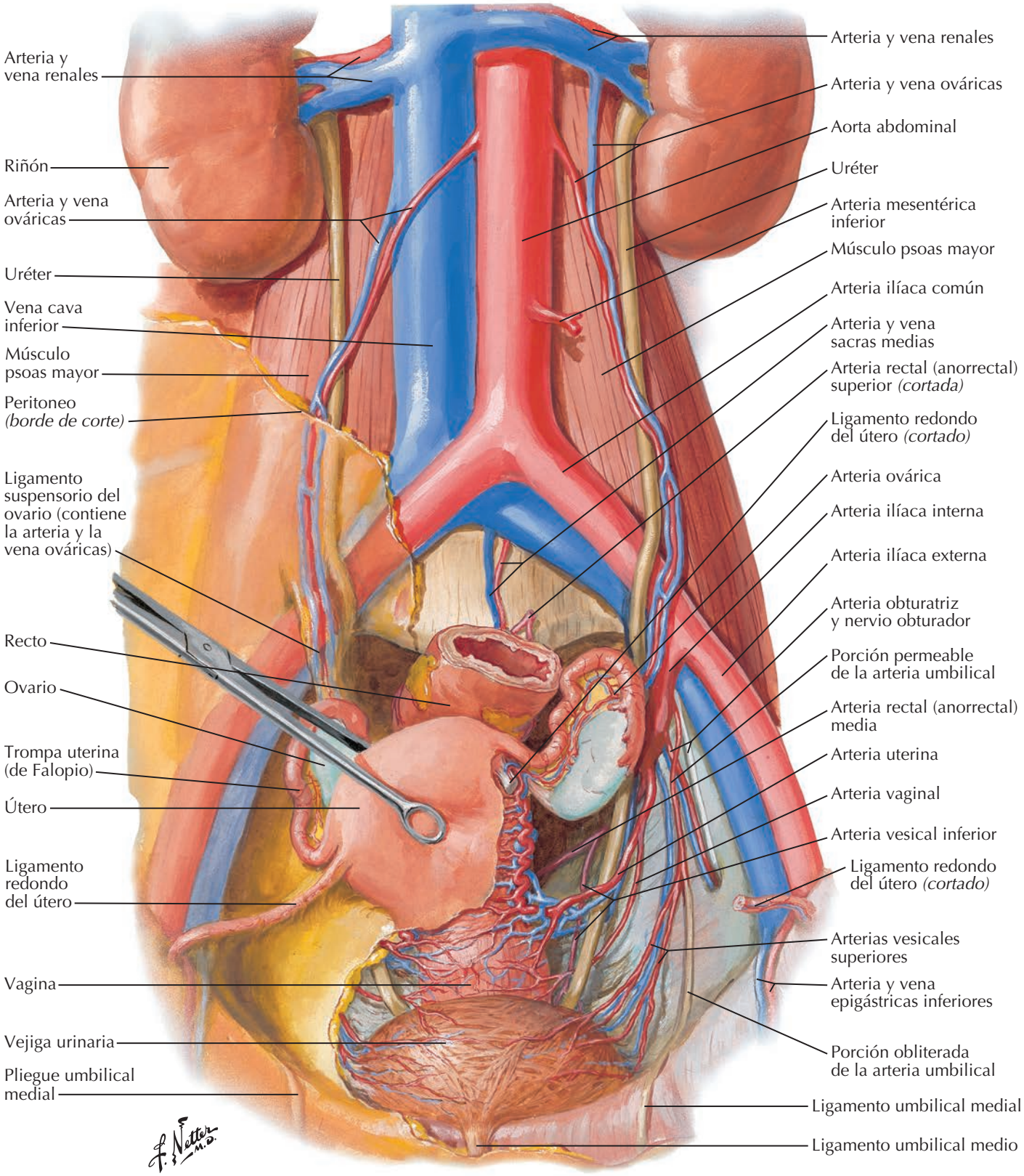

booksmedicos.org

Arterias y venas de la pelvis: hombre

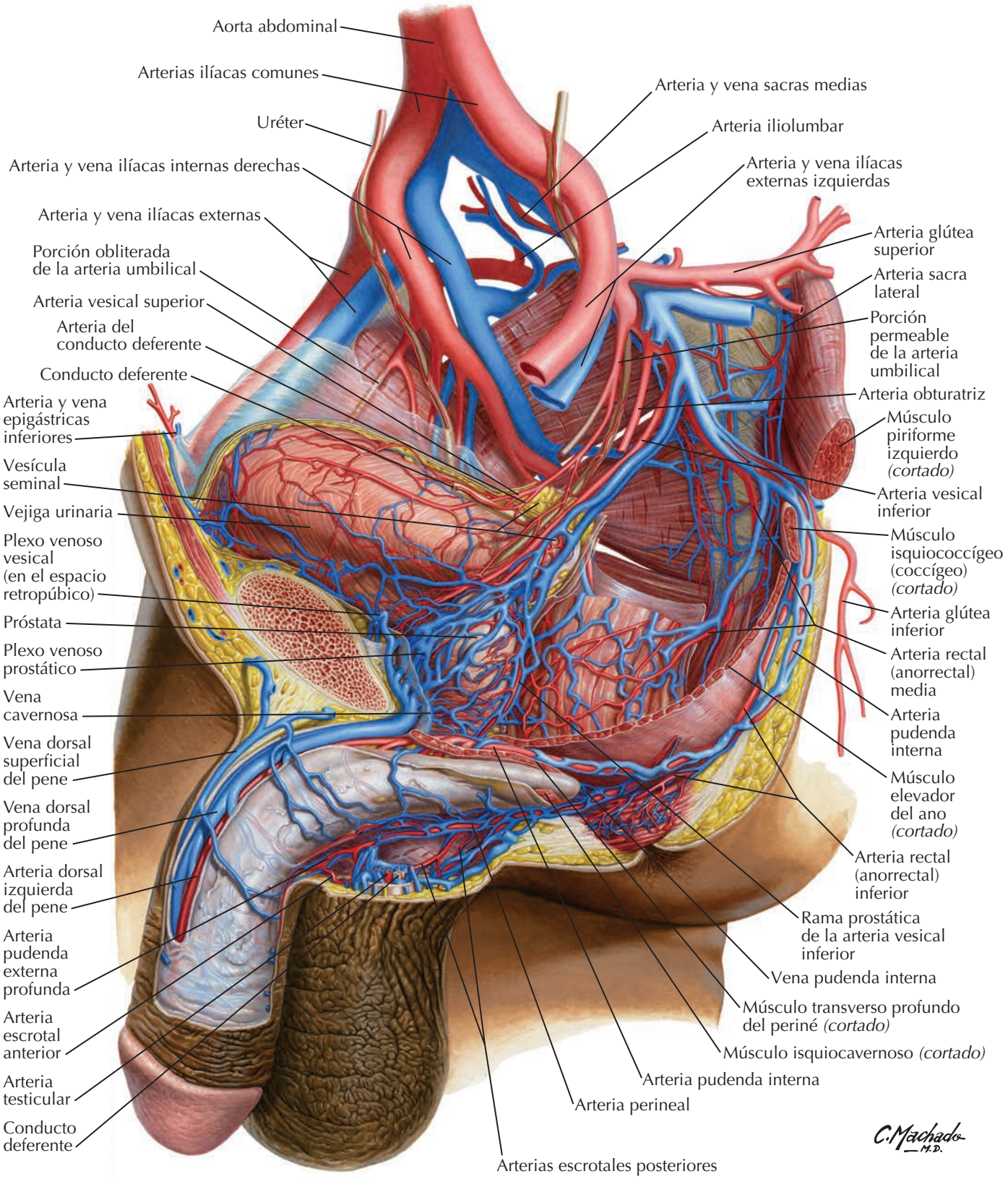

booksmedicos.org

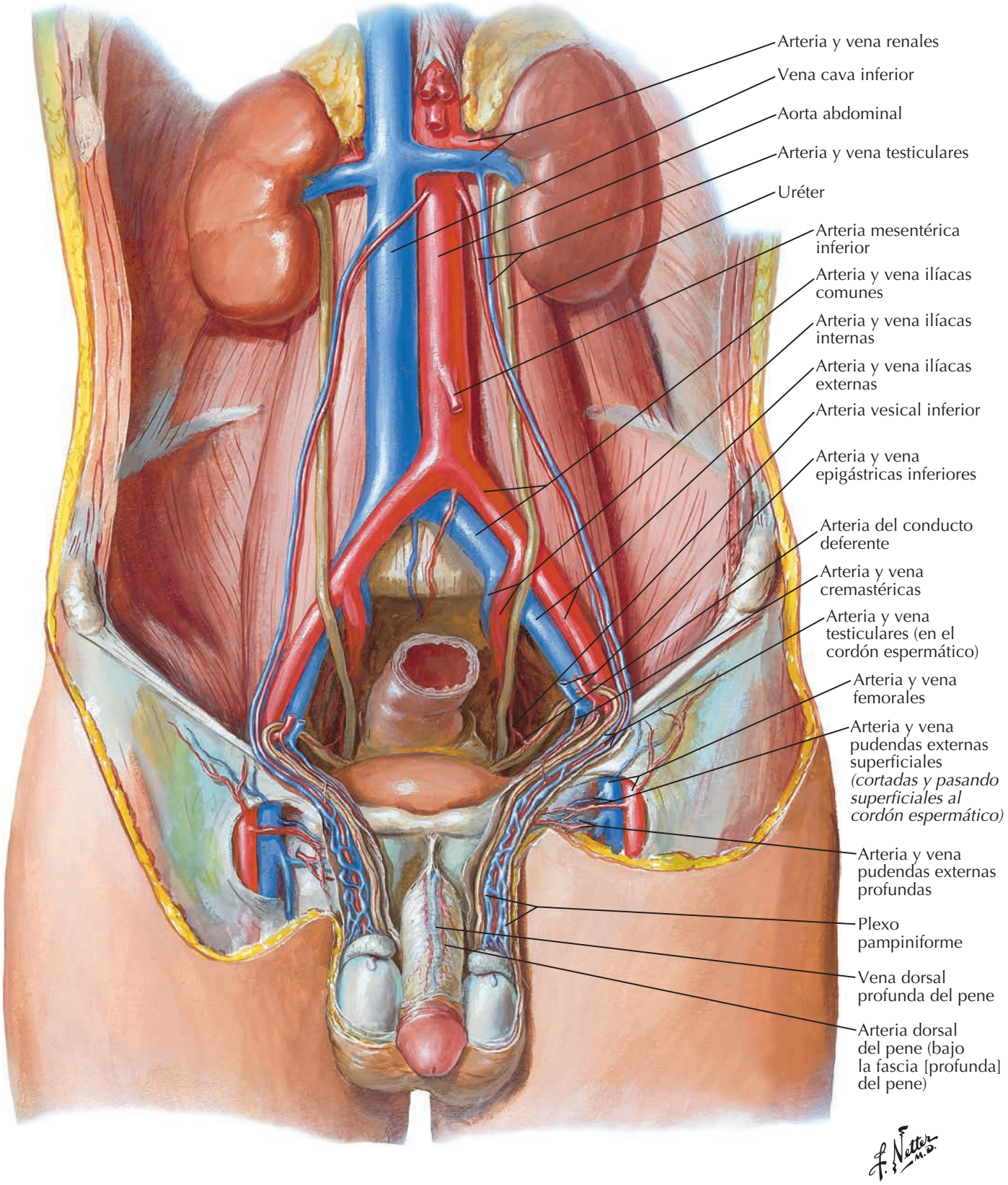

booksmedicos.org

Arterias y venas del periné y útero

Véase también **lámina S-356**

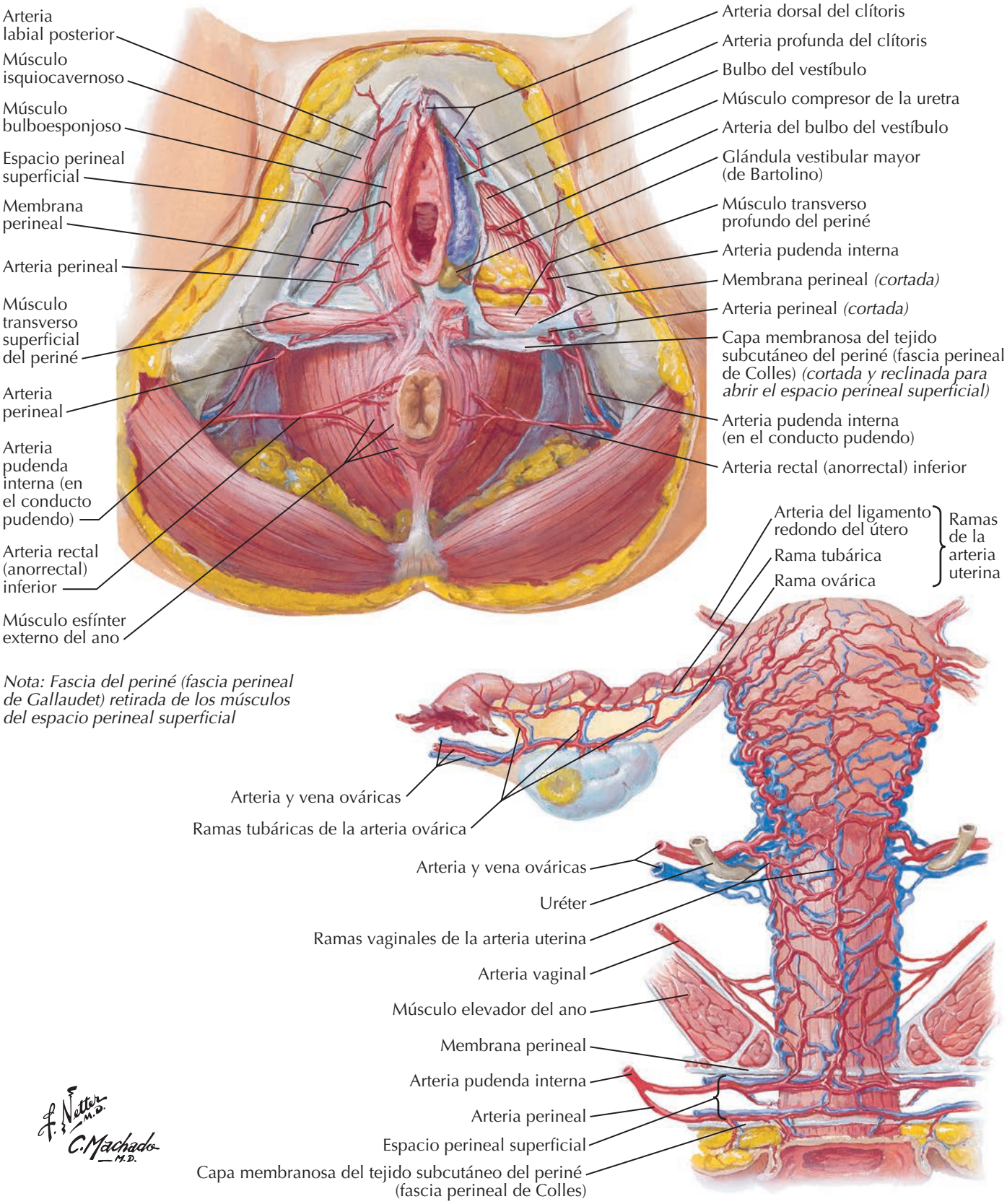

Nota: Fascia del periné (fascia perineal de Gallaudet) retirada de los músculos del espacio perineal superficial

F. Netter M.D.
C. Machado M.D.

booksmedicos.org

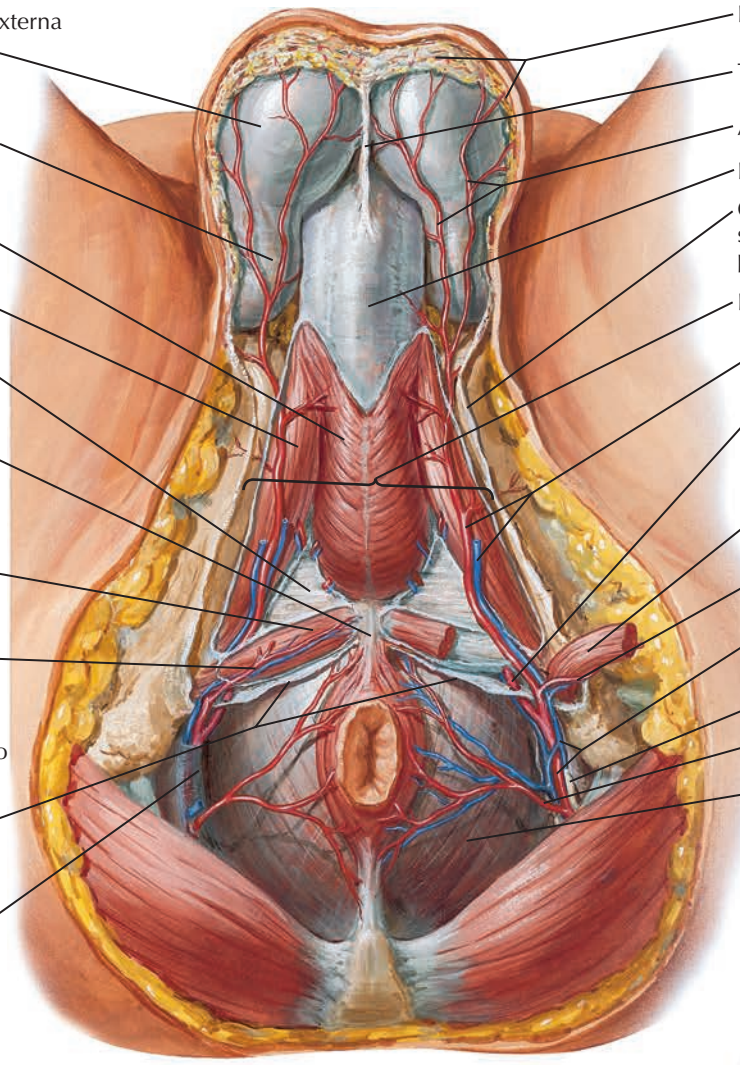

Nota: Fascia del periné (fascia perineal o de Gallaudet) retirada de los músculos del espacio perineal superficial

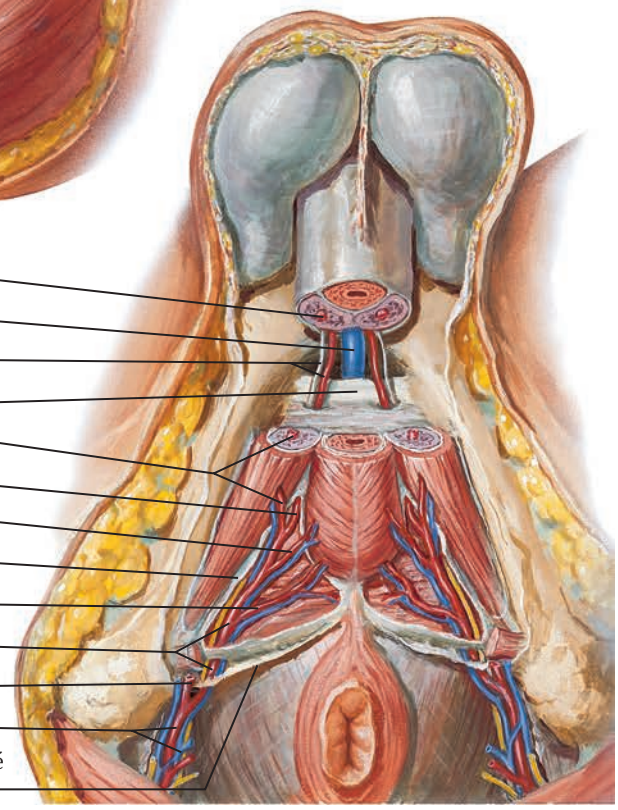

booksmedicos.org

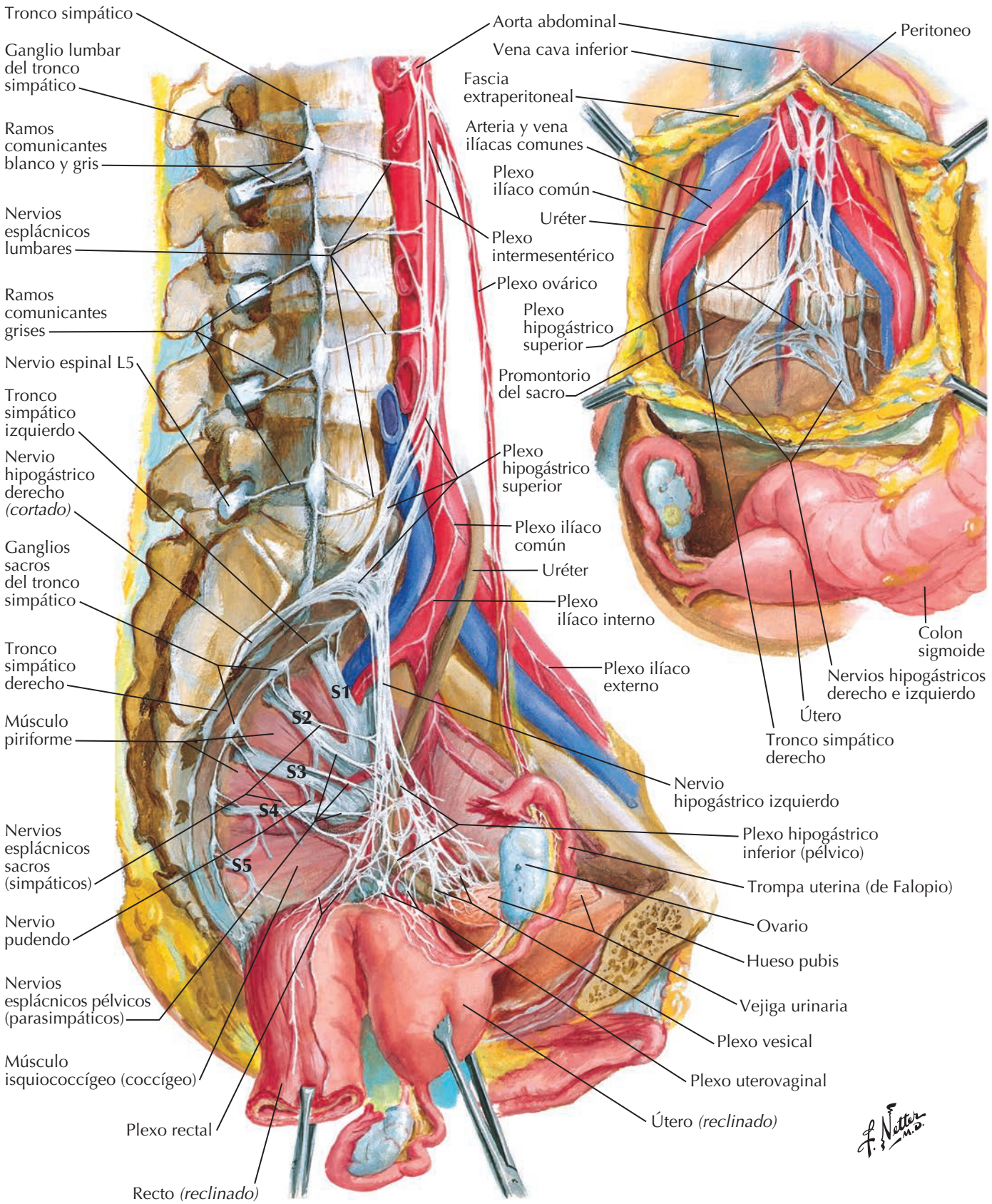

booksmedicos.org

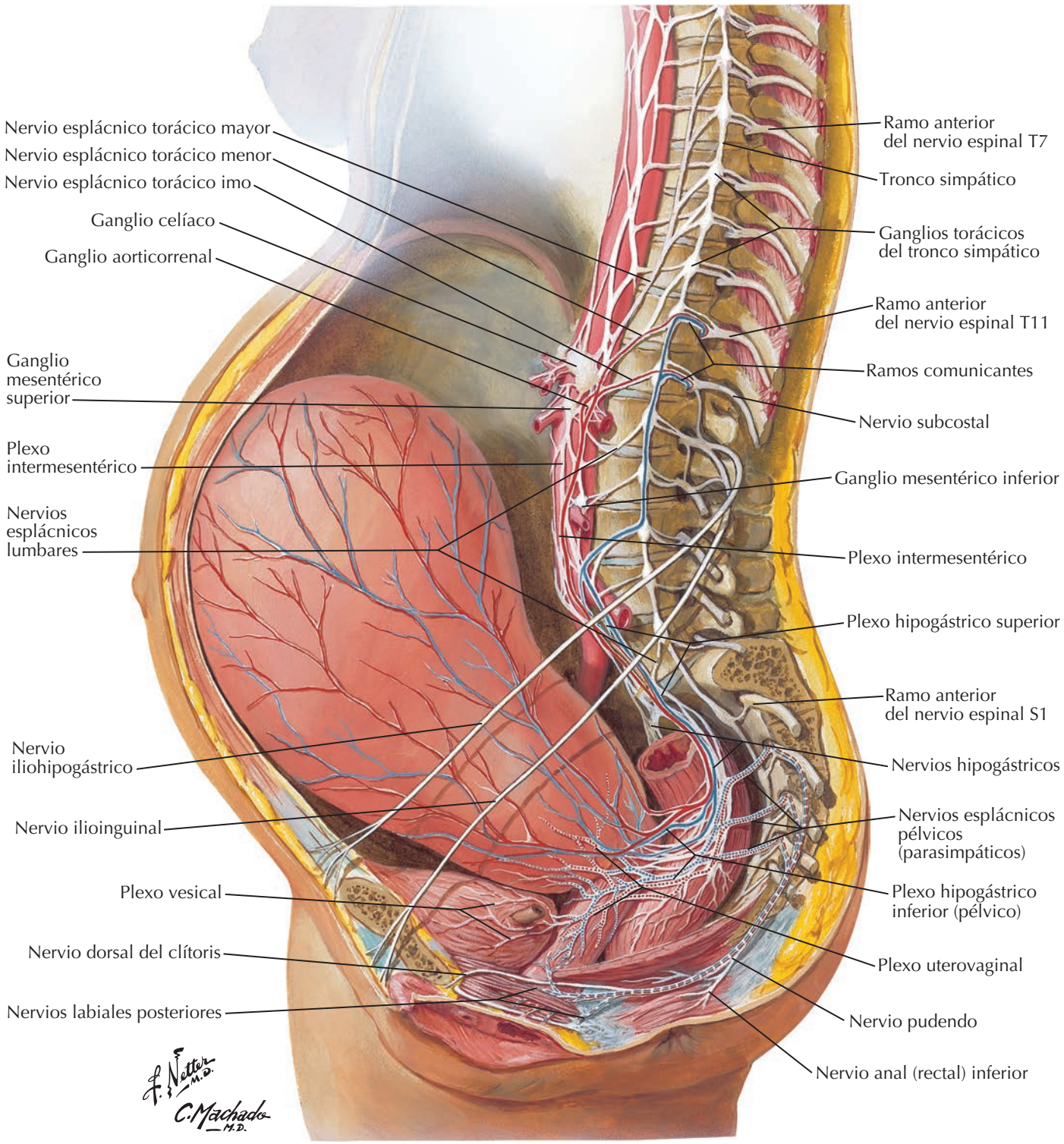

Las fibras sensitivas del cuerpo y el fondo del útero acompañan a las fibras simpáticas a la porción torácica inferior de la médula espinal a través de los plexos hipogástricos

Fibras simpáticas para el cuerpo y fondo del útero

Las fibras sensitivas del cuello del útero y parte superior de la vagina acompañan a las fibras parasimpáticas a la porción sacra de la médula espinal a través de los nervios esplácnicos pélvicos

Fibras parasimpáticas para la parte inferior del útero, cuello del útero y parte superior de la vagina

Las fibras sensitivas de la parte inferior de la vagina y el periné acompañan a las fibras motoras somáticas a la porción sacra de la médula espinal a través del nervio pudendo

Fibras motoras somáticas para la parte inferior de la vagina y el periné a través del nervio pudendo

booksmedicos.org

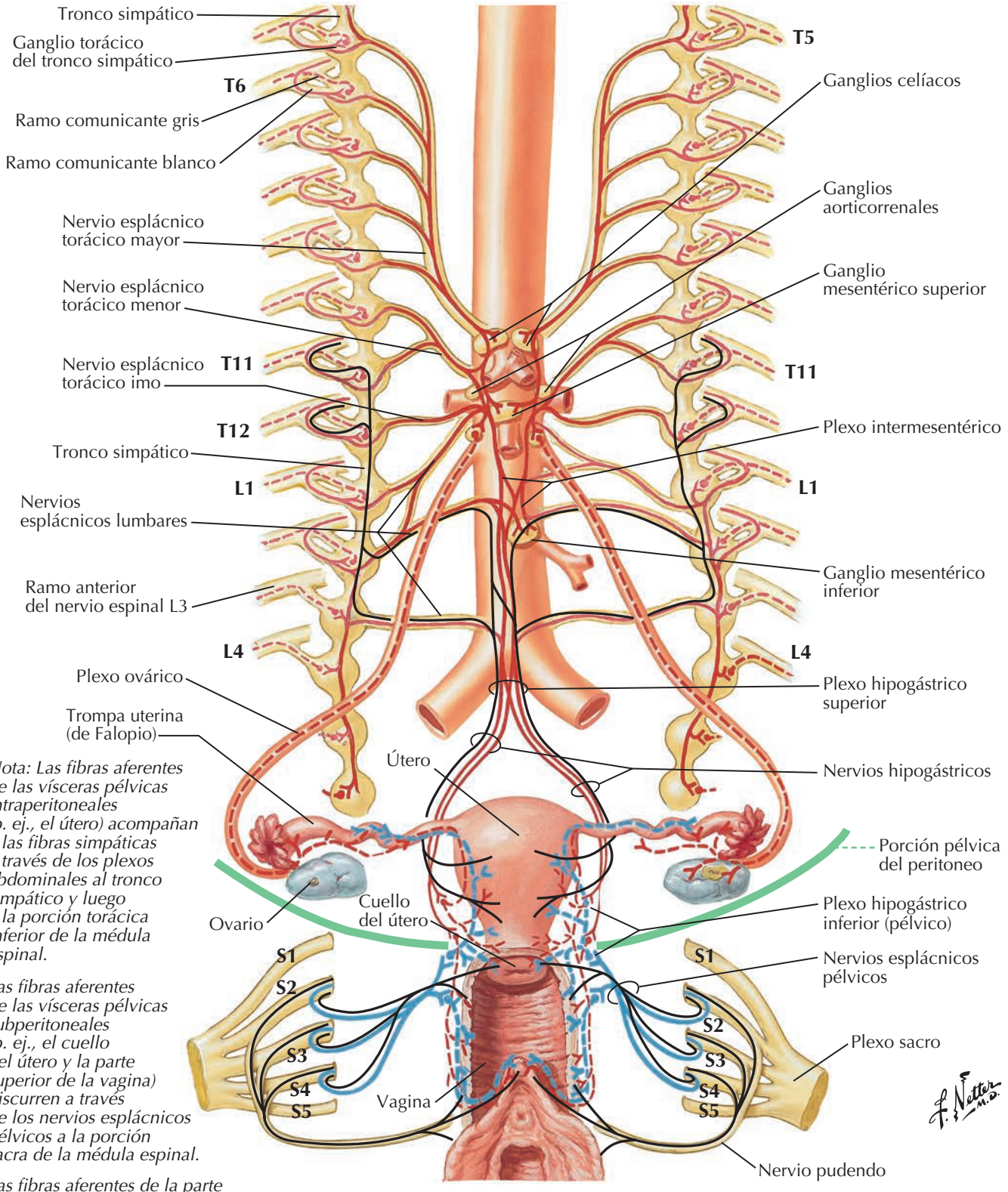

Nota: Las fibras aferentes de las vísceras pélvicas intraperitoneales (p. ej., el útero) acompañan a las fibras simpáticas a través de los plexos abdominales al tronco simpático y luego a la porción torácica inferior de la médula espinal.

Las fibras aferentes de las vísceras pélvicas subperitoneales (p. ej., el cuello del útero y la parte superior de la vagina) discurren a través de los nervios esplácnicos pélvicos a la porción sacra de la médula espinal.

Las fibras aferentes de la parte inferior la vagina y el periné discurren a través de los nervios pudendos a la porción sacra de la médula espinal.

Fibras simpáticas { **Preganglionares** ——— **Posganglionares** - - - -

Fibras parasimpáticas { **Preganglionares** ——— **Posganglionares** - - - -

Fibras aferentes ———

booksmedicos.org

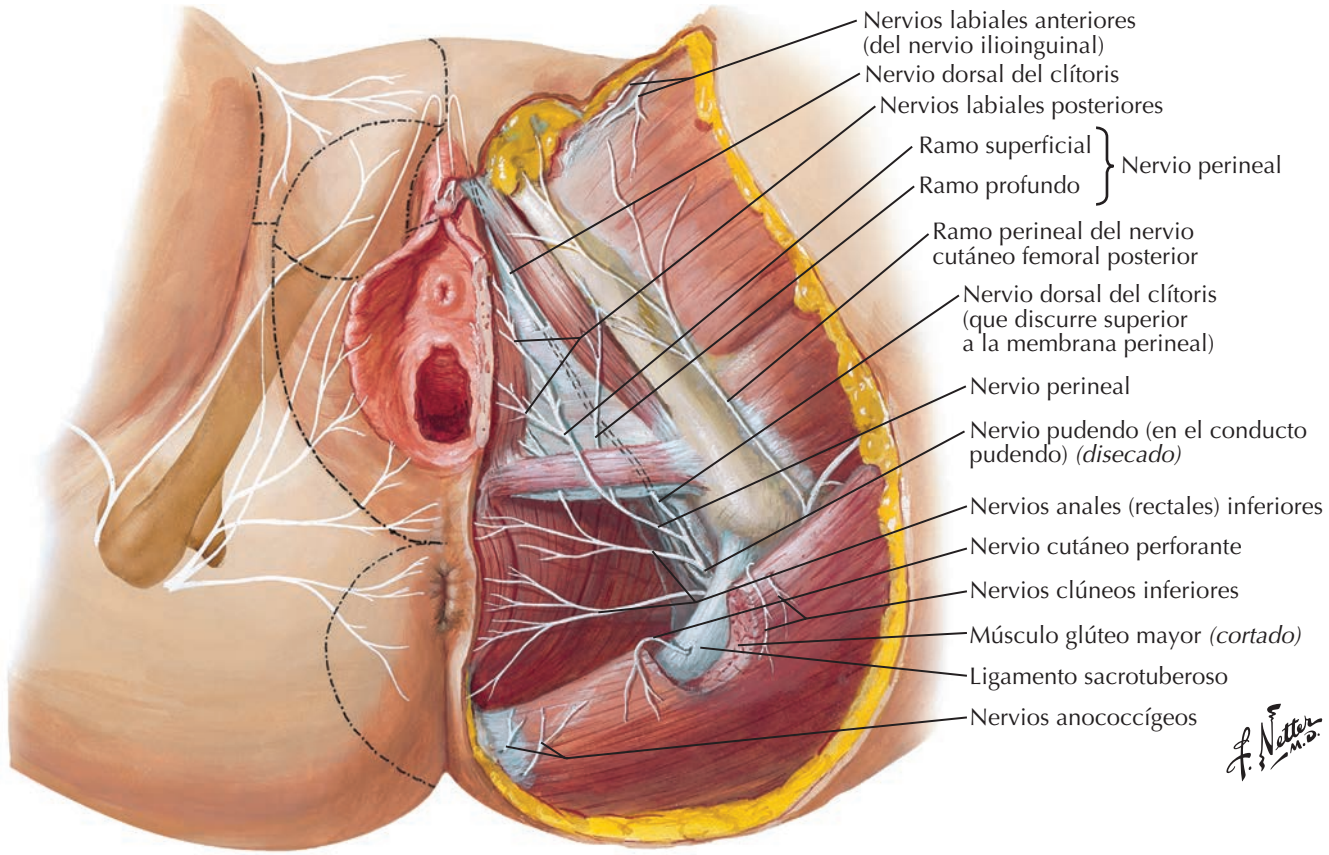

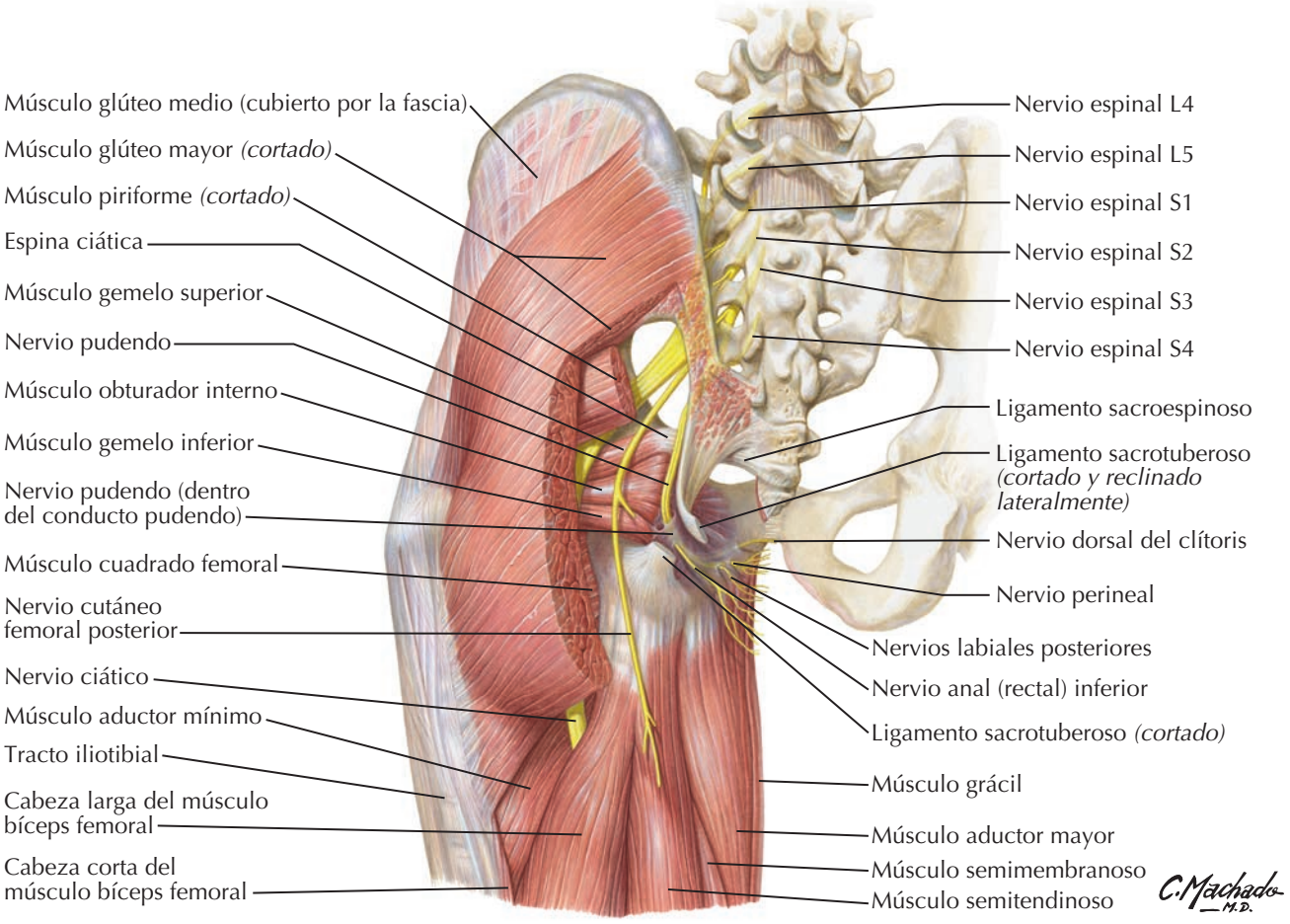

booksmedicos.org

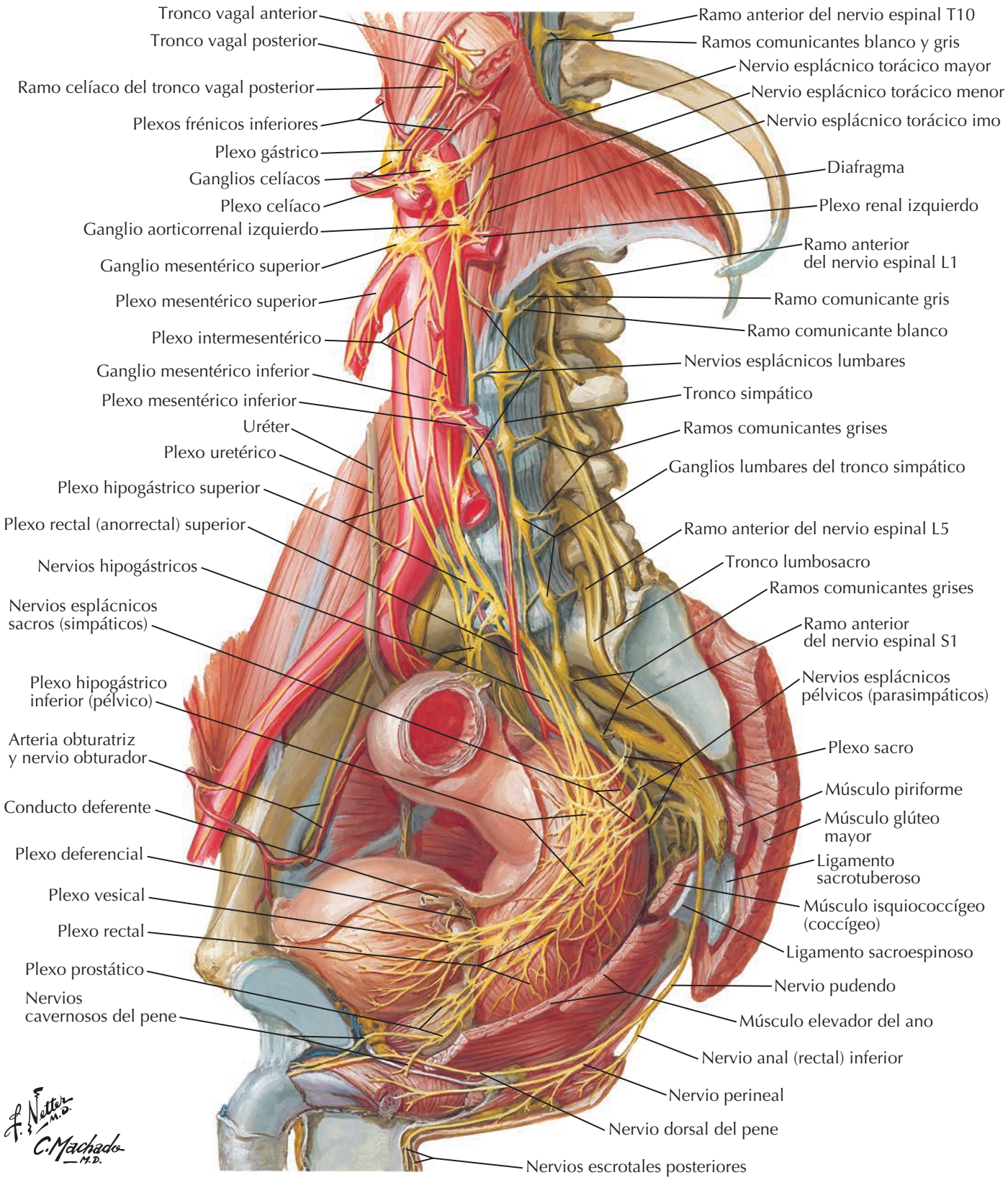

booksmedicos.org

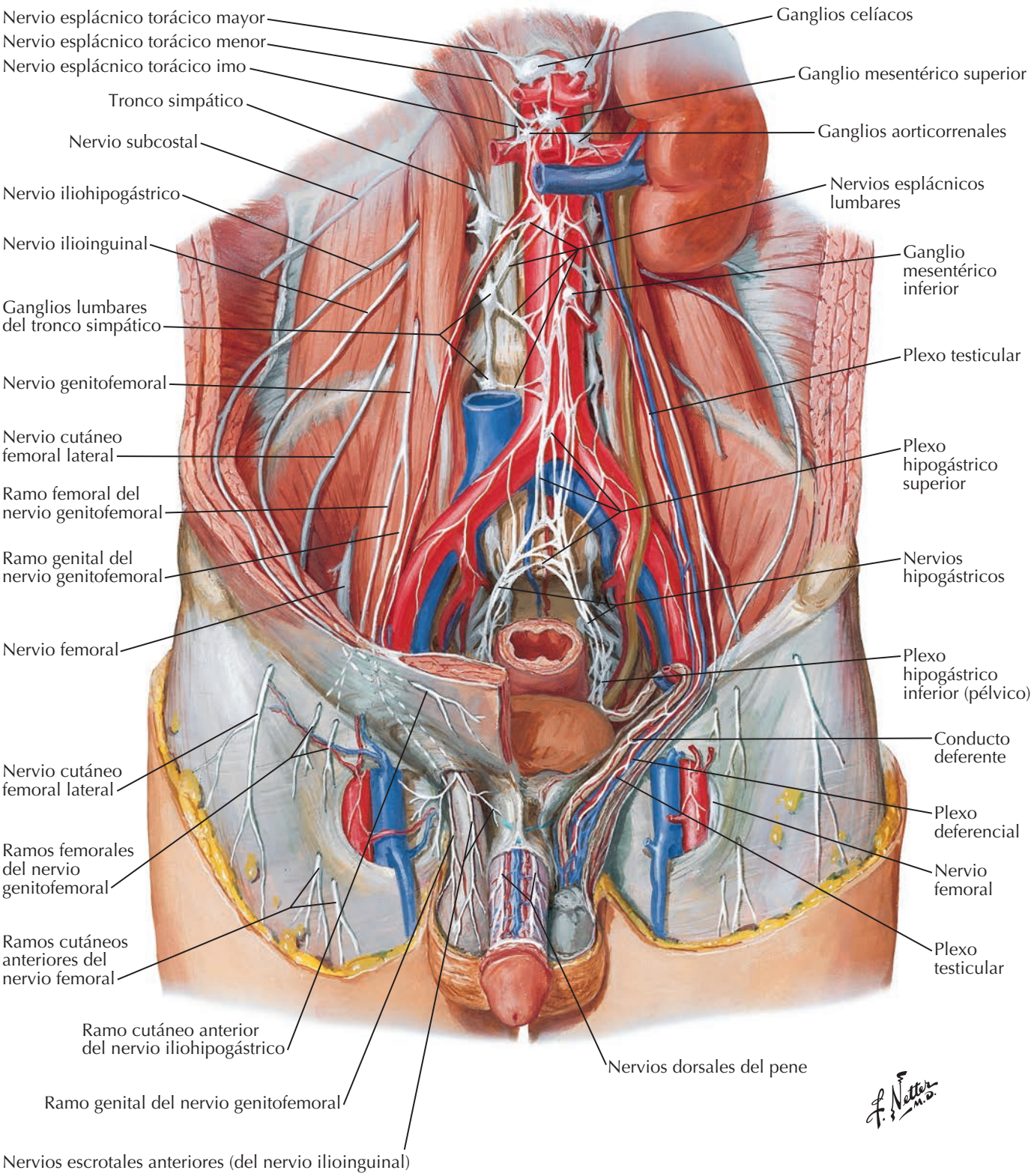

booksmedicos.org

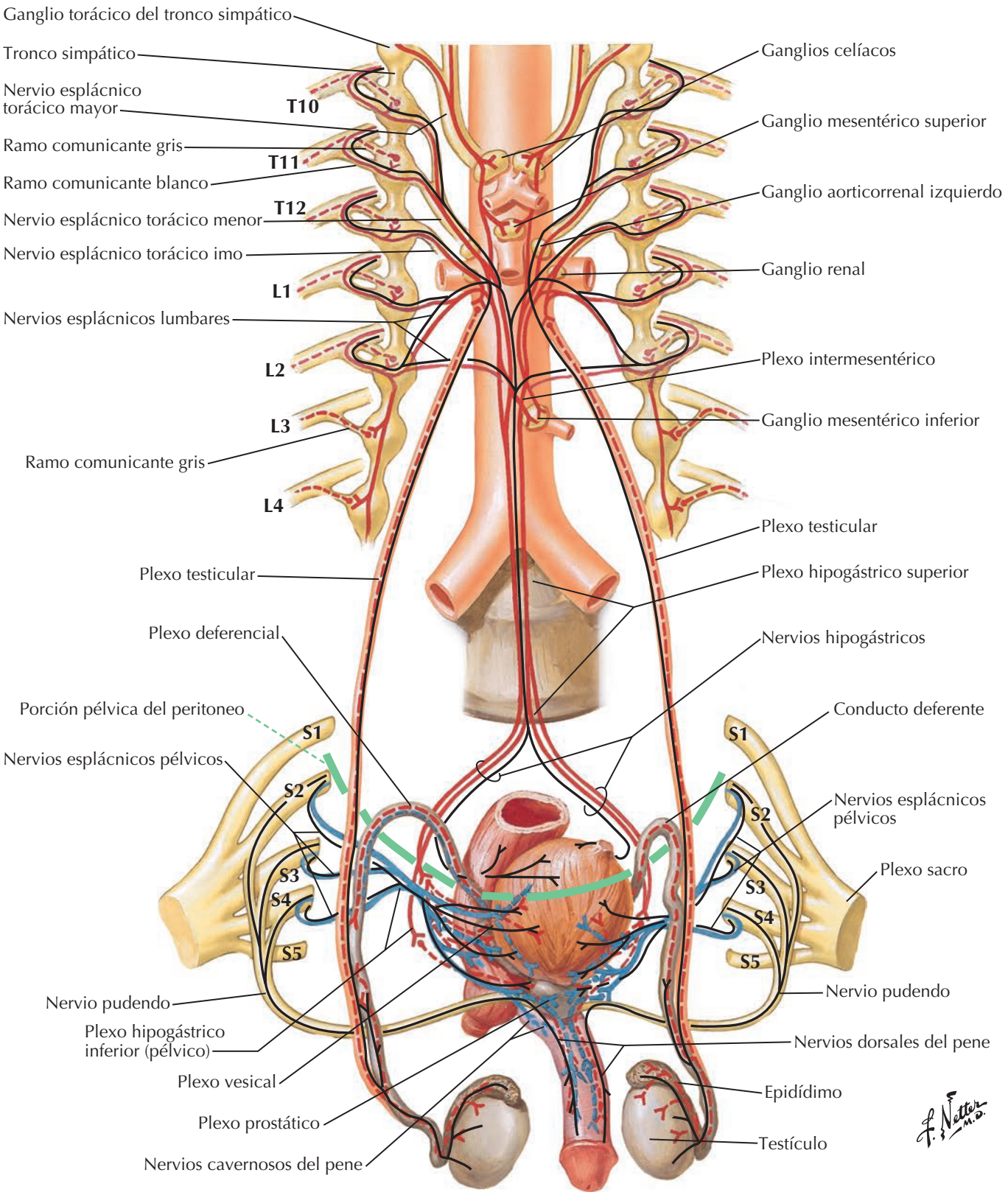

booksmedicos.org

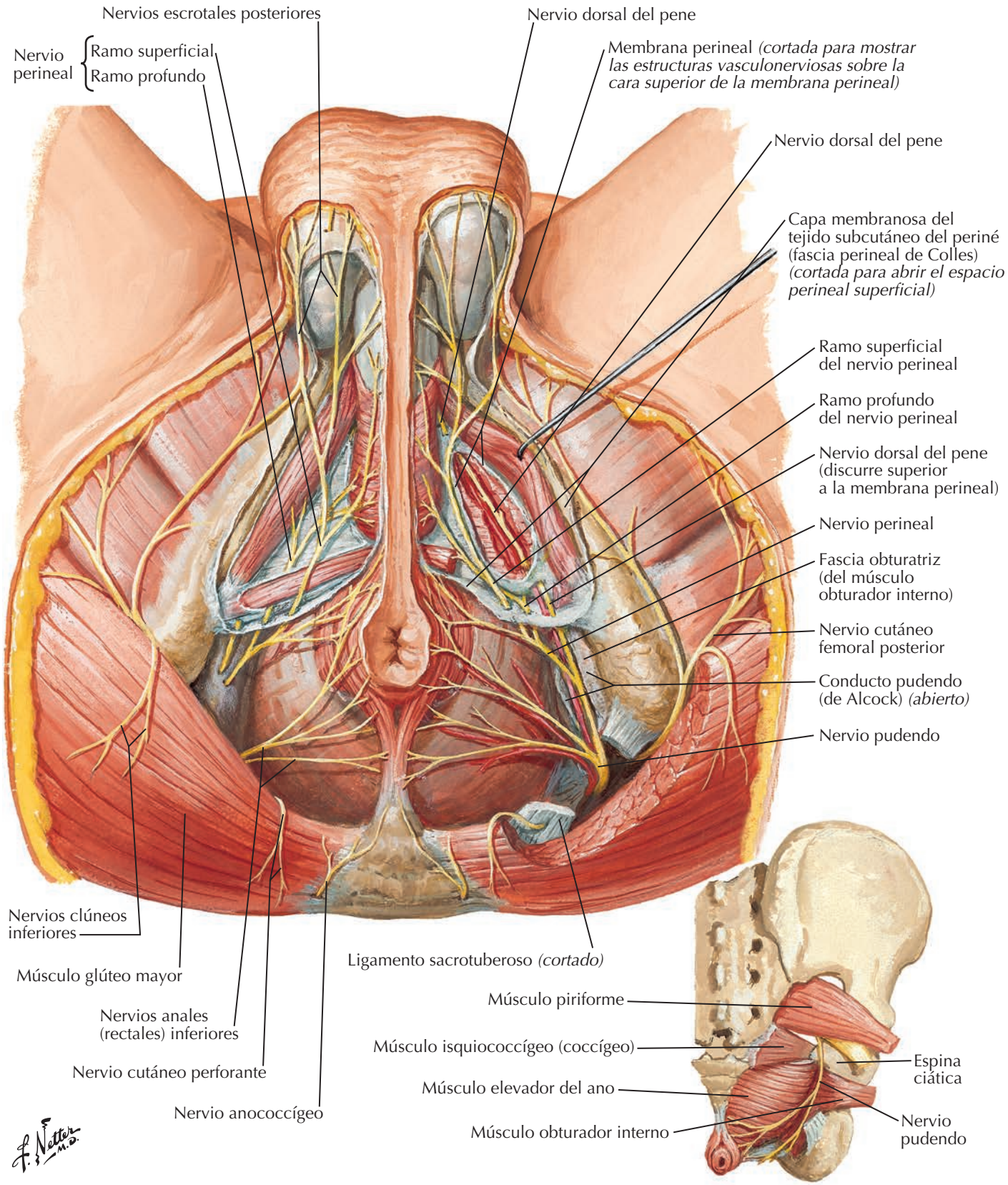

booksmedicos.org

RM de la pelvis femenina (sin medio de contraste intravenoso)

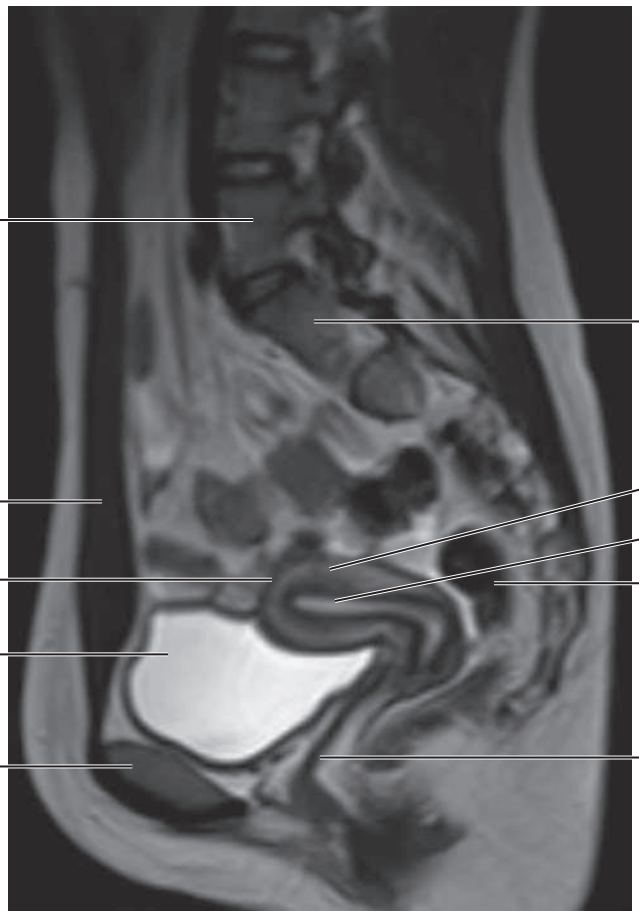

RM de la pelvis masculina (sin medio de contraste intravenoso)

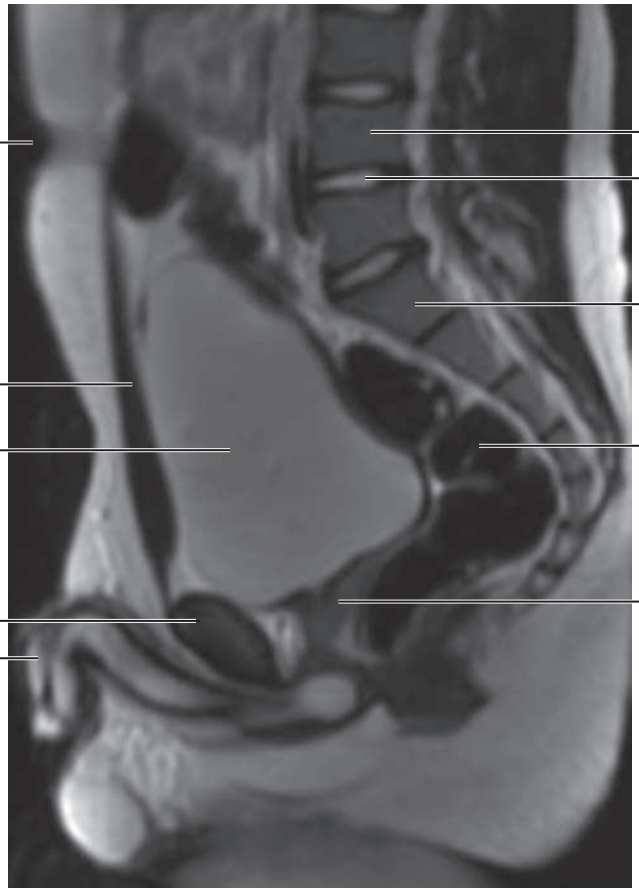

booksmedicos.org

ESTRUCTURAS ANATÓMICAS	IMPORTANCIA CLÍNICA	NÚMEROS DE LÁMINAS
Tórax		
Mama	El cáncer de mama es la neoplasia maligna más frecuente en las mujeres; se origina en el conducto galactóforo y puede localizarse dentro del conducto (carcinoma ductal *in situ*) o invadir los tejidos adyacentes (carcinoma ductal invasivo)	S-473
Pelvis		
Fondo de saco rectouterino (de Douglas)	Región examinada mediante ecografía para detectar la presencia de líquido abdominopélvico; localización frecuente de embarazo ectópico; se puede acceder al mismo a través de la porción posterior del fondo de saco (fórnix) vaginal; normalmente contiene una pequeña cantidad fisiológica de líquido peritoneal	S-485, S-529
Útero	Lugar donde se produce la gestación fetal; se palpa durante los controles prenatales para evaluar el crecimiento fetal; también puede contener masas grandes, a veces dolorosas, conocidas como leiomiomas (fibromas) uterinos	S-485, S-487
Trompas uterinas (de Falopio)	Localización frecuente de embarazos ectópicos; la inflamación (salpingitis) puede producirse en la enfermedad inflamatoria pélvica (EIP), como resultado de una infección de transmisión sexual, que posiblemente conduce a fibrosis e infertilidad; cuando la mujer desea la anticoncepción permanente se realiza la oclusión quirúrgica (ligadura de trompas)	S-483, S-485, S-486
Cuello del útero	El epitelio de la zona de transformación del cuello es propenso a la displasia y neoplasia maligna; para la citología vaginal se obtienen muestras de células de esta región y se analizan para detectar la infección por el virus del papiloma humano, el principal factor de riesgo de cáncer de cuello uterino	S-487, S-488
Vagina	La porción posterior del fondo de saco (fórnix) vaginal permite el acceso al fondo de saco rectouterino (de Douglas)	S-485
Ovario	Se examina con ecografía para identificar quistes o para la obtención de ovocitos; la torsión ovárica es una afección dolorosa que se produce cuando el ovario gira sobre el eje del ligamento suspensorio del ovario, ocluyendo los vasos ováricos y causando ingurgitación e isquemia	S-483, S-486, S-487
Testículo	La torsión testicular es una afección dolorosa que se produce cuando el testículo gira sobre el eje de los vasos testiculares, causando ingurgitación e isquemia	S-497
Próstata	Con el envejecimiento es propensa a la hipertrofia benigna, lo que provoca la obstrucción del flujo urinario; el cáncer de próstata es el segundo tipo de cáncer más frecuente en el hombre	S-495, S-496
Conducto deferente	La ligadura (vasectomía) se realiza cuando el hombre desea un método de anticoncepción permanente	S-495, S-497

*La selección se basa en general en datos clínicos y en correlaciones clínicas discutidas frecuentemente en cursos de anatomía macroscópica.

booksmedicos.org

SISTEMA ENDOCRINO 11

Visión general	S-522	**Ovario y testículo**	S-529 a S-530
Hipotálamo e hipófisis (glándula pituitaria)	S-523 a S-524	**Glándula suprarrenal**	S-531 a S-533
Glándulas tiroides y paratiroides	S-525 a S-527	**Estructuras con gran significación clínica**	Tabla 11.1
Páncreas	S-528	**Láminas electrónicas extra**	S-BP 95 a S-BP 97

LÁMINAS ELECTRÓNICAS EXTRA

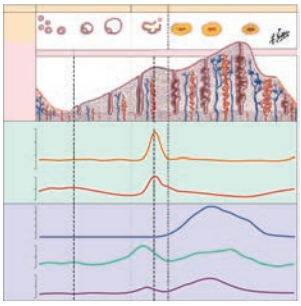

S-BP 95 Ciclo menstrual

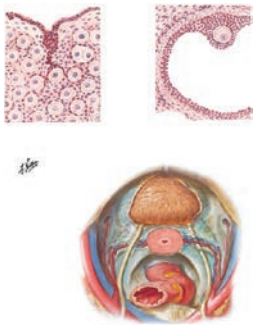

S-BP 96 Ovario, ovocitos y folículos

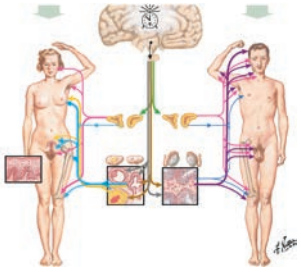

S-BP 97 Glándulas endocrinas, hormonas y pubertad

booksmedicos.org

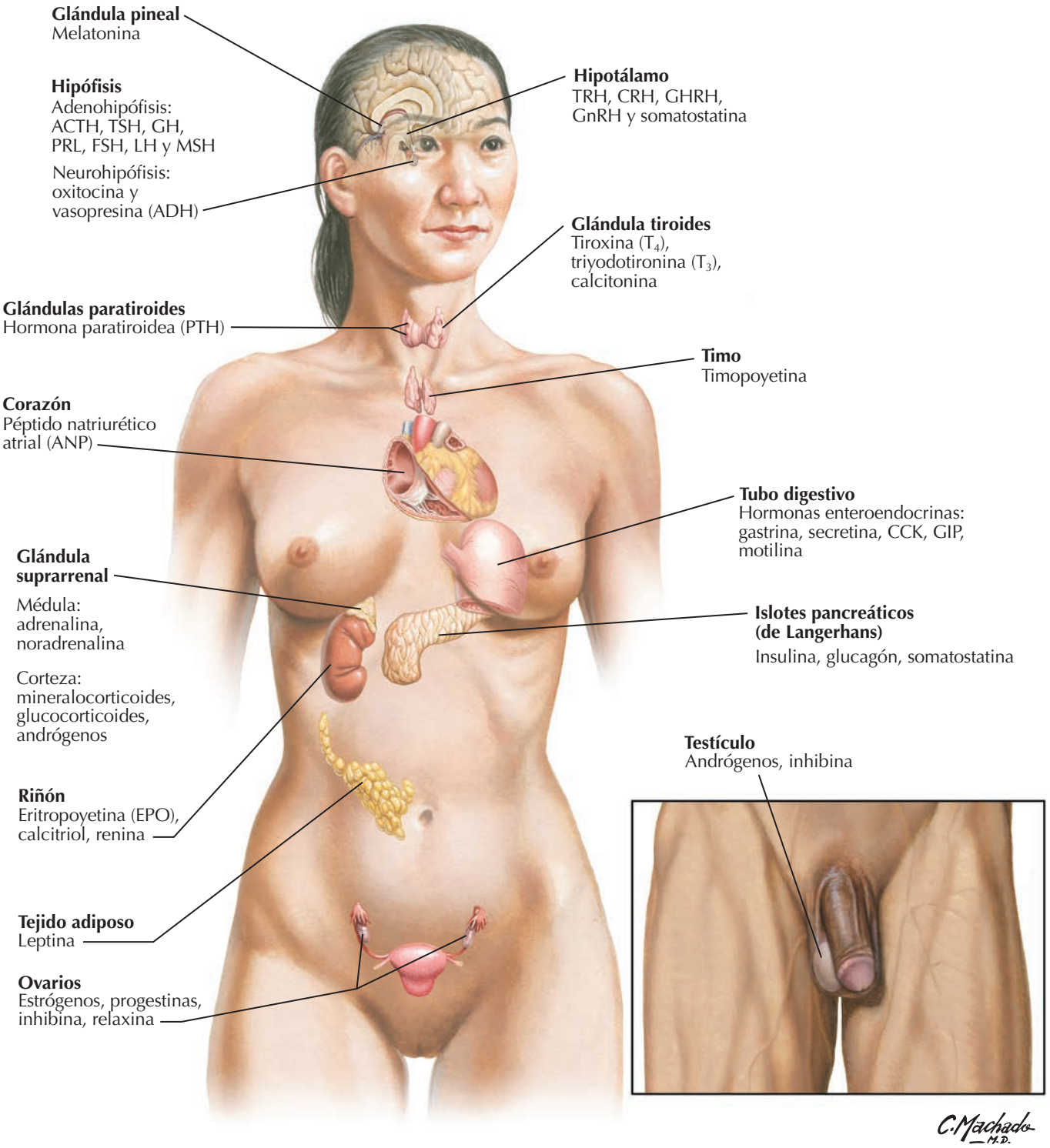

booksmedicos.org

Véanse también **láminas S-32, S-45**

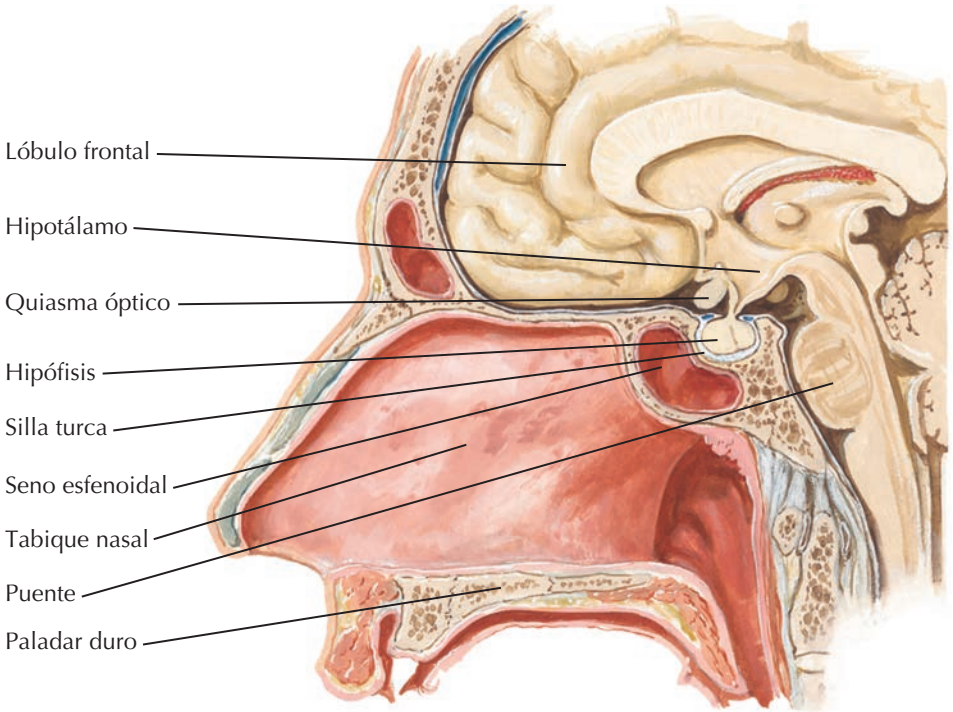

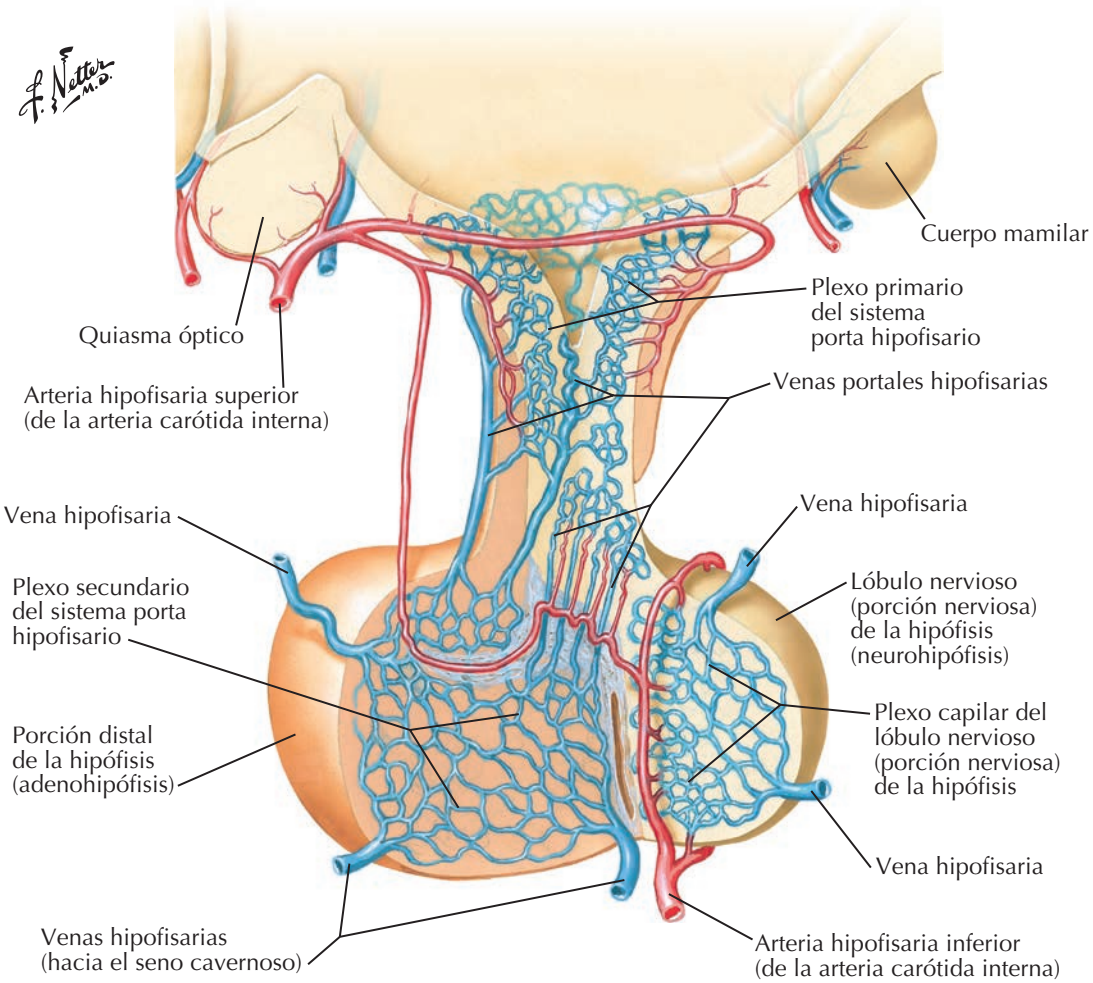

booksmedicos.org

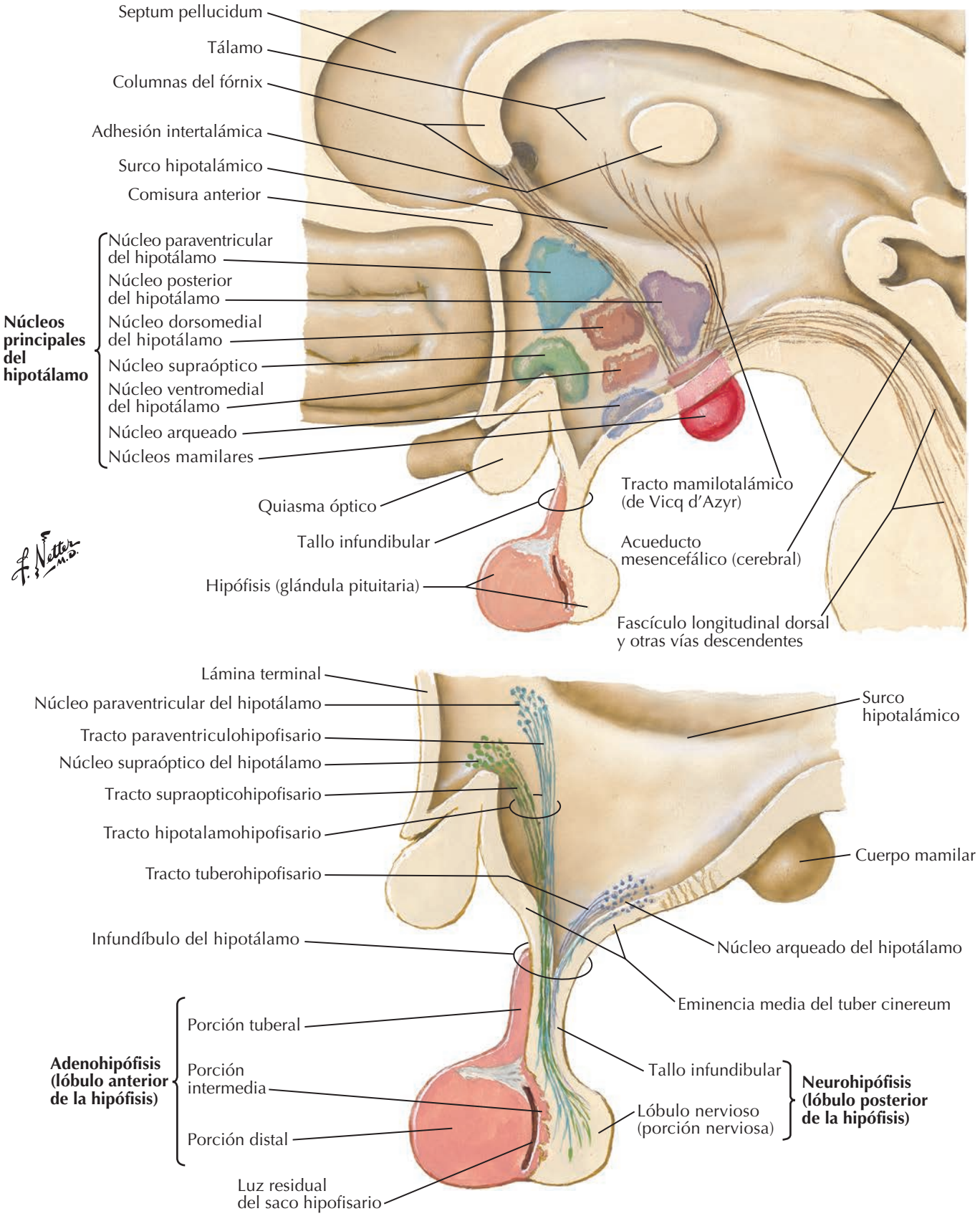

booksmedicos.org

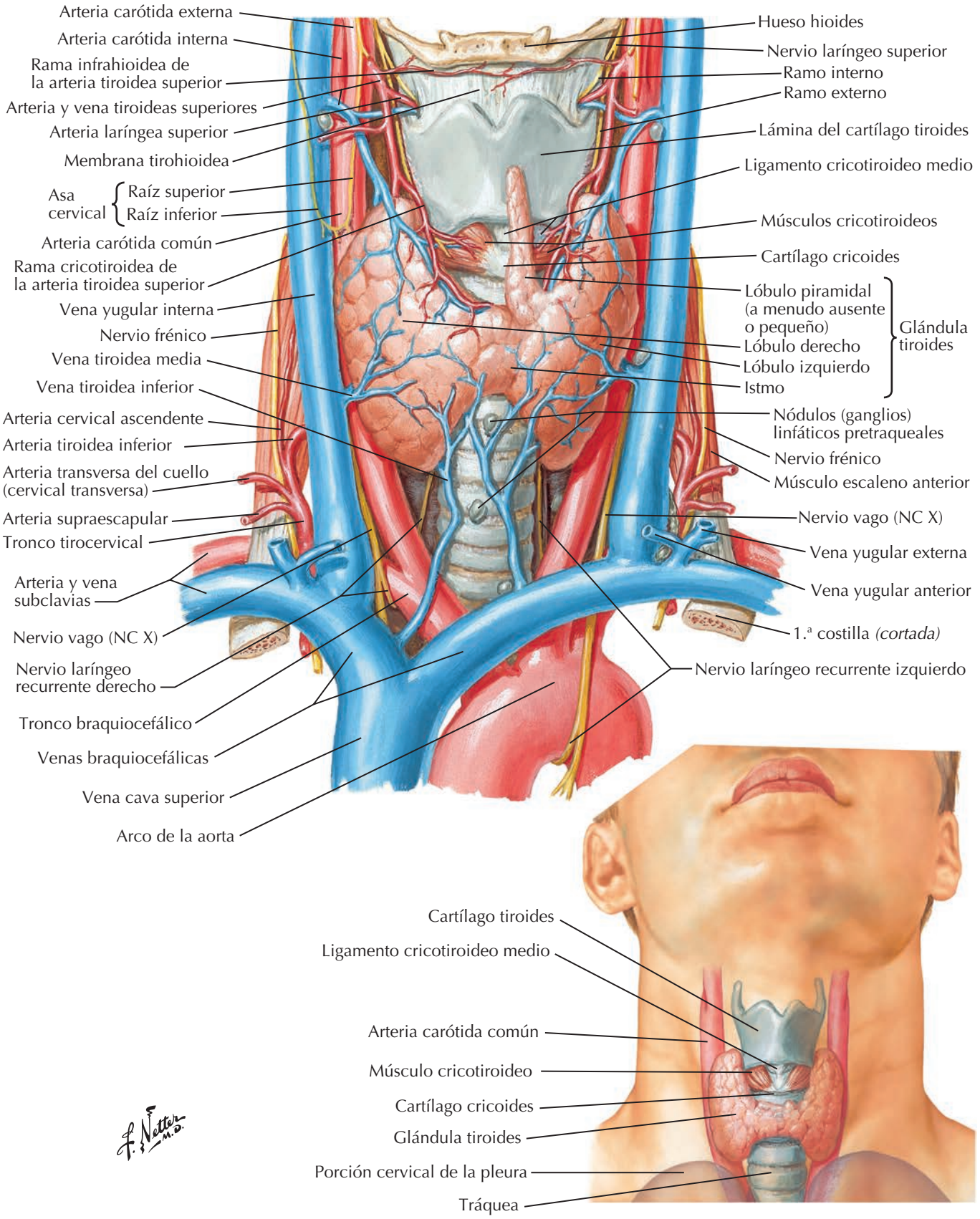

booksmedicos.org

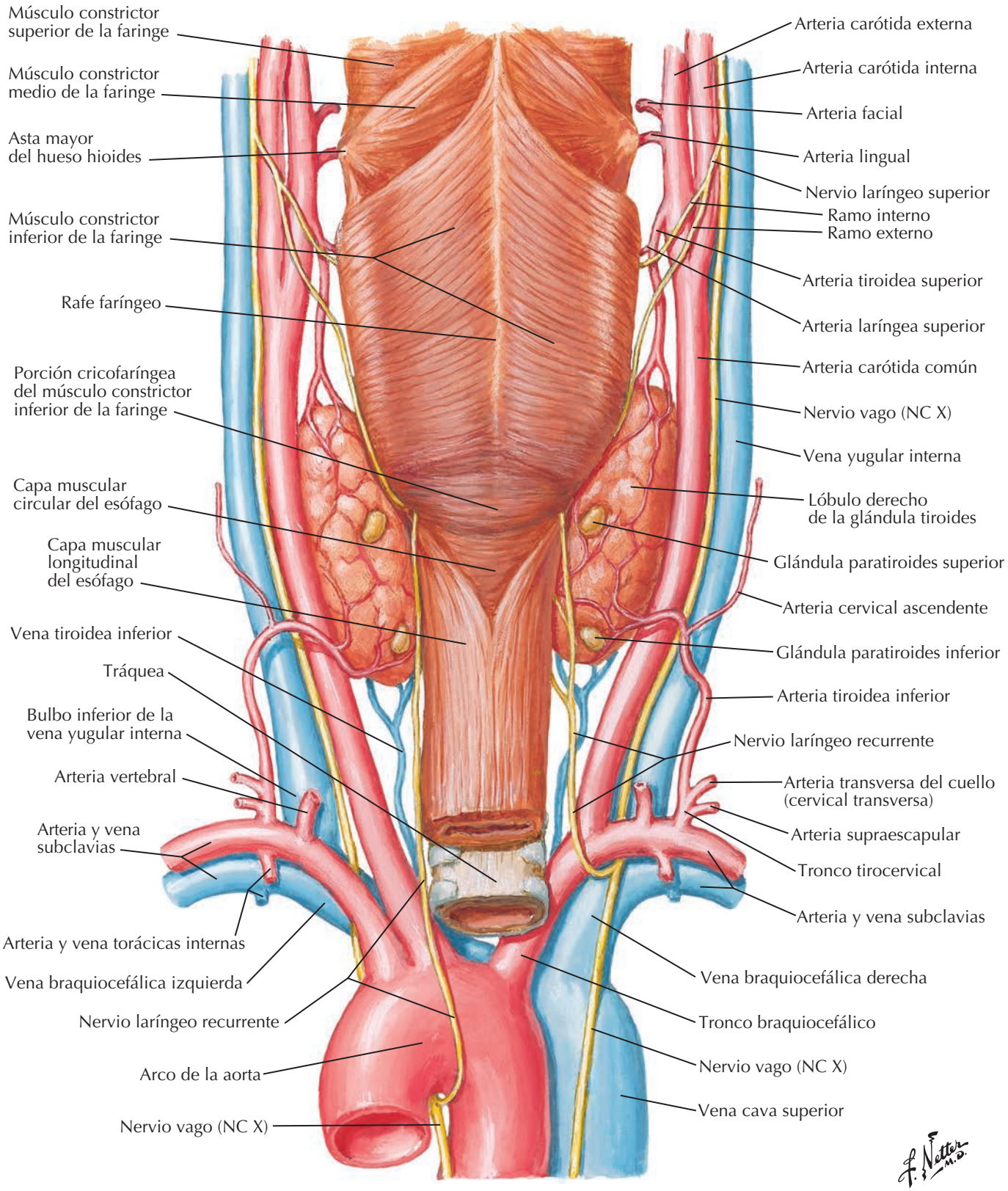

booksmedicos.org

Véase también **lámina S-525**

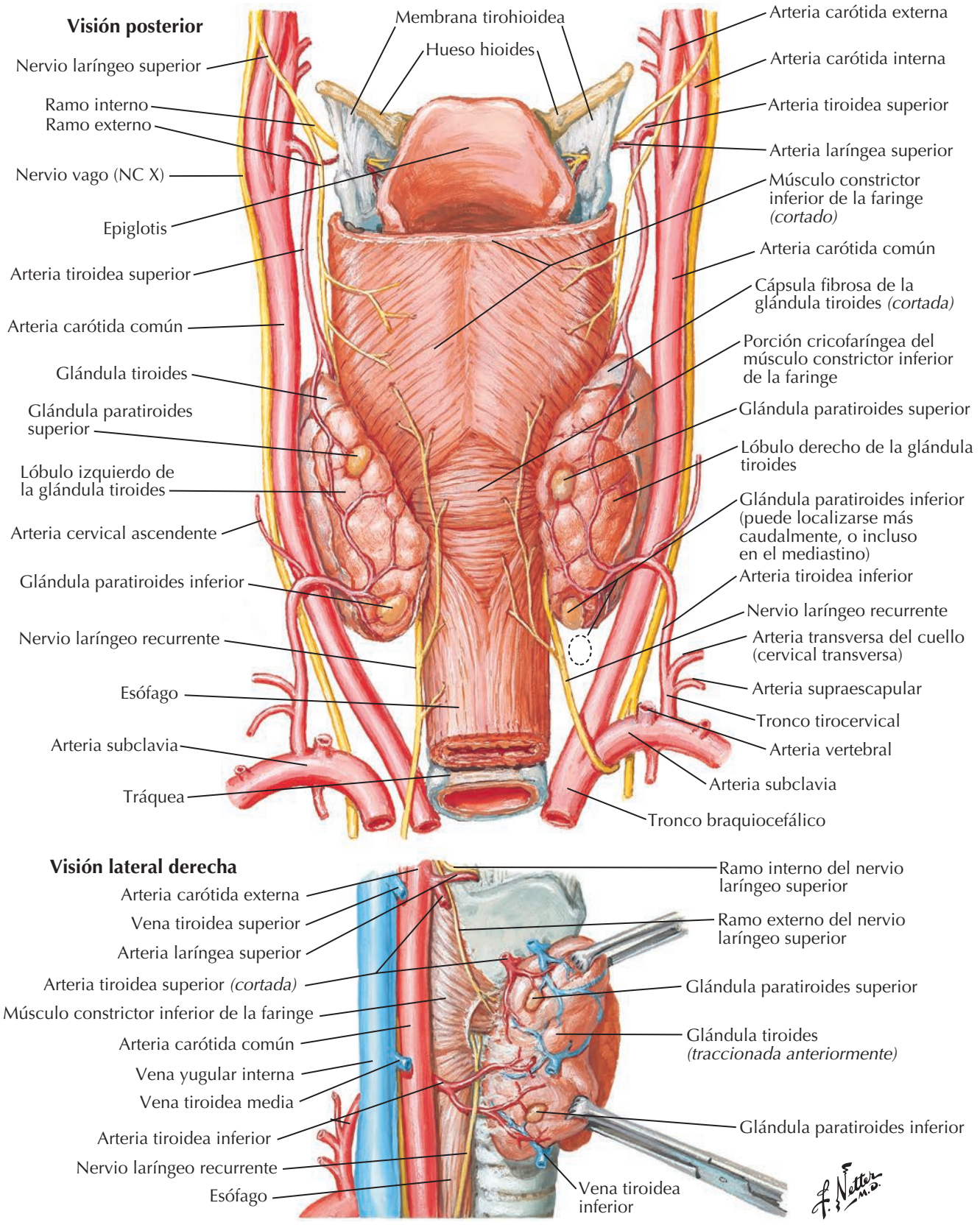

booksmedicos.org

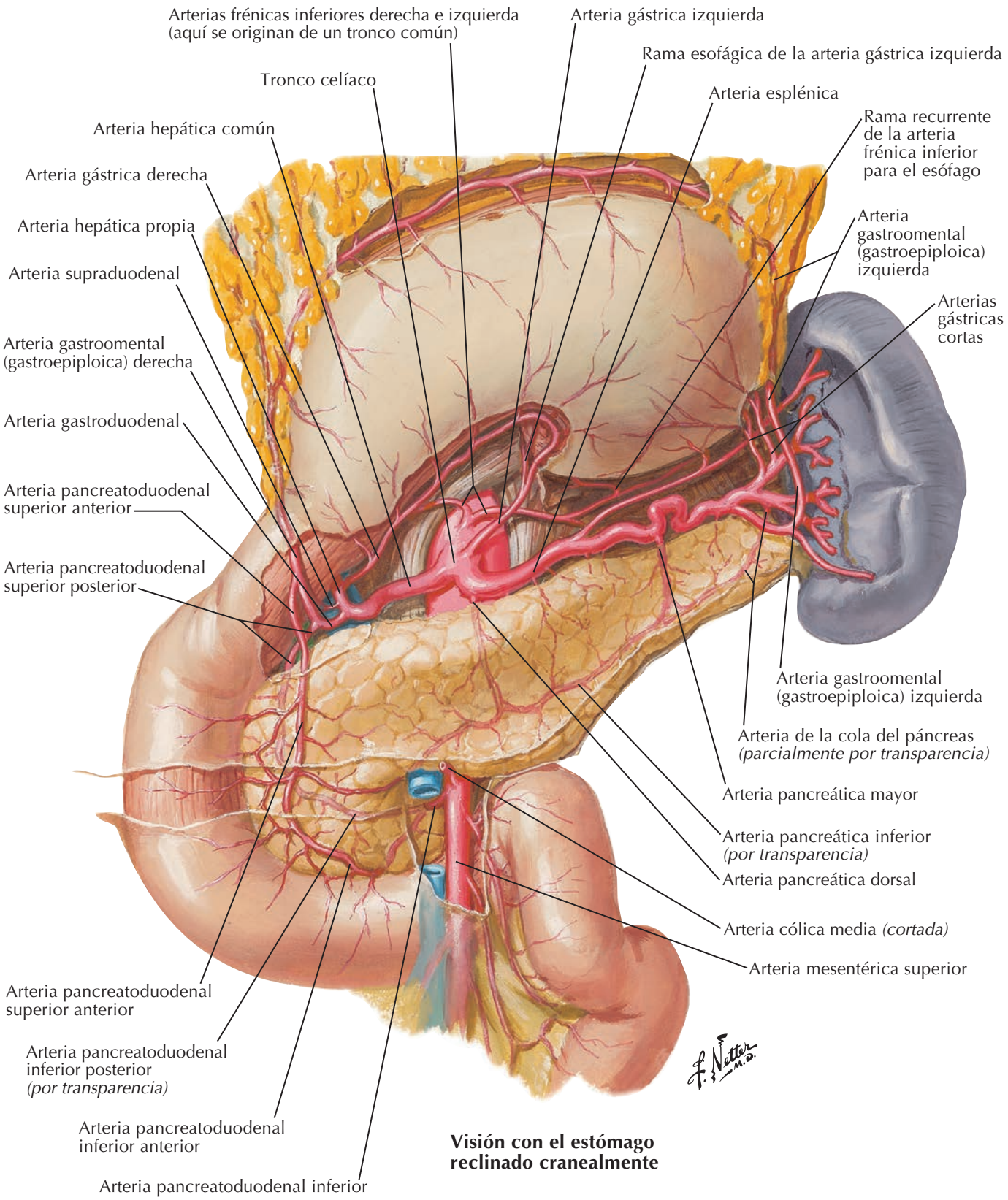

Visión con el estómago reclinado cranealmente

booksmedicos.org

Véanse también **láminas S-483, S-487**

Visión superior con el peritoneo intacto

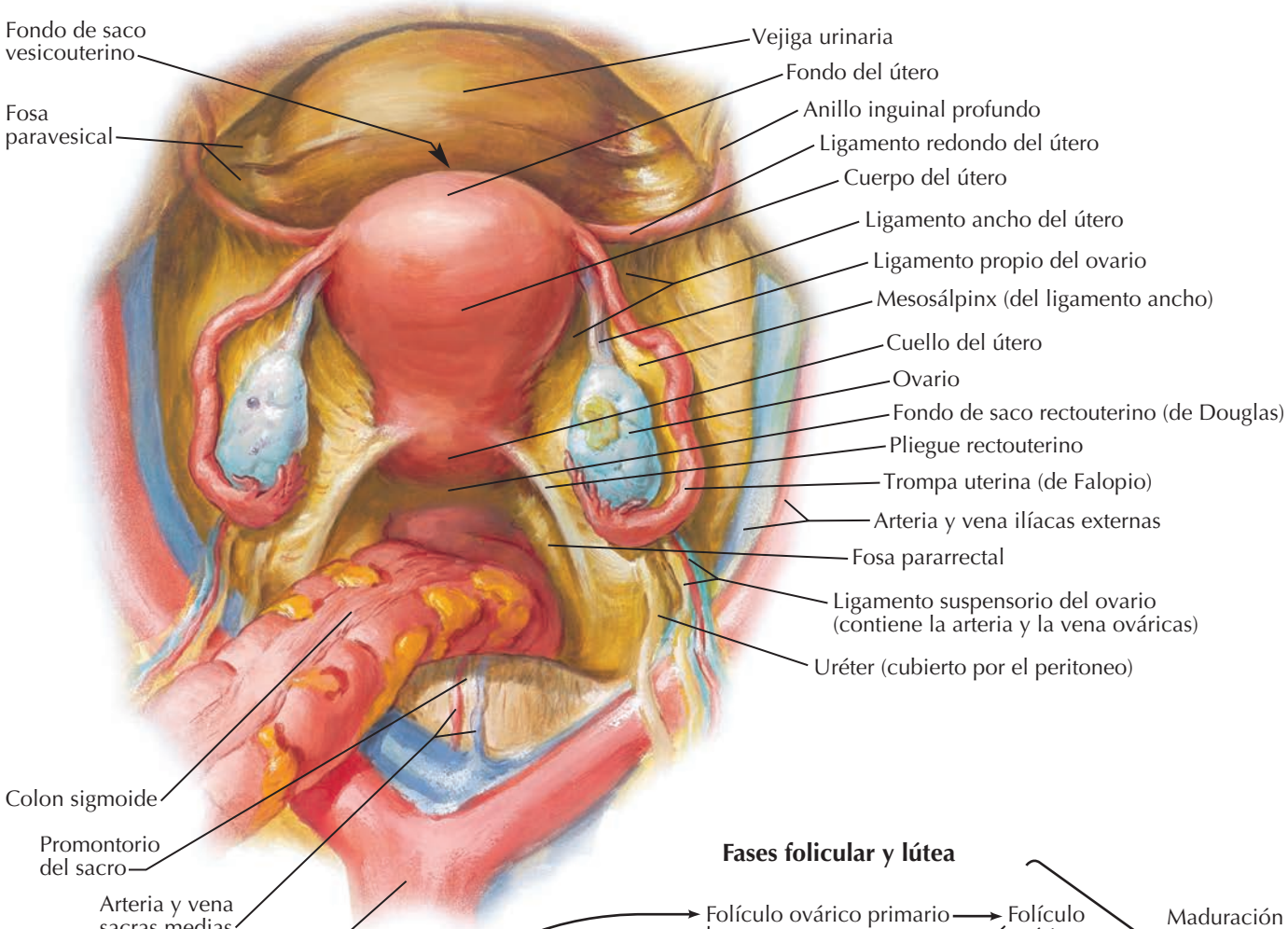

Fases folicular y lútea

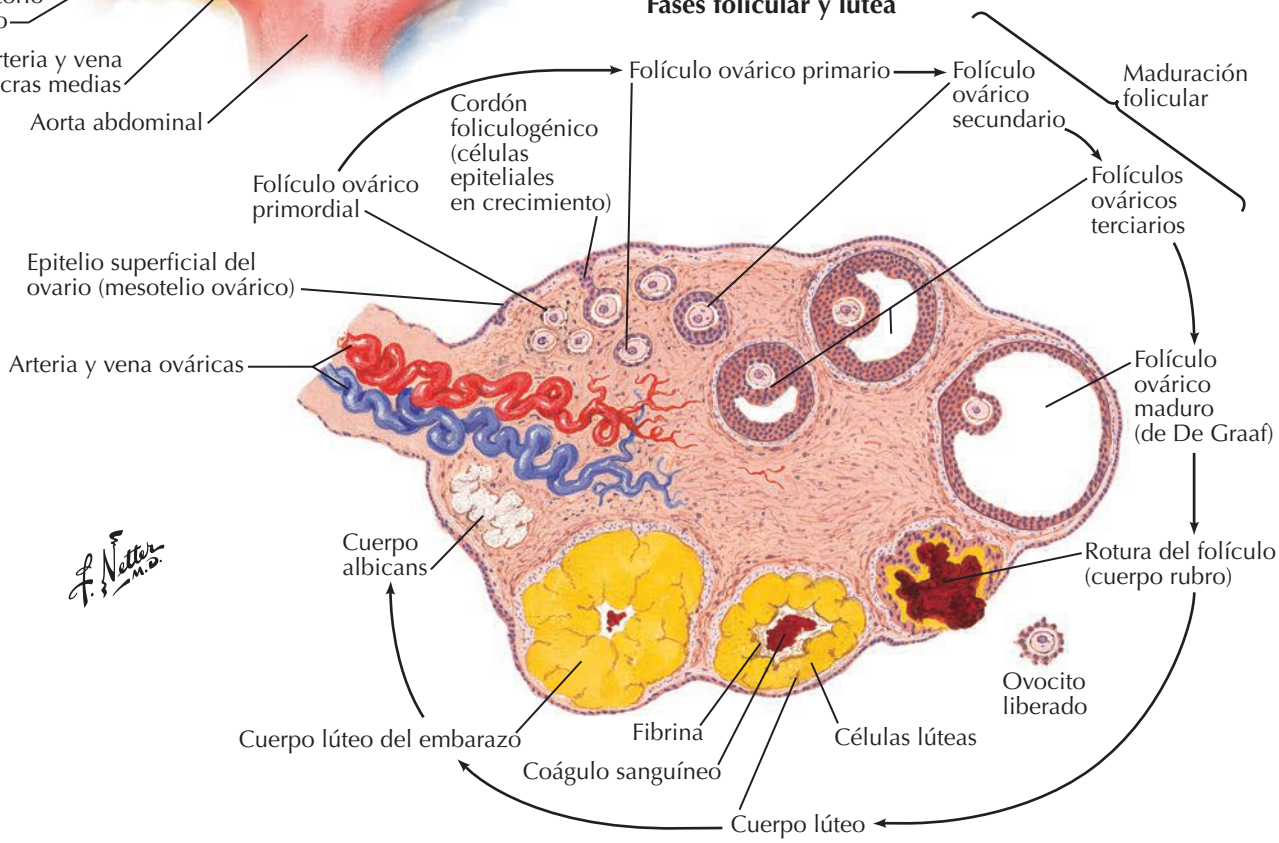

booksmedicos.org

Epitelio espermatogénico: espermatogénesis

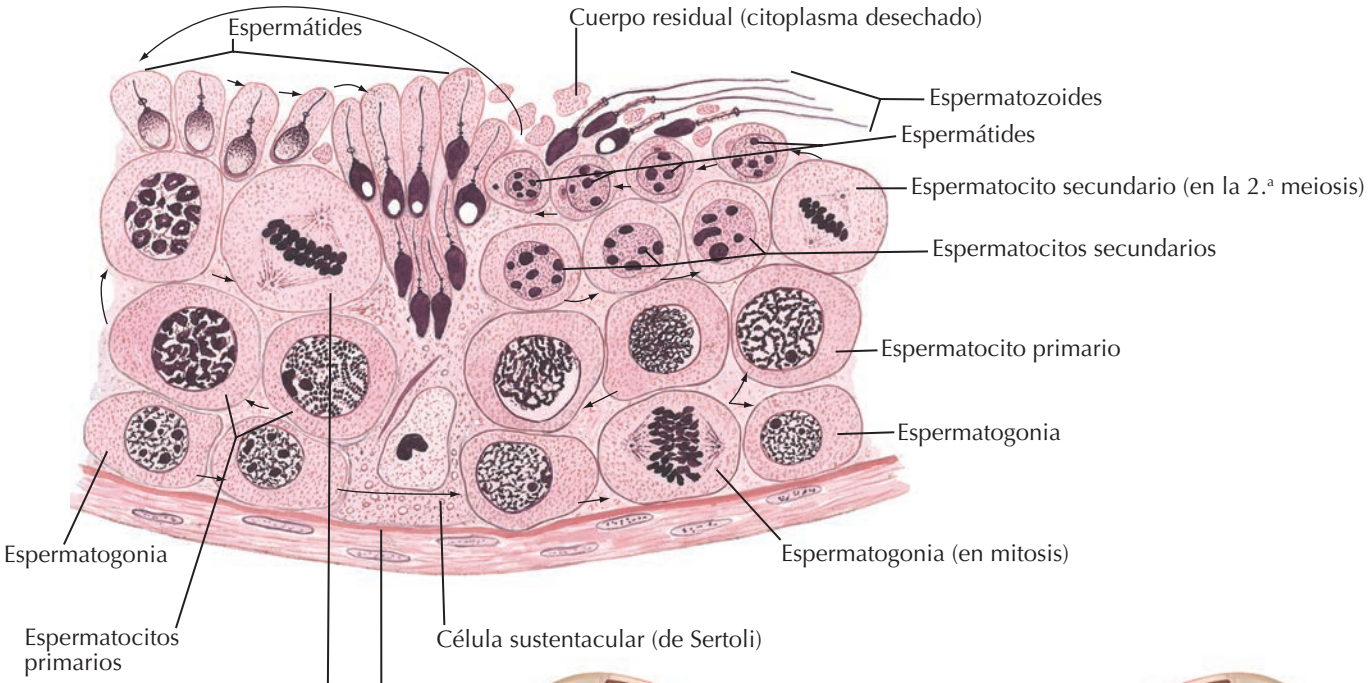

Sistema genital masculino

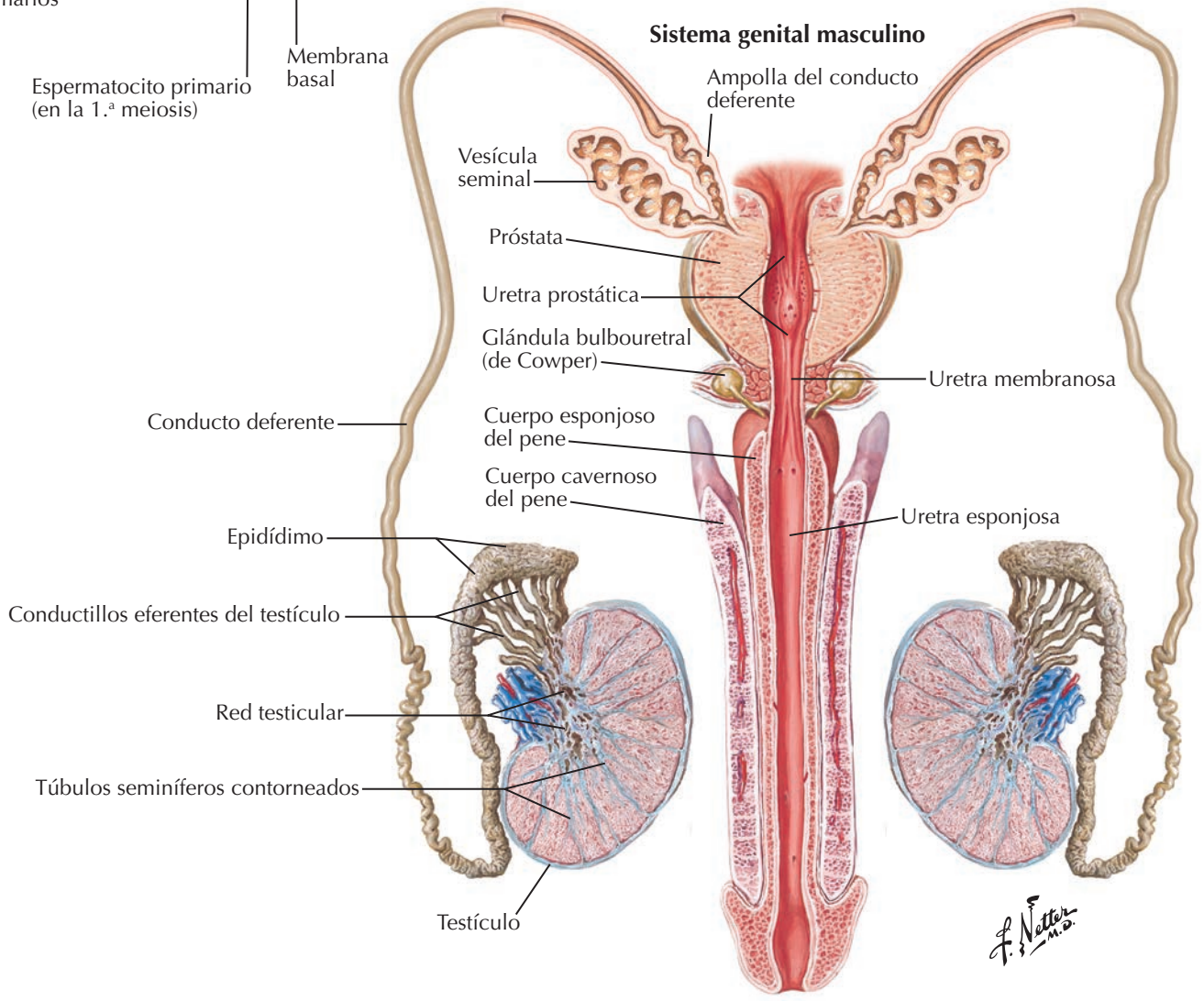

booksmedicos.org

Véanse también **láminas S-459, S-532**

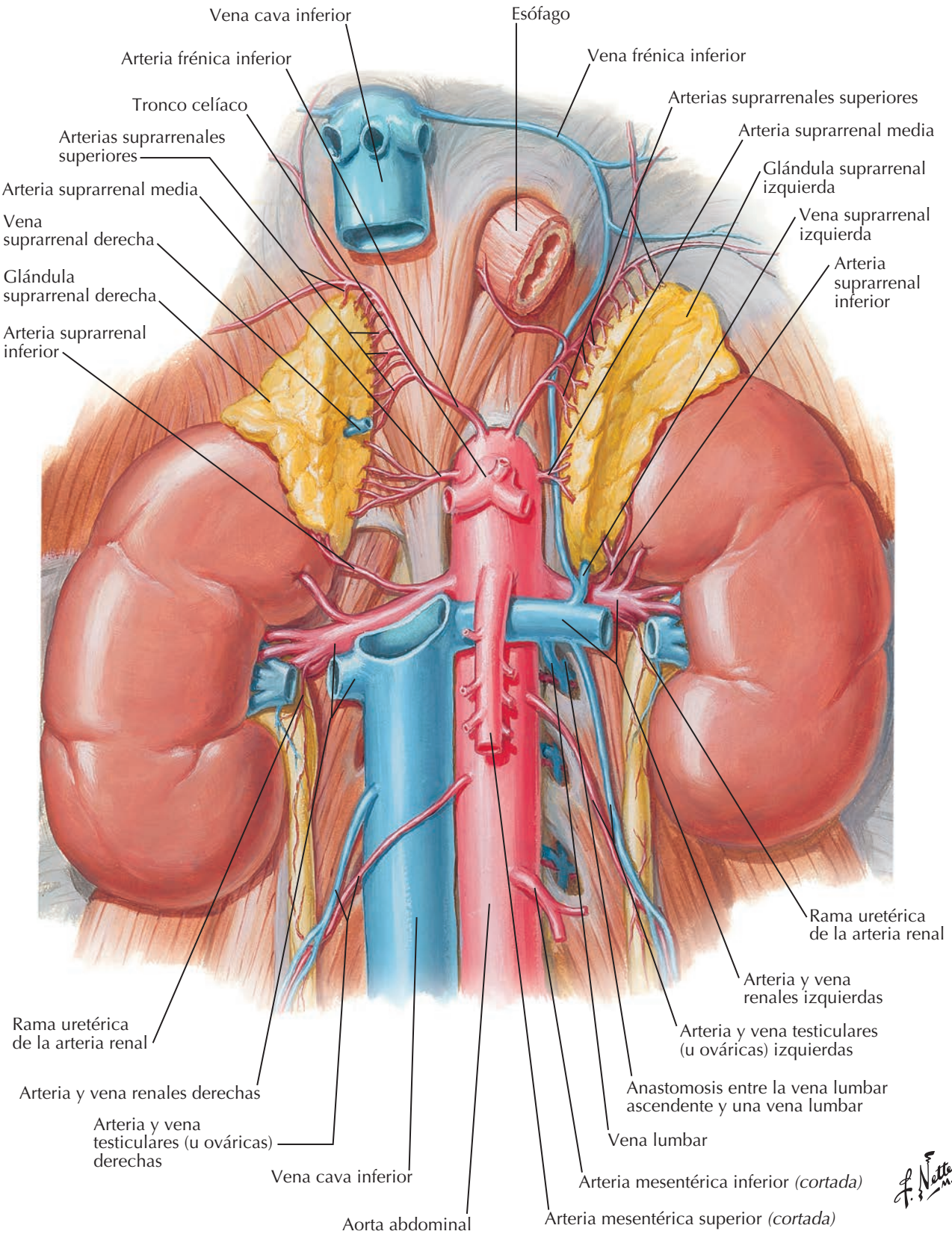

booksmedicos.org

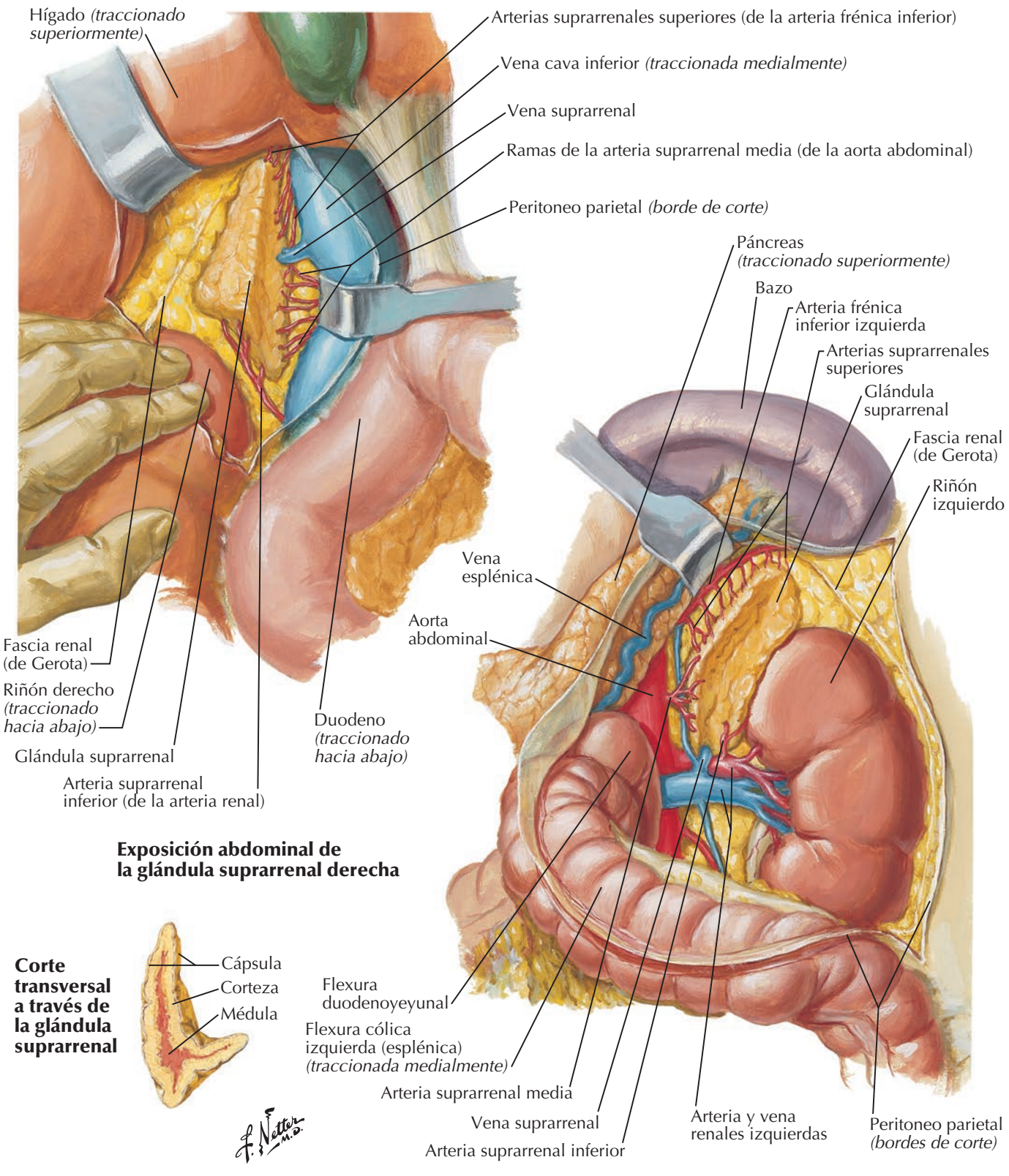

Exposición abdominal de la glándula suprarrenal derecha

Corte transversal a través de la glándula suprarrenal

Exposición abdominal de la glándula suprarrenal izquierda

booksmedicos.org

Nervios autónomos de las glándulas suprarrenales: disección y esquema

Véase también **lámina S-532**

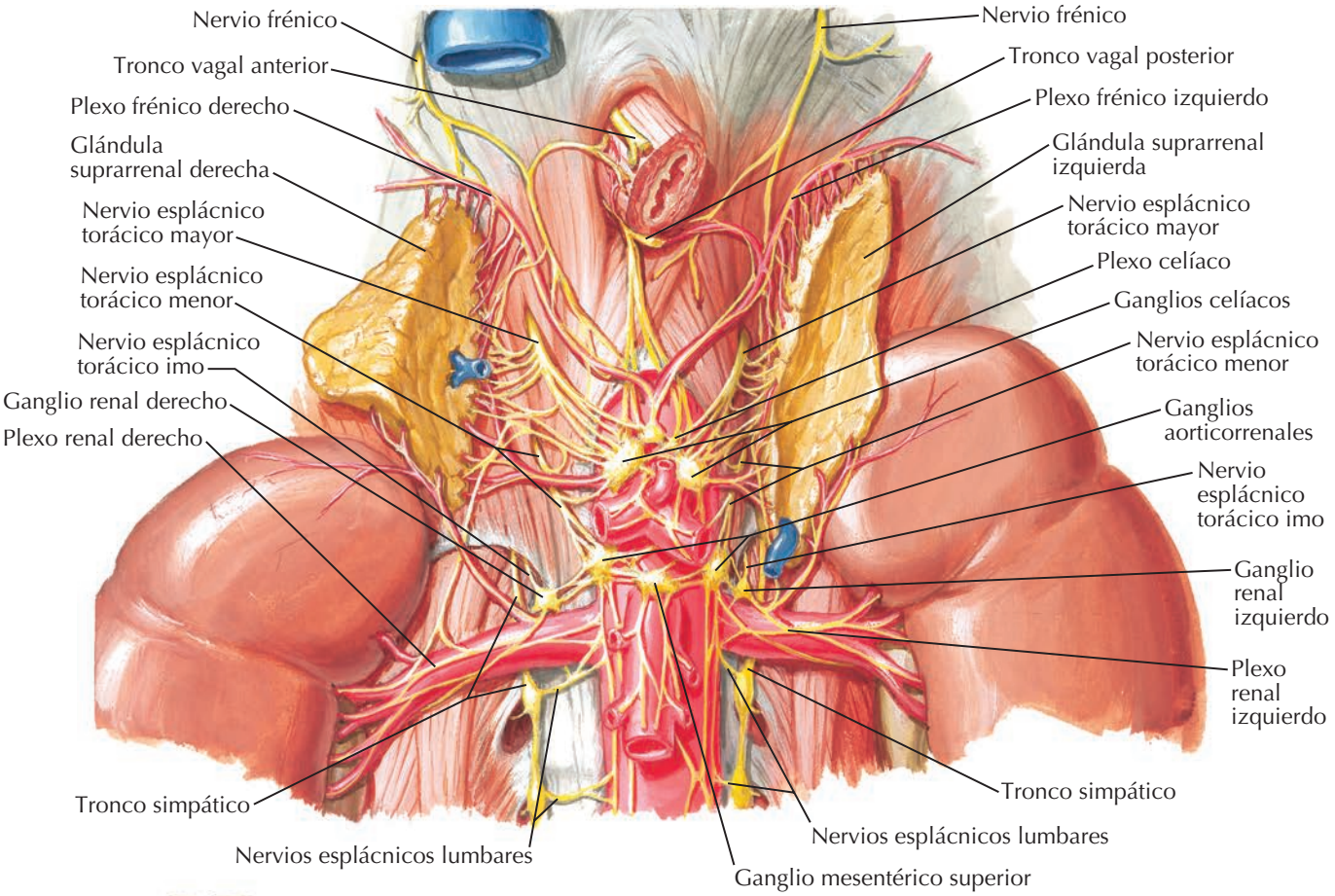

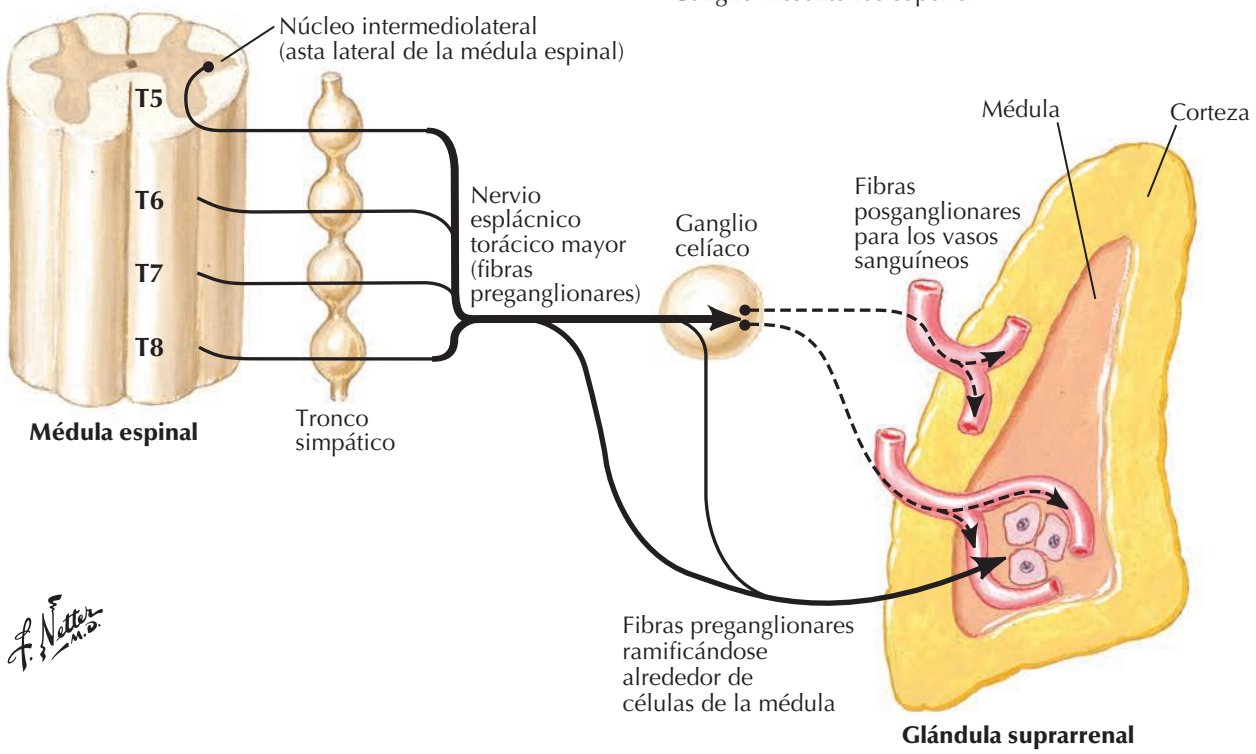

booksmedicos.org

ESTRUCTURAS ANATÓMICAS	IMPORTANCIA CLÍNICA	NÚMEROS DE LÁMINAS
Cabeza y cuello		
Glándula tiroides	El aumento de tamaño de la glándula tiroides se conoce como bocio; puede eliminarse parcial o completamente en el caso de una neoplasia maligna o hipertiroidismo; durante la exploración debe movilizarse relativamente de forma semejante a ambos lados junto con el hueso hioides y los cartílagos laríngeos; un tumor maligno puede anclar parte de la glándula y causar asimetría	S–525
Abdomen		
Glándula suprarrenal	Produce hormonas en su corteza (p. ej., cortisol, aldosterona) y médula (p. ej., adrenalina, noradrenalina); en imágenes radiológicas axiales del abdomen se descubren incidentalmente pequeñas masas; la necesidad de más estudios depende en parte del tamaño	S–459

*La selección se basa en general en datos clínicos y en correlaciones clínicas discutidas frecuentemente en cursos de anatomía macroscópica.

booksmedicos.org

booksmedicos.org

ANATOMÍA SECCIONAL Y RADIOLOGÍA 12

Tórax	S-534 a S-540	**Miembro superior**	S-551 a S-553
Abdomen	S-541 a S-548	**Miembro inferior**	S-554 a S-556
Pelvis	S-549 a S-550	**Láminas electrónicas extra**	S-BP 98 a S-BP 112

LÁMINAS ELECTRÓNICAS EXTRA

S-BP 98 Tórax: corte frontal

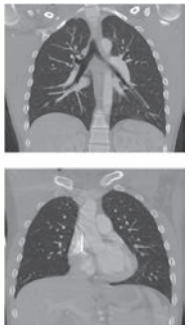

S-BP 99 Tórax: TC coronales

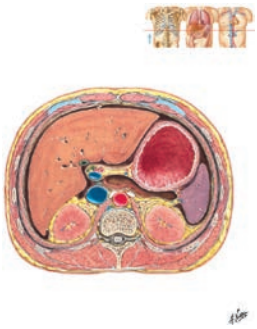

S-BP 100 Corte transversal esquemático del abdomen a nivel de la vértebra T12

S-BP 101 TC axial (transversal) de la parte superior del abdomen

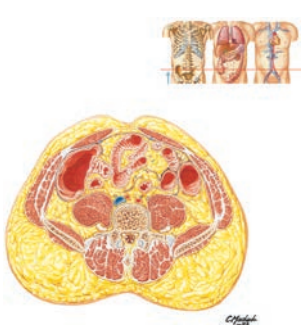

S-BP 102 Corte transversal del abdomen: nivel vertebral L5, cerca del plano transtubercular

S-BP 103 Corte transversal del abdomen: nivel vertebral S1, espina ilíaca anterior superior

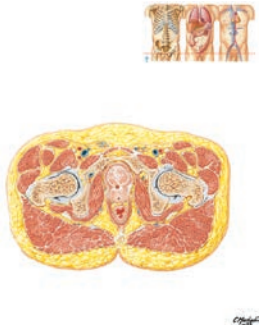

S-BP 104 Corte transversal de la pelvis a través de la unión vesicoprostática

S-BP 105 Cortes transversales a través del metacarpo y huesos distales del carpo

booksmedicos.org

LÁMINAS ELECTRÓNICAS EXTRA *(cont.)*

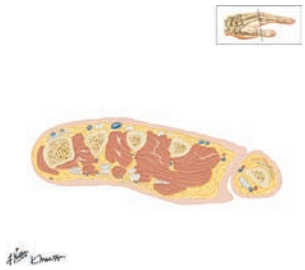

S-BP 106 Corte transversal de la mano

S-BP 107 Corte transversal de la mano *(cont.)*

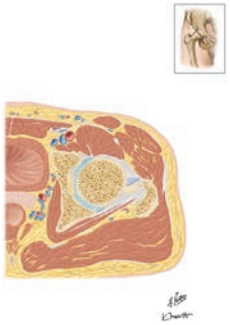

S-BP 108 Corte transversal de la cadera

S-BP 109 Pierna: cortes transversales seriados

S-BP 110 Corte transversal de la articulación talocrural (del tobillo) y pie

S-BP 111 Corte transversal del pie

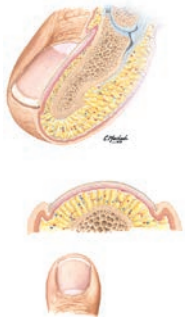

S-BP 112 Anatomía de la uña de un dedo del pie

booksmedicos.org

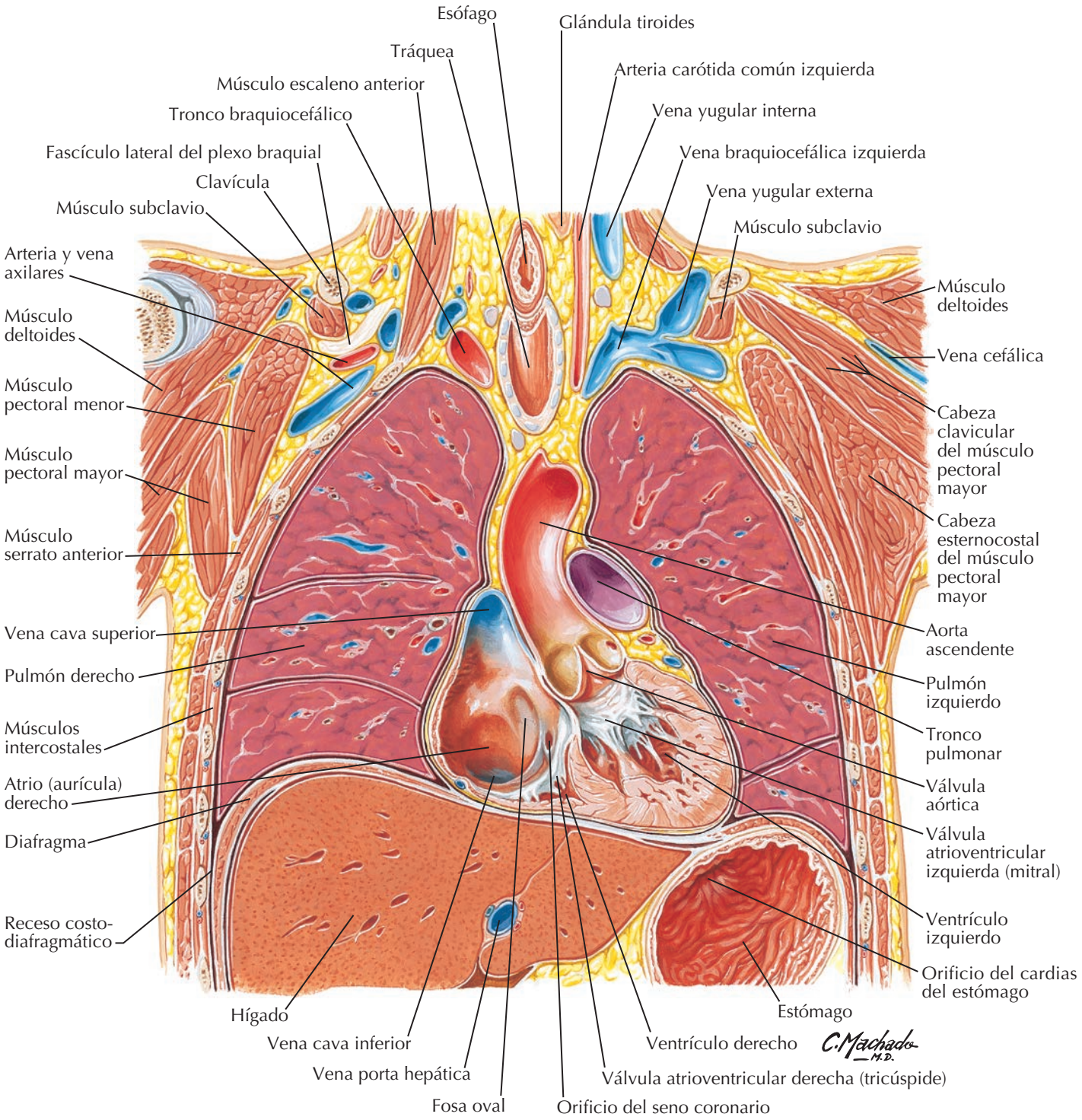

booksmedicos.org

Corte transversal del tórax a nivel de la vértebra T3

Véanse también **láminas S-385, S-386, S-387**

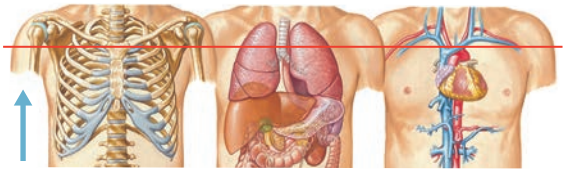

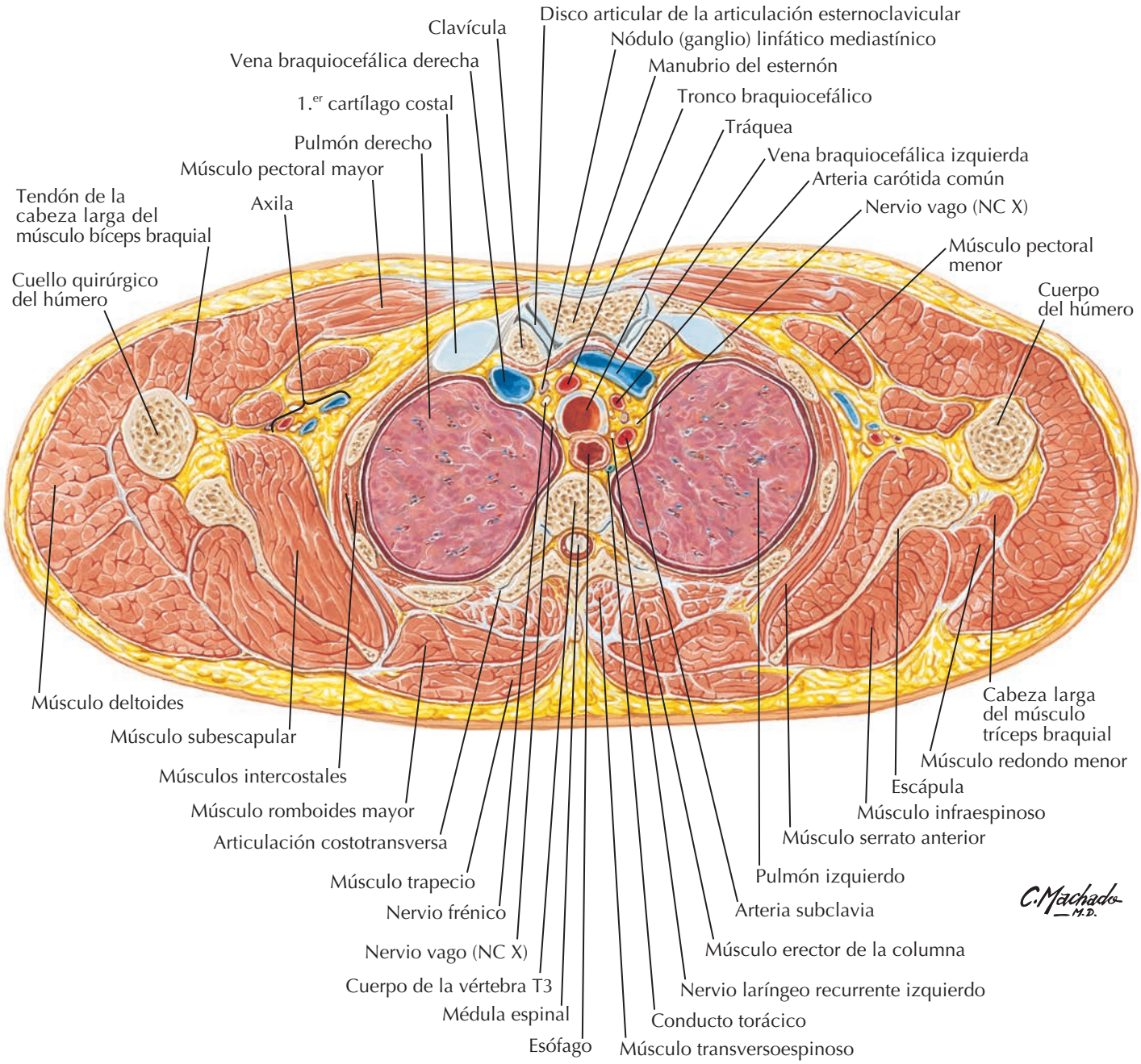

booksmedicos.org

Véanse también **láminas S-385, S-386, S-387**

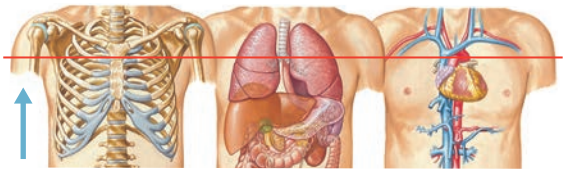

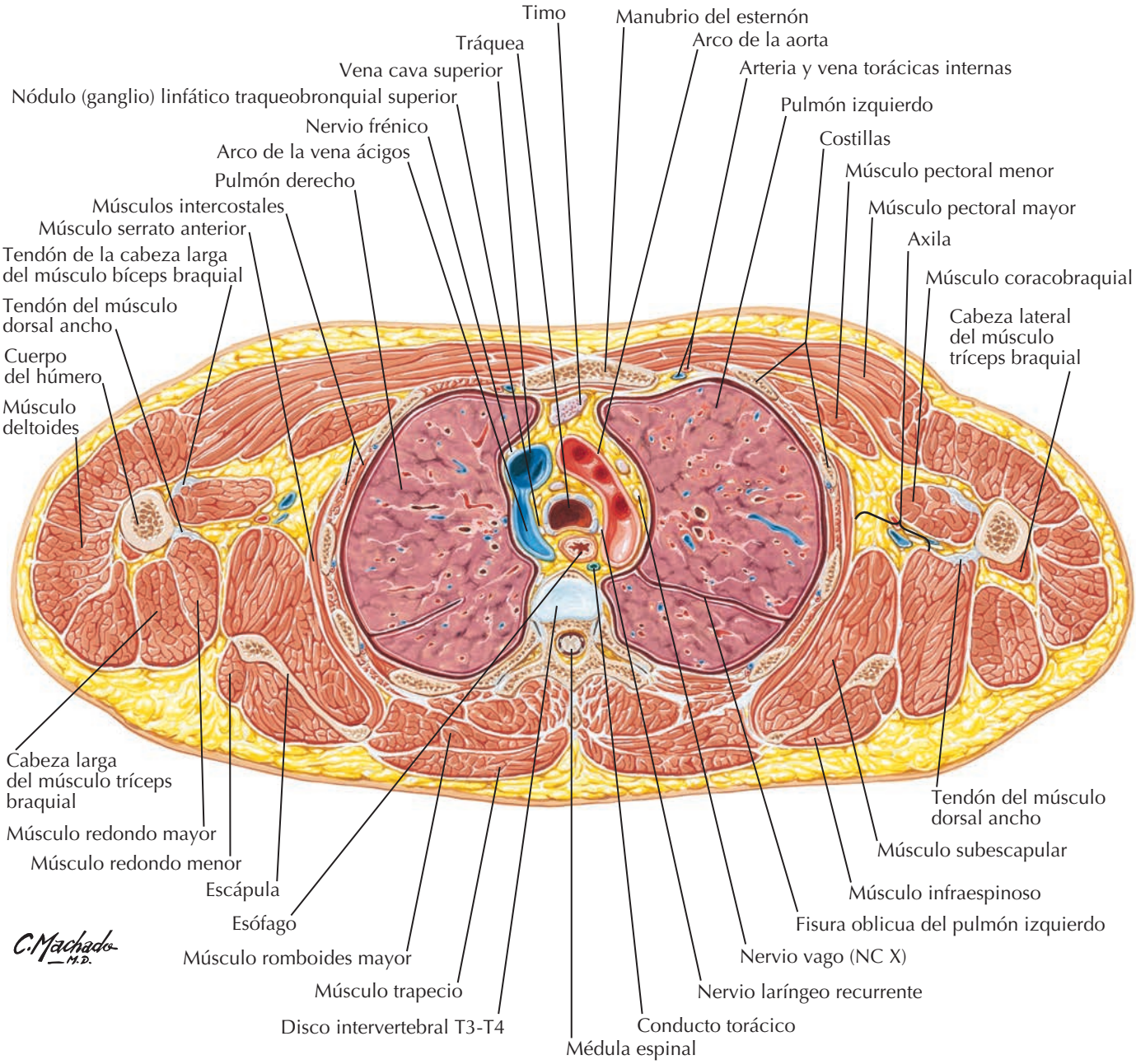

booksmedicos.org

Corte transversal del tórax a nivel del disco intervertebral T4-T5

Véanse también **láminas S-385, S-386, S-387**

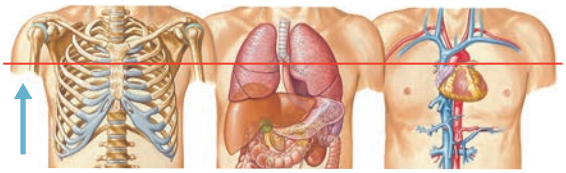

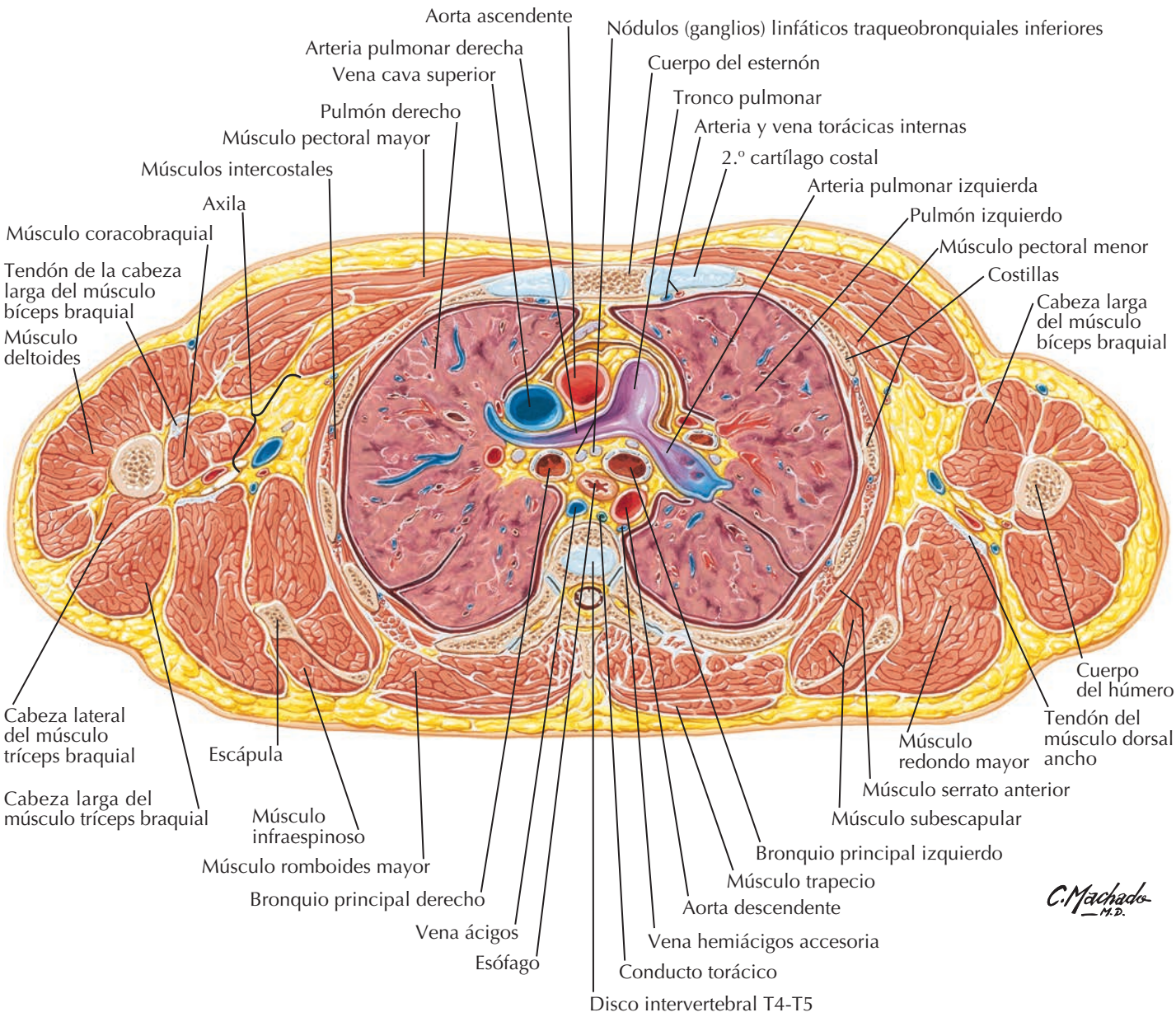

booksmedicos.org

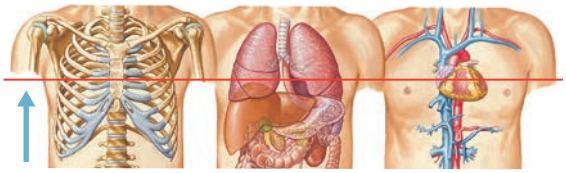

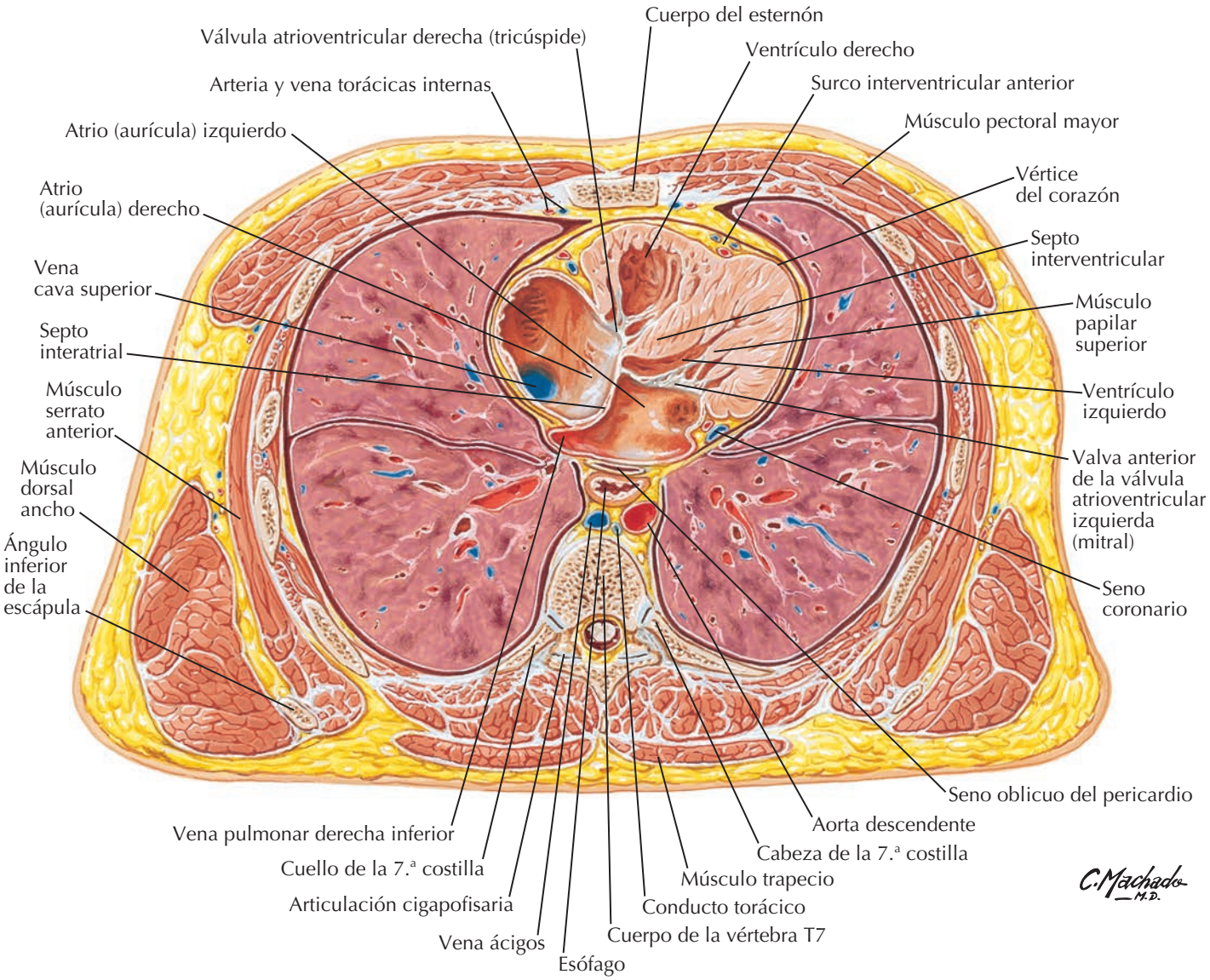

booksmedicos.org

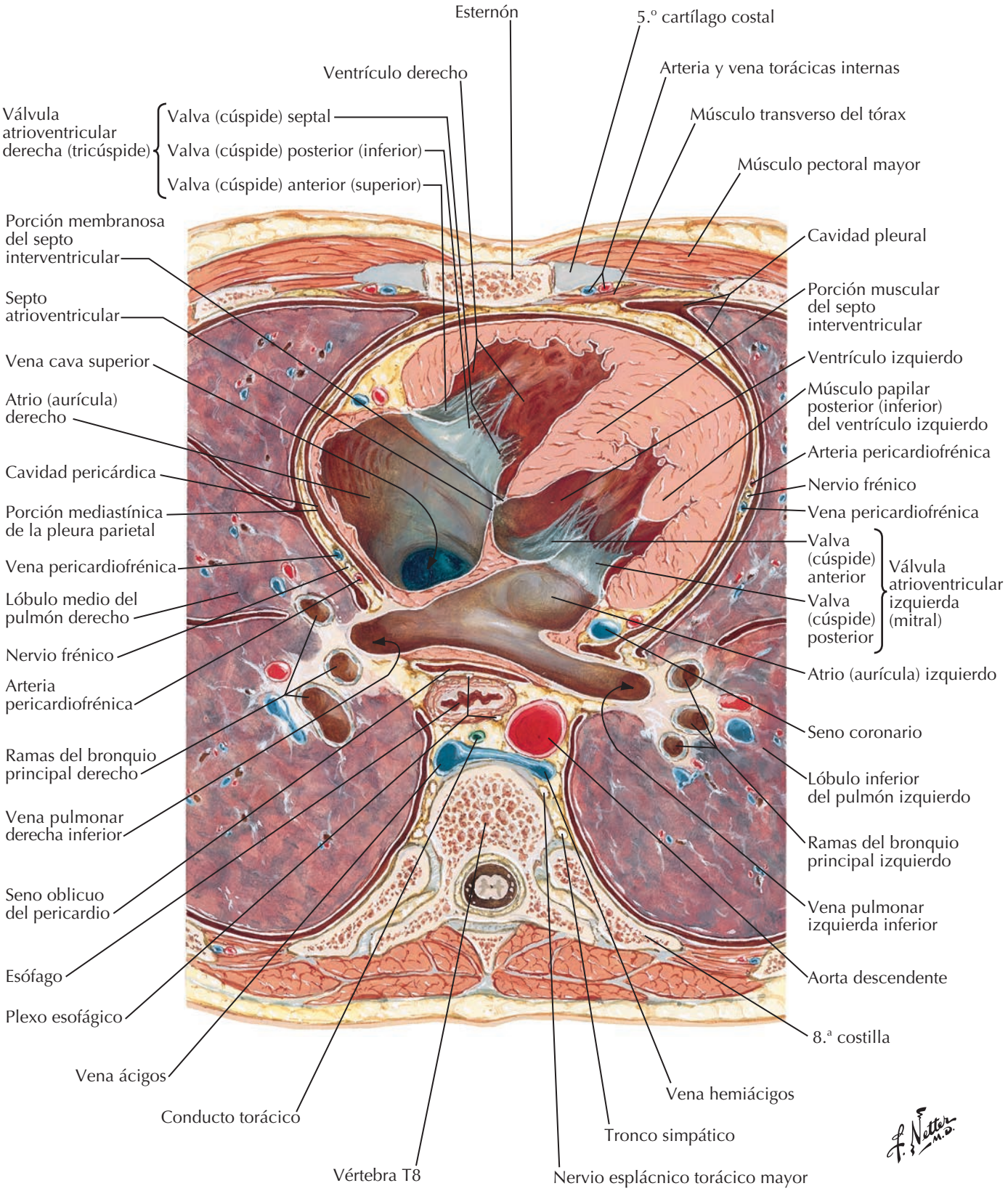

booksmedicos.org

TC axiales (transversales) del tórax de superior (A) a inferior (C)

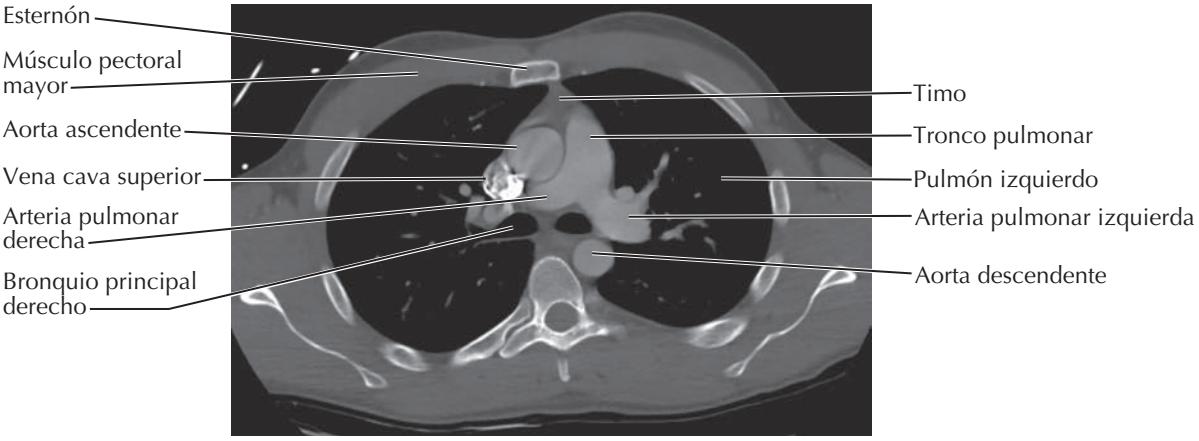

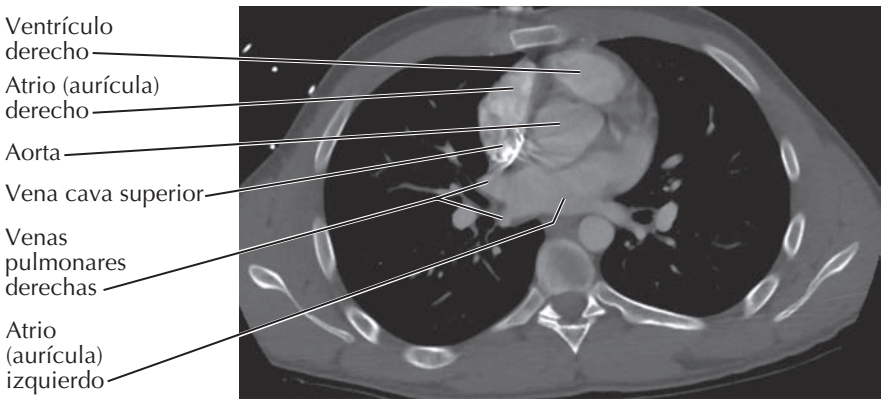

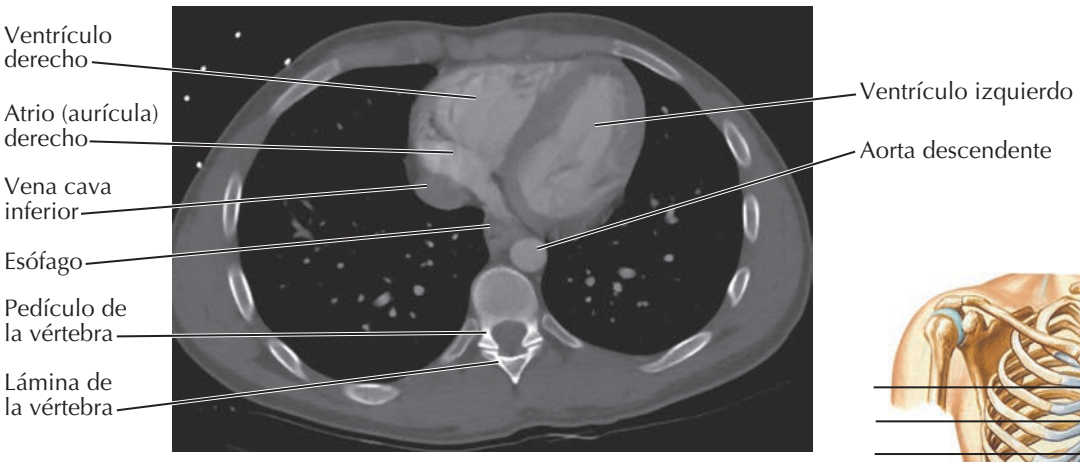

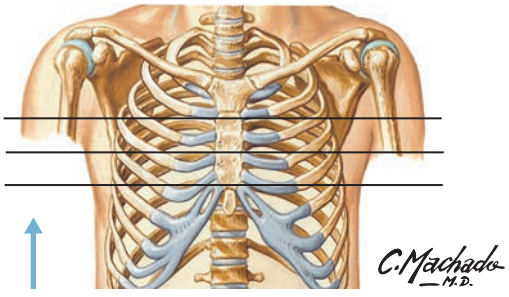

booksmedicos.org

Corte transversal a nivel de la vértebra T10, a través de la unión gastroesofágica

Véanse también **láminas S-415, S-547**

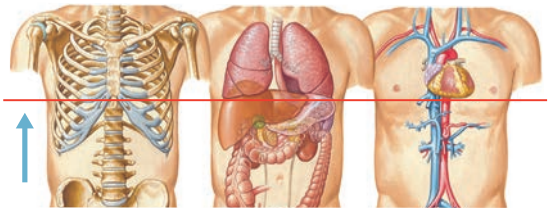

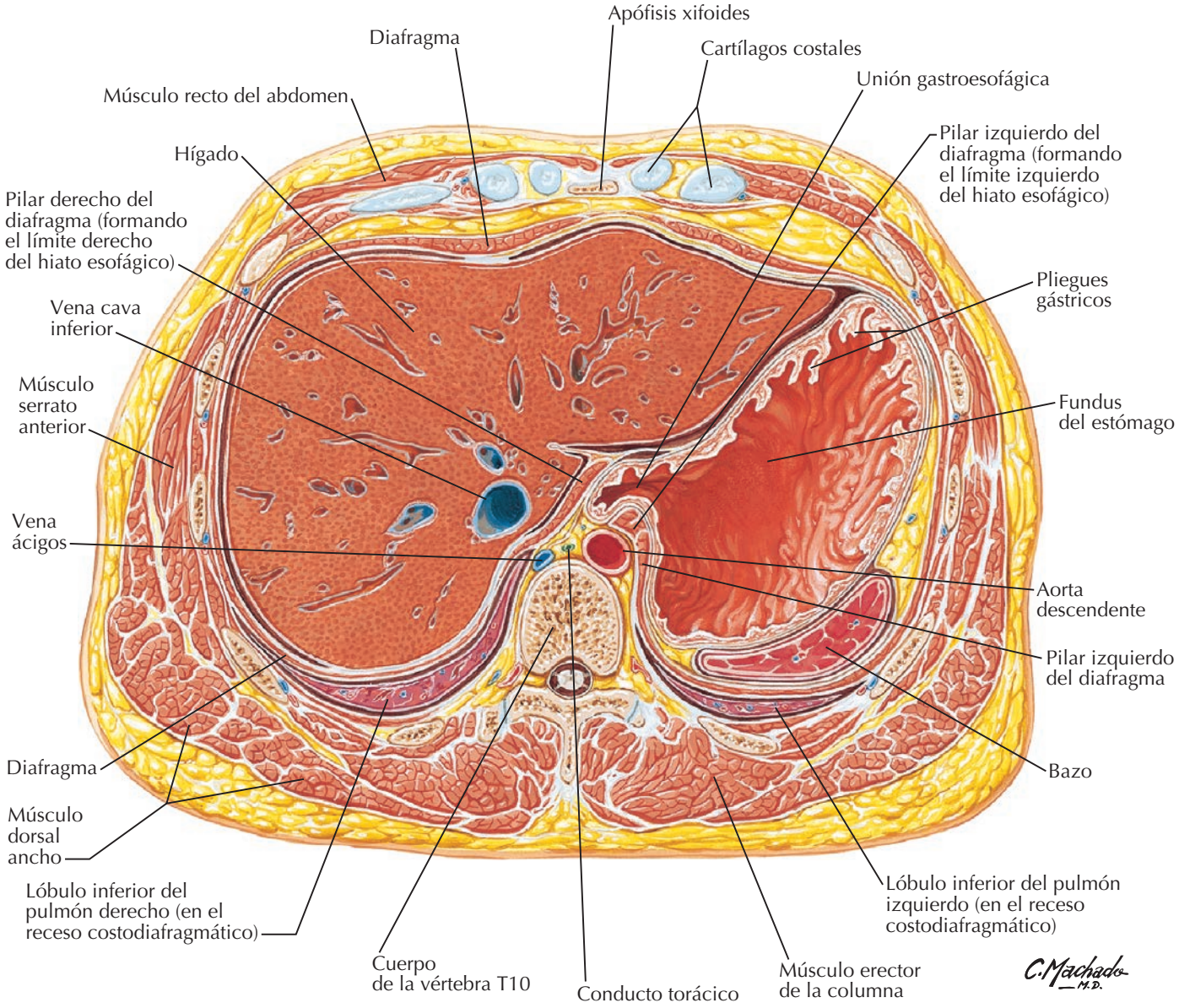

booksmedicos.org

Corte transversal a nivel de la vértebra T12, inferior a la apófisis xifoides

Véase también **lámina S-547**

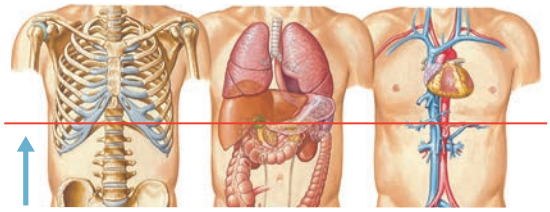

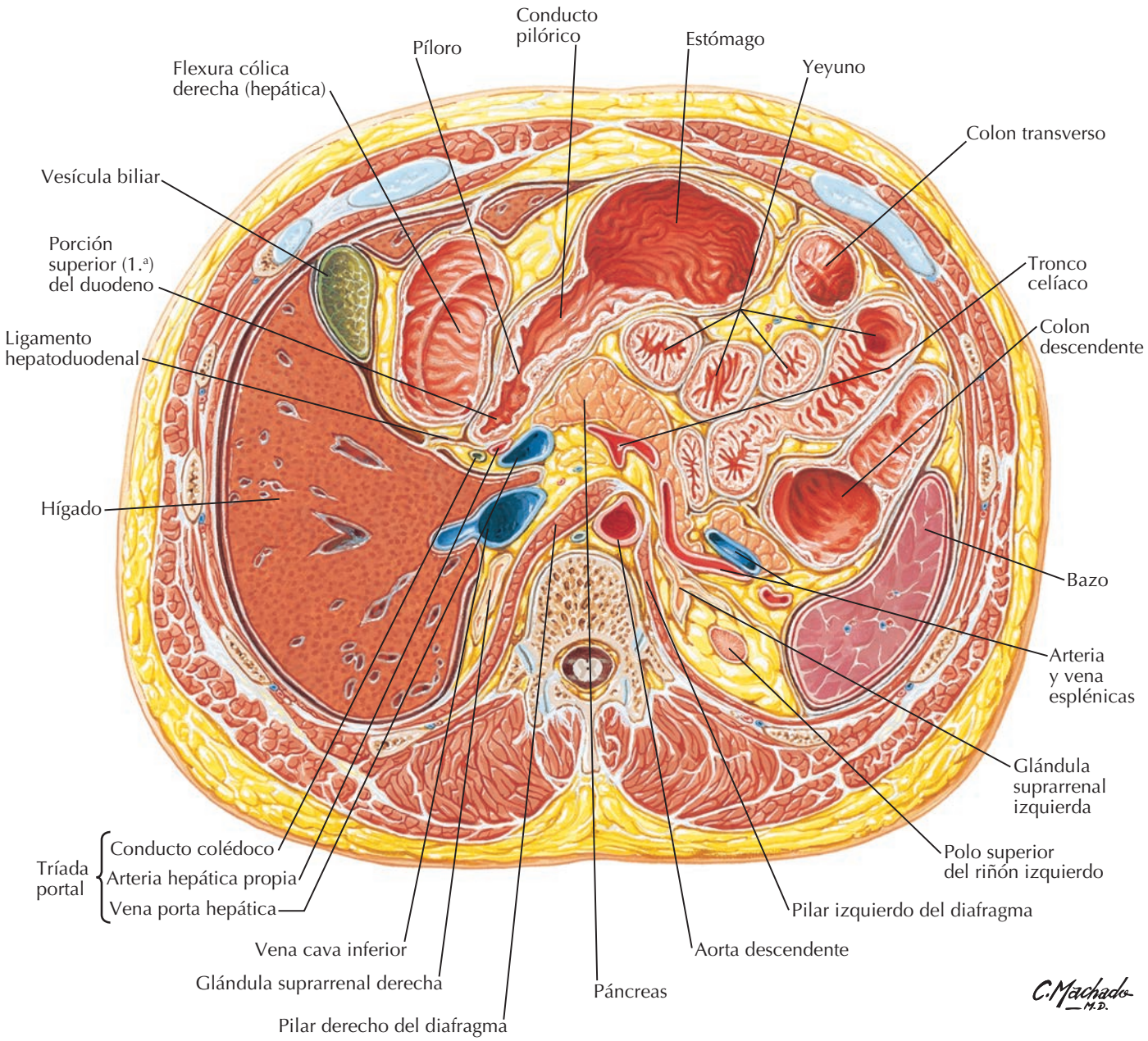

booksmedicos.org

Corte transversal a nivel del disco intervertebral T12-L1

Véase también **lámina S-547**

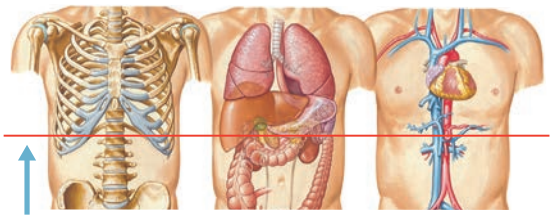

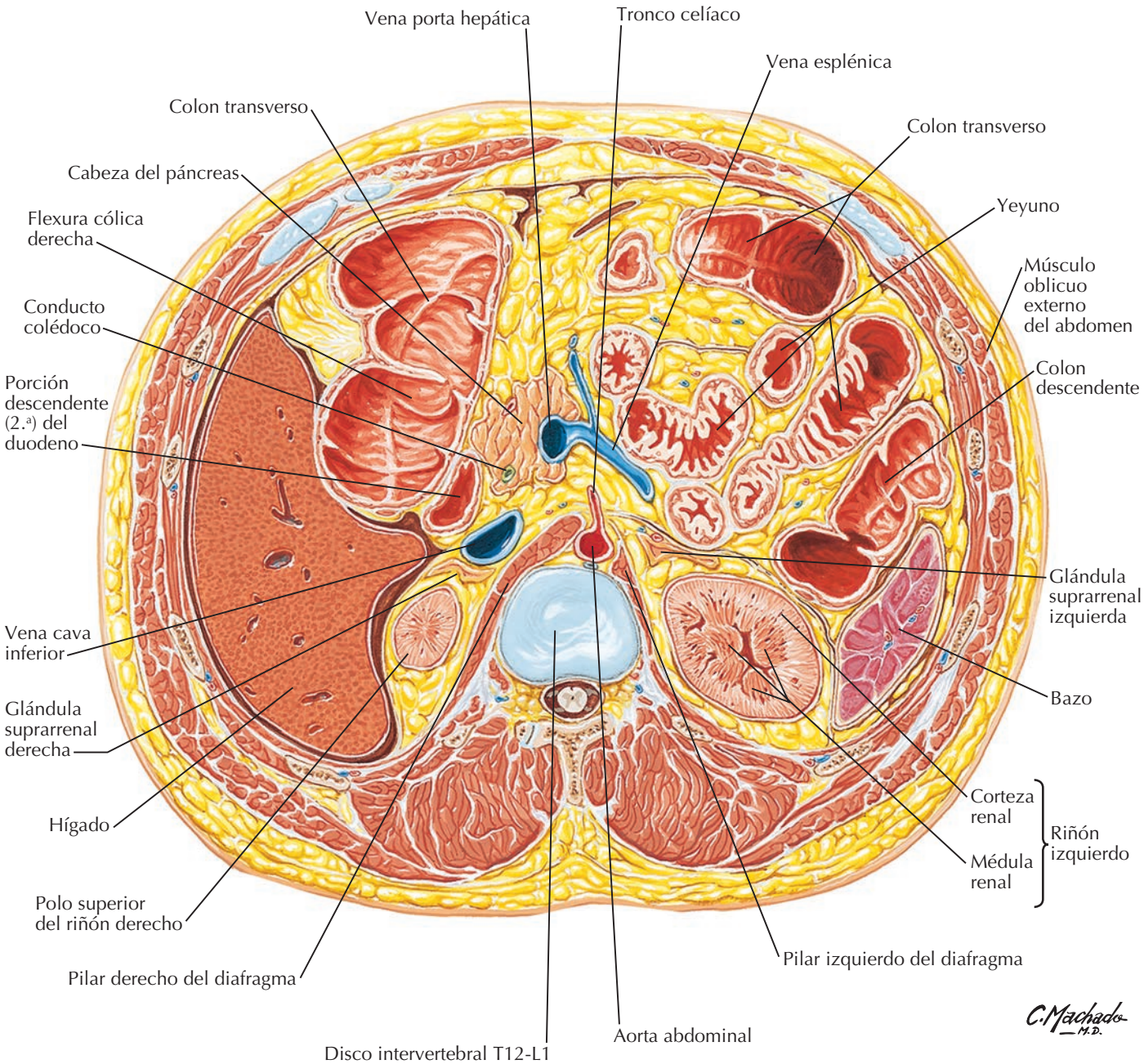

booksmedicos.org

Corte transversal a nivel del disco intervertebral L1-L2

Véanse también **láminas S-547, S-548**

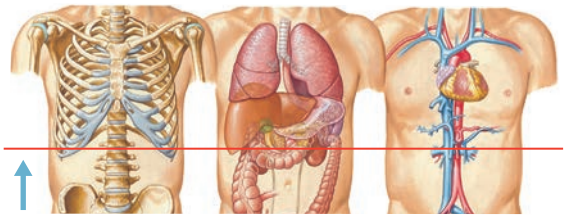

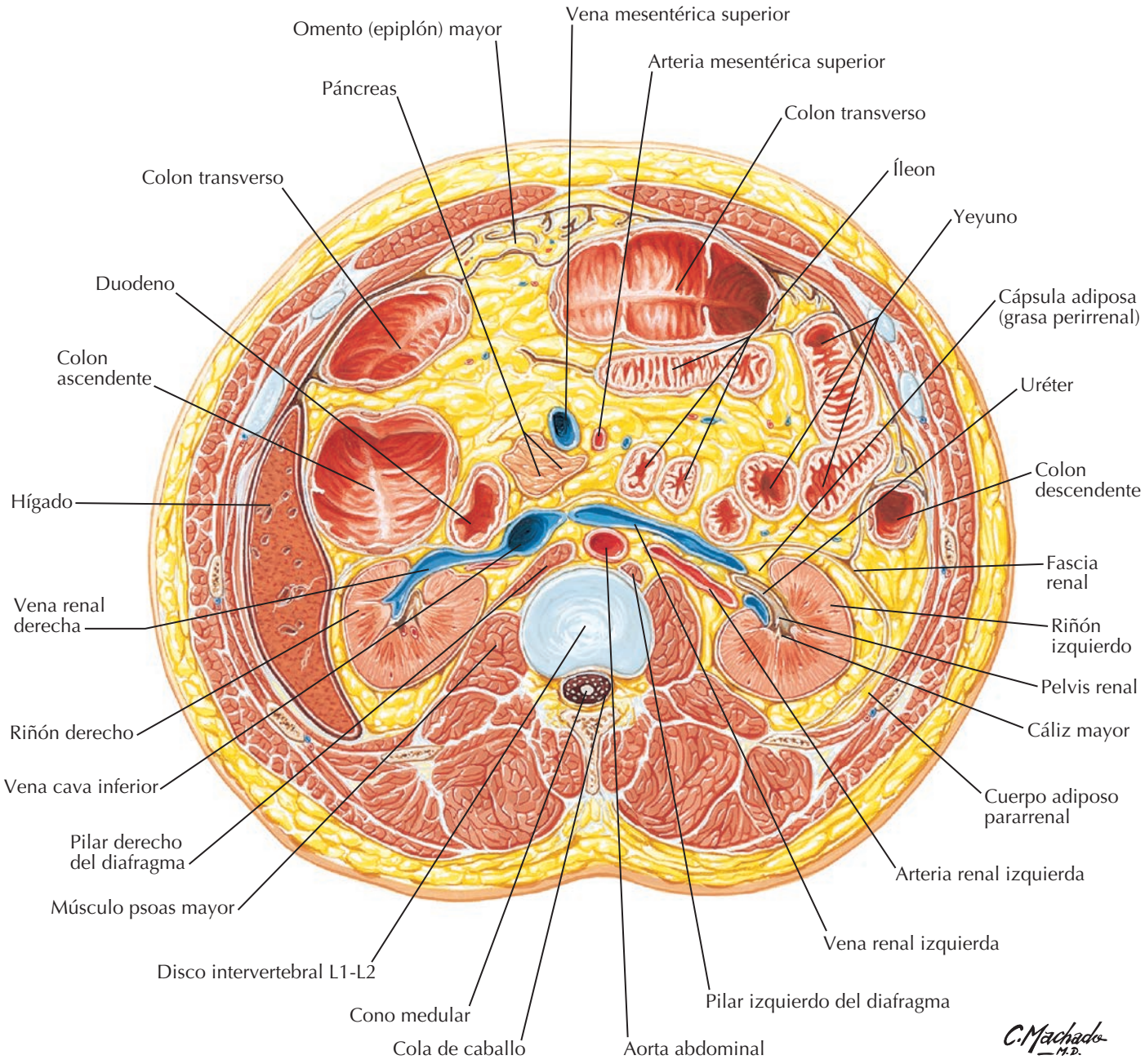

booksmedicos.org

Región lumbar del dorso (espalda): corte transversal

Véanse también **láminas S-459, S-460, S-461**

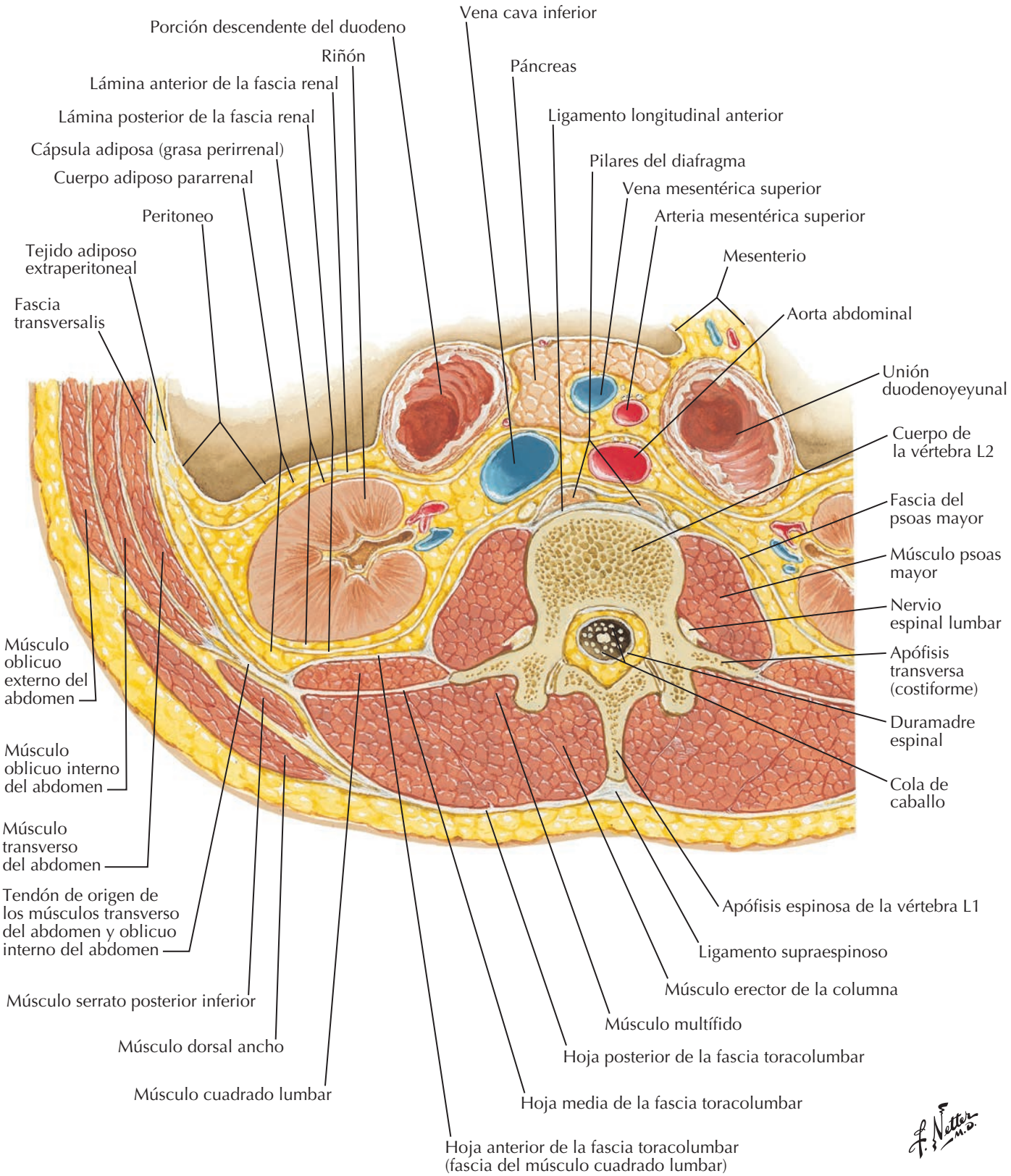

booksmedicos.org

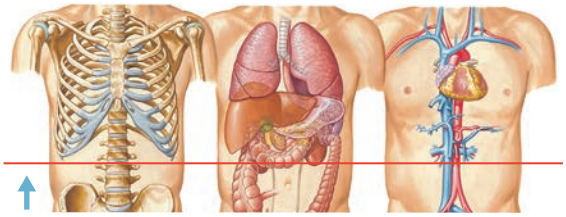

Ligamento redondo del hígado
Colon transverso
Línea alba
Ramas de vasos epigástricos inferiores
Vaina del músculo recto del abdomen
Apéndices omentales
Músculo recto del abdomen
Aponeurosis del músculo transverso del abdomen
Omento (epiplón) mayor
Aponeurosis del músculo oblicuo externo del abdomen
Peritoneo parietal
Fascia transversalis
Aponeurosis del músculo oblicuo interno del abdomen
Músculo transverso del abdomen
Mesenterio del intestino delgado
Músculo oblicuo interno del abdomen
Íleon
Arteria y vena mesentéricas superiores
Músculo oblicuo externo del abdomen
Nódulo (ganglio) linfático lumbar intermedio
Yeyuno
Colon ascendente
Surco paracólico derecho
Surco paracólico izquierdo
Tendón del músculo transverso del abdomen
Colon descendente
Uréter
Nervio iliohipogástrico
Músculo cuadrado lumbar
Nervio ilioinguinal
Músculo dorsal ancho
Fascia toracolumbar
Hoja anterior
Hoja media
Hoja posterior
Arteria y vena testiculares
Músculo psoas menor
Nervio genitofemoral
Peritoneo parietal
Vena cava inferior
Músculo psoas mayor
Ligamento longitudinal anterior
Tronco simpático
Ligamento amarillo
Músculo erector de la columna
Aorta abdominal
Disco intervertebral entre las vértebras L3 y L4
Apófisis espinosa de la vértebra L3
Plexo intermesentérico

booksmedicos.org

Véanse también **láminas S-541, S-542, S-543**

TC axial (transversal) del abdomen intensificada con contraste intravenoso

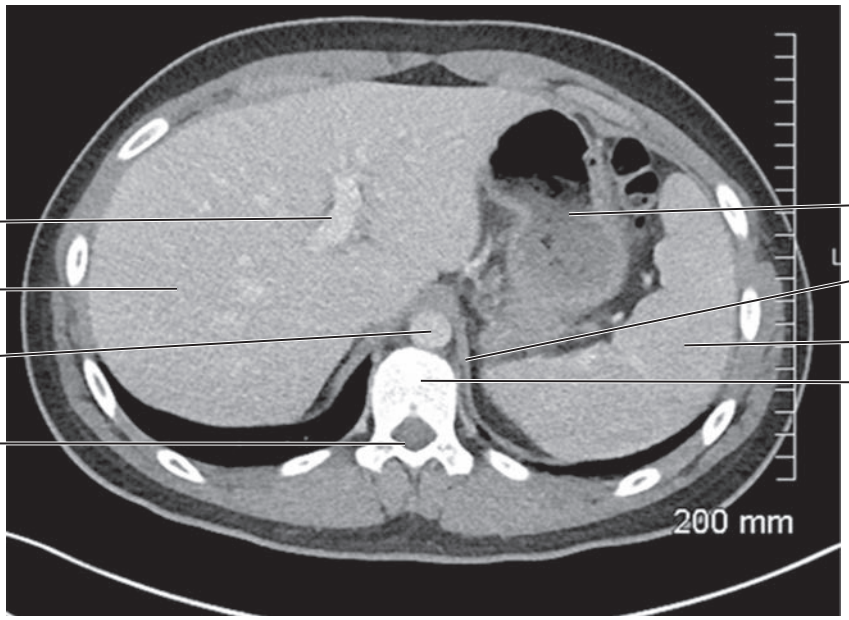

TC axial (transversal) de la porción superior del abdomen intensificada con contraste intravenoso

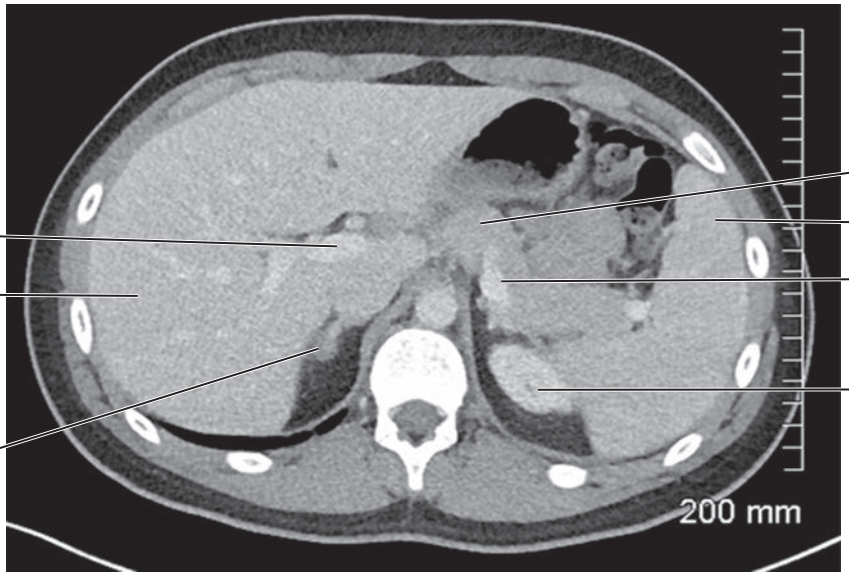

TC axial (transversal) de la porción media del abdomen intensificada con contraste intravenoso

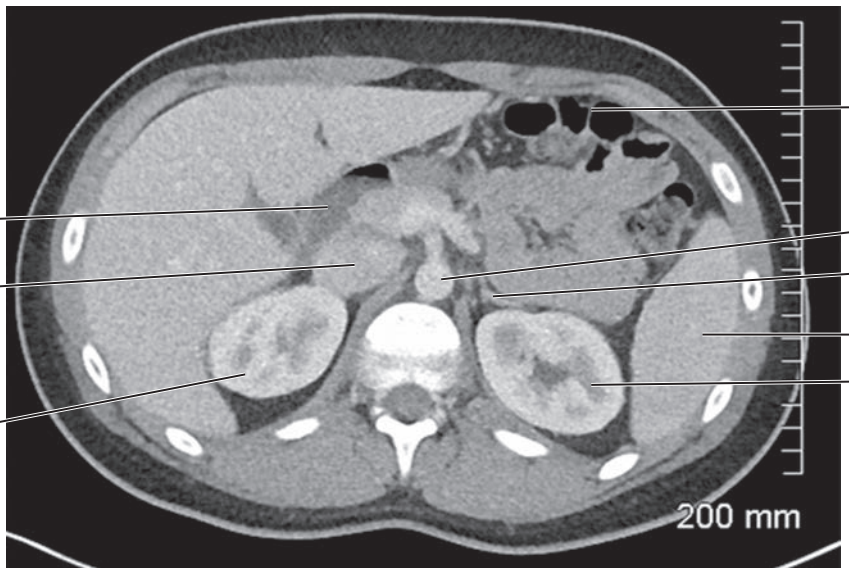

booksmedicos.org

TC axial (transversal) de la porción media del abdomen intensificada con contraste intravenoso

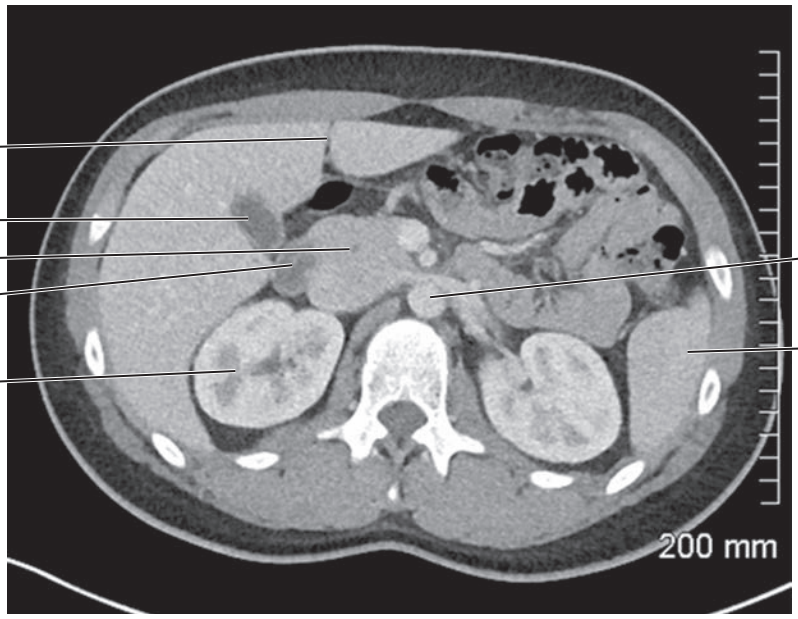

TC axial (transversal) del abdomen intensificada con contraste intravenoso

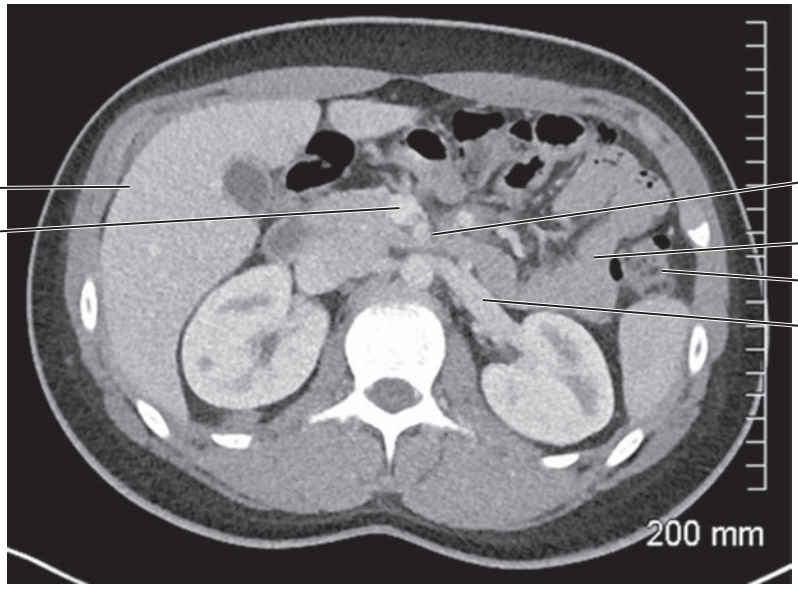

TC axial (transversal) del abdomen intensificada con contraste intravenoso

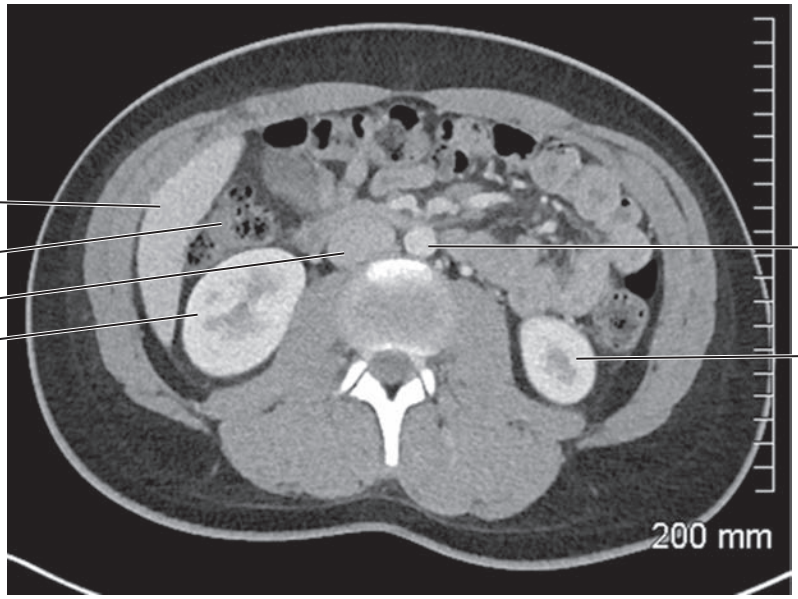

booksmedicos.org

Pelvis masculina: corte transversal de la unión vesicoprostática

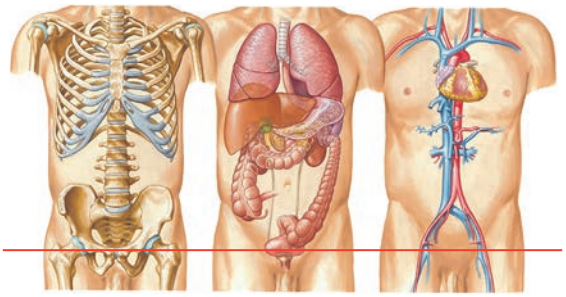

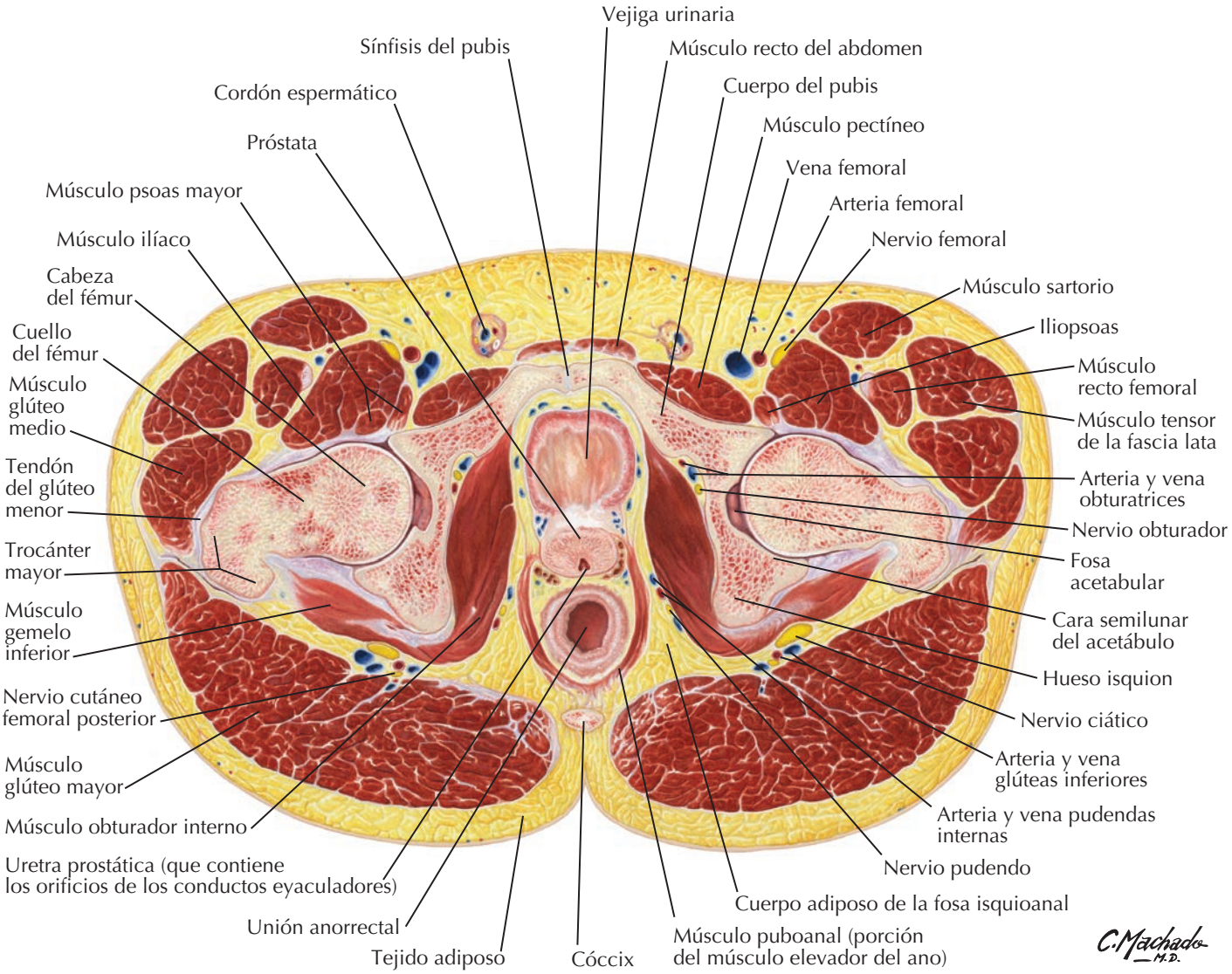

booksmedicos.org

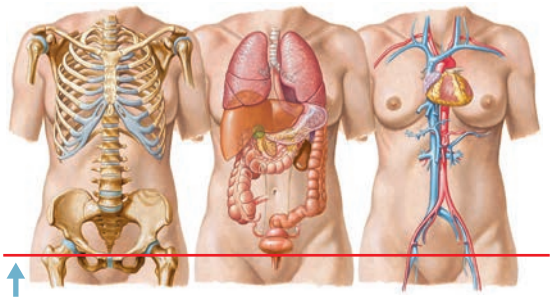

Sínfisis del pubis
Uretra
Hueso pubis
Vagina
Músculo pectíneo
Plexo venoso vaginal
Músculo obturador externo
Nódulo (ganglio) linfático inguinal
Músculo iliopsoas
Vena safena magna (mayor)
Músculo sartorio
Vena femoral
Músculo recto femoral
Arteria femoral
Nervio femoral
Músculo tensor de la fascia lata
Arteria femoral profunda
Músculo vasto lateral
Músculo glúteo medio
Cuello del fémur
Trocánter mayor
Nervio ciático
Tejido adiposo
Hueso isquion
Músculo gemelo inferior
Nervio pudendo
Músculo glúteo mayor
Arteria y vena pudendas internas
Músculo obturador interno
Músculo puboanal (porción del músculo elevador del ano)
Recto

C. Machado M.D.

booksmedicos.org

Véanse también **láminas S-10, S-238**

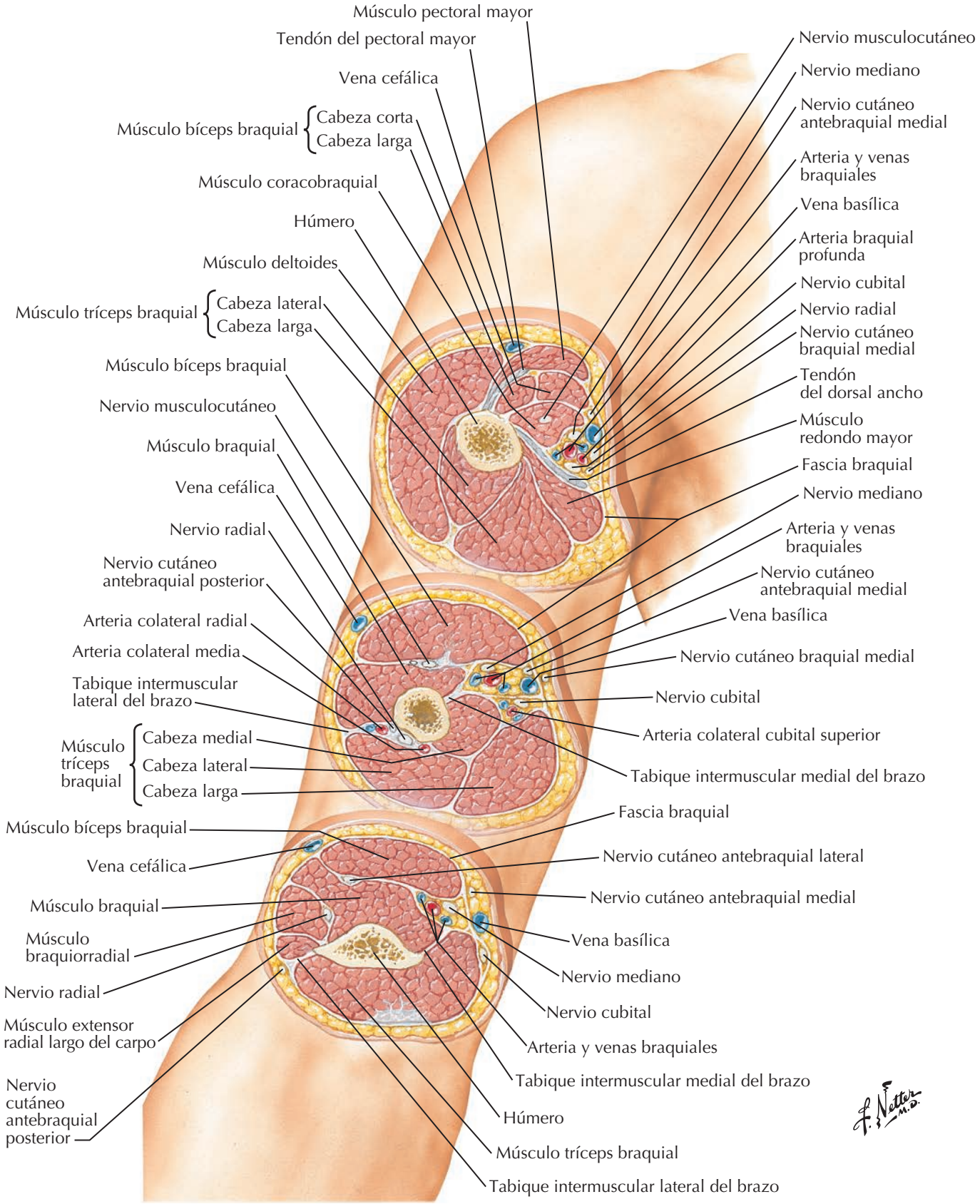

booksmedicos.org

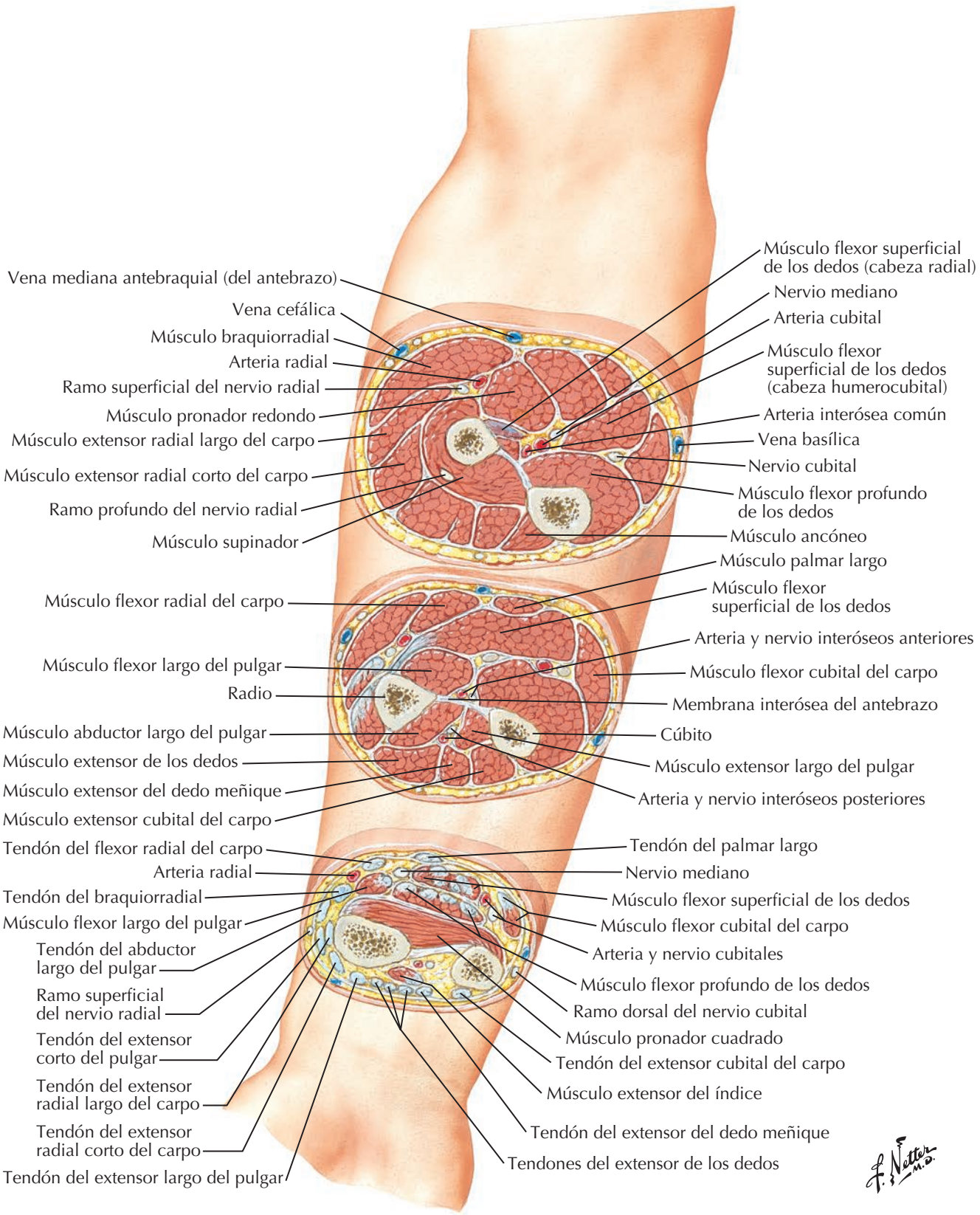

booksmedicos.org

Corte sagital

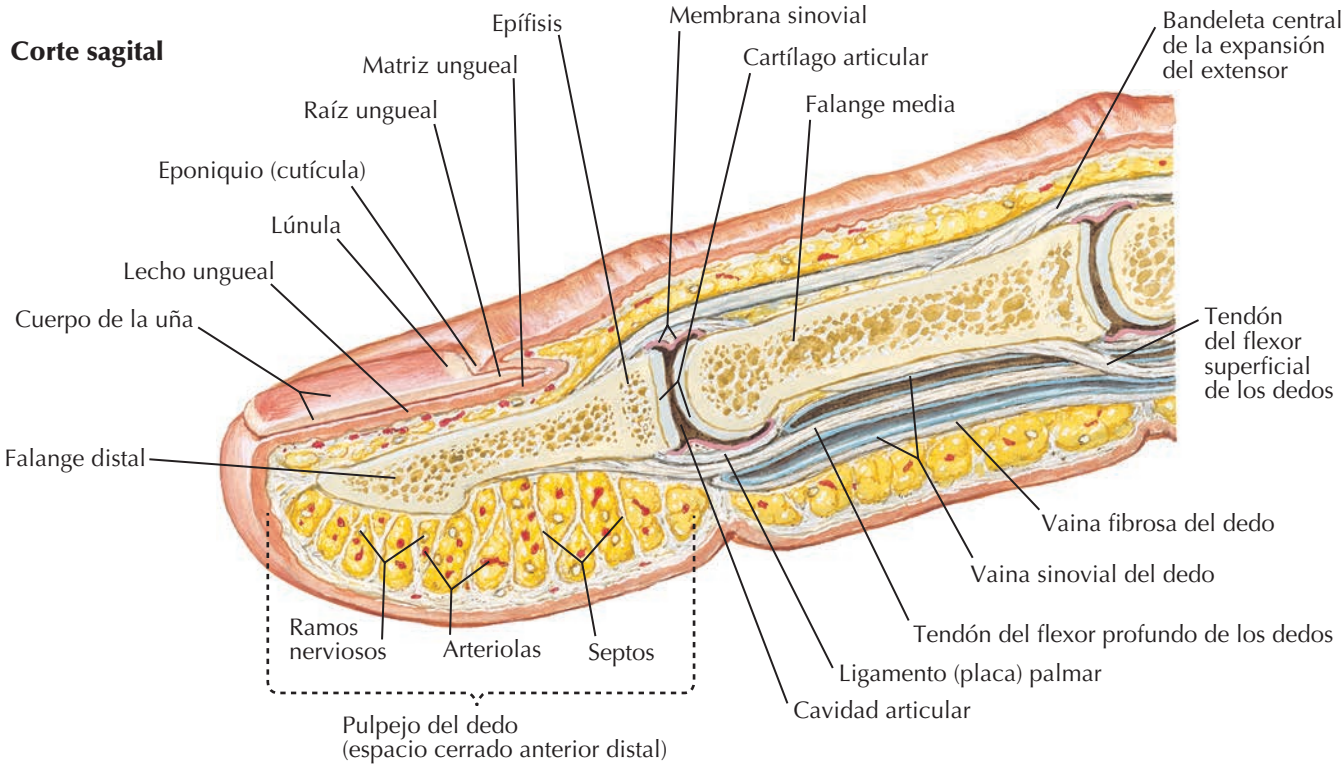

Corte transversal a través de la falange distal

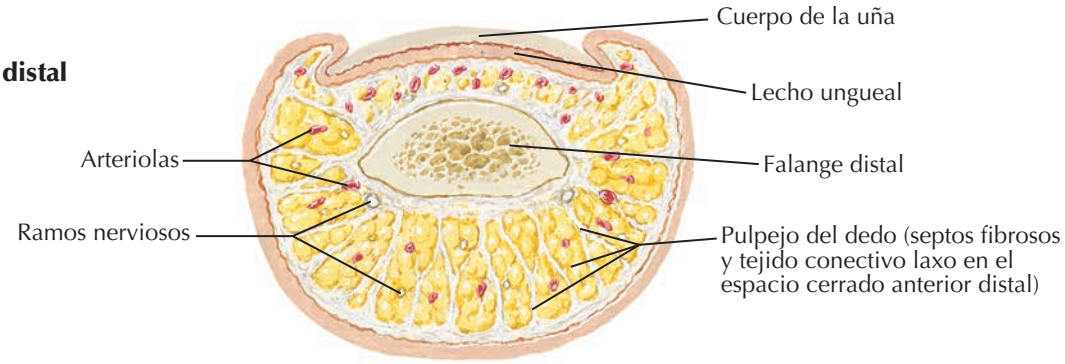

Arterias y nervios

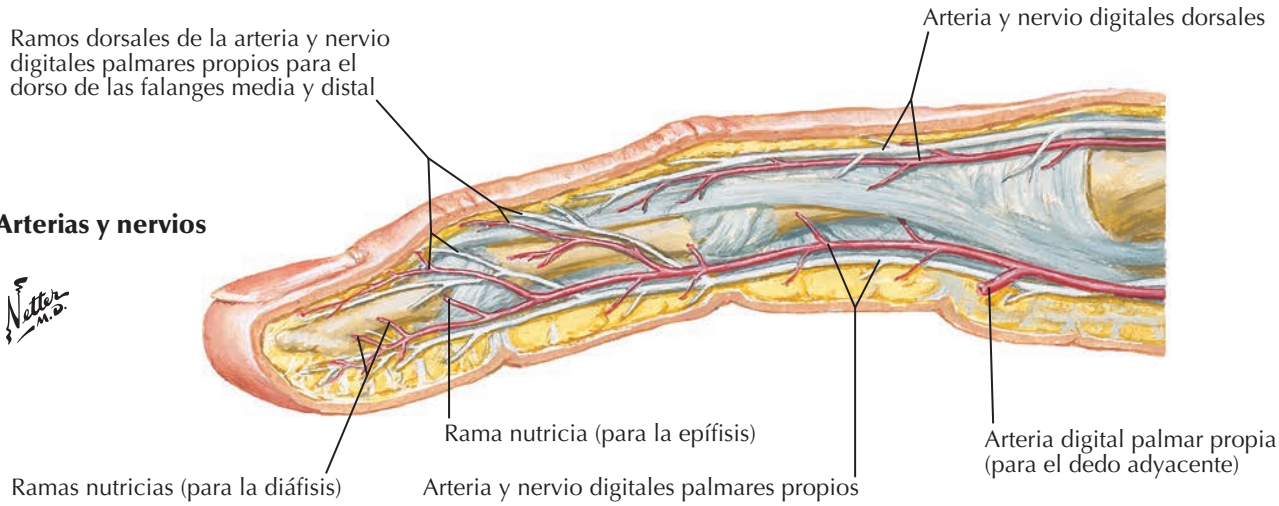

booksmedicos.org

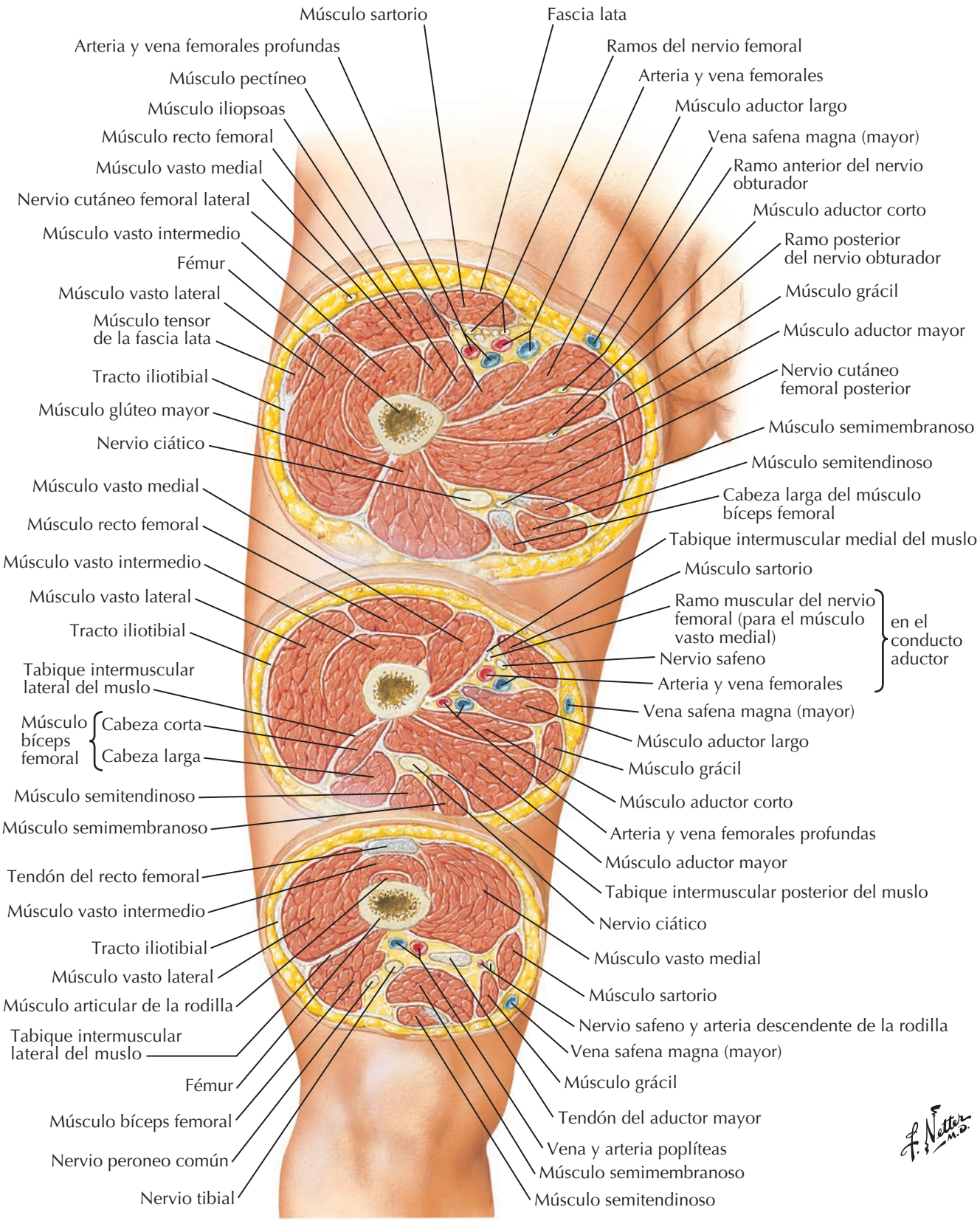

booksmedicos.org

Véanse también **láminas S-284 a S-288, S-BP 109**

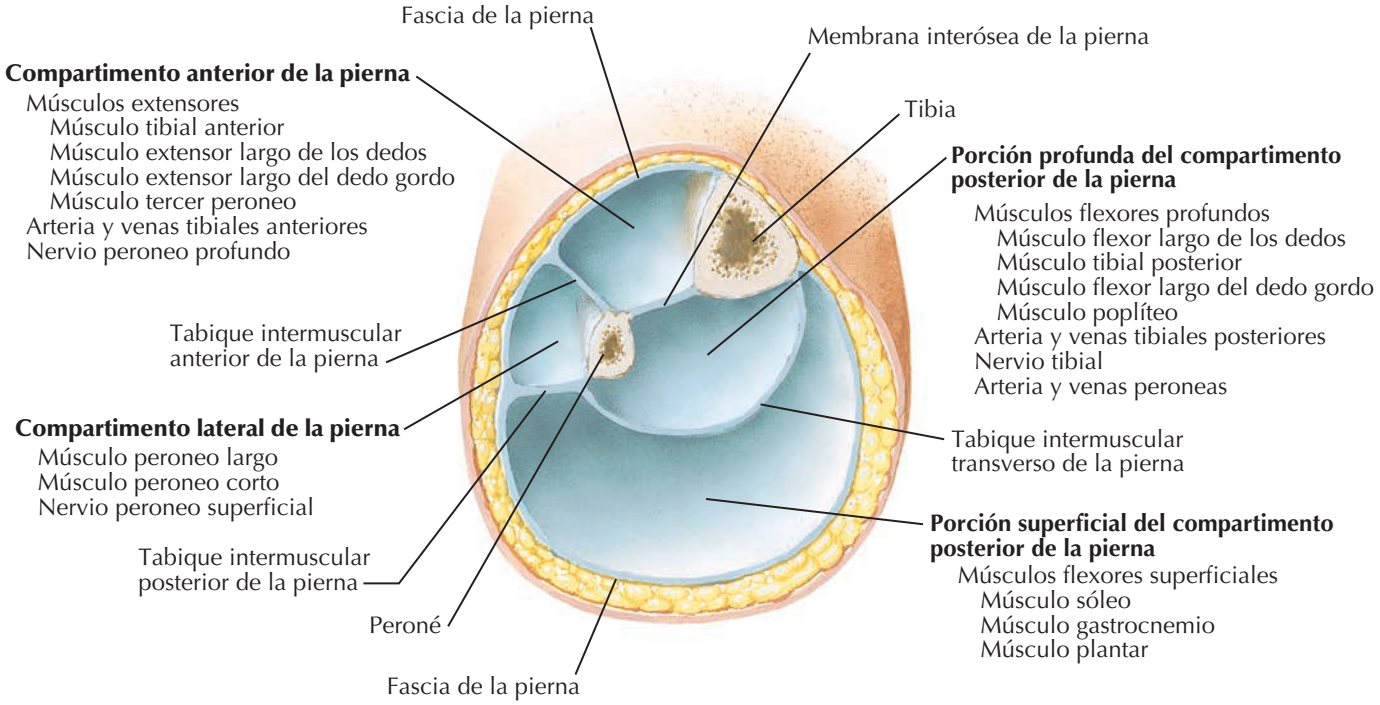

Corte transversal justo por encima de la mitad de la pierna

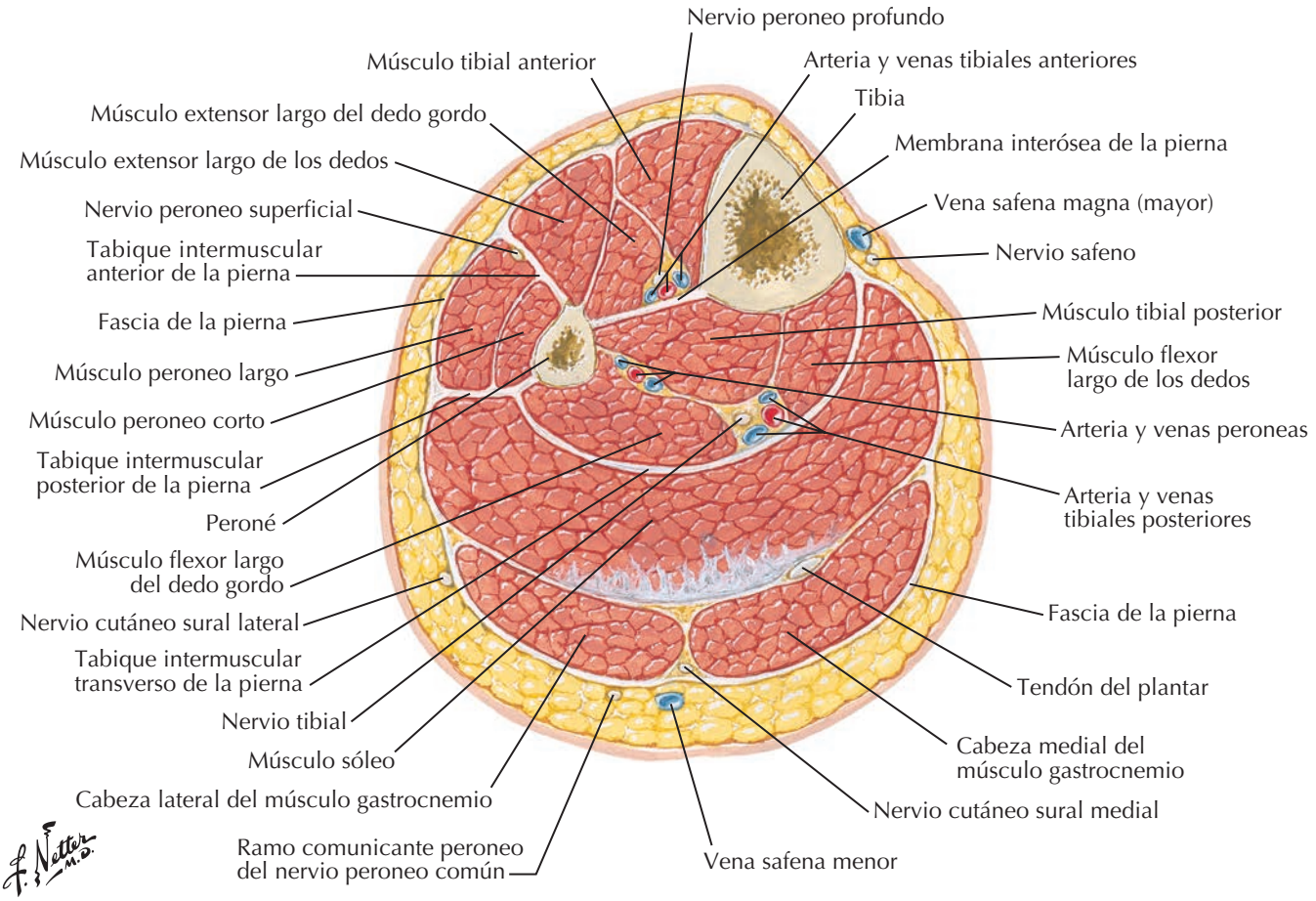

booksmedicos.org

Véanse también **láminas S-288, S-BP 110, S-BP 111**

M = Hueso cuneiforme medial
I = Hueso cuneiforme intermedio
L = Hueso cuneiforme lateral

Planos de los cortes

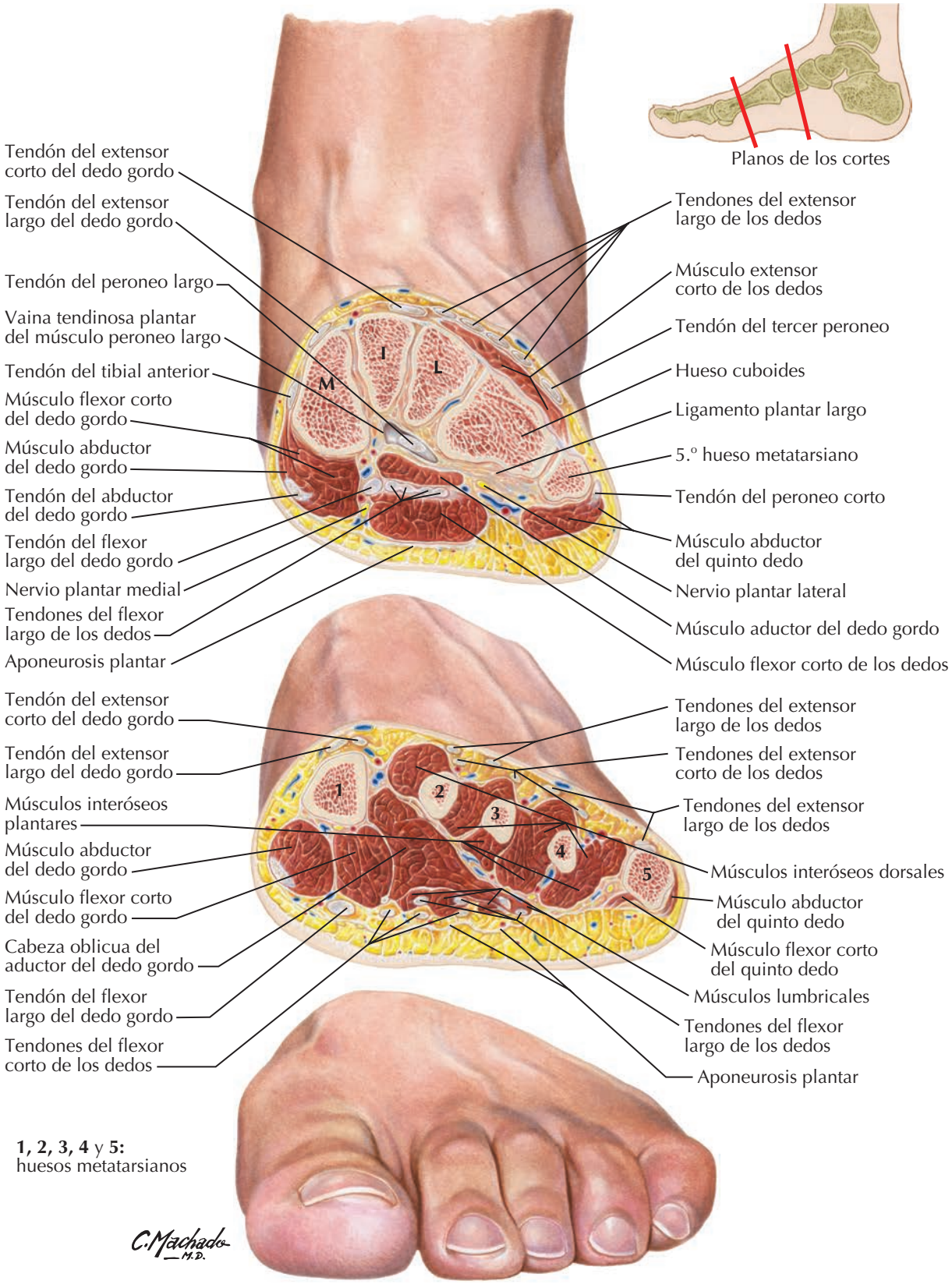

1, 2, 3, 4 y **5:** huesos metatarsianos

C. Machado M.D.

booksmedicos.org

booksmedicos.org

APÉNDICE A
MÚSCULOS

CABEZA Y CUELLO

MÚSCULO	GRUPO DE MÚSCULOS	ORIGEN	INSERCIÓN	INERVACIÓN	IRRIGACIÓN	ACCIONES PRINCIPALES
Aritenoideo oblicuo	Laríngeos	Cartílago aritenoides	Cartílago aritenoides opuesto	Nervio laríngeo recurrente	Arterias tiroideas superior e inferior	Cierra la porción intercartilaginosa de la hendidura (rima) glótica
Aritenoideo transverso	Laríngeos	Cartílago aritenoides	Cartílago aritenoides opuesto	Nervio laríngeo recurrente	Arterias tiroideas superior e inferior	Cierra la porción intercartilaginosa de la hendidura (rima) glótica
Auricular anterior	Faciales (auriculares)	Fascia temporal, galea aponeurótica (aponeurosis epicraneal)	Parte anterior de la cara medial del hélix	Ramos temporales del nervio facial	Arterias auricular posterior y temporal superficial	Eleva y tracciona la oreja hacia delante
Auricular posterior	Faciales (auriculares)	Apófisis mastoides	Parte inferior de la cara medial de la oreja	Nervio auricular posterior (ramo del nervio facial)	Arterias auricular posterior y temporal superficial	Retrae y eleva la oreja
Auricular superior	Faciales (auriculares)	Fascia temporal, galea aponeurótica (aponeurosis epicraneal)	Parte superior de la cara medial de la oreja	Ramos temporales del nervio facial	Arterias auricular posterior y temporal superficial	Retrae y eleva la oreja
Buccinador	Faciales	Parte posterior de las apófisis alveolares del maxilar y mandíbula, borde anterior del rafe pterigomandibular	Modiolo del ángulo de la boca	Ramos bucales del nervio facial	Arterias facial y maxilar	Comprime la mejilla
Cigomático mayor	Faciales	Arco cigomático	Modiolo del ángulo de la boca	Ramos cigomáticos y bucales del nervio facial	Arteria labial superior	Tracciona del ángulo de la boca posterior y superiormente
Cigomático menor	Faciales	Arco cigomático	Modiolo del ángulo de la boca, labio superior	Ramos cigomáticos y bucales del nervio facial	Arteria labial superior	Eleva el labio superior
Ciliar	Intrínsecos del ojo (músculo liso)	Espolón escleral	Coroides	Nervios ciliares cortos (fibras parasimpáticas del ganglio ciliar)	Arteria oftálmica	Contrae el cuerpo ciliar y abomba la lente (acomodación)
Constrictor inferior de la faringe	Faríngeos circulares	Línea oblicua del cartílago tiroides, cartílago cricoides	Rafe faríngeo	Nervio vago (a través del plexo faríngeo)	Arterias faríngea ascendente y tiroidea superior	Contrae la pared de la faringe durante la deglución
Constrictor medio de la faringe	Faríngeos circulares	Ligamento estilohioideo y astas del hioides	Rafe faríngeo	Nervio vago (a través del plexo faríngeo)	Arterias faríngea ascendente y palatina ascendente, ramas tonsilares de la arteria facial, ramas linguales dorsales de la arteria lingual	Contrae la pared de la faringe durante la deglución

Las variaciones en las contribuciones de los nervios espinales a la inervación de los músculos, sus inserciones y sus acciones son frecuentes en la anatomía humana. Por tanto, existen diferencias entre textos y hay que entender que las variaciones anatómicas son normales.

booksmedicos.org

MÚSCULO	GRUPO DE MÚSCULOS	ORIGEN	INSERCIÓN	INERVACIÓN	IRRIGACIÓN	ACCIONES PRINCIPALES
Constrictor superior de la faringe	Faríngeos circulares	Gancho de la apófisis pterigoides, rafe pterigomandibular, línea milohioidea de la mandíbula	Rafe faríngeo	Nervio vago (a través del plexo faríngeo)	Arterias faríngea ascendente y palatina ascendente, ramas tonsilares de la arteria facial, ramas linguales dorsales de la arteria lingual	Contrae la pared de la faringe durante la deglución
Corrugador superciliar (de la ceja)	Faciales	Parte medial del borde supraorbitario	Piel de la mitad medial de la ceja	Ramos temporales del nervio facial	Arteria temporal superficial	Tracciona de la ceja inferior y medialmente, produce arrugas verticales en el entrecejo
Cricoaritenoideo lateral	Laríngeos	Arco del cartílago cricoides	Apófisis muscular del cartílago aritenoides	Nervio laríngeo recurrente	Arterias tiroideas superior e inferior	Aduce los pliegues vocales
Cricoaritenoideo posterior	Laríngeos	Cara posterior de la lámina del cartílago cricoides	Apófisis muscular del cartílago aritenoides	Nervio laríngeo recurrente	Arterias tiroideas superior e inferior	Abduce los pliegues vocales
Cricotiroideo	Laríngeos	Arco del cartílago cricoides	Borde inferior de la lámina y asta inferior del cartílago tiroides	Ramo externo del nervio laríngeo superior	Arterias tiroideas superior e inferior	Alarga y tensa los ligamentos vocales
Depresor del ángulo de la boca	Faciales	Línea oblicua de la mandíbula	Modiolo del ángulo de la boca	Ramos marginal mandibular y bucales del nervio facial	Arteria labial inferior	Desciende el ángulo de la boca
Depresor del labio inferior	Faciales	Cara lateral de la mandíbula entre la sínfisis y el foramen mentoniano	Piel del labio inferior	Ramo marginal mandibular del nervio facial	Arteria labial inferior	Desciende el labio inferior y tira de él lateralmente
Depresor del tabique nasal	Faciales	Fosa incisiva del maxilar	Tabique nasal y parte posterior del ala de la nariz	Ramos cigomáticos y bucales del nervio facial	Arteria labial superior	Estrecha la narina, tracciona inferiormente el tabique nasal
Digástrico	Suprahioideos	*Vientre anterior:* fosa digástrica de la mandíbula *Vientre posterior:* escotadura mastoidea del temporal	El tendón intermedio se inserta en el cuerpo del hioides	*Vientre anterior:* nervio milohioideo (ramo del nervio alveolar inferior) *Vientre posterior:* ramo digástrico del nervio facial	*Vientre anterior:* arteria submentoniana *Vientre posterior:* arterias auricular posterior y occipital	Eleva el hioides y la base de la lengua, fija el hioides, abre la boca mediante el descenso de la mandíbula
Dilatador de la pupila	Intrínsecos del ojo (músculo liso)	Porción iridiana de la retina	Borde pupilar del iris	Nervios ciliares largos (fibras simpáticas desde el ganglio cervical superior)	Arteria oftálmica	Dilata la pupila
Elevador del ángulo de la boca	Faciales	Fosa canina del maxilar	Modiolo del ángulo de la boca	Ramos cigomáticos y bucales del nervio facial	Arteria labial superior	Eleva el ángulo de la boca
Elevador del labio superior	Faciales	Maxilar por encima del foramen infraorbitario	Piel del labio superior	Ramos cigomáticos y bucales del nervio facial	Arterias labial superior y angular	Eleva el labio superior, dilata la narina
Elevador del labio superior y del ala de la nariz (nasolabial)	Faciales	Parte superior de la apófisis frontal del maxilar	Cartílago alar mayor, piel de la nariz, parte lateral del labio superior	Ramos cigomáticos y bucales del nervio facial	Arterias labial superior y angular	Eleva el labio superior, dilata la narina
Elevador del párpado superior	Extraoculares (extrínsecos del globo ocular)	Ala menor del esfenoides (anterior al conducto óptico)	Tarso superior	Nervio oculomotor (NC III)	Arteria oftálmica	Eleva el párpado superior
Elevador del velo del paladar	Del paladar	Porción petrosa del temporal y trompa auditiva	Aponeurosis palatina	Nervio vago (a través del plexo faríngeo)	Arterias palatinas ascendente y descendente	Eleva el paladar blando durante la deglución
Escaleno anterior	Laterales del cuello	Tubérculos anteriores de las apófisis transversas de las vértebras C3-C6	Tubérculo del escaleno en la 1.ª costilla	Ramos anteriores de los nervios espinales C5-C8	Arteria cervical ascendente	Eleva la 1.ª costilla, inclina el cuello
Escaleno medio	Laterales del cuello	Tubérculos posteriores de las apófisis transversas de las vértebras C2-C7	Cara superior de la 1.ª costilla (por detrás del surco de la arteria subclavia)	Ramos anteriores de los nervios espinales C3-C7	Arteria cervical ascendente	Eleva la 1.ª costilla, inclina el cuello

booksmedicos.org

MÚSCULO	GRUPO DE MÚSCULOS	ORIGEN	INSERCIÓN	INERVACIÓN	IRRIGACIÓN	ACCIONES PRINCIPALES
Escaleno posterior	Laterales del cuello	Tubérculos posteriores de las apófisis transversas de las vértebras C4-C6	Cara externa de la 2.ª costilla	Ramos anteriores de los nervios espinales C5-C8	Arteria cervical ascendente, rama superficial de la arteria cervical transversa	Eleva la 2.ª costilla, inclina el cuello
Esfínter de la pupila	Intrínsecos del ojo (músculo liso)	Músculo liso circular del iris que se sitúa alrededor de la pupila	Se mezcla con las fibras del dilatador de la pupila	Nervios ciliares cortos (fibras parasimpáticas del ganglio ciliar)	Arteria oftálmica	Contrae la pupila
Estapedio	Del oído medio	Eminencia piramidal del hueso temporal (en la cavidad timpánica)	Estribo	Nervio estapedio (ramo del nervio facial)	Arterias auricular posterior, timpánica anterior y meníngea media	Tracciona del estribo posteriormente para reducir la oscilación de la membrana timpánica
Esternocleidomastoideo	Del cuello	*Cabeza esternal:* cara anterior del manubrio del esternón	Cara lateral de la apófisis mastoides; mitad lateral de la línea nucal superior del occipital	Raíz espinal del nervio accesorio (NC XI)	Arterias tiroidea superior, occipital, supraescapular y auricular posterior	*Bilateralmente:* flexiona la cabeza, eleva el tórax
		Cabeza clavicular: 1/3 medial de la cara superior de la clavícula				*Unilateralmente:* gira la cara hacia el lado opuesto
Esternohioideo	Infrahioideos	Cara posterior del manubrio del esternón, ligamento esternoclavicular posterior, extremidad medial de la clavícula	Parte medial del borde inferior del cuerpo del hioides	Asa cervical (C1-C3)	Arterias tiroidea superior y lingual	Desciende la laringe y el hioides, fija el hioides
Esternotiroideo	Infrahioideos	Cara posterior del manubrio del esternón, borde posterior del 1.er cartílago costal	Línea oblicua del cartílago tiroides	Asa cervical (C1-C3)	Rama cricotiroidea de la arteria tiroidea superior	Desciende la laringe y el cartílago tiroides
Estilofaríngeo	Faríngeos longitudinales	Cara medial de la apófisis estiloides	Pared de la faringe, borde posterior del cartílago tiroides	Nervio glosofaríngeo (NC IX)	Arterias faríngea ascendente y palatina ascendente, ramas tonsilares de la arteria facial y ramas linguales dorsales de la arteria lingual	Eleva la faringe y la laringe durante la deglución y el habla
Estilogloso	Extrínsecos de la lengua	Apófisis estiloides, ligamento estilohioideo	Borde y cara inferior de la lengua	Nervio hipogloso (NC XII)	Arteria sublingual	Retrae la lengua y tracciona de ella hacia arriba para la deglución
Estilohioideo	Suprahioideos	Borde posterior de la apófisis estiloides	Cuerpo del hioides (en la unión con el asta mayor)	Nervio facial	Ramas musculares de la arteria facial, ramas musculares de la arteria occipital	Eleva y retrae el hueso hioides
Genihioideo	Suprahioideos	Espina mentoniana inferior de la mandíbula	Cara anterior del cuerpo del hioides	Ramo anterior del nervio espinal C1 (a través del nervio hipogloso)	Arteria sublingual	Eleva el hioides y desciende la mandíbula
Geniogloso	Extrínsecos de la lengua	Espina mentoniana superior de la mandíbula	Dorso de la lengua, hioides	Nervio hipogloso (NC XII)	Arterias sublingual y submentoniana	Deprime y protruye la lengua
Hiogloso	Extrínsecos de la lengua	Cuerpo y asta mayor del hioides	Borde y cara inferior de la lengua	Nervio hipogloso (NC XII)	Arterias sublingual y submentoniana	Deprime y retrae la lengua
Largo de la cabeza	Prevertebrales	Tubérculos anteriores de las apófisis transversas de las vértebras C3-C6	Cara inferior de la porción basilar del occipital	Ramos anteriores de los nervios espinales C1-C3	Arterias cervical ascendente, faríngea ascendente y vertebral	Flexiona la cabeza
Largo del cuello	Prevertebrales	*Porción vertical:* vértebras C5-T3	*Porción vertical:* vértebras C2-C4	Ramos anteriores de los nervios cervicales C2-C8	Arterias faríngea ascendente, cervical ascendente y vertebral	*Bilateralmente:* flexionan y ayudan a la rotación del cuello y la cabeza
		Porción oblicua inferior: vértebras T1-T3	*Porción oblicua inferior:* tubérculos anteriores de las apófisis transversas de las vértebras C3-C6			*Unilateralmente:* flexiona lateralmente el cuello
		Porción oblicua superior: tubérculos anteriores de las apófisis transversas de las vértebras C3-C5	*Porción oblicua superior:* tubérculo del arco anterior del atlas			

booksmedicos.org

MÚSCULO	GRUPO DE MÚSCULOS	ORIGEN	INSERCIÓN	INERVACIÓN	IRRIGACIÓN	ACCIONES PRINCIPALES
Longitudinal inferior de la lengua	Intrínsecos de la lengua	Cara inferior de la lengua	Vértice de la lengua	Nervio hipogloso (NC XII)	Arterias lingual y facial	Acorta la lengua, gira el vértice y los lados inferiormente
Longitudinal superior de la lengua	Intrínsecos de la lengua	Submucosa de la parte posterior del dorso de la lengua	Vértice de la lengua; se une con el músculo del lado opuesto	Nervio hipogloso (NC XII)	Rama lingual profunda de la arteria lingual, arteria facial	Acorta la lengua, gira el vértice y los lados hacia arriba
Masetero	Masticadores	Arco cigomático	Rama de la mandíbula, apófisis coronoides	Nervio mandibular (NC V_3)	Arterias facial transversa, masetérica y facial	Eleva y protruye la mandíbula; las fibras profundas la retraen
Mentoniano	Faciales	Fosa sobre el incisivo mandibular	Piel del mentón	Ramo marginal mandibular del nervio facial	Arteria labial inferior	Eleva y protruye el labio inferior
Milohioideo	Suprahioideos	Línea milohioidea de la mandíbula	Rafe medio milohioideo, cuerpo del hioides	Nervio milohioideo (ramo del nervio alveolar inferior)	Arterias sublingual y submentoniana	Eleva el hioides, la base de la lengua, el suelo de la boca; desciende la mandíbula
Nasal	Faciales	Eminencia del diente canino (superior y lateral a la fosa incisiva del maxilar)	Aponeurosis que cubre los cartílagos nasales	Ramos bucales del nervio facial	Arteria labial superior y ramas septal y nasal lateral de la arteria facial	Tracciona del ala de la nariz hacia el tabique nasal, comprime la narina; la porción alar abre la narina
Oblicuo inferior	Extraoculares (extrínsecos del globo ocular)	Parte anterior del suelo de la órbita (lateral al conducto nasolagrimal)	Esclera lateral a la unión esclerocorneal	Nervio oculomotor (NC III)	Arteria oftálmica	Abduce, eleva y rota lateralmente el globo ocular
Oblicuo superior	Extraoculares (extrínsecos del globo ocular)	Cuerpo del esfenoides (por encima del conducto óptico)	Esclera superior a la unión esclerocorneal (después de pasar a través de la tróclea)	Nervio troclear (NC IV)	Arteria oftálmica	Abduce, desciende y rota medialmente el globo ocular
Omohioideo	Infrahioideos	*Vientre inferior:* borde superior de la escápula y ligamento transverso superior de la escápula *Vientre superior:* cuerpo del hioides	Tendón intermedio del omohioideo	*Vientre inferior:* asa cervical (C2-C3) *Vientre superior:* asa cervical (C1)	Arterias lingual y tiroidea superior	Fija el hioides y lo desciende
Orbicular de la boca	Faciales	Maxilar y mandíbula, piel y músculos peribucales	Modiolo del ángulo de la boca	Ramos bucales y marginal mandibular del nervio facial	Arterias labiales superior e inferior	Compresión, contracción y protrusión de los labios
Orbicular del ojo	Faciales	Borde medial de la órbita, ligamento palpebral medial, hueso lagrimal	Piel alrededor de la órbita, ligamento palpebral lateral, párpados superior e inferior	Ramos temporales y cigomáticos del nervio facial	Arterias facial y temporal superficial	Cierra los párpados
Palatofaríngeo	Del paladar	Paladar duro, aponeurosis palatina	Pared lateral de la faringe	Nervio vago (a través del plexo faríngeo)	Arterias palatinas ascendente y descendente	Tensa el paladar blando; tracciona de las paredes de la faringe superior, anterior y medialmente durante la deglución
Palatogloso	Del paladar	Aponeurosis palatina	Borde de la lengua	Nervio vago (a través del plexo faríngeo)	Arterias faríngea ascendente, ramas palatinas de las arterias facial y maxilar	Eleva la parte posterior de la lengua, desciende el paladar
Platisma	Faciales	Piel de la región infraclavicular	Mandíbula, músculos del labio inferior	Ramo cervical del nervio facial	Arterias submentoniana y supraescapular	Tensa la piel del cuello
Prócer	Faciales	Fascia que cubre la parte inferior del hueso nasal y superior del cartílago de la pared nasal lateral	Piel medial y superior de la ceja	Ramos temporales y cigomáticos del nervio facial	Arteria angular, rama nasal lateral de la arteria facial	Tracciona hacia abajo del ángulo medial de las cejas, produce arrugas transversales sobre el puente de la nariz

booksmedicos.org

MÚSCULO	GRUPO DE MÚSCULOS	ORIGEN	INSERCIÓN	INERVACIÓN	IRRIGACIÓN	ACCIONES PRINCIPALES
Pterigoideo lateral	Masticadores	*Cabeza superior:* cara infratemporal del ala mayor del esfenoides *Cabeza inferior:* lámina lateral de la apófisis pterigoides	Fosita pterigoidea, cápsula y disco articular de la articulación temporomandibular	Nervio mandibular (NC V_3)	Arteria maxilar	*Bilateralmente:* protruye la mandíbula *Unilateral y alternativamente:* produce movimientos de molturación lateral
Pterigoideo medial	Masticadores	Cara medial de la lámina lateral de la apófisis pterigoides, apófisis piramidal del hueso palatino, tuberosidad del maxilar	Cara medial de la rama y ángulo de la mandíbula (inferior al foramen mandibular)	Nervio mandibular (NC V_3)	Arterias facial y maxilar	*Bilateralmente:* protruye y eleva la mandíbula *Unilateral y alternativamente:* produce movimientos de lateralidad
Recto anterior de la cabeza	Prevertebrales	Masa lateral del atlas	Porción basilar del occipital	Ramos anteriores de los nervios espinales C1-C2	Arterias vertebral y arteria faríngea ascendente	Flexiona la cabeza
Recto inferior	Extraoculares (extrínsecos del globo ocular)	Anillo tendinoso común	Esclera inferior a la unión esclerocorneal	Nervio oculomotor (NC III)	Arteria oftálmica	Desciende, aduce y rota lateralmente el globo ocular
Recto lateral	Extraoculares (extrínsecos del globo ocular)	Anillo tendinoso común	Esclera lateral a la unión esclerocorneal	Nervio abducens (NC VI)	Arteria oftálmica	Abduce el globo ocular
Recto lateral de la cabeza	Prevertebrales	Cara superior de la apófisis transversa del atlas	Cara inferior de la apófisis yugular del occipital	Ramos anteriores de nervios espinales C1-C2	Arterias vertebral, occipital y faríngea ascendente	Flexiona la cabeza lateralmente en el lado que se contrae el músculo
Recto medial	Extraoculares (extrínsecos del globo ocular)	Anillo tendinoso común	Esclera medial a la unión esclerocorneal	Nervio oculomotor (NC III)	Arteria oftálmica	Aduce el globo ocular
Recto superior	Extraoculares (extrínsecos del globo ocular)	Anillo tendinoso común	Esclera superior a la unión esclerocorneal	Nervio oculomotor (NC III)	Arteria oftálmica	Eleva, aduce y rota medialmente el globo ocular
Risorio	Faciales	Fascia que cubre al músculo masetero	Modiolo del ángulo de la boca	Ramos bucales del nervio facial	Arteria labial superior	Retrae el ángulo de la boca
Salpingofaríngeo	Faríngeos longitudinales	Trompa auditiva	Pared lateral de la faringe	Nervio vago (a través del plexo faríngeo)	Arteria faríngea ascendente	Eleva la faringe y la laringe durante la deglución y el habla
Temporal	Masticadores	Fosa temporal, hoja profunda de la fascia temporal	Apófisis coronoides y rama de la mandíbula	Nervios temporales profundos (ramos del nervio mandibular)	Arterias temporal superficial y maxilar	Eleva la mandíbula; las fibras posteriores retraen la mandíbula
Tensor del tímpano	Del oído medio	Cartílago de la trompa auditiva	Manubrio del martillo	Nervio mandibular (NC V_3)	Arteria timpánica superior	Tensa la membrana timpánica tirando de ella medialmente
Tensor del velo del paladar	Del paladar	Fosa escafoidea de la lámina medial de la apófisis pterigoides, espina del esfenoides, trompa auditiva	Aponeurosis palatina	Nervio mandibular (NC V_3)	Arterias palatinas ascendente y descendente	Tensa el paladar blando, abre la trompa auditiva durante la deglución y el bostezo
Tiroaritenoideo	Laríngeos	Cara interna del cartílago tiroides	Apófisis muscular del cartílago aritenoides	Nervio laríngeo recurrente	Arterias tiroideas superior e inferior	Acorta y relaja los pliegues vocales, esfínter del vestíbulo laríngeo
Tirohioideo	Infrahioideos	Línea oblicua del cartílago tiroides	Borde inferior del cuerpo y asta mayor del hioides	Ramo anterior del nervio espinal C1 (a través del nervio hipogloso)	Arteria tiroidea superior	Desciende la laringe y el hueso hioides; cuando el hueso hioides está fijado eleva la laringe
Transverso de la lengua	Intrínsecos de la lengua	Tabique lingual	Dorso y lados de la lengua	Nervio hipogloso (NC XII)	Rama lingual profunda de la arteria lingual, arteria facial	Estrecha y alarga la lengua
De la úvula	Del paladar	Espina nasal posterior (del hueso palatino), aponeurosis palatina	Mucosa de la úvula palatina	Nervio vago (a través del plexo faríngeo)	Arterias palatinas ascendente y descendente	Acorta, eleva y retrae la úvula palatina

booksmedicos.org

MÚSCULO	GRUPO DE MÚSCULOS	ORIGEN	INSERCIÓN	INERVACIÓN	IRRIGACIÓN	ACCIONES PRINCIPALES
Vertical de la lengua	Intrínsecos de la lengua	Mucosa de la parte anterior del dorso de la lengua	Cara inferior de la lengua	Nervio hipogloso (NC XII)	Rama lingual profunda de la arteria lingual, arteria facial	Aplana y ensancha la lengua
Vientre frontal del occipitofrontal (músculo frontal)	Faciales	Galea aponeurótica (aponeurosis epicraneal) a nivel de la sutura coronal	Piel de la región frontal, galea aponeurótica (aponeurosis epicraneal)	Ramos temporales del nervio facial	Arteria temporal superficial	Arruga la piel de la frente horizontalmente, eleva las cejas
Vientre occipital del occipitofrontal (músculo occipital)	Faciales	2/3 laterales de la línea nucal superior, apófisis mastoides	Piel de la región occipital, galea aponeurótica (aponeurosis epicraneal)	Nervio auricular posterior (ramo del nervio facial)	Arterias auricular posterior y occipital	Mueve el cuero cabelludo hacia atrás
Vocal	Laríngeos	Apófisis vocal del cartílago aritenoides	Ligamento vocal	Nervio laríngeo recurrente	Arterias tiroideas superior e inferior	Tensa la parte anterior del ligamento vocal, relaja la parte posterior del ligamento vocal

DORSO

MÚSCULO	GRUPO DE MÚSCULOS	ORIGEN	INSERCIÓN	INERVACIÓN	IRRIGACIÓN	ACCIONES PRINCIPALES
Dorsal ancho	Superficiales del dorso (espalda)	Apófisis espinosas de las vértebras T7-T12, hoja posterior de la fascia toracolumbar (y así de las vértebras L1-L5 y cresta ilíaca), costillas 10-12	Surco intertubercular del húmero	Nervio toracodorsal	Arteria toracodorsal, ramas perforantes dorsales de las arterias intercostales posteriores 9.ª, 10.ª y 11.ª, subcostal y tres primeras lumbares	Extiende, aduce y rota medialmente el húmero
Elevador de la escápula	Superficiales del dorso (espalda)	Apófisis transversas del atlas y axis, tubérculos posteriores de las apófisis transversas de las vértebras C3-C4	Borde medial de la escápula (superior a la espina)	Ramos anteriores de los nervios espinales C3-C4, nervio dorsal de la escápula	Arterias dorsal de la escápula, transversa del cuello (cervical transversa) y cervical ascendente	Eleva la escápula medialmente, rota inferiormente la cavidad glenoidea
Espinoso	Profundos del dorso (espalda) (músculo erector de la columna)	*De la cabeza:* apófisis espinosas de las vértebras C7 y T1	*De la cabeza:* protuberancia occipital externa	Ramos posteriores de nervios espinales	*Porción cervical:* arterias occipital, cervical profunda y vertebral	Extiende e inclina lateralmente la columna vertebral y la cabeza
		Cervical (del cuello): apófisis espinosas de las vértebras C7-T2	*Cervical (del cuello):* apófisis espinosas de las vértebras C2-C4		*Porción torácica:* ramas dorsales de arterias intercostales posteriores y subcostal	
		Torácico: apófisis espinosas de las vértebras T11-L2	*Torácico:* apófisis espinosas de las vértebras T2-T8		*Porción lumbar:* ramas dorsales de las arterias lumbares y sacras laterales	
Esplenio de la cabeza	Espinotransversos	Ligamento nucal, apófisis espinosas de las vértebras C7-T4	Apófisis mastoides, tercio lateral de la línea nucal superior	Ramos posteriores de los nervios espinales C2-C3	Arterias occipital y cervical profunda	*Bilateralmente:* extiende la cabeza
						Unilateralmente: inclina (flexiona) lateralmente y rota la cara hacia el mismo lado
Esplenio cervical (del cuello)	Espinotransversos	Apófisis espinosas de las vértebras T3-T6	Apófisis transversas de las vértebras C1-C3	Ramos posteriores de los nervios espinales C4-C6	Arterias occipital y cervical profunda	*Bilateralmente:* extiende el cuello
						Unilateralmente: inclina (flexiona) lateralmente y rota el cuello hacia el mismo lado

booksmedicos.org

MÚSCULO	GRUPO DE MÚSCULOS	ORIGEN	INSERCIÓN	INERVACIÓN	IRRIGACIÓN	ACCIONES PRINCIPALES
Iliocostal	Profundos del dorso (espalda) (músculo erector de la columna)	*Cervical (del cuello):* ángulos de las costillas 3-6	*Cervical (del cuello):* tubérculos posteriores de las vértebras C4-C6	Ramos posteriores de nervios espinales	*Porción cervical:* arterias occipital, cervical profunda y vertebral	Extiende e inclina lateralmente la columna vertebral y la cabeza
		Torácico: ángulos de las costillas 7-12	*Torácico:* ángulos de las costillas 1-6		*Porción torácica:* ramas dorsales de las arterias intercostales posteriores y subcostal	
		Lumbar: hueso sacro (a través de la aponeurosis del erector de la columna), cresta ilíaca	*Lumbar:* costillas 4-12, apófisis transversas de las vértebras L1-L4		*Porción lumbar:* ramas dorsales de las arterias lumbares y sacras laterales	
Interespinosos	Profundos del dorso (espalda)	*Cervicales (del cuello):* apófisis espinosas de las vértebras C2-C7	Apófisis espinosa de la vértebra superior a la vértebra de origen del músculo	Ramos posteriores de nervios espinales	*Porción cervical (del cuello):* arterias occipital, cervical profunda y vertebral	Ayudan en la extensión de la columna vertebral
		Torácicos: apófisis espinosas de las vértebras T1-T2 y T11-T12			*Porción torácica:* ramas dorsales de las arterias intercostales posteriores y subcostal	
		Lumbares: apófisis espinosas de las vértebras L1-L4			*Porción lumbar:* ramas dorsales de las arterias lumbares	
Intertransversos	Profundos del dorso (espalda)	*Mediales:* apófisis transversas de las vértebras C1-C7 y T10-T12, apófisis mamilares de las vértebras L1-L4	*Mediales:* apófisis transversa de la vértebra cervical y torácica superior a la vértebra de origen, apófisis mamilar de la vértebra lumbar superior a la vértebra de origen	*Mediales:* ramos posteriores de nervios espinales	*Porción cervical:* arterias occipital, cervical profunda y vertebral	Ayudan en la flexión lateral de la columna vertebral
					Porción torácica: ramas dorsales de las arterias intercostales posteriores y subcostal	
		Laterales y anteriores: apófisis transversas de las vértebras C1-C7 y L1-L4	*Laterales y anteriores:* apófisis transversa de la vértebra superior a la vértebra de origen	*Laterales y anteriores:* ramos anteriores de nervios espinales	*Porción lumbar:* ramas dorsales de las arterias lumbares	
Longísimo	Profundos del dorso (espalda) (músculo erector de la columna)	*De la cabeza:* apófisis transversas de las vértebras C4-T4	*De la cabeza:* apófisis mastoides	Ramos posteriores de nervios espinales	*Porción cervical:* arterias occipital, cervical profunda y vertebral	Extiende e inclina lateralmente la columna vertebral y la cabeza
		Cervical (del cuello): apófisis transversas de las vértebras T1-T5	*Cervical (del cuello):* apófisis transversas de las vértebras C2-C6		*Porción torácica:* ramas dorsales de las arterias intercostales posteriores y subcostal	
		Torácico: apófisis transversas de las vértebras L1-L5, cara dorsal del sacro, tuberosidad ilíaca, ligamento sacroilíaco posterior	*Torácico:* apófisis transversas de las vértebras T1-T12, costillas 5-12, apófisis accesorias y transversas de las vértebras L1-L5		*Porción lumbar:* ramas dorsales de las arterias lumbares y sacras laterales	
Multífidos	Profundos del dorso (espalda) (transveroespinosos)	*Cervicales (del cuello):* apófisis articulares superiores de las vértebras C4-C7	Apófisis espinosas de las vértebras C2-L5 (2 a 5 niveles por encima de la vértebra de origen)	Ramos posteriores de nervios espinales	*Porción cervical:* arterias occipital, cervical profunda y vertebral	Estabilizan la columna vertebral
		Torácicos: apófisis transversas de las vértebras T1-T12			*Porción torácica:* ramas dorsales de las arterias intercostales posteriores y subcostal	
		Lumbares: apófisis articulares mamilares de las vértebras L1-L5, hueso sacro, cresta ilíaca			*Porción lumbar:* ramas dorsales de las arterias lumbares y sacras laterales	

booksmedicos.org

Apéndice A: músculos

MÚSCULO	GRUPO DE MÚSCULOS	ORIGEN	INSERCIÓN	INERVACIÓN	IRRIGACIÓN	ACCIONES PRINCIPALES
Oblicuo inferior de la cabeza	Suboccipitales	Apófisis espinosa del axis	Apófisis transversa del atlas	Nervio suboccipital	Arterias vertebral y occipital	Rota el atlas para girar la cabeza hacia el mismo lado
Oblicuo superior de la cabeza	Suboccipitales	Apófisis transversa del atlas	Parte lateral de la línea nucal inferior	Nervio suboccipital	Arterias vertebral y occipital	Extiende e inclina lateralmente la cabeza
Recto posterior mayor de la cabeza	Suboccipitales	Apófisis espinosa del axis	Parte media de la línea nucal inferior	Nervio suboccipital	Arterias vertebral y occipital	Extiende y rota la cabeza hacia el mismo lado
Recto posterior menor de la cabeza	Suboccipitales	Tubérculo posterior del atlas	Parte medial de la línea nucal inferior	Nervio suboccipital	Arterias vertebral y occipital	Extiende la cabeza
Romboides mayor	Superficiales del dorso (espalda)	Apófisis espinosas de las vértebras T2-T5	Borde medial de la escápula inferior a la espina de la escápula	Nervio dorsal de la escápula	Arteria dorsal de la escápula *O* rama profunda de la arteria transversa del cuello (cervical transversa), ramas perforantes dorsales de las cinco o seis arterias intercostales posteriores superiores	Fija la escápula a la pared torácica y la retrae y rota, descendiendo la cavidad glenoidea
Romboides menor	Superficiales del dorso (espalda)	Ligamento nucal, apófisis espinosas de las vértebras C7 y T1	Borde medial de la escápula (a nivel de la espina de la escápula)	Nervio dorsal de la escápula	Arteria dorsal de la escápula *O* rama profunda de la arteria transversa del cuello (cervical transversa), ramas perforantes dorsales de las cinco o seis arterias intercostales posteriores superiores	Fija la escápula a la pared torácica y la retrae y rota, descendiendo la cavidad glenoidea
Rotadores	Profundos del dorso (espalda) (transversoespinosos)	*Cervicales (del cuello):* apófisis transversas de las vértebras cervicales	*Cervicales (del cuello):* apófisis espinosas de las vértebras cervicales, 1 a 2 niveles por encima de la vértebra de origen	Ramos posteriores de nervios espinales	*Porción cervical:* arterias occipital, cervical profunda y vertebral	Estabilizan, extienden y rotan la columna vertebral
		Torácicos: apófisis transversas de las vértebras T2-T12	*Torácicos:* apófisis espinosas y láminas de las vértebras T1-T11 (los músculos cortos se insertan en las vértebras adyacentes; los músculos largos en las vértebras de 2 niveles superiores)		*Porción torácica:* ramas dorsales de las arterias intercostales posteriores y subcostal	
		Lumbares: apófisis mamilares de las vértebras lumbares	*Lumbares:* apófisis espinosas de las vértebras lumbares de 2 niveles superiores		*Porción lumbar:* ramas dorsales de las arterias lumbares	
Semiespinoso	Profundos del dorso (espalda) (transversoespinosos)	*De la cabeza:* apófisis articulares superiores de las vértebras C4-C7, apófisis transversas de las vértebras T1-T6	*De la cabeza:* hueso occipital (entre las líneas nucales superior e inferior)	Ramos posteriores de nervios espinales	*Porción cervical:* arterias occipital, cervical profunda y vertebral	Extiende la cabeza y el cuello y los rota hacia el lado opuesto
		Cervical (del cuello): apófisis transversas de las vértebras T1-T6	*Cervical (del cuello):* apófisis espinosas de las vértebras C2-C5		*Porción torácica:* ramas dorsales de las arterias intercostales posteriores	
		Torácico: apófisis transversas de las vértebras T6-T10	*Torácico:* apófisis espinosas de las vértebras C6-T4			

booksmedicos.org

MÚSCULO	GRUPO DE MÚSCULOS	ORIGEN	INSERCIÓN	INERVACIÓN	IRRIGACIÓN	ACCIONES PRINCIPALES
Serrato posterior inferior	Superficiales del dorso (espalda)	Apófisis espinosas de las vértebras T11-L2	Parte inferior de las costillas 9-12	Ramos anteriores de los nervios espinales T9-T12	Arterias intercostales posteriores	Desciende las costillas
Serrato posterior superior	Superficiales del dorso (espalda)	Ligamento nucal, apófisis espinosas de C7-T3	Parte superior de las costillas 2-5	Ramos anteriores de los nervios espinales T2-T5	Arterias intercostales posteriores	Eleva las costillas
Trapecio	Superficiales del dorso (espalda)	*Porción descendente:* línea nucal superior, protuberancia occipital externa, ligamento nucal	*Porción descendente:* tercio lateral de la clavícula	Raíz espinal del nervio accesorio (NC XI)	Arterias transversa del cuello (cervical transversa) e intercostales posteriores	Eleva, retrae y rota la escápula; las fibras inferiores descienden la escápula
		Porción transversa: apófisis espinosas de las vértebras C7-T3	*Porción transversa:* acromion			
		Porción ascendente: apófisis espinosas de las vértebras T4-T12	*Porción ascendente:* espina de la escápula			

TÓRAX

MÚSCULO	GRUPO DE MÚSCULOS	ORIGEN	INSERCIÓN	INERVACIÓN	IRRIGACIÓN	ACCIONES PRINCIPALES
Diafragma	Diafragma	Apófisis xifoides, cartílagos costales 7-12, vértebras L1-L3	Centro tendinoso	Nervio frénico	Arterias pericardiofrénicas, musculofrénicas, intercostales posteriores y frénicas superiores e inferiores	Tracciona del centro tendinoso hacia abajo y hacia delante durante la inspiración
Elevadores de las costillas	De la pared torácica	Apófisis transversas de las vértebras C7-T11	Costillas subyacentes (entre el tubérculo y el ángulo)	Ramos posteriores de nervios espinales torácicos	Arterias intercostales posteriores	Elevan las costillas
Intercostales externos	De la pared torácica	Borde inferior de cada costilla	Borde superior de la costilla subyacente	Nervios intercostales	Arterias intercostales posteriores, arteria intercostal suprema, arteria torácica interna, arteria musculofrénica	Mantienen los espacios intercostales durante la inspiración y espiración, elevan las costillas durante la inspiración
Intercostales internos	De la pared torácica	Surco costal de cada costilla, borde inferior de cada cartílago costal	Borde superior de la costilla subyacente	Nervios intercostales	Arterias intercostales posteriores, arteria intercostal suprema, arterias torácica interna y musculofrénica	Previenen el abombamiento o la retracción de los espacios intercostales durante la inspiración y espiración, descienden las costillas en la espiración forzada
Intercostales íntimos	De la pared torácica	Borde inferior de cada costilla	Borde superior de la costilla subyacente	Nervios intercostales	Arterias intercostales posteriores, arteria intercostal suprema, arterias torácica interna y musculofrénica	Previenen el abombamiento o la retracción de los espacios intercostales durante la inspiración y espiración, descienden las costillas en la espiración forzada
Pectoral mayor	Región pectoral	*Porción clavicular:* mitad esternal de la clavícula	Labio lateral del surco intertubercular del húmero	Nervios pectorales medial y lateral	Rama pectoral de la arteria toracoacromial, arteria torácica interna	Flexiona, aduce y rota medialmente el brazo
		Porción esternal: cara anterior del esternón, cartílagos de las costillas verdaderas				
		Porción abdominal: aponeurosis del músculo oblicuo externo del abdomen				

booksmedicos.org

MÚSCULO	GRUPO DE MÚSCULOS	ORIGEN	INSERCIÓN	INERVACIÓN	IRRIGACIÓN	ACCIONES PRINCIPALES
Pectoral menor	Región pectoral	Cara externa del borde superior de las costillas 3-5	Apófisis coracoides de la escápula	Nervios pectorales medial y lateral	Rama pectoral de la arteria toracoacromial, arterias torácica superior y torácica lateral	Desciende el ángulo lateral de la escápula y la lleva hacia delante
Serrato anterior	Del hombro	Caras laterales de las costillas 1-9	Cara costal del borde medial de la escápula	Nervio torácico largo	Arteria torácica lateral	Lleva la escápula hacia delante y la rota y la mantiene contra la pared torácica
Subclavio	Del hombro	Borde superior de la 1.ª costilla y cartílago costal	Cara inferior del tercio medio de la clavícula	Nervio subclavio	Rama clavicular de la arteria toracoacromial	Fija y desciende la clavícula
Subcostales	De la pared torácica	Cara interna de las costillas inferiores cerca de sus ángulos	Borde superior de la 2.ª o 3.ª costilla situada por debajo del origen del músculo	Nervios intercostales	Arterias intercostales posteriores, arteria musculofrénica	Descienden las costillas
Transverso del tórax	De la pared torácica	Cara interna de los cartílagos costales 2-6	Cara posterior de la parte inferior del esternón	Nervios intercostales	Arteria torácica interna	Desciende las costillas y los cartílagos costales

ABDOMEN

MÚSCULO	GRUPO DE MÚSCULOS	ORIGEN	INSERCIÓN	INERVACIÓN	IRRIGACIÓN	ACCIONES PRINCIPALES
Cuadrado lumbar	Posteriores de la pared abdominal	Mitad medial del borde inferior de la 12.ª costilla, vértices de las apófisis transversas de las vértebras L1-L4	Ligamento iliolumbar, labio interno de la cresta ilíaca	Ramos anteriores los nervios espinales T12-L1	Arteria iliolumbar	Extiende y flexiona lateralmente la columna vertebral, fija la 12.ª costilla durante la inspiración
Oblicuo externo del abdomen	Anteriores de la pared abdominal	Caras externas de las costillas 5-12	Línea alba, tubérculo del pubis, mitad anterior de la cresta ilíaca	Ramos anteriores de los nervios espinales T7-T12	Arterias epigástricas superior e inferior y lumbares	Comprime y sostiene las vísceras abdominales, flexiona y rota el tronco
Oblicuo interno del abdomen	Anteriores de la pared abdominal	Fascia toracolumbar, 2/3 anteriores de la cresta ilíaca	Bordes inferiores de las costillas 10-12, línea alba (a través de la vaina del músculo recto del abdomen), cresta y pecten del pubis (a través del tendón conjunto)	Ramos anteriores de los nervios espinales T7-L1	Arterias epigástricas superior e inferior, circunfleja ilíaca profunda y lumbares	Comprime y sostiene las vísceras abdominales, flexiona y rota el tronco
Piramidal	Anteriores de la pared abdominal	Cuerpo del pubis y sínfisis del pubis (anterior al recto del abdomen)	Línea alba (inferior al ombligo)	Ramo anterior del nervio espinal T12 a través de los nervios subcostal o iliohipogástrico	Arteria epigástrica inferior	Tensa la línea alba
Recto del abdomen	Anteriores de la pared abdominal	Sínfisis del pubis, cresta del pubis	Apófisis xifoides, cartílagos costales 5-7	Ramos anteriores de los nervios espinales T7-T12	Arterias epigástricas superior e inferior	Flexiona el tronco, comprime las vísceras abdominales
Transverso del abdomen	Anteriores de la pared abdominal	Caras internas de los cartílagos costales 7-12, fascia toracolumbar, cresta ilíaca	Línea alba (a través de la vaina del músculo recto del abdomen), cresta del pubis y pecten del pubis (a través del tendón conjunto)	Ramos anteriores de los nervios espinales T7-L1	Arterias circunfleja ilíaca profunda, epigástrica inferior y lumbares	Comprime y sostiene las vísceras abdominales

booksmedicos.org

PELVIS

MÚSCULO	GRUPO DE MÚSCULOS	ORIGEN	INSERCIÓN	INERVACIÓN	IRRIGACIÓN	ACCIONES PRINCIPALES
Bulboesponjoso	Perineales	*Hombre:* cuerpo perineal	*Hombre:* membrana perineal, cuerpo cavernoso, bulbo del pene	Nervio perineal	Arteria perineal	*Hombre:* comprime el bulbo del pene, impulsa la sangre hacia el interior del cuerpo del pene durante la erección, impulsa la orina y el semen a través de la uretra
		Mujer: cuerpo perineal	*Mujer:* dorso del clítoris, membrana perineal, bulbo del vestíbulo, arco del pubis			*Mujer:* constriñe el orificio vaginal, ayuda en el vaciado de las secreciones de la glándula vestibular mayor, impulsa la sangre hacia el interior del cuerpo del clítoris
Compresor de la uretra (solo en la mujer)	Perineales	Rama isquiopubiana	Se fusiona con el músculo contralateral anterior a la uretra	Nervio perineal	Arteria perineal	Esfínter de la uretra
Cremáster	Del cordón espermático	Borde inferior del músculo oblicuo interno del abdomen y porción media del ligamento inguinal	Tubérculo del pubis, cresta del pubis	Ramo genital del nervio genitofemoral	Arteria cremastérica	Retrae el testículo
Elevador del ano (iliococcígeo, pubococcígeo y puboanal)	Del diafragma pélvico	Cuerpo del pubis, arco tendinoso del elevador del ano (sobre la fascia obturatriz), espina ciática	Cuerpo perineal, cóccix, rafe del diafragma pélvico, paredes de la próstata o vagina, unión anorrectal	Nervio del elevador del ano, nervio perineal	Arteria glútea inferior, arteria pudenda interna y sus ramas (arterias rectal [anorrectal] inferior y perineal)	Sostiene las vísceras pélvicas, eleva el suelo de la pelvis
Esfínter externo del ano	Perineales	Cuerpo (ligamento) anococcígeo	Cuerpo perineal	Nervios perineales y anales (rectales) inferiores	Arterias rectal (anorrectal) inferior y perineal	Cierra el orificio anal
Esfínter externo de la uretra	Perineales	Rama isquiopubiana	*Hombre:* rafe medio frente a y por detrás de la uretra	Nervio perineal	Arteria perineal	Comprime la uretra al final de la micción; en la mujer también comprime la porción distal de la vagina
			Mujer: rodea la uretra, se une a los lados de la vagina			
Esfínter uretrovaginal (solo en la mujer)	Perineales	Cuerpo perineal	Discurre anteriormente alrededor de la uretra y se fusiona con el músculo contralateral	Nervio perineal	Arteria perineal	Esfínter de la uretra y vagina
Isquiocavernoso	Perineales	Cara interna inferior de la rama isquiopubiana, tuberosidad isquiática	*Hombre:* extremo anterior del pilar del pene	Nervio perineal	Arteria perineal	Impulsa la sangre hacia el interior del cuerpo del pene o del clítoris durante la erección
			Mujer: extremo anterior del pilar del clítoris			
Isquiococcígeo (coccígeo)	Del diafragma pélvico	Espina ciática	Porción inferior del sacro, cóccix	Nervio del músculo isquiococcígeo (coccígeo)	Arteria glútea inferior	Sostiene las vísceras pélvicas
Transverso profundo del periné	Perineales	Cara interna de la rama del isquion, tuberosidad isquiática	Cuerpo perineal	Nervio perineal	Arteria perineal	Estabiliza el cuerpo perineal, sostiene la próstata/vagina
Transverso superficial del periné	Perineales	Rama del isquion, tuberosidad isquiática	Cuerpo perineal	Nervio perineal	Arteria perineal	Estabiliza el cuerpo perineal

booksmedicos.org

MIEMBRO SUPERIOR

MÚSCULO	GRUPO DE MÚSCULOS	ORIGEN	INSERCIÓN	INERVACIÓN	IRRIGACIÓN	ACCIONES PRINCIPALES
Abductor corto del pulgar	De la mano	Retináculo flexor, tubérculos de los huesos escafoides y trapecio	Base de la falange proximal del pulgar	Nervio mediano (ramo recurrente)	Rama palmar superficial de la arteria radial	Abduce el pulgar
Abductor del dedo meñique	De la mano	Hueso pisiforme y tendón del flexor cubital del carpo	Cara medial de la base de la falange proximal del dedo meñique (5.° dedo)	Nervio cubital (ramo profundo)	Rama palmar profunda de la arteria cubital	Abduce el dedo meñique
Abductor largo del pulgar	Posteriores del antebrazo	Caras posteriores del cúbito, radio y membrana interósea del antebrazo	Base del 1.er metacarpiano	Nervio interóseo posterior	Arteria interósea posterior	Abduce y extiende el pulgar
Aductor del pulgar	De la mano	*Cabeza oblicua:* bases del 2.° y 3.er metacarpiano y huesos grande y carpianos adyacentes *Cabeza transversa:* cara anterior del 3.er metacarpiano	Base de la falange proximal del pulgar	Nervio cubital (ramo profundo)	Arco palmar profundo	Aduce el pulgar
Ancóneo	Posteriores del antebrazo	Cara posterior del epicóndilo lateral del húmero	Cara lateral del olécranon y cara posterior proximal del cúbito	Nervio radial	Arteria braquial profunda	Ayuda al al músculo tríceps braquial en la extensión del codo
Bíceps braquial	Anteriores del brazo	*Cabeza larga:* tubérculo supraglenoideo de la escápula *Cabeza corta:* apófisis coracoides de la escápula	Tuberosidad del radio, fascia del antebrazo (a través de la aponeurosis bicipital)	Nervio musculocutáneo	Arteria braquial	Flexiona y supina el antebrazo
Braquial	Anteriores del brazo	Mitad distal de la cara anterior del húmero	Apófisis coronoides y tuberosidad del cúbito	Nervios musculocutáneo y radial	Arterias recurrente radial y braquial	Flexiona el antebrazo
Braquiorradial	Posteriores del antebrazo	2/3 proximales de la cresta supracondílea lateral del húmero	Cara lateral del extremo distal del radio	Nervio radial	Arteria recurrente radial	Flexiona débilmente el antebrazo cuando está semipronado
Coracobraquial	Anteriores del brazo	Apófisis coracoides de la escápula	Tercio medio de la cara medial del húmero	Nervio musculocutáneo	Arteria braquial	Flexiona y aduce el brazo
Deltoides	Del hombro	*Porción clavicular:* tercio lateral de la clavícula *Porción acromial:* acromion *Porción espinosa:* espina de la escápula	Tuberosidad deltoidea del húmero	Nervio axilar	Arteria circunfleja humeral posterior, rama deltoidea de la arteria toracoacromial	*Porción clavicular:* flexiona y rota medialmente el brazo *Porción acromial:* abduce el brazo más allá de los 15° iniciales realizados por el supraespinoso *Porción espinosa:* extiende y rota lateralmente el brazo
Extensor corto del pulgar	Posteriores del antebrazo	Caras posteriores del radio y membrana interósea del antebrazo	Cara dorsal de la base de la falange proximal del pulgar	Nervio interóseo posterior	Arteria interósea posterior	Extiende la falange proximal del pulgar
Extensor cubital del carpo	Posteriores del antebrazo	Epicóndilo lateral del húmero y borde posterior del cúbito	Base del 5.° metacarpiano	Nervio interóseo posterior	Arteria interósea posterior	Extiende y aduce la mano
Extensor del dedo meñique	Posteriores del antebrazo	Epicóndilo lateral del húmero	Expansión extensora del 5.° dedo	Nervio interóseo posterior	Arteria interósea posterior	Extiende el 5.° dedo

booksmedicos.org

MÚSCULO	GRUPO DE MÚSCULOS	ORIGEN	INSERCIÓN	INERVACIÓN	IRRIGACIÓN	ACCIONES PRINCIPALES
Extensor de los dedos	Posteriores del antebrazo	Epicóndilo lateral del húmero	Expansiones extensoras de los dedos 2-5	Nervio interóseo posterior	Arteria interósea posterior	Extiende las cuatro articulaciones metacarpofalángicas mediales, ayuda a la extensión del carpo
Extensor del índice	Posteriores del antebrazo	Caras posteriores del cúbito y membrana interósea del antebrazo	Expansión extensora del 2.° dedo	Nervio interóseo posterior	Arteria interósea posterior	Extiende el 2.° dedo y ayuda a la extensión de la mano
Extensor largo del pulgar	Posteriores del antebrazo	Caras posteriores del tercio medio del cúbito y membrana interósea del antebrazo	Cara dorsal de la base de la falange distal del pulgar	Nervio interóseo posterior	Arteria interósea posterior	Extiende la falange distal del pulgar
Extensor radial corto del carpo	Posteriores del antebrazo	Epicóndilo lateral del húmero	Base del 3.er y 2.° huesos metacarpianos	Nervio radial (ramo profundo)	Arterias radial y recurrente radial	Extiende y abduce la mano
Extensor radial largo del carpo	Posteriores del antebrazo	Tercio distal de la cresta supracondílea lateral del húmero	Base del 2.° metacarpiano	Nervio radial	Arterias radial y recurrente radial	Extiende y abduce la mano
Flexor corto del dedo meñique	De la mano	Retináculo flexor y gancho del hueso ganchoso	Lado medial de la base de la falange proximal del dedo meñique	Nervio cubital (ramo profundo)	Rama palmar profunda de la arteria cubital	Flexiona la falange proximal del dedo meñique
Flexor corto del pulgar	De la mano	*Cabeza superficial:* retináculo flexor y tubérculo del hueso trapecio *Cabeza profunda:* huesos trapezoide y grande	Cara lateral de la base de la falange proximal del pulgar	*Cabeza superficial:* nervio mediano (ramo recurrente) *Cabeza profunda:* nervio cubital (ramo profundo)	Rama palmar superficial de la arteria radial	Flexiona la falange proximal del pulgar
Flexor cubital del carpo	Anteriores del antebrazo	*Cabeza superficial:* epicóndilo medial del húmero *Cabeza profunda:* olécranon y borde posterior del cúbito	Hueso pisiforme, gancho del hueso ganchoso, base del 5.° hueso metacarpiano	Nervio cubital	Arteria recurrente cubital posterior	Flexiona y aduce la mano
Flexor largo del pulgar	Anteriores del antebrazo	Caras anteriores del radio y membrana interósea del antebrazo	Cara palmar de la base de la falange distal del pulgar	Nervio interóseo anterior	Arteria interósea anterior	Flexiona el pulgar
Flexor profundo de los dedos	Anteriores del antebrazo	Caras medial y anterior de los 3/4 proximales del cúbito y membrana interósea del antebrazo	Cara palmar de la base de las falanges distales de los dedos 2-5	*Porción medial:* nervio cubital *Porción lateral:* nervio mediano	Arterias interósea anterior y cubital	Flexiona las falanges distales de los cuatro dedos mediales, ayuda en la flexión de la mano
Flexor radial del carpo	Anteriores del antebrazo	Epicóndilo medial del húmero	Base del 2.° hueso metacarpiano	Nervio mediano	Arteria radial	Flexiona y abduce la mano
Flexor superficial de los dedos	Anteriores del antebrazo	*Cabeza humerocubital:* epicóndilo medial del húmero, apófisis coronoides del cúbito, ligamento colateral cubital *Cabeza radial:* cara anterior de la porción proximal del radio	Cuerpos de las falanges medias de los cuatro dedos mediales	Nervio mediano	Arterias cubital y radial	Flexiona las falanges medias y proximales de los cuatro dedos mediales, flexiona la mano
Infraespinoso	Del hombro	Fosa infraespinosa de la escápula y fascia infraespinosa	Tubérculo mayor del húmero	Nervio supraescapular	Arteria supraescapular	Rotación lateral del brazo
Interóseos dorsales	De la mano	Caras laterales enfrentadas de huesos metacarpianos adyacentes	Base de las falanges proximales, expansión extensora de los dedos 2-4	Nervio cubital (ramo profundo)	Arco palmar profundo	Abducen los dedos; flexionan los dedos a nivel de la articulación metacarpofalángica y extienden las articulaciones interfalángicas

booksmedicos.org

MÚSCULO	GRUPO DE MÚSCULOS	ORIGEN	INSERCIÓN	INERVACIÓN	IRRIGACIÓN	ACCIONES PRINCIPALES
Interóseos palmares	De la mano	Caras palmares de los huesos metacarpianos 2, 4 y 5	Bases de las falanges proximales y expansiones extensoras de los dedos 2, 4 y 5	Nervio cubital (ramo profundo)	Arco palmar profundo	Aducen los dedos; flexionan los dedos y extienden las articulaciones interfalángicas
Lumbricales	De la mano	Tendondes del flexor profundo de los dedos	Lados laterales de la expansión extensora de los dedos 2-5	*Dos laterales:* nervio mediano (ramos digitales) *Dos mediales:* nervio cubital (ramo profundo)	Arcos palmares superficial y profundo	Extienden los dedos, flexionan las articulaciones metacarpofalángicas
Oponente del dedo meñique	De la mano	Retináculo flexor y gancho del hueso ganchoso	Cara palmar del 5.° metacarpiano	Nervio cubital (ramo profundo)	Rama palmar profunda de la arteria cubital	Tracciona el 5.° hueso metacarpiano anteriormente y lo rota para enfrentarlo al pulgar
Oponente del pulgar	De la mano	Retináculo flexor y tubérculo del hueso trapecio	Cara lateral del 1.er hueso metacarpiano	Nervio mediano (ramo recurrente)	Rama palmar superficial de la arteria radial	Tracciona el 1.er hueso metacarpiano hacia delante y lo rota medialmente
Palmar corto	De la mano	Aponeurosis palmar y retináculo flexor	Piel del borde medial de la palma	Nervio cubital (ramo superficial)	Arco palmar superficial	Profundiza el hueco de la mano, ayuda a la prensión
Palmar largo	Anteriores del antebrazo	Epicóndilo medial del húmero	Mitad distal del retináculo flexor y aponeurosis palmar	Nervio mediano	Arteria recurrente cubital posterior	Flexiona la mano y tensa la aponeurosis palmar
Pronador cuadrado	Anteriores del antebrazo	Cuarto distal de la cara anterior del cúbito	Cuarto distal de la cara anterior del radio	Nervio interóseo anterior	Arteria interósea anterior	Prona el antebrazo
Pronador redondo	Anteriores del antebrazo	*Cabeza humeral:* epicóndilo medial del húmero *Cabeza cubital:* apófisis coronoides del cúbito	Porción media de la cara lateral del radio	Nervio mediano	Arteria recurrente cubital anterior	Prona el antebrazo y flexiona el codo
Redondo mayor	Del hombro	Cara posterior del ángulo inferior de la escápula	Labio medial del surco intertubercular del húmero	Nervio subescapular inferior	Arteria circunfleja de la escápula	Aduce y rota medialmente el brazo
Redondo menor	Del hombro	2/3 superiores de la cara posterior del borde lateral de la escápula	Tubérculo mayor del húmero	Nervio axilar	Arteria circunfleja de la escápula	Rota lateralmente el brazo
Subescapular	Del hombro	Fosa subescapular	Tubérculo menor del húmero	Nervios subescapulares superior e inferior	Arterias subescapular y torácica lateral	Rota medialmente y aduce el brazo, ayuda a mantener la cabeza del húmero en la cavidad glenoidea
Supinador	Posteriores del antebrazo	Epicóndilo lateral del húmero, ligamentos colateral radial y anular, fosa y cresta del músculo supinador del cúbito	Caras lateral, posterior y anterior del tercio proximal del radio	Nervio radial	Arterias recurrente radial e interósea posterior	Supina el antebrazo
Supraespinoso	Del hombro	Fosa supraespinosa de la escápula y fascia supraespinosa	Tubérculo mayor del húmero	Nervio supraescapular	Arteria supraescapular	Inicia la abducción del brazo

booksmedicos.org

MÚSCULO	GRUPO DE MÚSCULOS	ORIGEN	INSERCIÓN	INERVACIÓN	IRRIGACIÓN	ACCIONES PRINCIPALES
Tríceps braquial	Posteriores del brazo	*Cabeza larga:* tubérculo infraglenoideo de la escápula *Cabeza lateral:* mitad proximal de la cara posterior del húmero *Cabeza medial:* 2/3 distales de las caras medial y posterior del húmero	Cara posterior del olécranon	Nervio radial	Arteria braquial profunda	Extiende el antebrazo; la cabeza larga estabiliza la cabeza del húmero abducida y extiende y aduce el brazo

MIEMBRO INFERIOR

MÚSCULO	GRUPO DE MÚSCULOS	ORIGEN	INSERCIÓN	INERVACIÓN	IRRIGACIÓN	ACCIONES PRINCIPALES
Abductor del dedo gordo	Del pie	Apófisis medial de la tuberosidad del calcáneo, retináculo de los músculos flexores y aponeurosis plantar	Cara medial de la base de la falange proximal del 1.er dedo	Nervio plantar medial	Arterias plantar medial y 1.ª metatarsiana plantar	Abduce y flexiona el 1.er dedo
Abductor del quinto dedo	Del pie	Apófisis medial y lateral de la tuberosidad del calcáneo, aponeurosis plantar y tabique intermuscular	Cara lateral de la base de la falange proximal del 5.º dedo	Nervio plantar lateral	Arteria plantar lateral, arterias metatarsiana plantar y digital plantar del 5.º dedo	Abduce y flexiona el 5.º dedo
Aductor corto	Mediales del muslo	Cuerpo y rama inferior del pubis	Línea pectínea y porción proximal de la línea áspera del fémur	Nervio obturador	Arterias femoral profunda, circunfleja femoral medial y obturatriz	Aduce el muslo a nivel de la cadera, flexor débil de la cadera
Aductor del dedo gordo	Del pie	*Cabeza oblicua:* bases del 2.º al 4.º metatarsianos *Cabeza transversa:* ligamentos de las articulaciones metatarsofalángicas de los dedos 3-5	Cara lateral de la base de la falange proximal del 1.er dedo	Nervio plantar lateral	Arterias plantares medial y lateral y arco plantar, arterias metatarsianas plantares	Aduce el 1.er dedo, mantiene el arco transverso del pie
Aductor largo	Mediales del muslo	Cuerpo del pubis inferior a la cresta del pubis	Tercio medio de la línea áspera del fémur	Nervio obturador	Arterias femoral profunda y circunfleja femoral medial	Aduce el muslo a nivel de la cadera
Aductor mayor	Mediales del muslo	*Porción aductora:* rama isquiopubiana *Porción isquiotibial:* tuberosidad isquiática	*Porción aductora:* tuberosidad glútea, línea áspera, línea supracondílea medial *Porción isquiotibial:* tubérculo del aductor del fémur	*Porción aductora:* nervio obturador *Porción isquiotibial:* nervio ciático (nervio tibial)	Arterias femoral, femoral profunda y obturatriz	*Porción aductora:* aduce y flexiona el muslo *Porción isquiotibial:* extiende el muslo
Articular de la rodilla	Anteriores del muslo	Cara anterior de la porción distal del fémur	Bolsa suprarrotuliana	Nervio femoral	Arteria femoral	Tracciona superiormente la bolsa suprarrotuliana con extensión de la rodilla
Bíceps femoral	Posteriores del muslo	*Cabeza larga:* tuberosidad isquiática *Cabeza corta:* línea áspera y línea supracondílea lateral del fémur	Cara lateral de la cabeza del peroné	*Cabeza larga:* nervio ciático (nervio tibial) *Cabeza corta:* nervio ciático (nervio peroneo común)	Arterias perforantes de la femoral profunda y arterias glútea inferior y circunfleja femoral medial	Flexiona y rota lateralmente la pierna, extiende el muslo
Cuadrado femoral	Glúteos profundos	Borde lateral de la tuberosidad isquiática	Tubérculo cuadrado	Nervio del músculo cuadrado femoral	Arteria circunfleja femoral medial	Rota lateralmente el muslo

booksmedicos.org

MÚSCULO	GRUPO DE MÚSCULOS	ORIGEN	INSERCIÓN	INERVACIÓN	IRRIGACIÓN	ACCIONES PRINCIPALES
Cuadrado plantar	Del pie	Bordes medial y lateral de la cara plantar del calcáneo	Borde posterolateral del tendón del flexor largo de los dedos	Nervio plantar lateral	Arterias plantares medial y lateral y arco plantar profundo	Corrige la tracción oblicua del tendón del flexor largo de los dedos, ayudando de este modo a la flexión de los dedos del pie
Extensor corto del dedo gordo	Del pie	Cara superolateral del calcáneo	Cara dorsal de la falange proximal del dedo gordo	Nervio peroneo profundo	Arterias dorsal del pie, lateral del tarso, arqueada y peronea	Extiende el dedo gordo a nivel de las articulaciones metatarsofalángica e interfalángica
Extensor corto de los dedos	Del pie	Cara superolateral del calcáneo, ligamento talocalcáneo (astragalocalcáneo) lateral, cara profunda del retináculo inferior de los músculos extensores	Lados laterales de los tendones del extensor largo de los dedos para los dedos 2-4	Nervio peroneo profundo	Arterias dorsal del pie, lateral del tarso, arqueada y peronea	Extienden del 2.° al 4.° dedos a nivel de las articulaciones metatarsofalángicas e interfalángicas
Extensor largo del dedo gordo	Anteriores de la pierna	Porción media de la cara anterior del peroné y membrana interósea de la pierna	Cara dorsal de la base de la falange distal del dedo gordo	Nervio peroneo profundo	Arteria tibial anterior	Extiende el dedo gordo, flexiona dorsalmente el pie
Extensor largo de los dedos	Anteriores de la pierna	Cóndilo lateral de la tibia, 3/4 proximales de la cara anterior de la membrana interósea de la pierna y peroné	Falanges medias y distales de los dedos 2-5	Nervio peroneo profundo	Arteria tibial anterior	Extiende los cuatro dedos laterales y flexiona dorsalmente el pie
Flexor corto del dedo gordo	Del pie	Caras plantares de los huesos cuboides y cuneiforme lateral	Ambos lados de la base de la falange proximal del 1.er dedo	Nervio plantar medial	Arteria plantar medial, primera arteria metatarsiana plantar	Flexiona la falange proximal del 1.er dedo
Flexor corto de los dedos	Del pie	Apófisis medial de la tuberosidad del calcáneo, aponeurosis plantar y tabique intermuscular	Ambos lados de las falanges medias de los dedos 2-5	Nervio plantar medial	Arterias plantares medial y lateral y arco plantar profundo, arterias metatarsianas plantares y digitales plantares	Flexiona los dedos 2-5
Flexor corto del quinto dedo	Del pie	Base del 5.° metatarsiano	Cara lateral de la base de la falange proximal del 5.° dedo	Nervio plantar lateral	Arteria plantar lateral, arteria digital plantar del 5.° dedo, arteria arqueada	Flexiona la falange proximal del 5.° dedo
Flexor largo del dedo gordo	Posteriores de la pierna	2/3 distales de la cara posterior del peroné y membrana interósea de la pierna	Base de la falange distal del dedo gordo	Nervio tibial	Arteria peronea	Flexiona todas las articulaciones del dedo gordo; flexiona plantarmente el pie
Flexor largo de los dedos	Posteriores de la pierna	Parte medial de la cara posterior de la tibia, inferior a la línea del sóleo	Caras plantares de las bases de las falanges distales de los dedos 2-5	Nervio tibial	Arteria tibial posterior	Flexiona los cuatro dedos laterales, flexiona plantarmente el pie; sostiene los arcos longitudinales del pie
Gastrocnemio	Posteriores de la pierna	*Cabeza lateral:* cara lateral del cóndilo lateral del fémur *Cabeza medial:* cara poplítea por encima del cóndilo medial del fémur	Cara posterior del calcáneo (por medio del tendón calcáneo)	Nervio tibial	Arterias poplítea y tibial posterior	Flexiona plantarmente el pie, ayuda a la flexión de la rodilla
Gemelo inferior	Glúteos profundos	Tuberosidad isquiática	Trocánter mayor del fémur	Nervio del músculo cuadrado femoral	Arteria circunfleja femoral medial	Rota lateralmente el muslo extendido y abduce el muslo flexionado
Gemelo superior	Glúteos profundos	Cara externa de la espina ciática	Cara medial del trocánter mayor del fémur	Nervio del músculo obturador interno	Arterias glútea inferior y pudenda interna	Rota lateralmente el muslo extendido y abduce el muslo flexionado

booksmedicos.org

MÚSCULO	GRUPO DE MÚSCULOS	ORIGEN	INSERCIÓN	INERVACIÓN	IRRIGACIÓN	ACCIONES PRINCIPALES
Glúteo mayor	Glúteos superficiales	Parte posterior del ilion, posterior a la línea glútea posterior, cara dorsal del sacro y cóccix, ligamento sacrotuberoso	Cóndilo lateral de la tibia (a través del tracto iliotibial) tuberosidad glútea del fémur	Nervio glúteo inferior	Arterias glúteas inferior y superior	Extiende el muslo flexionado, ayuda a la rotación lateral y abduce el muslo
Glúteo medio	Glúteos superficiales	Cara glútea del ilion entre las líneas glúteas anterior y posterior	Cara lateral del trocánter mayor del fémur	Nervio glúteo superior	Arteria glútea superior	Abduce y rota medialmente el muslo
Glúteo menor	Glúteos superficiales	Cara glútea del ilion entre las líneas glúteas anterior e inferior	Cara anterior del trocánter mayor del fémur	Nervio glúteo superior	Arteria glútea superior	Abduce y rota medialmente el muslo
Grácil	Mediales del muslo	Cuerpo y rama inferior del pubis	Porción superior de la cara medial de la tibia	Nervio obturador	Arteria femoral profunda, arteria circunfleja femoral medial	Aduce el muslo, flexiona y rota medialmente la pierna
Ilíaco	Del iliopsoas	2/3 superiores de la fosa ilíaca, cresta ilíaca, ala del sacro, ligamentos sacroilíacos anteriores	Trocánter menor y cuerpo del fémur	Nervio femoral	Rama ilíaca de la arteria iliolumbar	Flexiona el muslo
Interóseos dorsales	Del pie	Lados adyacentes del 1.° al 5.° metatarsianos	*1.°:* cara medial de la falange proximal del 2.° dedo *2.° a 4.°:* caras laterales de las falanges proximales de los dedos 2-4	Nervio plantar lateral	Arteria arqueada, arterias metatarsianas dorsales y plantares	Abducen los dedos 2-4 del pie, flexionan las articulaciones metatarsofalángicas y extienden las falanges
Interóseos plantares	Del pie	Bases y caras mediales del 3.er al 5.° metatarsiano	Lado medial de las bases de las falanges proximales de los dedos 3-5	Nervio plantar lateral	Arteria plantar lateral y arco plantar profundo, arterias metatarsianas plantares y digitales plantares	Aducen los dedos 3-5 y flexionan las articulaciones metatarsofalángicas y extienden las falanges
Lumbricales	Del pie	Tendones del flexor largo de los dedos	Lado medial de las expansiones extensoras de los dedos 2-5	*El más medial:* nervio plantar medial *Los tres laterales:* nervio plantar lateral	Arteria plantar lateral y arterias metatarsianas plantares	Flexionan las falanges proximales a nivel de las articulaciones metatarsofalángicas, extienden las falanges a nivel de las articulaciones interfalángicas proximales y distales
Obturador externo	Mediales del muslo	Bordes del foramen obturado, cara externa de la mebrana obturatriz	Fosa trocantérica del fémur	Nervio obturador	Arteria circunfleja femoral medial, arteria obturatriz	Rota lateralmente el muslo
Obturador interno	Glúteos profundos	Cara pélvica de la membrana obturatriz y bordes del foramen obturado	Trocánter mayor del fémur	Nervio del músculo obturador interno	Arterias pudenda interna y obturatriz	Rota lateralmente el muslo extendido, abduce el muslo flexionado
Pectíneo	Mediales del muslo	Rama superior del pubis	Línea pectínea del fémur	Nervio femoral (a veces nervio obturador)	Arteria circunfleja femoral medial, arteria obturatriz	Aduce y flexiona el muslo
Peroneo corto	Laterales de la pierna	2/3 distales de la cara lateral del peroné	Cara dorsal de la tuberosidad del 5.° hueso metatarsiano	Nervio peroneo superficial	Arterias tibial anterior y peronea	Evierte y flexiona plantarmente el pie
Peroneo largo	Laterales de la pierna	Cabeza y 2/3 proximales de la cara lateral del peroné	Caras plantares de la base del 1.er metatarsiano y hueso cuneiforme medial	Nervio peroneo superficial	Arterias tibial anterior y peronea	Evierte y flexiona plantarmente el pie
Piriforme	Glúteos profundos	Cara anterior de los segmentos sacros 2-4, ligamento sacrotuberoso (inconstante)	Borde superior del trocánter mayor del fémur	Nervio del músculo piriforme	Arterias glúteas superior e inferior, arteria pudenda interna	Rota lateralmente el muslo extendido, abduce el muslo flexionado
Plantar	Posteriores de la pierna	Extremo inferior de la línea supracondílea lateral del fémur y ligamento poplíteo oblicuo	Cara posterior del calcáneo (por medio del tendón calcáneo)	Nervio tibial	Arteria poplítea	Ayuda débilmente al gastrocnemio

booksmedicos.org

MÚSCULO	GRUPO DE MÚSCULOS	ORIGEN	INSERCIÓN	INERVACIÓN	IRRIGACIÓN	ACCIONES PRINCIPALES
Poplíteo	Posteriores de la pierna	Cara lateral del cóndilo lateral del fémur, menisco lateral	Porción posterior de la tibia superior a la línea del sóleo	Nervio tibial	Arterias inferiores medial y lateral de la rodilla	Flexiona la rodilla
Psoas mayor	Del iliopsoas	Apófisis transversas de las vértebras lumbares, lados de los cuerpos de las vértebras T12-L5, discos intervertebrales correspondientes	Trocánter menor del fémur	Ramos anteriores de los nervios espinales L1-L3	Ramas lumbares de la arteria iliolumbar	Actuando superiormente con el ilíaco, flexiona la cadera; actuando inferiormente, flexiona lateralmente la columna vertebral; se usa para equilibrar el tronco cuando se está sentado; actuando inferiormente con el ilíaco, flexiona el tronco
Psoas menor	Del iliopsoas	Caras laterales de los cuerpos de las vértebras T12 y L1, discos intervertebrales T12-L1	Línea pectínea, eminencia iliopúbica	Ramo anterior del nervio espinal L1	Rama lumbar de la arteria iliolumbar	Flexiona la pelvis sobre la columna vertebral
Recto femoral	Anteriores del muslo (cuádriceps femoral)	Espina ilíaca anterior inferior y porción del ilion superior al acetábulo	Tuberosidad de la tibia (a través del ligamento rotuliano)	Nervio femoral	Arterias femoral profunda y circunfleja femoral lateral	Extiende la pierna y flexiona el muslo
Sartorio	Anteriores del muslo	Espina ilíaca anterior superior, ilion inferior a esa espina	Parte superior de la cara medial de la tibia	Nervio femoral	Arteria femoral	Abduce, rota lateralmente y flexiona el muslo; flexiona la rodilla
Semimembranoso	Posteriores del muslo	Tuberosidad isquiática	Parte posterior del cóndilo medial de la tibia	Nervio ciático (nervio tibial)	Arterias perforantes de la femoral profunda y arteria circunfleja femoral medial	Flexiona la pierna, extiende el muslo
Semitendinoso	Posteriores del muslo	Tuberosidad isquiática	Parte superior de la cara medial de la tibia	Nervio ciático (nervio tibial)	Arterias perforantes de la femoral profunda y arteria circunfleja femoral medial	Flexiona la pierna, extiende el muslo
Sóleo	Posteriores de la pierna	Cara posterior de la cabeza del peroné, 1/4 proximal de la cara posterior del peroné, línea del sóleo de la tibia	Cara posterior del calcáneo (por medio del tendón calcáneo)	Nervio tibial	Arterias poplítea, tibial posterior y peronea	Flexiona plantarmente el pie
Tensor de la fascia lata	Glúteos superficiales	Espina ilíaca anterior superior y parte anterior de la cresta ilíaca	Cóndilo lateral de la tibia (a través del tracto iliotibial)	Nervio glúteo superior	Rama ascendente de la arteria circunfleja femoral lateral	Abduce, rota medialmente y flexiona el muslo; ayuda a mantener la rodilla extendida
Tercer peroneo	Anteriores de la pierna	Tercio distal de la cara anterior del peroné y membrana interósea de la pierna	Dorso de la base del 5.° metatarsiano	Nervio peroneo profundo	Arteria tibial anterior	Flexiona dorsalmente y evierte el pie
Tibial anterior	Anteriores de la pierna	Cóndilo lateral de la tibia, mitad proximal de la cara lateral de la tibia, membrana interósea de la pierna	Hueso cuneiforme medial y base del 1.er metatarsiano	Nervio peroneo profundo	Arteria tibial anterior	Flexiona dorsalmente el pie e invierte el pie
Tibial posterior	Posteriores de la pierna	Cara posterior de la tibia por debajo de la línea del sóleo, membrana interósea de la pierna, mitad proximal de la cara posterior del peroné	Tuberosidad del hueso navicular, todos los huesos cuneiformes, hueso cuboides y bases del 2.° al 4.° metatarsianos	Nervio tibial	Arteria peronea	Flexiona plantarmente el pie e invierte el pie
Vasto intermedio	Anteriores del muslo (cuádriceps femoral)	Caras anterior y lateral del cuerpo del fémur	Tuberosidad de la tibia (por medio del ligamento rotuliano)	Nervio femoral	Arterias circunfleja femoral lateral y femoral profunda	Extiende la pierna
Vasto lateral	Anteriores del muslo (cuádriceps femoral)	Trocánter mayor, tuberosidad glútea, labio lateral de la línea áspera	Tuberosidad de la tibia (por medio del ligamento rotuliano)	Nervio femoral	Arterias circunfleja femoral lateral y femoral profunda	Extiende la pierna
Vasto medial	Anteriores del muslo (cuádriceps femoral)	Línea intertrocantérea, trocánter menor, tuberosidad glútea, labio medial de la línea áspera	Tuberosidad de la tibia (por medio del ligamento rotuliano)	Nervio femoral	Arterias femoral y femoral profunda	Extiende la pierna

booksmedicos.org

BIBLIOGRAFÍA

Láminas S-12, S-19
Lee MW, McPhee RW, Stringer MD. An evidence-based approach to human dermatomes. *Clin Anat*. 2008 Jul;21(5): 363-373. https://doi.org/10.1002/ca.20636. PMID: 18470936.

Láminas S-16, S-202
Tubbs RS, Loukas M, Slappey JB, et al. Clinical anatomy of the C1 dorsal root, ganglion, and ramus: a review and anatomical study. *Clin Anat*. 2007;20:624-627.

Lámina S-24
Bosmia AN, Hogan E, Loukas M, et al. Blood supply to the human spinal cord: part I. Anatomy and hemodynamics. *Clin Anat*. 2015;28:52-64.

Lámina S-25
Stringer MD, Restieaux M, Fisher AL, Crosado B. The vertebral venous plexuses: the internal veins are muscular and external veins have valves. *Clin Anat*. 2012;25:609-618.

Láminas S-27 a S-41
Rhoton AL Jr. *Cranial Anatomy and Surgical Approaches*. Schaumberg, IL: Congress of Neurological Surgeons; 2003.

Láminas S-30, S-45
Tubbs RS, Hansasuta A, Loukas M, et al. Branches of the petrous and cavernous segments of the internal carotid artery. *Clin Anat*. 2007;20:596-601.

Láminas S-53 a S-55, S-66
Schrott-Fischer A, Kammen-Jolly K, Scholtz AW, et al. Patterns of GABA-like immunoreactivity in efferent fibers of the human cochlea. *Hear Res*. 2002;174:75-85.

Láminas S-62, S-399
Benninger B, Kloenne J, Horn JL. Clinical anatomy of the lingual nerve and identification with ultrasonography. *Br J Oral Maxillofac Surg*. 2013;51:541-544.

Lámina S-63
Joo W, Yoshioka F, Funaki T, et al. Microsurgical anatomy of the trigeminal nerve. *Clin Anat*. 2004;27:61-88.

Joo W, Yoshioka F, Funaki T, Rhoton AL Jr. Microsurgical anatomy of the infratemporal fossa. *Clin Anat*. 2013;26:455-469.

Lámina S-86
Cornelius CP, Mayer P, Ehrenfeld M, Metzger MC. The orbits—anatomical features in view of innovative surgical methods. *Facial Plast Surg*. 2014;30:487-508.

Sherman DD, Burkat CN, Lemke BN. Orbital anatomy and its clinical applications. In: Tasman W, Jaeger EA, eds. *Duane's Ophthalmology*. Philadelphia: Lippincott Williams & Wilkins; 2006.

Láminas S-94, S-95, S-408
Kierner AC, Mayer R, v Kirschhofer K. Do the tensor tympani and tensor veli palatini muscles of man form a functional unit? A histochemical investigation of their putative connections. *Hear Res*. 2002;165:48-52.

Láminas S-99, S-319, S-320
Hildreth V, Anderson RH, Henderson DJ. Autonomic innervation of the developing heart: origins and function. *Clin Anat*. 2009;22:36-46.

Láminas S-129, S-360 a S-361, S-368 a S-370
Lang J. *Clinical Anatomy of the Nose, Nasal Cavity, and Paranasal Sinuses*. New York: Thieme; 1989.

Láminas S-139, S-140, S-143
Baccetti T, Franchi L, McNamara J Jr. The cervical vertebral maturation (CVM) method for the assessment of optimal treatment timing in dentofacial orthopedics. *Semin Orthod*. 2005;11:119-129.

Roman PS. Skeletal maturation determined by cervical vertebrae development. *Eur J Orthod*. 2002;24:303-311.

Lámina S-142
Tubbs RS, Kelly DR, Humphrey ER, et al. The tectorial membrane: anatomical, biomechanical, and histological analysis. *Clin Anat*. 2007;20:382-386.

Lámina S-178
Lee MW, McPhee RW, Stringer MD. An evidence-based approach to human dermatomes. *Clin Anat*. 2008;21:363-373.

Láminas S-184, S-190 a S-192, S-196, S-197
Noden DM, Francis-West P. The differentiation and morphogenesis of craniofacial muscles. *Dev Dyn*. 2006;235:1194-1218.

Lámina S-186
Benninger B, Lee BI. Clinical importance of morphology and nomenclature of distal attachment of temporalis tendon. *J Oral Maxillofac Surg*. 2012;70:557-561.

Láminas S-67 a S-70, S-74, S-76, S-77, S-194, S-324
Chang KV, Lin CP, Hung CY, et al. Sonographic nerve tracking in the cervical region: a pictorial essay and video demonstration. *Am J Phys Med Rehabil*. 2016;95:862-870.

Tubbs RS, Salter EG, Oakes WJ. Anatomic landmarks for nerves of the neck: a vade mecum for neurosurgeons. *Neurosurgery*. 2005;56(2 suppl):256-260.

Lámina S-197
Feigl G. Fascia and spaces on the neck: myths and reality. *Medicina Fluminensis*. 2015;51(4):430-439.

Jain M, Dhall U. Morphometry of the thyroid and cricoid cartilages in adults. *J Anat Soc India*. 2008;57(2):119-123.

Láminas S-198, S-202
Tubbs RS, Mortazavi MM, Loukas M, et al. Anatomical study of the third occipital nerve and its potential role in occipital headache/neck pain following midline dissections of the craniocervical junction. *J Neurosurg Spine*. 2011;15:71-75.

Vanderhoek MD, Hoang HT, Goff B. Ultrasound-guided greater occipital nerve blocks and pulsed radiofrequency ablation for diagnosis and treatment of occipital neuralgia. *Anesth Pain Med*. 2013;3:256-259.

booksmedicos.org

Lámina S-276
Beck M, Sledge JB, Gautier E, et al. The anatomy and function of the gluteus minimus muscle. *J Bone Joint Surg Br*. 2000;82(3):358-363.

Woodley SJ, Mercer SR, Nicholson HD. Morphology of the bursae associated with the greater trochanter of the femur. *J Bone Joint Surg Am*. 2008;90(2):284-294.

Lámina S-317
Angelini P, Velasco JA, Flamm S. Coronary anomalies: incidence, pathophysiology, and clinical relevance. *Circulation*. 2002;105:2449-2454.

Láminas S-317, S-318
Chiu IS, Anderson RH. Can we better understand the known variations in coronary arterial anatomy? *Ann Thorac Surg*. 2012;94:1751-1760.

Lámina S-319
James TN. The internodal pathways of the human heart. *Prog Cardiovasc Dis*. 2001;43:495-535.

Lámina S-325
Alomar X, Medrano J, Cabratosa J, et al. Anatomy of the temporomandibular joint. *Semin Ultrasound CT MRI*. 2007;28(3):170-183.

Campos PSF, Reis FP, Aragão JA. Morphofunctional features of the temporomandibular joint. *Int J Morphol*. 2011;29(4): 1394-1397.

Cristo JA, Townsend GC. Discal attachments of the human temporomandibular joint. *Aust Dent J*. 2005;50(3):152-160.

Cuccia AM, Caradonna C, Caradonna D, et al. The arterial blood supply of the temporomandibular joint: an anatomical study and clinical implications. *Imaging Sci Dent*. 2013;43(1):37-44.

Langdon JD, Berkovitz BKV, Moxham BJ. *Surgical Anatomy of the Infratemporal Fossa*. London: Martin Dunitz; 2005.

Schmolke C. The relationship between the temporomandibular joint capsule, articular disc and jaw muscles. *J Anat*. 1994;184:335-345.

Siéssere S, Vitti M, de Sousa LG, et al. Bilaminar zone: anatomical aspects, irrigation, and innervation. *Braz J Morphol Sci*. 2004;21(4):217-220.

Lámina S-335
Aragão JA, Reis FP, de Figueiredo LFP, et al. The anatomy of the gastrocnemius veins and trunks in adult human cadavers. *J Vasc Br*. 2004;3(4):297-303.

Láminas S-220, S-464, S-485, S-488, S-493
Oelrich TM. The striated urogenital sphincter muscle in the female. *Anat Rec*. 1983;205:223-232.

Plochocki JH, Rodriguez-Sosa JR, Adrian B, et al. A functional and clinical reinterpretation of human perineal neuromuscular anatomy: application to sexual function and continence. *Clin Anat*. 2016;29:1053-1058.

Láminas S-344, S-345
Benninger B, Barrett R. A head and neck lymph node classification using an anatomical grid system while maintaining clinical relevance. *J Oral Maxillofac Surg*. 2011;69:2670-2673.

Láminas S-348, S-473, S-474
Hassiotou F, Geddes D. Anatomy of the human mammary gland: current status of knowledge. *Clin Anat*. 2013;26:29-48.

Lámina S-368
de Miranda CMNR, Maranhão CPM, Arraes FMNR, et al. Anatomical variations of paranasal sinuses at multislice computed tomography: what to look for. *Radiol Bras*. 2011;44(4):256-262.

Souza SA, de Souza MMA, Idagawa M, et al. Computed tomography assessment of the ethmoid roof: a relevant region at risk in endoscopic sinus surgery. *Radiol Bras*. 2008;41(3):143-147.

Láminas S-376 a S-378
Ludlow CL. Central nervous system control of the laryngeal muscles in humans. *Respir Physiol Neurobiol*. 2005;147:205-222.

Lámina S-380
Ikeda S, Ono Y, Miyazawa S, et al. Flexible bronchofiberscope. *Otolaryngology (Tokyo)*. 1970;42:855.

Láminas S-381, S-382
Hyde DM, Hamid Q, Irvin CG. Anatomy, pathology, and physiology of the tracheobronchial tree: emphasis on the distal airways. *J Allergy Clin Immunol*. 2009;124(6 suppl):S72-S77.

Láminas S-398, S-404
Benninger B, Andrews K, Carter W. Clinical measurements of hard palate and implications for subepithelial connective tissue grafts with suggestions for palatal nomenclature. *J Oral Maxillofac Surg*. 2012;70:149-153.

Lámina S-406
Fawcett E, Edin MB. The structure of the inferior maxilla, with special reference to the position of the inferior dental canal. *J Anat Physiol*. 1895;29(Pt 3):355-366.

He P, Truong MK, Adeeb N, et al. Clinical anatomy and surgical significance of the lingual foramina and their canals. *Clin Anat*. 2017;30:194-204.

Iwanaga J. The clinical view for dissection of the lingual nerve with application to minimizing iatrogenic injury. *Clin Anat*. 2017;30:467-469.

Otake I, Kageyama I, Mataga I. Clinical anatomy of the maxillary artery. *Okajimas Folia Anat Jpn*. 2011;87(4):155-164.

Siéssere S. Anatomic variation of cranial parasympathetic ganglia. *Braz Oral Res*. 2008;22(2):101-105.

Lámina S-431
MacSween RNM, Anthony PP, Scheuer PJ, et al., eds. *Pathology of the Liver*. London: Churchill Livingstone; 2002.

Robinson PJA, Ward J. *MRI of the Liver: A Practical Guide*. Boca Raton, FL: CRC Press; 2006.

booksmedicos.org

Láminas S-435, S-436
Odze RD. *Surgical Pathology of the GI Tract, Liver, Biliary Tract, and Pancreas*. Philadelphia: Saunders; 2004.

Lámina S-447
Yang HJ, Gill YC, Lee WJ, et al. Anatomy of thoracic splanchnic nerves for surgical resection. *Clin Anat*. 2008;21:171-177.

Lámina S-455
Thomas MD. *The Ciba Collection of Medical Illustrations. Part 2: Digestive System: Lower Digestive Tract*. Vol. 3. Summit, NJ: CIBA; 1970:78.

Láminas S-222, S-418, S-495, S-496, S-514
Stormont TJ, Cahill DR, King BF, Myers RP. Fascias of the male external genitalia and perineum. *Clin Anat*. 1994;7:115-124.

Láminas S-482, S-495
Myers RP, Goellner JR, Cahill DR. Prostate shape, external striated urethral sphincter, and radical prostatectomy: the apical dissection. *J Urol*. 1987;138:543-550.

Láminas S-482, S-495, S-496, S-504
Oelrich TM. The urethral sphincter muscle in the male. *Am J Anat*. 1980;158:229-246.

Lámina S-486
Feil P, Sora MC. A 3D reconstruction model of the female pelvic floor by using plastinated cross sections. *Austin J Anat*. 2014;1(5):1022.

Shin DS, Jang HG, Hwang SB, et al. Two-dimensional sectioned images and three-dimensional surface models for learning the anatomy of the female pelvis. *Anat Sci Educ*. 2013;6(5):316-323.

Lámina S-509
Cahill D, Raychaudhuri B. Pelvic fasciae in urology. *Ann R Coll Surg Engl*. 2008;90:633-637.

Lee SE. A comprehensive review of neuroanatomy of the prostate. *Prostate Int*. 2013;1(4):139-145.

Nathoo N, Caris EC, Wiener JA, Mendel E. History of the vertebral venous plexus and the significant contributions of Breschet and Batson. *Neurosurgery*. 2011;69(5):1007-1014.

Pai MM, Krishnamurthy A, Prabhu LV, et al. Variability in the origin of the obturator artery. *Clinics (Sao Paulo)*. 2009;64(9):897-901.

Stoney RA. The anatomy of the visceral pelvic fascia. *J Anat Physiol*. 1904;38(4):438-447.

Walz J. A critical analysis of the current knowledge of surgical anatomy related to optimization of cancer control and preservation of continence and erection in candidates for radical prosta. *Eur Urol*. 2010;57:179-192.

booksmedicos.org

ÍNDICE ALFABÉTICO

Los números hacen referencia a la correspondiente lámina. En la mayoría de los casos, las estructuras se enumeran bajo sustantivos singulares. *Netter. Atlas de anatomía humana. Abordaje por sistemas* utiliza la *Terminologia Anatomica* como base para la terminología incluida en todo el índice. Se puede acceder a una base de datos de búsqueda completa de la *Terminologia Anatomica* actualizada (incluidos los sinónimos) en https://ta2viewer.openanatomy.org

A

Abdomen, S-2
  anatomía de superficie, S-8
  corte transversal, S-BP 100, S-BP 102, S-BP 103
    nivel vértebra
      L5, cerca del plano transtubercular, S-BP 102
      S1, espina ilíaca anterior superior, S-BP 103
      T12, S-BP 100
  cuadrante
    inferior
      derecho, S-395
      izquierdo, S-395
    superior
      derecho, S-395
      izquierdo, S-395
  disección superficial, S-211
  esqueleto óseo, S-151
  estructuras con gran significación clínica, T4.2, T5.3, T6.1
  flanco (región lateral), S-8
    derecho, S-395
    izquierdo, S-395
  nervios autónomos y ganglios, S-105
  regiones y planos, S-395
  TC axiales (transversales), S-547, S-548, S-BP 101
    superior, S-BP 101
  tejido subcutáneo, S-211, S-492
Abducción, movimientos de miembros
  inferiores, S-265
  superiores, S-265
Abertura
  lateral, S-35
    izquierda, S-32
  maxilar, S-71
  media, S-32, S-35, S-41, S-55
  superior del tórax (orificio torácico superior), S-338, T3.2
Acetábulo, S-121, S-153, S-154, S-476, S-BP 108
  borde, S-153, S-171
  cara semilunar (articular), S-170, S-549, S-BP 104
Ácino pulmonar, S-380
Acné, S-BP 97
Acromion, S-10, S-121, S-155, S-157, S-158, S-192, S-203, S-230, S-232, S-233, S-234, S-235, S-237, S-239
  escápula, S-149
ACTH, S-BP 97
Acueducto
  coclear, S-97
  mesencefálico (cerebral), S-32, S-33, S-35, S-41, S-368, S-524
    radiología, S-39
  vestibular, orificio, S-98, S-134
    interno, S-96
Adamkiewicz, arteria, S-23
Adenoides nasofaríngeas, radiología, S-39
Adhesión intertalámica, S-32, S-36, S-37, S-41, S-51, S-524
Adipocitos, S-BP 30
Aditus laríngeo. *Véase* Entrada a la laringe
Aducción, movimientos del miembro
  inferior, S-265
  superior, S-265
Agger nasi, S-361, S-362
Ala, S-146
  ilion, S-151, S-154
  nariz, S-5
  vómer, S-131
Alvéolos, S-BP 62, S-BP 63
Amígdalas. *Véase* Tonsila(s)
Ammon, asta, S-38
Ampolla(s)
  auditiva, S-97
    anterior, S-96
    lateral, S-96
    posterior, S-96
  conducto deferente, S-530
  esfínter, S-BP 74
  hepatopancreática (de Vater), S-432
    esfínter, S-432, S-456
  membranosa, S-93, S-97
    anterior, S-96
    lateral, S-66, S-96
    posterior, S-66, S-96
  óseas, S-96
  rectal, S-464
  trompa uterina, S-487, S-489
Anastomosis
  arterias circunflejas femorales medial y lateral, S-278
  paravertebral, S-24
  prevertebral, S-24
Anatomía seccional y radiología, S-534 a S-556, S-BP 98 a S-BP 112
Andrógenos suprarrenales, S-BP 97
Anexos, S-487
Ángulo
  acromion, S-155
  boca, modiolo, T4.1
  esternón (de Louis), T3.2
  iridocorneal, S-88, S-89, S-91
  mastoideo, S-132
  subpubiano, S-476
  superior, S-155
Anillo
  adiposo subhiatal, S-413
  femoral, S-216, S-218, S-347, S-483, S-490, T4.2
  fibroso, S-145, S-148
    derecho, S-314
    izquierdo, S-314
  inguinal, S-490
    pilar
      lateral, S-216
      medial, S-216
    profundo, S-213, S-215, S-216, S-217, S-483, S-499, S-529, T4.2, S-BP 40
    superficial, S-211, S-215, S-216, S-492, S-497, S-499, S-501, T4.2, S-BP 40
  tendinoso común (de Zinn), S-58, S-84, S-85, S-BP 7
  del trígono, S-466, S-496
Ano, S-224, S-480, S-491, S-500, S-502, S-506
Anodermo, S-226
Antebrazo, S-2, S-3
  arterias, S-BP 51, S-BP 51
  cortes transversales seriados, S-552
  huesos, S-162
  músculos
    anteriores, S-183
    compartimento
      anterior, S-247, T4.3
      posterior, T4.3
    extensores del carpo y de los dedos, S-243
    flexores
      del carpo, S-245
      de los dedos, S-246
    inserciones, S-262, S-263
    plano
      profundo, S-241, S-249
      superficial, S-242, S-244
    posteriores, S-183
    pronadores y supinador, S-248
  nervio radial, S-112
  porción
    distal, S-BP 42
    media, S-BP 42
    proximal, S-BP 42
      arterias, S-BP 50, S-BP 50
  región
    anterior, S-10
    posterior, S-10
  venas superficiales, S-229
Antihélix, S-5, S-94
  ramas, S-94
Antitrago, S-5, S-94
Antro
  folicular lleno líquido, S-BP 96
  mastoideo, S-95, S-BP 8
  pilórico, S-415
Aorta, S-43, S-219, S-302, S-305, S-311, S-318, S-321, S-329, S-353, S-383, S-456, S-509, S-540, S-548, S-BP 25, S-BP 75, S-BP 101
  abdominal, S-208, S-321, S-341, S-393, S-410, S-415, S-417, S-418, S-419, S-420, S-422, S-436, S-441, S-452, S-459, S-461, S-468, S-483, S-484, S-507, S-508, S-510, S-513, S-529, S-531, S-543, S-544, S-545, S-546, T5.3, S-BP 94, S-BP 98
    corte transversal, S-BP 100
  ascendente, S-43, S-308, S-311, S-315, S-316, S-319, S-534, S-537, S-540, S-BP 99
  descendente, S-43, S-207, S-303, S-358, S-410. *Véase también* Aorta torácica
  rama
    bronquial
      derecha, S-339, S-383
      izquierda
        inferior, S-339, S-383
        superior, S-339, S-383
    esofágica, S-339, S-383
    intercostal posterior, S-339
    uretérica, S-468
  torácica, S-24, S-206, S-339, S-391, S-539, T5.3
    descendente, S-537, S-538, S-540, S-BP 99
      surco, pulmón, S-388
Aparato
  lagrimal, S-83
  pilosebáceo, S-BP 1
Apéndice(s), S-428
  epidídimo, S-497
  epitelial, S-506
  omentales (epiploicos), S-424
  retrocecal, fijado, S-427
  testículo, S-497
  vermiforme, S-68, S-424, S-425, S-427, S-428, T8.1, S-BP 69, S-BP 103
    orificio, S-426
  vesicular, S-487, S-505

booksmedicos.org

Apófisis
accesoria, S-145
alveolar, hueso maxilar, S-123, S-125, S-129, S-130, S-362, S-368, S-BP 61
articular
cervical
inferior, S-139, S-140, S-143
superior, S-139, S-143, S-BP 20
inferior, S-144, S-145
L1, S-BP 24
L2, S-138
L3, S-BP 24
lumbar
inferior, S-145, S-146, S-148
superior, S-145, S-146, S-148
sacra superior, S-146
superior, S-145, S-147
carillas, S-146
de L1, S-BP 24
de L2, S-138
de L4, S-BP 24
torácica
inferior, S-144
superior, S-144
cigomática, S-127
hueso temporal, S-125, S-131
maxilar, S-123, S-131
clinoides
anterior, S-86, S-126, S-129, S-132
posterior, S-132
condilar
cabeza, S-BP 37
mandíbula, S-135
cabeza, S-125
coracoides, S-155, S-157, S-158, S-203, S-204, S-231, S-232, S-233, S-234, S-235, S-236, S-237, S-238, S-239
escápula, S-149
coronoides, S-162, S-246
mandíbula, S-63, S-125, S-126, S-135
espinosa, S-144, S-145, S-147, S-148, T3.1, S-BP 20, S-BP 25
bífida, S-143
de C2, S-BP 22
de C7, S-200, S-201, S-BP 22, S-BP 23
de C7 (vértebra prominente), T3.1
cervicales, S-141, S-143
de L1, S-138, S-545
de L2, radiología, S-138
de L3, S-145, S-BP 24
de L4, S-476, S-BP 24
de T12, S-6, S-198, S-199, S-200
torácicas, S-144
estiloides, S-95, S-125, S-127, S-130, S-131, S-136, S-192, S-324, S-359, S-BP 37
cúbito, S-163
hueso temporal, S-193, S-399, S-401, S-407, S-409
radio, S-163, S-246, S-BP 42
mamilar, S-145
mastoides, S-125, S-130, S-131, S-192, S-193, S-201, S-359, S-399, S-401, S-BP 10, S-BP 37
visión anterior, cuello, S-190
orbitaria, hueso palatino, S-123
palatina, S-129, S-130
maxilar, S-398, S-404
piramidal, S-127, S-130, S-131
pterigoides, S-130, S-131
fosa
escafoidea, S-131
pterigoidea, S-131
gancho, S-125, S-130, S-131
lámina
lateral, S-125, S-129, S-130, S-131
medial, S-129, S-130, S-131
transversa, S-144, S-145, S-147, S-148, S-150, S-545
cervical, S-140, S-141
cóccix, S-146
vértebra
C6, S-BP 22
L5, S-476
lumbar, S-147, S-475
L1, S-138
L3, S-BP 24
torácica, S-144
unciforme, S-361, S-362
cervical, S-143
derecha, carilla articular, S-143
izquierda, área, articulación, S-143
xifoides, S-8, S-150, S-151, S-205, S-211, S-385, S-387, S-541, T3.2
esternón, S-7, S-203
yugular, hueso occipital, S-193
Aponeurosis
bicipital, S-227, S-229, S-238, S-239, S-244
epicraneal. *Véase* Galea aponeurótica
faríngea, S-374
glútea, S-272, S-273, S-274, S-460
sobre músculo glúteo medio, S-210
palatina, S-398, S-408
palmar, S-165, S-229, S-244, S-245, S-250, S-251, S-254, T4.2
plantar, S-179, S-290, S-293, S-294, S-295, S-556, T4.3, S-BP 110
Aquiles, tendón, S-180. *Véase también* Tendón calcáneo
Aracnoides, S-17, S-22, S-26, S-28
craneal, S-35
espinal, S-35
Árbol traqueobronquial, inervación, esquema, S-384
Arcada(s)
arterial
ileal, S-421, S-439
yeyunal, S-421, S-439
venosas
ileales, S-443
yeyunales, S-443
Arco(s)
aorta, S-43, S-196, S-303, S-306, S-307, S-308, S-309, S-310, S-312, S-319, S-321, S-339, S-358, S-385, S-389, S-391, S-393, S-410, S-411, S-525, S-526, S-536, S-BP 49, S-BP 98, S-BP 99
surco, pulmón, S-388
arterial(es)
omental, S-BP 77
palmar superficial, S-251
palpebrales
inferior, S-87
superior, S-87
cigomático, S-124, S-125, S-130, S-186, S-359, S-BP 19
dorsal, carpo, S-261
iliopectíneo, S-276
palatofaríngeo, S-373, S-397, S-402, S-403
palatogloso, S-397, S-402, S-403
palmar
profundo, S-256, S-303, S-331, S-BP 51
superficial, S-227, S-253, S-257, S-303, S-331, S-BP 51
venoso superficial, S-304
plantar, S-296, S-297, S-303, S-333, S-BP 43, S-BP 53
pubis, S-475, S-477
superciliar, S-5
tendinoso
fascia pélvica, S-464, S-465, S-478, S-490
músculo elevador del ano, S-220, S-225, S-464, S-465, S-478, S-479, S-488, S-490, S-493
venoso
dorsal, S-266, S-304, S-334
palmar
profundo, S-332
superficial, S-332
plantar, S-334
posterior superficial, S-335
vertebral, lámina, T3.1
Área
hipotalámica lateral, S-81
intercondílea anterior, S-174
subcallosa, S-32, S-56
vestibular, S-41
Aréola, S-473
Arteria(s), S-4, S-302
de Adamkiewicz, S-23
alveolar
inferior, S-188, S-189, S-323, S-325, S-328, S-399, S-400, S-BP 59
rama
mentoniana, S-189, S-323
milohioidea, S-136, S-188, S-323
ramas dentarias, S-371
superior
anterior, S-189, S-371
media, S-189, S-371
posterior, S-63, S-188, S-189, S-323, S-371
angular, S-43, S-60, S-87, S-122, S-189, S-322, S-323
apendicular, S-425, S-439, S-440, S-BP 80
arqueada, S-289, S-291, S-292, S-297, S-333, S-467, S-BP 43, S-BP 53, S-BP 85
auricular
anterior, S-322
posterior, S-27, S-43, S-63, S-95, S-189, S-202, S-323, S-324, S-326
profunda, S-95, S-188, S-189, S-323, S-325
axilar, S-75, S-204, S-231, S-234, S-237, S-238, S-303, S-321, S-331, S-336, S-387, S-474, S-534, S-BP 49, S-BP 50, S-BP 98
basilar, S-23, S-43, S-44, S-45, S-46, S-52, S-326
radiología, S-39, S-BP 11, S-BP 12
ramas pontinas, S-48
braquial, S-227, S-234, S-237, S-239, S-244, S-249, S-303, S-474, S-551, T5.4, S-BP 50, S-BP 51
in situ, S-238
profunda, S-238, S-331, S-551, S-BP 50
pulso, S-303
rama muscular, S-238
braquiocefálica, S-321
bronquial, S-383, S-388, S-390, S-391, S-392
bucal, S-188, S-189, S-323
calcarina, S-47, S-48
callosomarginal, S-46, S-47
rama(s)
frontales, S-46
mediales, S-47
paracentral, S-47
carótida, S-324
común, S-43, S-67, S-70, S-71, S-72, S-73, S-76, S-77, S-79, S-80, S-188, S-193, S-195, S-196, S-205, S-307, S-309, S-321, S-322, S-323, S-324, S-326, S-329, S-339, S-387, S-389, S-410, S-525, S-526, S-527, S-535, T5.1
derecha, S-75, S-303, S-330, S-BP 49
izquierda, S-75, S-303, S-306, S-310, S-330, S-384, S-534
externa, S-27, S-43, S-63, S-67, S-71, S-72, S-73, S-76, S-77, S-80, S-95, S-188, S-189, S-190, S-191, S-322, S-323, S-324, S-326, S-328, S-371, S-396, S-399, S-400, S-401, S-525, S-526, S-527, S-BP 59
derecha, S-325, S-BP 49
esquema, S-324
izquierda, S-325

booksmedicos.org

Arteria(s) *(cont.)*
interna, S-27, S-30, S-43, S-44, S-45, S-46, S-47, S-48, S-52, S-63, S-67, S-70, S-71, S-72, S-73, S-76, S-77, S-78, S-79, S-80, S-87, S-95, S-187, S-188, S-322, S-323, S-324, S-326, S-363, S-366, S-400, S-525, S-526, S-527, T5.1, S-BP 8, S-BP 60
conducto carotídeo, S-133, S-134
derecha, S-47, S-BP 49
izquierda, S-47
porción
cavernosa, S-27, S-327
cerebral, S-327
cervical, S-327
comunicante, S-30
oftálmica, S-30
petrosa, S-327
petrosa, hueso temporal, S-327
radiología, S-39, S-BP 11, S-BP 12
rama
carotidotimpánica, S-43
meníngea, S-327
segmento cavernoso, S-30
pulso, S-303
carotidotimpánica, S-43, S-95, S-327
cecal
anterior, S-425, S-439, S-440, S-BP 80
posterior, S-425, S-439, S-440, S-BP 80
centrales
anterolaterales, S-44, S-45, S-46, S-48, S-327
anteromediales, S-45
posteromediales, S-45
retina, S-87, S-88, S-91, S-92
cerebelosa
anteroinferior, S-48, S-52
inferior
anterior, S-23, S-43, S-44, S-45, S-46, S-326
posterior, S-23, S-43, S-44, S-46, S-326
posterior, S-23
rama coroidea posterior
lateral, S-48
medial, S-48
posteroinferior, S-23, S-48
rama
amígdala cerebelosa, S-48
coroidea, S-48
vermiana inferior, S-48
superior, S-23, S-43, S-44, S-45, S-46, S-48, S-52, S-326
radiología, S-BP 12
rama
lateral, S-48
vermiana superior, S-48
cerebrales, S-28
anterior, S-43, S-44, S-45, S-46, S-47, S-48, S-50, S-326, S-327
izquierda, S-47
porción
poscomunicante, S-52
precomunicante, S-52
radiología, S-BP 11, S-BP 12
ramas
cingulares, S-47
frontales, S-47
orbitofrontales mediales, S-46
terminales, S-47
anterolateral, S-48
media, S-43, S-44, S-45, S-46, S-47, S-48, S-52, S-326, S-327
izquierda, S-47
radiología, S-BP 11, S-BP 12
rama(s), S-327
frontales, S-46, S-47
frontales y parietales, S-46
occipitotemporales, S-47
orbitofrontal, S-47
orbitofrontal lateral, S-47
parietales, S-46, S-47
prefrontales, S-47
temporales, S-46, S-47
posterior, S-43, S-44, S-45, S-46, S-47, S-48, S-52, S-326, S-327
radiología, S-BP 11, S-BP 12
rama(s)
dorsal, S-47
occipitotemporales, S-47
parietooccipital, S-47
temporales, S-47, S-48
cervical
ascendente, S-23, S-43, S-73, S-195, S-234, S-323, S-525, S-526, S-527, S-BP 49
profunda, S-23, S-43, S-BP 49
transversa. *Véase* Arteria transversa del cuello
cigomaticofacial, S-87, S-322
cigomaticoorbitaria, S-87, S-322
cigomaticotemporal, S-322
ciliares
anteriores, S-91, S-92
rama recurrente, S-92
posteriores, S-87
cortas, S-91, S-92
largas, S-91, S-92
circunfleja, S-314, S-317, S-318, S-BP 47
escápula, S-234, S-235, S-237, S-239, S-331, T5.4, S-BP 49, S-BP 50
humeral
anterior, S-234, S-235, S-237, S-238, S-239, S-331, S-BP 50
posterior, S-234, S-235, S-237, S-238, S-240, S-331, S-BP 50
ilíaca
profunda, S-218, S-271, S-333, S-490, S-BP 52
rama ascendente, S-336, S-341
superficial, S-211, S-213, S-270, S-333, S-336, S-341, S-BP 52
rama
atrioventricular, S-BP 47
marginal izquierda, S-317, S-318, S-BP 47
posterior (inferior), ventrículo izquierdo, S-317, S-318, S-BP 47
císticas, S-432, S-435, S-436, T5.3, S-BP 75, S-BP 77
variaciones, S-BP 75
colateral
cubital
inferior, S-331, S-BP 50
superior, S-331, S-BP 50
media, S-240, S-241, S-331, S-551, S-BP 50
radial, S-240, S-331, S-551, S-BP 50
colateral cubital
inferior, S-238, S-241, S-BP 51
superior, S-238, S-241, S-242, S-551, S-BP 51
cólica
derecha, S-439, S-440, S-463, S-BP 81, S-BP 82
izquierda, S-341, S-441, S-463, S-BP 81
media, S-418, S-433, S-436, S-439, S-440, S-528, S-BP 81, S-BP 82
rama
ascendente, S-440, S-441
descendente, S-440, S-441
variaciones, BP 81, BP 82
comunicante
anterior, S-43, S-44, S-45, S-46, S-47, S-52, S-326, S-327
radiología, S-BP 11, S-BP 12
posterior, S-30, S-43, S-44, S-45, S-46, S-47, S-48, S-52, S-326, S-327
radiología, S-BP 11, S-BP 12
conducto deferente, S-510, S-BP 94
conjuntival, S-91
posterior, S-92
coroidea
anterior, S-44, S-45, S-46, S-48, S-327
posterior
lateral, S-44
medial, S-44
coronarias, S-317, T5.2
derecha, S-306, S-309, S-310, S-314, S-317, S-318, S-BP 47
orificio, S-315
rama(s)
atrial, S-317
cono arterioso, S-BP 47
inferolaterales derechas, S-BP 47
marginal derecha, S-317, S-318, S-BP 47
nódulo AV, S-314, S-318, S-BP 47
nódulo SA, S-318, S-319, S-BP 47
nódulo sinoatrial, S-317
visión anterolateral, arteriografías, S-BP 47, S-BP 47
izquierda, S-317, S-318, S-BP 47
orificio, S-315
visión anterolateral, arteriografías, S-BP 47
orificio, S-316
radiología, S-318
variaciones, S-BP 48, S-BP 48
cremastérica, S-213, S-215, S-218, S-336, S-341, S-510
cricotiroidea, S-525
cubital, S-165, S-227, S-238, S-244, S-247, S-249, S-250, S-251, S-253, S-256, S-257, S-303, S-331, S-552, T5.4, S-BP 50, S-BP 51
pulso, S-303
rama
dorsal, carpo, S-261
palmar, S-256
carpo, S-249
profunda, S-165, S-227, S-331, S-250, S-251, S-257, S-BP 51
profunda, S-165
digitales
dorsales, S-261, S-289, S-291, S-292, S-297, S-333, S-553, S-BP 43, S-BP 53
palmares, S-250, S-331, S-BP 51
comunes, S-251, S-254, S-256, S-257, S-331, S-BP 51
propias, S-331, S-251, S-257, S-261, S-553, S-BP 51
plantares, S-293, S-297
comunes, S-294, S-295, S-297, S-BP 43
propias, S-294
ramas plantares propias, S-289, S-291, S-292
dorsal(es)
carpo, S-331, S-BP 51
clítoris, S-491, S-494, S-511
escápula, S-194, S-195, S-234, S-237, S-330, T5.4, S-BP 49
pene, S-501, S-504, S-509, S-510
profunda, S-BP 94
pie (pedia), S-289, S-291, S-292, S-297, S-303, S-333, S-BP 43, S-BP 53, S-BP 111
pulso, S-303
profunda, clítoris, S-491
encéfalo
corte frontal, S-46
visión
frontal, S-46
inferior, S-44
lateral, S-47
medial, S-47

booksmedicos.org

Arteria(s) *(cont.)*
rectal (anorrectal)
inferior, S-440, S-441, S-507, S-509, S-511, S-512, S-BP 94
media, S-341, S-440, S-441, S-463, S-490, S-507, S-508, S-509, S-BP 94
superior, S-341, S-419, S-440, S-441, S-463, S-490, S-517
rectas, S-421, S-439, S-440
plexo sobre ramas, S-455
recurrente
anterior, S-331
cubital
anterior, S-249, S-BP 50, S-BP 51
posterior, S-241, S-242, S-249, S-BP 50, S-BP 51
de Heubner, S-44, S-45, S-46, S-47
posterior, S-331
radial, S-238, S-247, S-249, S-331, S-BP 50, S-BP 51
tibial
anterior, S-289, S-333, S-BP 52, S-BP 53
posterior, S-333, S-BP 52, S-BP 53
renal, S-303, S-341, S-418, S-462, S-468, S-471, S-508, S-510, T5.3
derecha, S-437, S-450, S-459, S-531
izquierda, S-437, S-459, S-517, S-531, S-532
rama
anterior, S-467
pélvica, S-467
uretérica, S-467, S-468, S-531
variaciones, S-BP 88
retinaculares, S-278
inferior, S-278
posterior, S-278
superior, S-278
rodilla (geniculares)
descendente, S-271, S-333, S-554, S-BP 52, S-BP 53
rama
articular, S-270, S-BP 53
safena, S-270, S-BP 53
inferior
lateral, S-286, S-287, S-288, S-289, S-333, S-BP 52, S-BP 53
medial, S-270, S-271, S-285, S-286, S-288, S-289, S-333, S-BP 52, S-BP 53
media, S-333, S-BP 52, S-BP 53
superior
lateral, S-274, S-285, S-286, S-287, S-288, S-289, S-333, S-BP 52, S-BP 53
medial, S-270, S-271, S-274, S-284, S-285, S-286, S-288, S-289, S-333, S-BP 52, S-BP 53
sacras
lateral, S-23, S-341, S-468, S-507, S-509, S-BP 94
ramas espinales, S-23
media, S-341, S-440, S-441, S-468, S-490, S-507, S-509, S-529
sigmoideas, S-341, S-440, S-441, S-463
subclavia, S-23, S-43, S-72, S-73, S-76, S-193, S-194, S-195, S-204, S-205, S-234, S-235, S-237, S-303, S-307, S-309, S-323, S-326, S-328, S-336, S-339, S-358, S-387, S-389, S-410, S-474, S-525, S-527, S-535, S-BP 49, S-BP 49
derecha, S-68, S-330, S-390, S-526, S-BP 49
izquierda, S-310, S-330, S-391, S-393, S-526
surcos, S-BP 39
pulmón, S-388
subcostal, S-341
subcutánea, S-4
subescapular, S-234, S-235, S-237, S-331, S-BP 49, S-BP 50
sublingual, S-396, S-399
submentoniana, S-189, S-323
supraduodenal, S-435, S-436, S-438, S-439, S-528
supraescapular, S-43, S-194, S-195, S-234, S-235, S-237, S-525, S-526, S-527, T5.4, S-BP 49
supraorbitaria, S-43, S-60, S-82, S-87, S-122, S-189, S-322, S-323
suprarrenal
derecha, S-531
inferior, S-341, S-467, S-531, S-532
media, S-341, S-531, S-532
superior, S-208, S-341, S-531, S-532
supratroclear, S-43, S-60, S-82, S-87, S-122, S-189, S-322, S-323
talamogeniculadas, S-48
talamoperforantes, S-45, S-48
temporal
media, S-26, S-322
polar, S-47
profunda, S-26, S-323, S-325
anterior, S-63, S-188, S-189
posterior, S-63, S-125, S-188, S-189
superficial, S-26, S-27, S-43, S-60, S-63, S-72, S-73, S-80, S-95, S-122, S-188, S-189, S-323, S-324, S-325, S-326, S-328, S-371, S-396, S-399, S-BP 60
rama
frontal, S-87, S-322
parietal, S-322
tentorial, S-30
testicular, S-215, S-218, S-341, S-419, S-463, S-484, S-497, S-509, S-510, S-518, S-519, S-531, S-546, S-BP 94, S-BP 108
cubierta, peritoneo, S-215
izquierda, S-444, S-459
testículo, S-510
tibial, S-555, T5.4
anterior, S-286, S-289, S-291, S-292, S-303, S-333, S-335, S-555, S-BP 43, S-BP 52, S-BP 53, S-BP 109, S-BP 110
posterior, S-285, S-290, S-294, S-295, S-303, S-333, S-335, S-555, S-BP 43, S-BP 52, S-BP 53, S-BP 109, S-BP 110
pulso, S-303
ramas
calcáneas mediales, S-293
maleolares mediales, S-335
timpánica
anterior, S-43, S-63, S-95, S-188, S-189, S-323, S-325
inferior, S-71, S-95
posterior, S-95
rama estapedia, S-95
superior, S-63, S-95
tiroidea
inferior, S-43, S-72, S-99, S-195, S-234, S-324, S-326, S-525, S-526, S-527, T5.1, S-BP 49
superior, S-43, S-72, S-324, S-326, S-525, S-526, S-527
rama
cricotiroidea, S-323, S-525
laríngea, S-324
torácica
inferior, S-339
rama esofágica, S-339
interna, S-43, S-75, S-204, S-205, S-206, S-207, S-234, S-307, S-309, S-336, S-387, S-389, S-410, S-474, S-526, S-536, S-537, S-538, S-539, T5.2, S-BP 49
derecha, S-390
izquierda, S-391
ramas
intercostales anteriores, S-204
mamarias mediales, S-474
perforantes, S-203, S-205, S-206, S-235, S-474
larga, S-474
lateral, S-203, S-204, S-234, S-235, S-237, S-331, S-336, S-474, S-BP 50
ramas mamarias laterales, S-474
superior, S-204, S-234, S-237, S-331, S-BP 50
toracoacromial, S-203, S-204, S-231, S-234, S-237, S-BP 50
rama
acromial, S-234, S-331, S-BP 50
clavicular, S-331, S-BP 50
deltoidea, S-230, S-331, S-BP 50
pectoral, S-331, S-BP 50
toracodorsal, S-234, S-235, S-237, S-331, S-BP 49
transversa del cuello, S-194, S-195, S-234, S-237, S-525, S-527, S-BP 49
rama
profunda, S-BP 49
superficial, S-198, S-BP 49
tubárica, S-95
tuberotalámicas, S-45
umbilical, S-217, S-305, S-441, S-463, S-468, S-478, S-BP 94
derecha, S-BP 94
porción
ocluida, S-507, S-508
permeable, S-341, S-507, S-509
uretral, S-504, S-512
uterina, S-468, S-478, S-486, S-487, S-489, S-490, S-507, S-508, T5.3, S-BP 96
rama(s), S-511
ovárica, S-489
vaginales, S-511
vaginales, S-463, S-464, S-486, S-488, S-489, S-490, S-507, S-508, S-511
rama
uretérica, S-468
vesical inferior, S-464, S-468
vertebral, S-23, S-43, S-44, S-45, S-46, S-48, S-72, S-73, S-76, S-99, S-134, S-141, S-194, S-195, S-202, S-234, S-330, S-339, S-526, S-527, S-BP 21, S-BP 49, S-BP 98
derecha, S-326, S-BP 27
foramen magno, S-133
izquierda, S-326
plexo venoso, S-BP 27
porción cervical, S-326
radiología, S-BP 11, S-BP 12
ramas meníngeas, S-134
anterior, S-27, S-48, S-326
posterior, S-27, S-48, S-326
vesicales
inferior, S-341, S-441, S-463, S-490, S-508, S-509, S-510, S-BP 94
rama prostática, S-509
superior, S-217, S-441, S-463, S-468, S-490, S-507, S-508, S-509, S-BP 94
viscerales, S-BP 15
yeyunales, S-439, S-440, S-443
Arteriola(s), S-302, S-553
glomerular
aferente, S-BP 83, S-BP 85
eferente, S-BP 83, S-BP 85
intralobulillar, S-431
macular
inferior, S-91
superior, S-91
nasal
inferior, retina, S-91
superior, retina, S-91
pequeñas, S-302
periportal, S-431
portal, S-431
temporal
inferior, retina, S-91
superior, retina, S-91

booksmedicos.org

Articulación(es)
acromioclavicular, S-157
cápsula, S-157
atlantoaxoidea, S-BP 22, S-BP 23
lateral, S-141
cápsula, S-141, S-142
media, S-142
cavidad articular, S-BP 21
atlantooccipital, S-BP 20, S-BP 21
cápsula, S-141, S-142
cadera, S-170, T3.3
cápsula, S-278
ligamento(s), S-269
accesorios, S-268
iliofemoral, S-277
radiografía anteroposterior, S-171
carpometacarpiana, S-164, S-166
primera, S-BP 29
cigapofisaria, S-141, S-538, S-BP 22
cápsula, S-141, S-142, S-148
condílea, S-121
costocondrales, S-150, T3.2
costotransversa, S-535
cricotiroidea, S-375, S-377
esferoidea (enartrosis), S-121
esternoclavicular, S-156, S-385, S-535
disco articular, S-150
esternocostal (esternocondral), S-156, T3.2
cavidades articulares, S-150
glenohumeral. *Véase* Articulación del hombro
del hombro, S-233
cápsula, S-235, S-240
intercondrales, S-150
interfalángica (IF), S-181
distal (IFD), S-10, S-168, S-169, S-BP 29, S-BP 42
proximal (IFP), S-10, S-168, S-169, S-BP 29, S-BP 42
intermetacarpianas, S-166
manubrioesternal, S-150
mediocarpiana, S-164, S-166
metacarpofalángica (MCF), S-10, S-168, S-169, S-BP 29, S-BP 42
metatarsofalángica (MTF), S-181
primera, T3.3
plana, S-121
radiocarpiana, S-164, S-166
disco articular, S-164, S-166
radiocubital distal, S-166
sacroilíaca, S-171, S-476, S-477, S-481, T3.3, S-BP 103
radiología, S-138
silla de montar, S-121
sinoviales, tipos, S-121
talocrural (tobillo), T3.3
tarsometatarsianas, S-176, S-177
tejidos conectivos y cartílago, S-BP 30
articular, S-BP 30
temporomandibular, S-136, S-187, T3.1
cápsula articular, S-63, S-136, S-325, S-BP 37
disco articular, S-186, S-187, S-BP 37
transversa del tarso, S-177
trocoide, S-121
uncovertebrales, S-139, S-BP 22
xifoesternal, S-150
Asa
cervical, S-70, S-74, S-188, S-194, S-195, S-324
raíz
inferior, S-70, S-73, S-74, S-188, S-194, S-195, S-324, S-525, T2.8
superior, S-70, S-73, S-74, S-188, S-194, S-195, S-324, S-525
ramos infrahioideos, S-73
pectoral, S-237
subclavia, S-76, S-99, S-101, S-320, S-447
Asta
anterior, S-17, S-BP 16
coccígea, S-146
lateral, S-17, S-BP 16
occipital (posterior), S-35
posterior, S-17, S-BP 16
sacro, S-146
Asterión, S-125, T3.1
Astrágalo, S-176, S-177, S-178, S-179, S-BP 110
apófisis posterior, S-180
Atlas (C1), S-16, S-121, S-139, S-141, S-142, S-359, S-BP 20
apófisis transversa, S-140, S-141, S-193, S-201
arco
anterior, S-126, S-139, S-140, S-372, S-BP 19, S-BP 21, S-BP 22, S-BP 23, S-BP 27
radiología, S-39
posterior, S-140, S-202, S-BP 19, S-BP 21, S-BP 22
carilla articular
diente, S-140
inferior, S-BP 23
superior, S-140, S-BP 23
foramen
vertebral, S-140
transverso, S-140
ligamento
cruciforme, fascículo longitudinal
inferior, S-BP 21
superior, S-BP 21
transverso, S-142, S-BP 21
tubérculo, S-140
masa lateral, S-124, S-140
surco arteria vertebral, S-140
tubérculo
anterior, S-139, S-140, S-142
posterior, S-140, S-200, S-201
visión
anterior, S-137
inferior, S-140
lateral izquierda, S-137
posterior, S-137
superior, S-140
Atrio, S-316
derecho, S-306, S-308, S-309, S-310, S-311, S-313, S-315, S-316, S-321, S-390, S-534, S-538, S-539, S-540, S-BP 99
izquierdo, S-308, S-310, S-311, S-312, S-315, S-316, S-321, S-538, S-539, S-540, S-BP 98
vena oblicua (de Marshall), S-308, S-310, S-312, S-317
Auerbach, plexo. *Véase* Plexo mientérico
Aurícula. *Véase* Atrio
Auscultación
áreas precordiales, S-306
corazón, S-306
Axila, S-2, S-3, S-535, S-536, S-537
pared posterior, S-236
visión anterior, S-237
Axis (C2), S-16, S-121, S-139, S-141, S-142, S-202, S-359, S-BP 20
apófisis
articular inferior, S-140
espinosa, S-140, S-199, S-201, S-BP 21, S-BP 22
transversa, S-140
arco posterior, S-BP 23
carilla articular
inferior, masa lateral, S-140
superior, S-BP 23
cuerpo, S-140, S-141, S-BP 22, S-BP 23
vertebral, radiología, S-39
diente, S-124, S-126, S-139, S-140, S-372, S-BP 21
pedículo, S-140
porción interarticular, S-140
tubérculo posterior, apófisis transversa, S-193
visión
anterior, S-137, S-140
lateral izquierda, S-137
posterior, S-137
posterosuperior, S-140
Axolema, S-BP 3
Axones, S-BP 3
mielinizados, membrana celular, S-BP 4
Axoplasma. *Véase* Axones

B

Bartolino, glándula, S-505, S-511
Base del cráneo
forámenes y conductos, visión
inferior, S-133
superior, S-134
nervios, S-71
vasos, S-71
visión
inferior, S-131
superior, S-132
Basófilos, S-BP 44
Bastones, S-57
Bazo, S-321, S-343, S-386, S-415, S-416, S-417, S-430, S-433, S-434, S-459, S-532, S-543, S-547, S-548, T6.1, S-BP 25, S-BP 98, S-BP 99, S-BP 100, S-BP 101
arterias, S-435
borde
inferior, S-434
superior, S-434
dolor referido visceral, S-BP 5
extremidad
anterior, S-434
posterior, S-434
hilio, S-434
venas, S-442
Bifurcación traqueal, T7.1, S-BP 28
Boca, S-2
Bolsa
anserina, S-279, S-280
cadera, S-276
ciática, músculo
glúteo mayor, S-276
obturador interno, S-276
iliopectínea, S-170, S-276, S-277
infrarrotuliana
profunda, S-282
subcutánea, S-282
músculo semimembranoso, S-279, S-282
omental, S-417, S-418, S-429
corte transversal, S-417
estómago reflejado, S-416
receso superior, S-418, S-419, S-429
subacromial, S-157, S-239
subcutánea
calcánea, S-290
maléolo medial, S-290
olécranon, S-161
prerrotuliana, S-282
subdeltoidea, S-157
subtendinosa, S-282, S-290
ilíaca, S-276
músculo subescapular, S-157
suprarrotuliana, S-280, S-281, S-282
trocantérica, músculo glúteo mayor, S-276
extensión inferior, S-276
medio, S-276
Borde
acetabular, S-152, S-154, S-481
anal, S-226
infraorbitario, S-5
superior, S-155
supraorbitario, S-5, S-124, S-BP 19

booksmedicos.org

Botón(es)
gustativos, S-402
terminal, S-BP 3
Bowman, cápsula. *Véase* Cápsula glomerular
Brazo, S-2, S-3
arterias, S-BP 50, S-BP 50
cortes transversales seriados, S-551
músculos, compartimento
anterior, S-239
posterior, S-240
nervio radial, S-111
posterior región, S-10, S-183
región anterior, S-10, S-183
Bregma, S-128
Bronquio intermedio, S-BP 98, S-BP 99
Bronquíolos, S-380
respiratorios, S-392, S-BP 62
terminales, S-392, S-BP 62
fibras elásticas, S-BP 62
músculo liso, S-BP 62
Bronquios, S-20, S-21, S-380, S-BP 15
anterior, S-380
apical, S-380
apicoposterior, S-380
basal
anterior, S-380
anteromedial, S-380
lateral, S-380
medial, S-380
posterior, S-380
división superior, S-379
intermedio, S-388
intrapulmonar, S-379
lateral, S-380
lingular, S-379
inferior, S-380
superior, S-380
lobar
inferior, S-379
medio, S-379
superior, S-379
derecho, S-379, S-388, S-389
medial, S-380
nomenclatura, S-380
posterior, S-380
principal
derecho, S-358, S-379, S-383, S-390, S-393, S-410, S-537, S-539, S-540, S-BP 99
izquierdo, S-358, S-379, S-383, S-388, S-389, S-391, S-393, S-410, S-411, S-537, S-539, S-BP 98, S-BP 99
Buccinador, S-396, S-398, S-400, S-407, S-408
Buck, fascia. *Véase* Fascia (profunda) del pene
Bulbo
olfatorio, S-33, S-56, S-364, S-368, S-BP 61
contralateral, S-56
piloso, S-BP 1
superior, fosa yugular, S-133
Bulla etmoidal, S-361, S-362

C

C1. *Véase* Atlas
C2. *Véase* Axis
Cabeza, S-2, S-3
anatomía de superficie, S-5
arterias, S-323
carilla articular superior, S-BP 26
clavicular, músculo esternocleidomastoideo, S-5. *Véase también* Músculo pectoral
esqueleto óseo, S-359
estructuras con gran significación clínica, T4.1, T5.1, T6.1
humerocubital, S-227
ligamento radiado, S-BP 26
nervios
autónomos, S-77
cutáneos, S-185
radial, S-227
vasos y nódulos (ganglios) linfáticos, S-344
Cadera, S-2, S-3, S-BP 18
anatomía seccional, S-BP 108
corte transversal, S-BP 108
músculos, S-272, S-273
inserciones óseas, S-300, S-301
ósea, ligamentos, S-154
RM, S-182
TC 3D, S-182
Calcáneo, S-176, S-177, S-178, S-179, S-181, S-BP 110, T3.3
tuberosidad, S-181, S-295, S-296
Calcar avis, S-37, S-38
Cálices
mayor, S-462
menor, S-462
Calvaria, S-28
visión inferior y superior, S-128
Cámara
anterior
endotelio, S-89
globo ocular, S-89
ojo, S-82, S-88, S-90, S-91
posterior
globo ocular, S-89
ojo, S-82, S-88, S-90, S-91
vítrea, S-91
Camper, fascia, S-211, S-418, S-BP 90
Canal gástrico, pliegues longitudinales, S-414
Capa
adiposa (panículo adiposo) del tejido subcutáneo del abdomen (fascia de Camper), S-492, S-500, S-BP 90
membranosa del tejido subcutáneo del abdomen (fascia de Scarpa), S-492, S-500, S-501, S-BP 90
muscular
circular, S-223, S-226, S-455, S-BP 65, S-BP 68, S-BP 69
longitudinal, S-223, S-455, S-BP 65, S-BP 68, S-BP 69
odontoblástica, S-405
Capa (estrato)
basal, S-4
córnea, S-4
espinosa, S-4
granulosa, S-4
lúcida, S-4
Capilares, S-302
alveolares, S-BP 63
subpleurales, S-392
Capítulo (cóndilo), S-155, S-159, S-160
Cápsula
adiposa (perirrenal), S-461
articular, S-161, S-169, S-281, S-BP 30, S-BP 111
inserciones, S-282
membrana
fibrosa, S-121
sinovial, S-121
pie, S-181
externa, S-36
radiología, S-39
fibrosa, S-434
perivascular (de Glisson), S-430, S-431
glomerular (de Bowman), S-BP 83
lámina parietal, membrana basal, S-BP 83
interna, S-34, S-36, S-46, S-BP 18
brazo
anterior, S-36
radiología, S-39
posterior, S-36, S-BP 17
radiología, S-39
porción retrolenticular, S-36
rodilla, S-36
radiología, S-39
ótica, S-97
Cara, S-2
arterias, S-60
y venas superficiales, S-322
articular
astrágalo, S-178
carpiana, S-162
semilunar, S-153, S-154
superior, S-175
tiroidea, S-376, S-378
auricular, S-146
ilion, S-153
musculatura, S-BP 36
músculo, S-60
nervios, S-60
pélvica, S-146
sinfisaria, S-153, S-154
vascularización arterial, S-322
Cardias, S-414
nódulos (ganglios) linfáticos alrededor, S-348
Carilla
articular
cervical, S-140
inferior, S-143
superior, S-140
inferior, L4, S-148, S-BP 28
lumbar inferior, S-145
posterior, diente, S-142
superior de L5, S-BP 28
torácica superior, S-144
auricular
sacro, S-146
Carpo, S-2, S-3, S-BP 18
arterias, S-253, S-261
disección(es)
dorsal superficial, S-258
lateral superficial, S-259
palmares
profundas, S-251
superficiales, S-250
extensores, S-243
flexores, S-245
huesos, S-167
inervación cutánea, S-14
ligamentos, S-165, S-166, S-BP 29
movimientos, S-164
nervios, S-253, S-261
radiografías, S-168
región posterior (dorsal), S-10
tendones
extensores, S-260
flexores, S-253
Cartílago(s), S-380, S-BP 30
alar
mayor, S-122, S-360, S-362, S-BP 60
pilar
lateral, S-122
medial, S-122, S-360
menor, S-122
aritenoides, S-375, S-408
apófisis
muscular, S-375, S-376
vocal, S-375, S-376
articular, S-121, S-161, S-170, S-282, S-553, S-BP 30, S-BP 107
auricular, S-BP 60
corniculado, S-375, S-408
costales, S-149, S-150, S-151, S-156, S-541
primero, S-385, S-535
quinto, S-207, S-539
segundo, S-537
séptimo, S-358, S-387
sexto, S-230, S-358

booksmedicos.org

Cartílago(s) *(cont.)*
cricoides, S-190, S-191, S-359, S-372, S-375, S-376, S-378, S-379, S-385, S-389, S-407, S-408, S-411, S-412, S-525
arco, S-375
cara articular aritenoidea, S-375
lámina, S-373, S-374, S-375, S-376
epiglótico, S-359, S-375
laringe, S-375, T3.1
nasal accesorio, S-122
tabique nasal, S-122, S-360, S-BP 60
apófisis lateral, S-122, S-360, S-362
tiroides, S-5, S-190, S-191, S-359, S-372, S-374, S-378, S-379, S-385, S-389, S-407, S-408, S-411, S-412, S-525
asta
inferior, S-375
superior, S-373, S-374, S-375, S-407, S-409
lámina, S-375, S-376, S-409
línea oblicua, S-191
traqueales, S-359, S-379
tritíceo, S-375
Carúncula(s)
himeneal, S-488, S-491
lagrimal, S-82, S-83
sublinguales, S-396, S-397, S-399
Caudal, término de dirección y situación, S-1
Cavidad(es)
abdominal, S-BP 2
abdominopélvica, S-BP 2
articular, S-282, S-553, S-BP 21
articulación esternoclavicular, S-156
bucal, S-358, S-360, S-368, S-372, S-394, S-BP 61
inervación aferente, S-406, S-BP 6
inspección, S-397
techo, S-398
corporales, S-BP 2
dorsal, S-BP 2
ventral, S-BP 2
craneal, S-BP 2
glenoidea, S-233
escápula, S-149, S-157, S-158
infraglótica, S-378
medular, S-BP 31
nasal, S-83, S-358, S-367, S-370, S-BP 7, S-BP 61
arterias, S-BP 59
tabique nasal óseo, S-BP 59
fibras postsinápticas, S-366
huesos, S-370
inervación autónoma, S-366
nervios, S-364, S-365
pared
lateral, S-361, S-362, S-363, S-364
medial, S-360
suelo, S-361
vasos, S-363
orbitaria, S-369, S-370
pélvica, S-BP 2
hombre, S-484
pericárdica, S-308, S-539, S-BP 2
pleural, S-539, S-BP 2
receso
costodiafragmático, S-207, S-385, S-386, S-390, S-391
costomediastínico, S-207
derecho, S-385
izquierdo, S-385
septum pellucidum, S-26
sinoviales, S-142, S-BP 26
timpánica, S-66, S-67, S-93, S-94, S-95, S-97, S-366, S-BP 8, S-BP 9
pared
laberíntica, S-BP 8
lateral, S-BP 8
medial, S-BP 8
promontorio, S-93
torácica, S-BP 2
Cavum trigeminal, **radiología**, S-39
Celdillas
etmoidales, S-124, S-367, S-368, S-369, S-BP 7, S-BP 61
anteriores, S-86
medias, abertura, S-361, S-362
posteriores, aberturas, S-362
mastoideas, S-71, S-95, S-124, S-126, S-BP 8, S-BP 22, S-BP 60
timpánicas, S-BP 8
Célula(s)
alveolar
tipo I, S-BP 63
tipo II, S-BP 63
amacrinas, S-57
bipolares, S-57
bulbo olfatorio, S-56
ciliadas (pilosas)
externas, S-97
internas, S-97
endotelial, S-BP 30, S-BP 63
epitelial
parietal, S-BP 83
visceral, S-BP 83
ganglionares, retina, S-57
granulosa, S-56
horizontales, S-57
lúteas, S-529
mesangial, S-BP 83
miosatélite, S-BP 34
mitral, S-56
mucosas, S-BP 67
cuello, S-BP 67
muscular lisa, S-BP 45
olfatorias, S-56
parietal, S-BP 67
en penacho, S-56
periglomerular, S-56
pigmentarias de la retina, S-57
pilar (bastones), S-97
plasmática, S-BP 30
postsináptica, S-BP 3
principal, S-BP 67
satélite, S-BP 3
sustentaculares (de Sertoli), S-530
yuxtaglomerulares, S-BP 83
Células G neuroendocrinas, S-BP 67
Cemento, S-405
Centro tendinoso del diafragma, S-207, S-393
Cerebelo, S-32, S-37, S-41, S-42, S-51, S-98, S-BP 23
amígdala, S-42, S-49
cuarto ventrículo, S-42
fisura
horizontal, S-42
posterolateral, S-42
primaria, S-42
secundaria, S-42
flóculo, S-40, S-42
língula, S-42
lobulillo
cuadrangular
anterior, S-42
posterior, S-42
digástrico, S-42
semilunar
inferior, S-42
superior, S-42
lóbulo
anterior, S-42
fisura
horizontal, S-42
primaria, S-42
lobulillo cuadrangular, S-42
floculonodular, S-42
posterior, S-42
radiología, S-39, S-BP 12
velo medular
inferior, S-42
superior, S-42
vermis, S-41
culmen, S-41
declive, S-41
folium, S-41
língula, S-41
lobulillo central, S-41
nódulo, S-41
pirámide, S-41
túber, S-41
úvula, S-41
Cerebro
borde inferior (inferolateral), S-33
lóbulo
frontal, S-31
occipital, S-31
parietal, S-31
temporal, S-31
polo
frontal, S-31, S-33
occipital, S-31, S-33
temporal, S-31, S-33
Ciclo
menstrual, S-BP 95
ovárico, S-BP 95
uterino, S-BP 95
Ciego, S-68, S-423, S-424, S-425, S-426, S-427, S-428, S-483, S-484, S-BP 69, S-BP 102, S-BP 103
dolor referido visceral, S-BP 5
irrigación arterial, S-BP 80
pliegue vascular, S-425
Cifosis
sacra, S-137
torácica, S-137
Cintura
escapular (pectoral), S-120
pélvica, S-120
Circulación
posnatal, S-305
prenatal, S-305
sanguínea intrapulmonar, esquema, S-392
Círculo arterial cerebral (polígono de Willis), S-44, S-45, T5.1
Circunvolución. *Véase* Giro(s)
Cisterna
cerebelobulbar posterior (magna), S-35
vena, S-49
cuadrigémina, S-35
radiología, S-BP 12
interpeduncular, S-35
radiología, S-BP 12
prepontina, S-35
quiasmática, S-35
quilo, S-343, S-352, S-353, S-BP 56
Cistouretrografía, S-BP 87
Claustro, S-36
Clavícula, S-5, S-7, S-10, S-120, S-121, S-149, S-150, S-155, S-156, S-157, S-158, S-184, S-190, S-191, S-192, S-197, S-203, S-204, S-205, S-230, S-231, S-232, S-233, S-234, S-236, S-237, S-321, S-358, S-385, S-386, S-387, S-390, S-391, S-473, S-534, S-535, T3.2, T3.3, S-BP 22, S-BP 99
borde
anterior, S-156
posterior, S-156
cara
acromial, S-156
articular esternal, S-156
cuerpo, S-156
extremidad
acromial, S-156
esternal, S-156
inserciones musculares, S-264

booksmedicos.org

Clavícula *(cont.)*
nivel, S-19
tubérculo conoideo, S-156
Clítoris, S-224, S-493, S-494
arteria
dorsal, S-511
profunda, S-511
cuerpo, S-485, S-506
fascia, S-491
frenillo, S-491
glande, S-491, S-506
ligamento suspensorio, S-492, S-493, S-494
nervio dorsal, S-104, S-514, S-516
pilar, S-465, S-485, S-486, S-488, S-493, S-494
prepucio, S-486, S-491, S-506
vena dorsal profunda, S-220
Clivus, S-132, S-142, S-BP 23
radiología, S-39
Cloquet/Rosenmüller, nódulo (ganglio) linfático, S-352
Coágulo sanguíneo, S-529
Coanas, S-130, S-131, S-187, S-360, S-361, S-373, S-398, S-409, S-BP 10
Cóccix, S-16, S-18, S-120, S-146, S-151, S-152, S-154, S-220, S-221, S-475, S-476, S-479, S-493, S-BP 104, S-BP 108
apófisis transversa, S-146
vértice, S-9, S-224, S-477, S-480, S-482, S-500, S-502, S-549
visión
anterior, S-137
lateral, S-137
posterior, S-137
Cóclea, S-71, S-96, S-98, S-BP 9
conducto, S-BP 9
corte a través de una espiral, S-97
helicotrema, S-93, S-96, S-97, S-BP 9
modiolo, S-97
ósea, S-97
rampa
timpánica, S-93, S-BP 9
vestibular, S-93, S-BP 9
trayecto del sonido, S-93
Codo, S-2, S-3, S-BP 18
huesos, S-159
ligamentos, S-161
radiografías, S-160
región, anterior y posterior, S-10
Cojinetes de grasa, S-161
Cola
caballo, S-16, S-18, S-22, S-545, T2.2
espacio subaracnoideo, S-BP 25
radiología, S-138
páncreas, S-528, S-BP 101
Colágeno
fibras, tejidos conectivos y cartílago, S-BP 30
laminillas, anillo fibroso, S-148
pared arterial, S-BP 45
Colículo
facial, S-41
inferior, S-32, S-37, S-40, S-41, S-49
brazo, S-37
seminal, S-465, S-BP 93
superior, S-32, S-33, S-37, S-40, S-41, S-48, S-49, S-54, S-78, T2.1
brazo, S-37
Colles, fascia, S-221, S-222, S-224, S-495, S-500, S-501, S-502, S-504, S-511, S-512, S-520, S-BP 90
Colon, S-459, T8.1
ascendente, S-68, S-420, S-423, S-424, S-428, S-483, S-484, S-546
dolor referido visceral, S-BP 5
lecho, S-419
localización, dolor visceral referido, S-BP 5
capa muscular circular, S-426
descendente, S-20, S-21, S-420, S-424, S-428, S-459, S-461, S-483, S-484, S-517, S-543, S-544, S-548, S-BP 102
sigmoide, S-20, S-21, S-221, S-223, S-225, S-226, S-423, S-424, S-428, S-483, S-486, S-513, S-517, S-529
dolor referido visceral, S-BP 5
variaciones, posición, S-BP 72
transverso, S-417, S-418, S-422, S-423, S-424, S-428, S-432, S-433, S-434, S-443, S-543, S-544
Columna(s)
anales (de Morgagni), S-226
cervical, radiografías, S-BP 22
boca abierta, S-BP 23
RM, S-BP 23
fórnix, S-48
lumbar, RM, S-BP 25
sagital potenciada en T2, S-138
renal (de Bertin), S-462, S-BP 85
toracolumbar
L3, placa terminal
inferior, S-BP 28
superior, S-BP 28
radiografía
anteroposterior, S-138
lateral, S-BP 28
vertebral, S-120, S-137, S-155
venas, S-25, S-330
Comisura, S-BP 16
anterior, S-32, S-41, S-51, S-56, S-524
blanca anterior, S-BP 16
cúspides, válvula semilunar, S-315
habenular, S-32, S-37, S-41
hipocampo, S-38
posterior, S-32, S-37, S-41
Compartimento vasculonervioso, S-551
Complejo olivar inferior, S-55
Comunicaciones venosas, cuerpo de C3, S-BP 27
Cóndilo(s)
fémur
lateral, S-172, S-173, S-280, S-281, S-283
medial, S-172, S-173, S-280, S-281, S-283
mandíbula, S-126
occipital, S-70, S-129, S-130, S-131, S-132, S-193, S-BP 10
carilla articular superior, S-140
masa lateral, carilla articular superior, S-140
peroné
lateral, S-175
medial, S-175
rodilla
lateral, S-BP 32
medial, S-BP 32
tibia
lateral, S-174, S-272, S-283
medial, S-173, S-280, S-283
Conducción antidrómica, S-BP 15
Conductillo(s)
aberrante, S-498
biliar(es), S-431
intralobulillares, S-431
periportal, S-431
eferentes, S-498
lagrimales, S-83
mastoideo, S-131, S-133
timpánico, S-131, S-133
vestibular, orificio, S-98, S-129
interno, S-96
Conducto(s)
aductor, S-270, S-334
alveolares, S-BP 62
abertura, S-BP 62
anal, S-226, T8.1
arterias, S-441
muscularis mucosae, S-225, S-226
venas, S-445
arterioso, S-305
auditivo
externo, S-93, S-94, S-97, S-125, S-131, S-BP 9, S-BP 37, T2.1
óseo, S-125, S-359
interno, S-65, S-66, S-93, S-129, S-134, S-BP 9
radiología, S-BP 12
biliares
extrahepáticos, S-432
interlobulillares, S-431
bulbouretrales, S-503
carotídeo, S-133, S-134
orificio externo, S-131
central, S-55
médula espinal, S-35, S-41
cervical, S-487
cístico, S-429, S-432, S-433, S-435, S-436, S-BP 100
variaciones, S-BP 74
coclear, S-93, S-96, S-97, S-98
pared externa, S-97
colector, S-BP 84, S-BP 85
colédoco, S-20, S-21, S-68, S-417, S-419, S-420, S-421, S-429, S-430, S-432, S-433, S-435, S-436, S-438, S-542, T8.1, S-BP 69, S-BP 74, S-BP 101
esfínter, S-432
condíleo, S-131, S-134
deferente, S-216, S-218, S-221, S-341, S-347, S-463, S-465, S-472, S-484, S-495, S-497, S-498, S-499, S-505, S-509, S-517, S-518, S-519, S-BP 41, S-BP 94, S-BP 108, T10.1
arterias, S-441, S-497, S-509, S-510, S-BP 94
cubierto por peritoneo, S-215
vestigio, S-505
endolinfático, S-96, S-97, S-134
epididimario, S-498
eyaculador, S-503, S-BP 93
orificio, S-505
uretra prostática, S-549
femoral, S-347
nódulo (ganglio) linfático (de Cloquet), S-218
frontonasal, abertura, S-362
galactóforos, S-473
glándula sudorípara, S-4
hepático
accesorio, S-BP 74
común, S-429, S-430, S-432, S-436, S-BP 69, S-BP 75
derecho, S-432, S-433
izquierdo, S-432, S-433
variaciones, S-BP 74
hialoideo, S-88
incisivo, S-129, S-189, S-360, S-361, S-364, S-365, S-371, S-372, S-BP 59
inguinal, S-215, S-218, S-BP 108
linfático derecho, S-343, S-349, S-350, S-BP 56
mesonéfrico (de Wolff), S-499, S-505
nasofrontal, abertura, S-369
nasolagrimal, S-83
abertura, S-83, S-361, S-362
nervio
facial, S-66
prominencia, S-94, S-BP 8
hipogloso, S-129, S-131, S-133, S-134, S-BP 21
obturador, S-154, S-220, S-271, S-464, S-479, S-481, S-490, S-507, S-BP 96
óptico, S-123, S-129, S-134
osteónico (de Havers), S-BP 31
pancreático, S-432, S-433, S-BP 74, S-BP 101
accesorio (de Santorini), S-421, S-433, S-BP 73
esfínter, S-432
variaciones, S-BP 73, S-BP 74
de Wirsung, S-421, S-433, S-BP 69, S-BP 73

booksmedicos.org

Conducto(s) *(cont.)*
papilar, S-BP 84, S-BP 85
paramesonéfrico (de Müller), S-505
parotídeo, S-396
papila, S-397
de Stenon, S-64, S-186, S-187, S-323
pilórico, S-415, S-542
prostáticos, S-503
pterigoideo, S-371
arteria, S-71, S-95, S-189, S-327
nervio (vidiano), S-61, S-65, S-67, S-71, S-77, S-79, S-81, S-95, S-364, S-365, S-366
pudendo (de Alcock), S-225, S-441, S-512, S-520
nervio pudendo, S-512, S-516
vasos pudendos internos, S-512
radiculares, S-405
reuniens, S-97
sacro, S-146, S-481
semicircular
membranoso, S-93
anterior, S-96, S-97, S-98
lateral, S-96, S-97, S-98
ampolla, S-66
posterior, S-96, S-97, S-98
ampolla, S-66
superior, ampolla, S-66
óseo
anterior, S-71, S-96, S-97, S-98
plano, S-98
lateral, S-96, S-97, S-98
prominencia, S-93, S-BP 8
posterior, S-96, S-97, S-98
plano, S-98
submandibular (de Wharton), S-396, S-397, S-400, S-401
torácico, S-101, S-105, S-204, S-207, S-219, S-307, S-340, S-343, S-344, S-350, S-351, S-352, S-353, S-387, S-389, S-391, S-410, S-535, S-536, S-537, S-538, S-539, S-541, T6.1, S-BP 56, S-BP 98, S-BP 100
arco, S-389
venoso, S-305
vertebral, S-144, S-145, S-547, S-BP 2
Conexiones intertendinosas, S-260
Confluencia de los senos, S-29, S-30, S-49, S-50, S-98
Conjugado
diagonal, S-477
recto, S-477
Conjuntiva, S-92
bulbar, S-82, S-88, S-89, S-91, S-92, S-BP 7
palpebral, S-82, S-BP 7
inferior, S-82
superior, S-82
Cono(s), S-57
arterioso, S-306, S-309, S-311, S-312, S-314, S-316
axónico, S-BP 3
elástico, S-375, S-376, S-378
luminoso, S-94
medular, S-16, S-18, S-544, T2.2
radiología, S-138
«Constricción del corsé», hígado, S-BP 71
Contorno corporal, S-BP 97
Cooper, ligamento. *Véase* Ligamento pectíneo
Corazón, S-20, S-21, S-68, S-302, S-411, S-522, S-BP 15
angiografías TC, S-321
auscultación, S-306
base y cara diafragmática, S-310
borde
derecho, S-385
inferior, S-309
izquierdo, S-309, S-385
complejo valvular, S-314, S-315
diástole, S-302
in situ, S-307
inervación, S-320
orejuela
derecha, S-306
izquierda, S-306
radiografías, S-321
sistema de conducción, S-319
vértice, S-306, S-309, S-310, S-538
visión anterior, S-309
Cordón
espermático, S-215, S-217, S-501, S-502, S-549, S-BP 104
arterias, S-336
fascia espermática externa, S-211, S-216, S-512
venas testiculares, S-510
foliculogénico, S-529, S-BP 96
genital, S-505
Córnea, S-82, S-88, S-89, S-91, S-92, S-BP 7
Cornete (concha) nasal
inferior, S-83, S-123, S-124, S-129, S-130, S-358, S-361, S-362, S-367, S-368, S-369, S-370, S-373, S-BP 60, S-BP 61
apófisis etmoidal, S-362
medio, S-83, S-123, S-129, S-358, S-361, S-362, S-367, S-368, S-369, S-370, S-BP 61
superior, S-358, S-361, S-362, S-367, S-370
supremo, S-358, S-370
Coroides, S-88, S-90, S-91
Corona radiada, S-BP 96
Corpúsculo
lamelar (de Pacini), S-4
polar, S-BP 89
renal
cortical, S-BP 84
histología, S-BP 83
yuxtamedular, S-BP 84
táctil (de Meissner). *Véase* Meissner, corpúsculo
Corteza
cerebral, giro poscentral, S-BP 17
pelo, S-BP 1
piriforme, S-56
renal, S-420, S-462, S-543, S-BP 84
sensitiva, S-81
suprarrenal, S-BP 97
Costilla(s), S-120, S-306, S-417, S-536, S-537, T3.2
ángulo, S-149, S-BP 39
articulaciones asociadas, S-150
cabeza, S-149, S-BP 39
costilla inferior, S-150
ligamento radiado, S-150
carilla articular superior, S-BP 26
cervical, variaciones, S-BP 38
cuarta, S-149
cuello, S-149, S-BP 39
cuerpo, S-149
décima, S-149
duodécima, S-16, S-149, S-151, S-199, S-208, S-277, S-460, S-461
radiología, S-138
falsa, S-149
flotante, S-149
inserciones musculares, S-BP 39
ligamento
intraarticular, S-150
radiado, S-BP 26
novena, S-149, S-434, S-BP 28
octava, S-149, S-539
primera, S-16, S-106, S-139, S-149, S-156, S-193, S-237, S-307, S-338, S-358, S-359, S-385, S-386, S-390, S-391, S-410, S-525, S-BP 22, S-BP 38
surco, pulmón, S-388
quinta, S-149, S-306
segunda, S-149, S-156, S-197, S-473
séptima, S-144, S-149, S-538
sexta, S-149, S-150, S-473
ángulo, S-150
cabeza, S-150
cuello, S-150
tubérculo, S-150
carilla
articular, S-150
inferior, S-150
superior, S-150
surco costal, S-150
tercera, S-149
tubérculo, S-149, S-BP 39
undécima, S-149, S-460
verdadera, S-149
Cowper, glándula, S-495, S-503, S-504, S-530
Craneal, término de dirección y situación, S-1
Cráneo, S-120
corte sagital medio, S-129
huesos asociados, S-120
línea nucal superior, S-200, S-201
orientación, laberinto, S-98
radiografías
proyección
lateral, S-126
posterior, S-124
de Waters, S-124
recién nacido, S-127
reconstrucción, S-BP 19
visión
anterior, S-123
lateral, S-125
posterior y lateral, S-130
Cresta
frontal, S-128, S-132, S-360
ilíaca, S-6, S-8, S-9, S-11, S-146, S-151, S-152, S-153, S-154, S-198, S-199, S-200, S-201, S-210, S-267, S-272, S-273, S-274, S-275, S-277, S-459, S-460, S-461, S-475, S-BP 102
labio
externo, S-151, S-153, S-154, S-475
interno, S-151, S-153, S-154, S-475
línea intermedia, S-151, S-153, S-154, S-475
tubérculo, S-151, S-153, S-154, S-475
infratemporal, S-125
intertrocantérica, S-170, S-275
interuretérica, S-465
obturadora, S-153, S-154
occipital
externa, S-130, S-131
interna, S-132
palatofaríngea (de Passavant), S-408
pubis, S-216, S-481
sacra
intermedia, S-146
lateral, S-146
media, S-146, S-154, S-220
supracondílea
lateral, S-155, S-159
medial, S-155, S-159
supramastoidea, S-125
supraventricular, S-311, S-316
terminal, S-311, S-319
uretral, S-503
Criptas intestinales (de Lieberkühn), S-BP 69
Crista galli, S-129, S-132, S-367
radiología, S-39
Cromátides recombinantes, S-BP 89
Cromosomas homólogos, S-BP 89
Cúbito, S-120, S-121, S-159, S-160, S-161, S-162, S-163, S-164, S-165, S-166, S-168, S-241, S-243, S-245, S-246, S-248, S-256, S-260, S-262, S-263, S-552, T3.3, S-BP 29
apófisis
coronoides, S-159
estiloides, S-162, S-168

booksmedicos.org

Cúbito *(cont.)*
borde
anterior, S-162
interóseo, S-162
cabeza, S-246
cara anterior, S-162
cuerpo, S-160
escotadura radial, S-159, S-162
olécranon, S-10, S-111, S-159, S-160, S-162
tuberosidad, S-159
Cuello, S-2, S-3, S-155, S-183, S-BP 18
anatomía de superficie, S-5
anatómico, S-155
arterias, S-323
escápula, S-149
estructura(s)
con gran significación clínica, T4.1, T5.1, T6.1
ósea, S-359
láminas fasciales, S-196, S-329
músculos, visión
anterior, S-190
lateral, S-192
nervios, S-194, S-195
autónomos, S-76
cutáneos, S-185
nódulos (ganglios) linfáticos, S-344
región anterior, S-5
triángulo posterior, S-199, S-203
útero (cérvix), S-515
venas superficiales, S-329
Cuerda(s)
oblicua, S-162
tendinosas, S-311, S-312, S-313, S-315
tímpano, S-59, S-62, S-63, S-65, S-66, S-73, S-77, S-79, S-81, S-94, S-95, S-188, S-399, S-BP 8
nervio intermedio, S-66
Cuero cabelludo, S-184, S-322
arterias, T5.1
y venas superficiales, S-322
piel, S-184
tejido subcutáneo, S-184
Cuerpo(s)
adiposo
infrarrotuliano, S-280, S-281, S-282
órbita, S-368, S-BP 7, S-BP 61
pararrenal, S-461, S-545
suprarrotuliano, S-282
albicans, S-487, S-529
amigdalino, S-36, S-38, S-56, S-81
calloso, S-32, S-34, S-37, S-46, S-48
arteria cerebral posterior, rama dorsal, S-47, S-48
esplenio (rodete), S-32, S-33, S-36, S-38, S-41, S-48, S-49, S-50, S-51
radiología, S-39
pico, S-32, S-46, S-50
radiología, S-39
rodilla, S-32, S-33, S-36, S-38, S-51
radiología, S-39
surco, S-32
tronco, S-32, S-46
radiología, S-BP 12
venas dorsales, S-49, S-51
carotídeo. *Véase* Glomus carotídeo
cavernoso, S-491, S-495, S-501, S-503, S-504
pene, S-502
ciliar, S-88, S-89, S-90, S-91
orbículo ciliar, S-90
vasos sanguíneos, S-91
esponjoso, S-465, S-495, S-501, S-502, S-503
estriado, S-46
fórnix, S-34
geniculado
lateral, S-33, S-36, S-37, S-40, S-41, S-44, S-48, S-49, S-50, S-57, S-78
medial, S-33, S-36, S-37, S-40, S-41, S-44, S-48, S-49, S-50
lamelares, S-BP 63
lúteo, S-487, S-BP 95
embarazo, S-529
menstruación, S-529
mamilares, S-32, S-33, S-34, S-38, S-40, S-368, S-523, S-524
radiología, S-39, S-BP 12
perineal, S-221, S-224, S-464, S-466, S-482, S-492, S-493, S-495, S-496, S-502, S-504, S-512, T4.2, S-BP 90
residual, S-530
vértebra lumbar, S-148
vertebral, S-BP 25
cara posterior, S-BP 26
cervical, S-139, S-143, S-BP 20
de L2, S-545
de L3, S-BP 24
lumbar, S-145
rama, S-24
arteria intercostal posterior, S-24
de S1, S-138
de T12, S-138
torácico, S-23
cuarto, S-390
vítreo, S-88
Cúmulo ooforo, S-BP 96
Cuña, S-32
Cúpula cóclea, S-96
Curvatura
mayor, S-415
menor, nervio
anterior, S-447
posterior, S-447
Cutícula, S-4, S-BP 112
pelo, S-4, S-BP 1

D

Dartos
escroto, S-211, S-212, S-213, S-224, S-495, S-497, S-498, S-500, S-512, S-BP 90
pene, S-495, S-497, S-500, S-501, S-502
Dedo(s)
gordo del pie, S-168, S-BP 18
mano, S-553, S-BP 18
anular, S-168
arteriolas, S-553
índice, S-168
meñique, S-168
pulpejo, S-553
ramos, nervios, S-553
tabiques, S-553
tendón(es)
extensores, S-255
flexor, S-255
vaina
fibrosa, tendón, S-254, S-553
sinovial, S-252, S-254, S-553
tendinosa, S-254
meñique, vaina sinovial, S-251
laterales, S-19
mediales, S-19
pie, S-BP 18
falanges del dedo gordo, S-181, S-298
vainas fibrosas, S-294
Dendrita, S-BP 3
Denonvilliers, fascia, S-495
Dentina, S-405
Dermatomas, S-19
miembro
inferior, S-12
superior, S-12
niveles principales, S-19
Dermis, S-4
Desarrollo
musculatura, S-BP 97
útero, S-BP 91
Descemet, membrana, S-89
Desmosoma, S-BP 45
Diafragma, S-101, S-113, S-205, S-217, S-219, S-307, S-321, S-336, S-339, S-340, S-342, S-353, S-358, S-387, S-389, S-390, S-391, S-393, S-410, S-411, S-413, S-415, S-416, S-417, S-429, S-434, S-456, S-459, S-460, S-517, S-534, S-541, T4.2, S-BP 2, S-BP 28, S-BP 64, S-BP 70, S-BP 98, S-BP 99
cara
abdominal, S-208
torácica, S-207
centro tendinoso, S-208, S-219, S-418
cúpula
derecha, S-385, S-386
izquierda, S-385, S-386
dolor referido visceral, S-BP 5
hiato esofágico, S-103
pélvico, S-483, S-485, S-495, T4.2
fascia, S-222
inferior, S-223, S-225, S-492, S-493, S-502, S-512
superior, S-223, S-478, S-490
hombre, S-481
mujer, S-220, S-479, S-480
músculo elevador del ano, S-502
rafe, S-479, S-480
pilar, S-461, S-545, S-BP 25
derecho, S-208, S-219, S-393, S-410, S-422, S-BP 98
izquierdo, S-208, S-219, S-393, S-410, S-422
porción
costal, S-205, S-208
esternal, S-205, S-208
lumbar, S-208
urogenital, S-509
Diámetro
oblicuo, S-477
transverso, S-477
Diente(s), S-142, S-394, S-404, S-405, S-BP 27
anomalías, S-BP 21
atlas, S-140
axis, S-121, S-124, S-126, S-139, S-140, S-BP 22, S-BP 23
canino, S-404, S-405
carilla articular posterior, S-142
corona, S-405
cuello, S-405
deciduos, S-404
hipoplásico, S-BP 21
incisivos, S-405
ligamento apical, S-142, S-372, S-408, S-BP 21
molar, S-370, S-405
primero, S-367, S-404
segundo, S-404
tercero, S-404
permanentes, S-404
premolar, S-405
primero, S-404
segundo, S-404
raíz, S-369, S-405
Díploe, S-128
Disco(s)
articular, S-63, S-136, S-BP 29, S-BP 37
articulación esternoclavicular, S-156
intervertebral(es), S-145, S-148, T3.1, S-BP 24, S-BP 26
C6/C7, S-BP 22, S-BP 23
cervicales, S-139, S-141
L1/2, corte transversal, S-544
L4/L5, S-BP 28
L5/S1, T3.2
lumbares, S-146
L2/L3, S-138
lumbosacros, S-154
T3/T4, S-536
T4/T5, S-537

booksmedicos.org

Disco(s) *(cont.)*
T12/L1, corte transversal, S-543
torácicos, S-207
óptico, S-91, S-BP 7
Distal, término de dirección y situación, S-1
División
autónoma, S-15
cervicofacial, S-64
parasimpática, S-15
simpática, S-15
temporofacial, S-64
Dolor referido visceral, S-BP 5
localizaciones, S-BP 5
Dorso, S-3, S-164
anatomía de superficie, S-6
estructuras con gran significación clínica, T4.1, T5.1
músculos
plano(s)
intermedios, S-200
profundos, S-201, S-BP 25
superficial, S-199
profundos (intrínsecos), T4.1
nervios, S-198
pie, S-291, S-292
región
escapular, S-6
infraescapular, S-6
lumbar, S-6, S-545
sacra, S-6
vertebral, S-6
superficial, S-183
Drenaje linfático
faringe, S-345
lengua, S-345
mama, S-349
próstata, S-357
pulmones, S-350
Duodeno, S-68, S-415, S-417, S-419, S-420, S-421, S-429, S-430, S-433, S-459, S-461, S-463, S-532, S-547, S-548, T8.1, S-BP 69
arterias, S-438
capa muscular
circular, S-432
longitudinal, S-414, S-432
dolor referido visceral, S-BP 5
in situ, S-420
inervación, S-448
autónoma, S-448-449, S-450
mesenterios y músculo suspensorio, S-422
músculo suspensorio, S-422
porción
ascendente, S-420, S-421, S-422
descendente, S-416, S-420, S-421, S-422, S-432, S-545
horizontal, S-418, S-420, S-421, S-422
superior, S-414, S-420, S-421, S-432, S-542
venas, S-442
Duramadre, S-17, S-22, S-24, S-26, S-27, S-28, S-35, S-56, S-94, S-97, S-330, S-360, S-BP 23, S-BP 27
craneal, S-35
espinal, S-35, S-545
hoja
meníngea, S-26, S-28
perióstica, S-26, S-28
radiología, S-138

E

Eminencia
arqueada, S-93, S-132
colateral, S-37
hipotenar, S-10
iliopúbica, S-151, S-152, S-153, S-154, S-170, S-475, S-481
intercondílea, S-174, S-175, S-281, S-283
medial, S-41
piramidal, S-94, S-95, S-BP 8
tenar, S-10
Encéfalo, S-15, S-302, S-368, S-BP 61
arterias, S-326
corte frontal, S-46
esquema, S-43
visión
frontal, S-46
inferior, S-44
lateral, S-47
medial, S-47
RM
axial, S-BP 12
coronal, S-BP 12
venas
profundas, S-50
subependimarias, S-51
ventrículos, S-34
visión
inferior, S-33
lateral, S-31
medial, S-32
Encía, lámina propia, S-405
Endometrio, S-487
útero, S-521
Endoneuro, S-BP 4
Endostio, S-BP 31
Endotelio, S-BP 83
fenestrado, S-BP 83
membrana basal, S-BP 83
pared arterial, S-BP 45
Entrada a la laringe, S-373, S-374
Entrecruzamiento, S-BP 89
Eosinófilos, S-BP 30, S-BP 44
Epicóndilo(s)
fémur
lateral, S-172, S-269, S-280
medial, S-172, S-274, S-279, S-280
lateral, S-155
medial, S-110, S-155
rodilla, medial, S-BP 32
Epidermis, S-4, S-BP 1
Epidídimo, S-472, S-497, S-498, S-499, S-519, S-530
apéndice, S-497, S-505
cabeza, S-498
cola, S-498
cuerpo, S-498
seno, S-497
Epífisis, S-553
rama nutricia, S-553
Epiglotis, S-81, S-358, S-359, S-372, S-373, S-374, S-375, S-376, S-378, S-402, S-409, S-411, S-527, T7.1
Epimisio, S-BP 34
Epineuro
externo, S-BP 4
interno, S-BP 4
Epiplón. *Véase* Omento
Epitelio
gingival, S-405
seminífero, S-530
vaginal, S-BP 97
Eponiquio, S-553, S-BP 112
Epoóforo, S-487
conducto de Gartner, longitudinal, S-505
túbulos mesonéfricos craneales, S-505
Eritrocitos (hematíes), S-BP 30, S-BP 44, S-BP 63
Escafa, S-94
Escápula, S-100, S-120, S-206, S-231, S-235, S-535, S-536, S-537
acromion, S-149
ángulo inferior, S-6, S-155, S-538
apófisis coracoides, S-149, S-158
borde
inferior, S-155
lateral, S-155, S-158
medial, S-6, S-155
superior, S-232
cavidad glenoidea, S-149, S-155, S-157, S-158
cuello, S-149, S-158
escotadura escápula, S-149
espina, S-6, S-149, S-198, S-199, S-230, S-231, S-232, S-233, S-234, S-235, S-386
fosa
infraespinosa, S-149
subescapular, S-149
supraespinosa, S-149
inserciones musculares, S-264
red arterial, S-234
Esclera, S-82, S-88, S-89, S-90, S-91, S-92, S-BP 7
lámina cribosa, S-88
Escotadura
acetabular, S-153, S-154
angular, S-415
cardíaca, S-413, S-415
pulmón izquierdo, S-385, S-388
cerebelosa anterior, S-42
ciática
mayor, S-151, S-153, S-475
menor, S-151, S-153, S-475
escápula, S-149, S-155, S-157, S-234, S-235
espinoglenoidea, S-155
interaritenoidea, S-373
intertrágica, S-94
mandibular, S-125, S-135, S-359, S-BP 37
mastoidea, S-131
pancreática, S-433
supraorbitaria, S-123, S-125
recién nacido, S-127
tiroidea superior, S-375
troclear, S-159, S-160, S-162
vertebral
inferior, S-144, S-145, S-BP 28
vértebra L2, S-BP 24
superior, S-144, S-145
vértebra L3, S-BP 24
yugular, S-5, S-7, S-190, S-385
esternón, S-149
Escroto, S-8, S-9, S-497, S-499, S-506
dartos, S-211, S-212, S-213, S-224, S-495, S-497, S-498, S-500, S-512, S-BP 90
piel, S-497, S-498
tabique, S-224, S-495, S-497, S-498, S-512
Esfínter
externo del ano, S-418, S-428
porción
profunda, S-418
subcutánea, S-418
superficial, S-418
pilórico, S-414
Esmalte, S-405
Esófago, S-68, S-72, S-196, S-197, S-207, S-219, S-308, S-329, S-340, S-342, S-352, S-358, S-372, S-373, S-376, S-383, S-389, S-390, S-391, S-393, S-394, S-407, S-418, S-419, S-422, S-447, S-452, S-459, S-527, S-531, S-534, S-535, S-536, S-537, S-538, S-539, S-540, S-BP 28, S-BP 98
arterias, S-339
variaciones, S-BP 66
capa muscular
circular, S-374, S-408, S-409, S-412, S-413, S-526
longitudinal, S-374, S-379, S-408, S-409, S-412, S-413, S-414
cara ventral, área desnuda, S-412
estrechamientos y relaciones, S-411
impresión, S-308, S-388
in situ, S-410
inervación autónoma, S-450

booksmedicos.org

Esófago *(cont.)*
mucosa, S-413
nervios, S-447
variaciones, nervios intrínsecos, S-BP 65
porción
abdominal, S-339, S-410, S-411, S-415
cervical, S-339, S-410, S-411
torácica, S-339, S-410, S-411
ramo recurrente, S-208
submucosa, S-413
surco, pulmón
derecho, S-388
izquierdo, S-388
vasos y nódulos (ganglios) linfáticos, S-351
venas, S-340
Espacio(s)
aéreo alveolar, S-BP 63
cuadrangular, S-235
epiescleral, S-88, S-BP 7
extraperitoneales pélvicos, S-222, T4.2
hepatorrenal (de Morison), S-420
intercostales, S-306, T3.2
interglobulares, S-405
interproximales, S-405
mediopalmar, S-251, S-252, S-254
parotídeo, S-324
perianal, S-222, S-225, S-226
pericoroidal, S-88, S-89
perineal, S-222, S-511
hombre, S-504
mujer, S-494
profundo, con fascia endopelviana, S-BP 90
superficial, S-488, S-492, S-493, S-495, S-501, S-502, S-511, S-512, S-BP 90
periportal, S-431
perisinusoidales, S-431
postanal
profundo, S-222
superficial, S-222
presacro, S-222
prevesical, S-495. *Véase también* Espacio retropúbico
rectovesical, S-222
retrofaríngeo, S-196, S-197, S-329, S-372, S-400, S-408
retropúbico (prevesical), S-418, S-490, S-495
de Retzius, S-213, S-222
tejido adiposo, S-213
subaracnoideo, S-22, S-26, S-28, S-35, S-88
subdural, S-28
submucoso, S-222
supraesternal (de Burns), S-190, S-196, S-197, S-329, S-372
tenar, S-251, S-252, S-254
triangular, S-235
Espalda. *Véase* Dorso
Espermátides, S-530, S-BP 89
Espermatocitos
primario, S-530, S-BP 89
secundario, S-530, S-BP 89
Espermatogénesis, S-530, S-BP 89
Espermatogonia, S-530, S-BP 89
Espermatozoo, S-530, S-BP 89
Espina
ciática, S-146, S-151, S-152, S-153, S-154, S-170, S-219, S-220, S-275, S-441, S-476, S-477, S-479, S-480, S-516, S-520, T3.2
ilíaca, S-481
anterior
inferior, S-151, S-152, S-153, S-154, S-170, S-219, S-268, S-475, S-481
superior, S-8, S-9, S-11, S-151, S-152, S-153, S-154, S-170, S-211, S-212, S-215, S-216, S-219, S-268, S-270, S-272, S-277, S-427, S-475, S-492, S-500, T3.2, S-BP 40
posterior
inferior, S-146, S-153, S-154
superior, S-6, S-146, S-152, S-153, S-154
nasal
anterior, S-122, S-123, S-125, S-129, S-360, S-BP 19
posterior, S-131, S-BP 21
Espolón escleral, S-88, S-89
Esqueleto
apendicular, S-120
axial, S-120
nasal, S-367
tórax, S-120
Esternón, S-100, S-120, S-184, S-206, S-207, S-230, S-321, S-358, S-411, S-539, S-540
ángulo, S-149
apófisis xifoides, S-7, S-149, S-203
articulaciones, S-150
cuerpo, S-7, S-8, S-149, S-151, S-203, S-205, S-338, S-537, S-538
escotadura yugular, S-149
manubrio, S-150, S-190, S-192, S-196, S-205, S-329, S-372, S-387, S-BP 22, S-BP 23
Estómago, S-20, S-21, S-302, S-339, S-385, S-394, S-410, S-416, S-417, S-418, S-423, S-427, S-429, S-430, S-432, S-433, S-459, S-534, S-547, T8.1, S-BP 98, S-BP 100, S-BP 101
aire, S-321
arterias, S-435
atónico, S-BP 67
capa muscular
circular, S-413, S-414
longitudinal, S-413
cardias, S-411, S-413
cuerpo, S-414, S-415
dolor referido visceral, S-BP 5
fibras, S-414
musculares oblicuas, S-413
fundus, S-411, S-413, S-414, S-415, S-541, S-BP 99
hipertónico, S-BP 67
hipotónico, S-BP 67
in situ, S-415
inervación, S-448
autónoma, S-448, S-449, S-450
mucosa, S-414
ortotónico, S-BP 67
porción pilórica, S-415
variaciones en posición y contorno, S-BP 67
vasos y nódulos (ganglios) linfáticos, S-BP 54
venas, S-442
Estrechamiento
broncoaórtico, S-411
diafragmático, S-411
faringoesofágico, S-411
Estría
martillo, arterias, S-95
medular, S-41
tálamo, S-32, S-37
olfatoria
lateral, S-56
medial, S-56
terminal, S-32, S-34, S-37, S-38
Estribo, S-94, S-95
base, S-93, S-94, S-97
ramas, S-93, S-BP 8, S-BP 9
Estrógenos, S-BP 95
Estroma, S-BP 93
intermuscular, S-455
Eversión, movimientos del miembro inferior, S-265
Expansión del extensor, S-255, S-260, S-BP 106, S-BP 107
Extensión, movimientos del miembro
inferior, S-265
superior, S-265

booksmedicos.org

F

Falange(s), S-169
mano, S-120
distal, S-109, S-167, S-168, S-169
media, S-167, S-168, S-169, S-553, S-BP 29
proximal, S-167, S-168, S-169, S-BP 29, S-BP 107
medias, S-BP 42
pie, S-120, S-176, S-177
distal, S-176, S-181
media, S-176, S-181
proximal, S-176, S-181
proximal(es), S-BP 42
primera, S-BP 106
Faringe, S-373, S-394
drenaje linfático, S-345
inervación aferente, S-BP 6
músculos, visión
lateral, S-407
medial, S-408
posterior parcialmente abierta, S-409
nódulos (ganglios) linfáticos, S-345
visión
medial, S-372
posterior, S-72, S-526
Fascia
alar, S-196, S-197, S-329
antebraquial, S-552
axila, S-231
braquial, S-231, S-551
bucofaríngea, S-196, S-329, S-372, S-400, S-408
cervical, S-196, S-197
lámina
prevertebral, S-329
superficial, S-184, S-190, S-196, S-197, S-329, S-372
clavipectoral, S-203, S-231
cremastérica, S-215, S-497, S-498, S-BP 41
cribiforme, S-BP 40
hiato safeno, S-347
cuadrado lumbar, S-545
diafragmática, S-413, S-461
endopelviana, S-490
espacio perineal profundo, S-BP 90
espermática
externa, S-102, S-212, S-213, S-215, S-216, S-495, S-497, S-498, S-500, S-501, S-502, S-BP 41
cordón espermático, S-512
testículo, S-512
interna, S-213, S-215, S-497, S-498, S-BP 41
cordón espermático, S-218
extraperitoneal, S-213, S-214, S-215, S-218, S-513, S-BP 41
faringobasilar, S-345, S-398, S-401, S-407, S-408, S-409
frenopleural, S-413
genihioidea, S-329
ilíaca, S-218, S-225, S-490
inferior, diafragma pélvico, S-495
infraespinosa, S-198, S-199, S-210, S-230
infrahioidea, S-329
lata, S-211, S-212, S-266, S-270, S-347, S-356, S-488, S-492, S-554
capa membranosa (de Scarpa), S-211
muslo, S-500, S-501
mano, S-254
masetérica, S-184
obturatriz, S-220, S-464, S-478, S-479, S-481, S-488, S-493, S-507, S-520, S-BP 96
órbita y globo ocular, S-BP 7
parotídea, S-184
pectínea, S-213
pectoral, S-231, S-473
pelvis, arco tendinoso, S-464, S-465, S-478, S-490

Fascia *(cont.)*
periné (de Gallaudet), S-221, S-222, S-465, S-488, S-492, S-493, S-495, S-501, S-502, S-504, S-BP 86, S-BP 90
pierna, S-266, S-335, S-347, S-555
plantar
lateral, S-293, S-294
medial, S-293
presacra, S-222, S-490
prevesical, umbilical, S-490
rectal, S-221, S-222, S-223, S-225, S-226, S-490, S-492, S-BP 90, S-BP 96
rectoprostática (de Denonvilliers), S-221, S-418, S-482, S-495
rectovaginal, S-490
renal (de Gerota), S-461, S-532, S-545
hoja
anterior, S-461
posterior, S-461
retroprostática, S-222
revestimiento, S-495, S-501, S-502, S-504
subserosa, S-513
temporal, S-62, S-184, S-186
lámina
profunda, S-186
superficial, S-186
toracolumbar, S-198, S-199, S-201, S-210, S-545, S-546
hoja
anterior, S-545
media, S-545
posterior, S-200, S-201, S-460, S-545
transversalis, S-213, S-214, S-215, S-216, S-217, S-218, S-341, S-418, S-461, S-464, S-483, S-484, S-490, S-492, S-545, S-546, S-BP 41
umbilical, S-215, S-217, S-464
prevesical, S-495
uterina, S-478
uterovaginal, S-488, S-492, S-BP 90, S-BP 96
vaginal, S-221, S-478
vesical, S-221, S-222, S-465, S-492, S-495, S-BP 90, S-BP 96
vejiga urinaria, S-490
Fascia (profunda) del pene (de Buck), S-211, S-212, S-213, S-222, S-224, S-495, S-497, S-500, S-501, S-502, S-504, S-512, S-BP 90, S-BP 94
tabique intercavernoso, S-503
Fascículo(s), S-BP 4, S-BP 34
atrioventricular (AV) (de His), S-319
cuneiforme, S-41, S-BP 16, S-BP 17
grácil, S-40, S-41, S-BP 16, S-BP 17
interfascicular, S-BP 16
lateral, S-41
longitudinal
dorsal, S-524
medial, S-41, S-42, S-BP 16
mamilotalámico, S-32
muscular accesorio, S-412
posterior, plexo braquial, S-236
propios, S-BP 16
septomarginal, S-BP 16
transversos, S-250, S-293
Fauces, S-403
Fémur, S-120, S-121, S-172, S-182, S-280, S-282, S-283, S-554, S-BP 33
arteria nutricia, S-278
cabeza, S-121, S-170, S-171, S-172, S-182, S-476, S-549, S-BP 104, S-BP 108
arterias, S-278
fosita, ligamento, S-172
ligamento, S-170, S-278, S-BP 108
cara poplítea, S-172, S-282
cóndilo
lateral, S-172, S-173, S-280, S-281, S-283
medial, S-172, S-173, S-281, S-283
cresta intertrocantérica, S-172
cuello, S-170, S-171, S-172, S-182, S-476, S-549, S-550, T3.3, S-BP 104
arterias, S-278
cuerpo, S-172, S-476, T3.3
epicóndilos
lateral, S-172, S-269, S-280
medial, S-172, S-274, S-279, S-280
foramen(es)
nutricio, S-172
retinaculares, S-172
fosa
intercondílea, S-172
trocantérica, S-172
línea
áspera, S-172
intertrocantérica, S-172
pectínea, S-172
supracondílea
lateral, S-172
medial, S-172
trocánter
mayor, S-6, S-11, S-170, S-171, S-172, S-182, S-269, S-273, S-274, S-275, S-277, S-550, S-BP 108
menor, S-170, S-171, S-172, S-182
tubérculo
aductor, S-172
cuadrado, S-172
tuberosidad glútea, S-172
Fibras
aferentes, S-454, S-456, S-457
árbol traqueobronquial, S-384
órganos genitales, S-515
hombre, S-519
ascendentes, S-470, S-471
comisurales, S-56
descendentes, S-470, S-471
elásticas, S-4, S-BP 30
espinohipotalámicas, S-BP 16
espinomesencefálicas, S-BP 16
espinorreticulares, S-BP 16
espinotalámicas, S-BP 16
intercrurales, S-211, S-215, S-216, S-BP 40
meridionales, S-89
mielínicas, S-BP 17
nervio olfatorio, S-56
nerviosas, S-97
parasimpáticas, S-456, S-457
árbol traqueobronquial, S-384
órganos genitales, S-515
hombre, S-519
postsinápticas, S-BP 15
presinápticas, S-BP 15
posganglionares, S-21
órganos genitales, S-515
hombre, S-519
preganglionares, S-21
órganos genitales, S-515
hombre, S-519
radiales, S-89
reticulares, S-BP 30
pared arterial, S-BP 45
simpáticas, S-456, S-457
árbol traqueobronquial, S-384
órganos genitales, S-515
hombre, S-519
postsinápticas, S-BP 15
presinápticas, S-BP 15
somáticas, S-BP 15
transversas, S-BP 30
vagales, S-68
zonulares, S-88, S-89, S-90, S-91
ecuatoriales, S-90
postecuatoriales, S-90
preecuatoriales, S-90
Fibrina, S-529
Fibroblasto, S-BP 30
núcleos, S-BP 30
pared arterial, S-BP 45
Fibrocartílago, S-121
Filetes radiculares (raicillas)
anteriores, S-17
posteriores, S-17
Filtrum, S-5, S-397
terminal
externo, S-16, S-18
interno, S-16, S-18, S-22
Fisura
horizontal, pulmón derecho, S-388
longitudinal, cerebro, S-33, S-48, S-50
radiología, S-39
media anterior, S-BP 16
nasal, S-134
oblicua, pulmón(es), S-387
derecho, S-388
izquierdo, S-388
orbitaria
inferior, S-123, S-125, S-130, S-367, S-BP 7, S-BP 19
superior, S-123, S-124, S-134, S-367, S-BP 7, S-BP 19
petroescamosa, S-127
petrotimpánica, S-131, S-133
pterigomaxilar, S-125
Flexión
dorsal (dorsiflexión), movimientos del miembro inferior, S-265
movimientos del miembro
inferior, S-265
superior, S-265
plantar, movimientos del miembro inferior, S-265
Flexura
anorrectal, S-549
cólica
derecha (hepática), S-415, S-416, S-420, S-423, S-424, S-428, S-430, S-433, S-461
izquierda (esplénica), S-415, S-416, S-422, S-423, S-424, S-427, S-428, S-430, S-433, S-532
duodenal
inferior, S-421
superior, S-421
duodenoyeyunal, S-420, S-421, S-422, S-461, S-532
Folículo(s), S-BP 96
desarrollo, S-BP 95
maduro, S-529, S-BP 95, S-BP 96
ováricos
primarios, S-529
primordiales, S-529, S-BP 96
rotura, S-529
secundarios, S-529
terciarios, S-529
piloso, S-4
matriz germinal inferior, S-4
papila dérmica, S-4, S-BP 1
ruptura, S-BP 95
vesicular, S-487
Fondo
de saco
rectouterino (de Douglas), S-221, S-485, S-486, S-487, S-529, T10.1, S-BP 96
rectovesical, S-221, S-418, S-484, S-495
vesicouterino, S-221, S-464, S-485, S-486, S-489, S-529
conjuntival
inferior, S-82
superior, S-82
de saco (fórnix) de la vagina, S-487
porción
anterior, S-478, S-485, S-486
posterior, S-485, S-486

booksmedicos.org

Fondo *(cont.)*
útero, S-464, S-483, S-485, S-521
vejiga urinaria, S-465, S-495
Fontanela
anterior, S-127, S-BP 19
esfenoidal, recién nacido, S-127
mastoidea, S-127
posterior, S-127
Foramen(es)
alveolares, S-125
apicales, S-405
ciático
mayor, S-117, S-147, S-152, S-154, S-220
menor, S-147, S-152, S-154
ciego, S-132, S-134, S-372, S-402
cigomaticofacial, S-123, S-125, S-127
corte transversal S2, S-146
emisario esfenoidal (de Vesalio), S-134
esfenopalatino, S-125, S-129, S-130, S-189, S-362, S-365, S-BP 59
espinoso, S-62, S-130, S-131, S-133, S-134, S-BP 10
rama, S-327
estilomastoideo, S-65, S-67, S-131, S-133, S-BP 10
etmoidal
anterior, S-134
posterior, S-134
infraorbitario, S-122, S-123, S-124, S-125, S-BP 19
recién nacido, S-127
interventricular (de Monro), S-32, S-34, S-35, S-41, S-50, S-51
izquierdo, S-32
radiología, S-39
intervertebral, S-100, S-139, S-145, S-146, S-148, T3.1, S-BP 22, S-BP 24, S-BP 28
estrechamiento, S-BP 20
de Luschka, S-32, S-35
de Magendie, S-32, S-35, S-41, S-55
magno, S-69, S-129, S-130, S-133, S-134, S-BP 10
borde posterior, S-BP 21
mandibular, S-135
mastoideo, S-130, S-131, S-133, S-134
mentoniano, S-123, S-125, S-135
nutricio, fémur, S-172
obturado, S-151, S-153, S-171, S-182, S-475, S-476
omental
sonda, S-416
de Winslow, S-415, S-417, S-418, S-430
oval, S-62, S-63, S-125, S-130, S-131, S-133, S-134, S-187, S-305, T5.2, S-BP 10
rama, S-327
válvula, S-312
palatino
mayor, S-133, S-362, S-398, S-404, S-BP 59
menor, S-133, S-362, S-398, S-404, S-BP 59
parietal, S-128
rasgado, S-131, S-133, S-134, S-BP 10
arteria recurrente, S-327
redondo, S-61, S-124, S-134
rama, S-327
sacros, S-BP 24
anteriores, S-146, S-152, S-476, S-481
posteriores, S-146, S-152, S-BP 103
transverso, S-140
tabicado, S-143
vena cava, S-208, S-219, S-BP 58
vertebral, T3.2
cervical, S-140, S-143
lumbar, S-145
torácico, S-144
yugular, S-30, S-67, S-68, S-69, S-129, S-134
Formación reticular, S-BP 17
Fórnix, S-32, S-38, S-524
columnas, S-32, S-36, S-37, S-38, S-50
comisura, S-38
cuerpo, S-32, S-38, S-41
pilar, S-32, S-36, S-38
Fosa
acetabular, S-549, S-BP 104
grasa, S-170
axilar, S-7
codo, S-10
condílea, S-131
coronoidea, S-155, S-159
craneal
anterior, S-132, S-367
media, S-132
suelo, S-BP 37
posterior, S-132
venas, S-49
digástrica, S-135
duodenal
inferior, S-420, S-422
superior, S-422
escafoidea, S-94, S-BP 10
hipofisaria, S-370, S-372
ilíaca, S-152, S-154, S-483. *Véase también* Hueso ilion, ala
incisiva, S-130, S-131, S-133, S-398, S-404
infraespinosa, S-155
escápula, S-149
infratemporal, S-63, S-125, S-130, S-188
intercondílea, S-172
interpeduncular, S-368
isquioanal, S-225, S-493
cuerpo adiposo, S-225, S-492, S-500, S-549, S-BP 104
derecha, comunicación
anterior, S-222
posterior, S-222
izquierda, comunicación
anterior, S-222
posterior, S-222
músculo elevador del ano, S-501
purulencia, S-222
receso
anterior, S-217, S-222, S-465, S-488
posterior, S-222
mandibular, S-125, S-127, S-131, S-136, S-BP 10
navicular, S-495, S-503
olécranon, S-155, S-159, S-160
oval, S-305, S-311, S-534
limbo, S-311
paraduodenal, S-422
pararrectal, S-225, S-483, S-484
paravesical, S-529
piriforme, S-411
poplítea, S-11
pterigoidea, S-130
pterigopalatina, S-125, S-130, S-369
radial, S-155, S-159
retromolar, S-135, T4.1
subescapular, S-155
escápula, S-149
sublingual, S-135
submandibular, S-135
supraespinosa, S-155
escápula, S-149
supratonsilar, S-403
supravesical, S-217
temporal, S-125, S-188, S-359
triangular, S-94
trocantérica, S-172
vestibular, S-491
yugular, S-29, S-131, S-133, S-BP 8
Fosita(s)
anal, S-506
costal, S-144
apófisis transversa, S-144, S-150
inferior, S-144, S-150
superior, S-144, S-150
granulares, S-26, S-28, S-128
pterigoidea, S-135
Fóvea central, S-88, S-91, T2.1
Franjas (fimbrias), trompa uterina, S-487, S-489
Frenillo
labio
inferior, S-397
superior, S-397
lengua, S-396, S-397, S-399
orificio ileal, S-426
pene, S-502
Frente, S-2, S-BP 18
Función e inervación motora segmentaria, S-265
Fundus gástrico, S-411, S-413, S-415, S-541, S-BP 99

G

Galea aponeurótica, S-28, S-184, S-202, S-322, S-BP 35
Galeno, asa, S-378
Gallaudet, fascia, S-221, S-222, S-495, S-501, S-502, S-504
Gancho
apófisis pterigoides, S-62, S-125, S-129, S-130, S-187, S-398, S-403, S-407, S-408, S-BP 10
del ganchoso, S-163, S-165, S-167, S-168, S-169, S-245, S-249, S-BP 29
Ganglio
aorticorrenal, S-20, S-103, S-449, S-450, S-451, S-452, S-469, S-470, S-471, S-514, S-515, S-518, S-533, S-BP 13
derecho, S-105, S-449, S-452
izquierdo, S-105, S-449, S-452, S-517, S-519
celíaco, S-20, S-21, S-103, S-105, S-447, S-448, S-450, S-451, S-452, S-456, S-457, S-469, S-470, S-471, S-514, S-515, S-517, S-518, S-519, S-533, T2.2, S-BP 13, S-BP 15, S-BP 100
cervical
medio, S-70, S-72, S-73, S-76, S-99, S-195, S-320, S-447, S-BP 13
superior, S-20, S-67, S-70, S-71, S-72, S-76, S-77, S-78, S-79, S-80, S-99, S-320, S-366, S-384, S-400, S-447, S-BP 13
cervicotorácico (estrellado), S-76, S-99, S-101, S-320, S-447, S-BP 13, S-BP 46
ciliar, S-21, S-58, S-59, S-61, S-71, S-77, S-78, S-85, S-86, S-BP 14
esquema, S-78
raíz
oculomotora, S-78
parasimpática, S-58, S-77, S-85
sensitiva, S-77, S-85
simpática, S-58, S-77, S-78, S-85
ramo, S-58, S-59, S-78
coclear (espiral), S-66
espiral (de Corti), S-97
estrellado, S-99, S-101, S-320. *Véase también* Ganglio cervicotorácico
frénico, S-208, S-449
geniculado, S-54, S-62, S-63, S-65, S-66, S-67, S-81, S-95, S-98, S-366
inferior, S-67, S-80
lumbar, primero, S-20
mesentérico
celíaco, S-103
inferior, S-20, S-105, S-452, S-469, S-471, S-514, S-515, S-517, S-518, S-519, S-BP 13, S-BP 15
superior, S-20, S-21, S-103, S-105, S-449, S-450, S-451, S-452, S-454, S-457, S-469, S-470, S-471, S-514, S-517, S-518, S-519, S-533, S-BP 13, S-BP 15

booksmedicos.org

Ganglio *(cont.)*
ótico, S-21, S-59, S-62, S-63, S-65, S-67, S-77, S-79, S-80, S-81, S-95, S-136, S-187
esquema, S-80
pterigopalatino, S-21, S-58, S-59, S-61, S-65, S-67, S-71, S-73, S-77, S-79, S-81, S-364, S-365, S-366, S-371, S-BP 14
esquema, S-79
ramo(s), S-61
faríngeo, S-364
raquídeo. *Véase* Ganglio sensitivo del nervio espinal
renal, S-469, S-471, S-519, S-533
sacro, primero, S-20
sensitivo del nervio espinal, S-17, S-22, S-70, S-78, S-100, S-206, S-209, S-450, S-452, S-454, S-456, S-457, S-470, S-471, T2.2, S-BP 17
raíz
anterior, S-100
posterior, S-100
simpático, S-514, S-515, S-517, S-518, S-519
cervical, S-BP 15
sacro
derecho, S-513
izquierdo, S-513
submandibular, S-21, S-59, S-62, S-65, S-73, S-77, S-79, S-188, S-396, S-399, S-401, S-BP 14
derecho, S-188
esquema, S-79
superior, S-67
torácicos, S-99, S-320
primero, S-20
tronco simpático, S-101
primero, S-78
trigémino, S-30, S-54, S-55, S-61, S-62, S-77, S-78, S-79, S-80, S-81, S-85, S-86, S-406
vertebral, S-76, S-99, S-320, S-447
vestibular (de Scarpa), S-66, S-96
Generación parental, S-BP 89
Genitales
externos, S-20, S-21, S-491, S-500, S-501, S-506
hombre, S-518
homólogos, S-506
mujer, S-516
nervios, S-518
hombre, S-518
mujer, S-516
internos, homólogos, S-505
nódulos (ganglios) linfáticos
hombre, S-357
mujer, S-355
vasos linfáticos
hombre, S-357
mujer, S-355
Gerdy, tubérculo, S-173, S-174, S-175, S-BP 32
tracto iliotibial, S-173
Gerota, fascia. *Véase* Fascia renal
Gimbernat, ligamento. *Véase* Ligamento lagunar
Ginglimo (tróclea), S-121
Giro(s)
angular, S-31
cíngulo, S-32
istmo, S-32, S-33
dentado, S-32, S-34, S-37, S-38, S-56
frontal
inferior, porción
opercular, S-31
orbitaria, S-31
triangular, S-31
medial, S-32
medio, S-31
superior, S-31
lingual, S-32, S-33
occipitotemporal
lateral, S-32, S-33
medial, S-32, S-33
orbitarios, S-33
parahipocampal, S-32, S-33, S-34, S-56
paraterminal, S-56
poscentral, S-31
precentral, S-31
recto, S-29, S-30, S-32, S-33, S-35, S-49, S-50, S-51, S-52, S-98
radiología, S-BP 11
subcalloso, S-32
supramarginal, S-31
temporal
inferior, S-31, S-33
medio, S-31
superior, S-31
Glabela, S-5, S-123, S-125
Glande, S-506
pene, S-8, S-9, S-502, S-503, S-506
corona, S-502
cuello, S-502
pliegue prepucial, S-506
Glándula(s)
anales, S-226
areolares (de Montgomery), S-473
bulbouretral (de Cowper), S-217, S-418, S-465, S-495, S-503, S-504, S-505
conducto, S-504
primordio, S-505
endocrinas, S-BP 97
hormonas y pubertad, S-BP 97
gástricas (fúndicas), S-BP 67
gustativas, S-402
lagrimal, S-20, S-21, S-79, S-85, S-86, S-87, S-368, S-BP 7, S-BP 14
conductos excretores, S-83
porción
orbitaria, S-83
palpebral, S-83
linguales, conducto, S-402
mamaria, S-472, S-473, T10.1
nódulos (ganglios) linfáticos, S-348
proceso axilar (de Spence), S-474
vasos linfáticos, S-348
molares, S-398
mucosas, S-402
palatinas, S-372, S-398, S-403
paratiroides, S-72, S-522, S-527
inferior, S-526, S-527
superior, S-526, S-527
parauretrales (de Skene), S-505, S-BP 86
orificios, S-491
primordio, S-505
parótida, S-20, S-21, S-63, S-64, S-67, S-80, S-93, S-190, S-192, S-197, S-373, S-394, S-396, S-400, T8.1, S-BP 14, S-BP 15, S-BP 60
accesoria, S-396
pilóricas, S-BP 67
pineal, S-32, S-36, S-37, S-40, S-41, S-522
prepucial, S-502
salivares, S-394, S-396, S-400
sebáceas, S-4, S-82, S-BP 1
conducto, S-BP 1
sublingual, S-20, S-21, S-62, S-65, S-79, S-368, S-394, S-396, S-399, S-400, S-BP 14, S-BP 61
submandibular, S-5, S-20, S-21, S-62, S-65, S-79, S-190, S-192, S-197, S-323, S-328, S-373, S-394, S-399, S-400, S-BP 14
porción
profunda, S-396
superficial, S-396
submucosas, S-455
sudoríparas, S-4, S-20, S-BP 15
piel perianal, S-226
poro excretor, S-4
suprarrenales, S-20, S-21, S-386, S-429, S-433, S-434, S-458, S-461, S-499, S-522, S-531, S-532, S-533, T11.1, S-BP 15, S-BP 25, S-BP 98, S-BP 99
arterias, S-532
corte transversal, S-532
derecha, S-419, S-420, S-459, S-531, S-533, S-BP 101
izquierda, S-416, S-459, S-531, S-533, S-543
nervios autónomos, S-533
venas, S-532
tarsales, S-82
orificios, S-82
tiroides, S-72, S-191, S-195, S-196, S-197, S-328, S-329, S-372, S-378, S-385, S-387, S-389, S-522, S-527, S-534, T11.1
cápsula fibrosa, S-527
istmo, S-525
lóbulo
derecho, S-525, S-526, S-527
izquierdo, S-525, S-527
piramidal, S-525
visión
anterior, S-525
posterior, S-526
uretrales (de Littré), S-503, S-BP 86
vestibular mayor (de Bartolino), S-491, S-493, S-494, S-511
Globo
ocular, S-368, S-BP 61
cámara posterior, S-89
corte transversal, S-88
fascias, S-BP 7
radiología, S-39
segmento anterior, T2.1
pálido, S-34
Glomérulo
membrana basal, S-BP 83
olfatorio, S-56
superficial, S-BP 85
yuxtamedular, S-BP 85
Glomus carotídeo, S-67, S-73, S-76, S-324, S-326, S-384
GnRH, S-BP 97
Gónadas, S-499, S-505
Gonadotropinas hipofisarias, S-BP 97
Grandes vasos, mediastino, S-389
Granulaciones aracnoideas, S-26, S-27, S-28, S-35
Granulosa, S-BP 96
Grasa
epidural, S-22, S-BP 27
radiología, S-138
subcutánea, radiología, S-138
Gubernáculo, S-499

H

Habénula, S-36
Haces de fibras nerviosas, S-BP 4
Haustras, S-425, S-428
Heiss, asa, S-466, S-496
Helicotrema, cóclea, S-93, S-96, S-97, S-BP 9
Hélix, S-5, S-94
raíz, S-94
Hemisferio cerebral, S-28
polo temporal, S-33
visión inferolateral, S-33
Hendidura
interglútea, S-6
de Luschka, S-139
sináptica, S-BP 3
Henle
asa, S-BP 84, S-BP 85
capa, S-BP 1

booksmedicos.org

Herencia mendeliana, S-BP 89
Hering-Breuer, reflejo, S-384
Hernia inguinal indirecta, S-BP 41
Hesselbach, triángulo. *Véase* Trígono inguinal
Hiato
aductor, S-116, S-271, S-274, S-333
anorrectal, S-481
aórtico, S-208, S-393
esofágico, S-208, S-393, T4.2
sacro, S-146, T3.1
safeno, S-212, S-266, S-337, S-492, S-BP 40
borde falciforme, S-218
fascia cribiforme, S-337, S-347, S-BP 40
semilunar, S-369
óseo, S-370
urogenital, S-466, S-481, S-496
Hidrocele, S-497
Hígado, S-20, S-21, S-68, S-302, S-305, S-321, S-340, S-385, S-386, S-394, S-416, S-418, S-420, S-427, S-432, S-456, S-461, S-534, S-541, S-542, S-547, T8.1, S-BP 25, S-BP 70, S-BP 98, S-BP 99
apéndice fibroso, S-429
arco costal derecho, S-423
área desnuda, S-429, S-459
arterias, S-435
borde inferior, S-415, S-423, S-BP 70
caras y lecho, S-429
dolor referido visceral, S-BP 5
estructura, S-431
en forma de silla de montar, S-BP 71
inervación autónoma, S-456
irrigación colateral, S-BP 77
ligamento
falciforme, S-336
redondo, S-217, S-305, S-415, S-423, S-429, S-430, S-446, S-BP 77
lóbulo
caudado, S-415, S-416, S-429
cuadrado, S-415, S-429, S-430
derecho, S-415, S-423, S-429, S-430, S-BP 101
izquierdo, S-415, S-423, S-429, S-430
proceso caudado, S-429
sistemas vasculares y conductos, S-429
topografía, S-BP 70
variaciones, S-BP 71
arteriales, S-BP 77
vasos y nódulos (ganglios) linfáticos, S-BP 58, S-BP 57
Hilio, S-388
riñón, S-462
Himen
anular, S-BP 92
cribiforme, S-BP 92
tabicado, S-BP 92
variaciones, S-BP 92
Hipocampo, S-34, S-37, S-38
álveo, S-38
fimbria, S-32, S-34, S-36, S-37, S-38, S-56
pie, S-37, S-38
Hipófisis, S-30, S-32, S-33, S-358, S-522, S-523, S-524
adenohipófisis (lóbulo anterior), S-45, S-524
izquierda, S-524
neurohipófisis (lóbulo posterior), S-45, S-524
porción distal, S-523
radiología, S-39
silla turca, S-361
vasos, S-523
venas porta, S-523
Hiponiquio, S-BP 112
Hipotálamo, S-34, S-452, S-522, S-523, S-524
infundíbulo, S-40
núcleos principales, S-524
arqueado (infundibular), S-524
cuerpo mamilar, S-524
dorsomedial, S-524
paraventricular, S-524
posterior, S-524
supraóptico, S-524
ventromedial, S-524
vasos, S-523
Hombre, visión posterior, S-3
Hombro, S-2, S-3, S-183, S-BP 18
articulación, S-157
músculos, S-230
nervios, S-111
radiografía anteroposterior, S-158
región, S-235
resonancia magnética, S-233
tomografía computarizada, S-233
Hormona(s), S-BP 97
foliculoestimulante, S-BP 95
gonadotrópica, S-BP 95
luteinizante, S-BP 95
ovárica, S-BP 95
Houston, válvulas, S-226
Hoz
cerebro, S-28, S-29, S-30, S-46, S-49, S-358, S-360, S-368, S-BP 61
inguinal, S-212, S-213, S-215, S-216, S-217, S-BP 40
Huesecillos del oído, S-120, T3.1
Hueso(s)
alveolar, S-405
arquitectura, S-BP 31
carpo (carpianos), S-120, S-163, S-167
fila distal, cortes transversales, S-BP 105
cigomático, S-5, S-82, S-123, S-124, S-125, S-131, S-367, S-368, S-BP 19
apófisis
frontal, S-123
temporal, S-123, S-125
cara orbitaria, S-123
foramen cigomaticofacial, S-123, S-125, S-127
recién nacido, S-127
compacto, S-BP 31
coxal, S-120, S-153
cuboides, S-176, S-177, S-179, S-180, S-181, S-297, S-298, S-556
cara articular, S-178
tuberosidad, S-181
cuneiformes, S-176, S-177, S-297, S-298
intermedio, S-297
lateral, S-297
medial, S-180, S-297, S-BP 111
escafoides, S-163, S-164, S-166, S-167, S-168, S-259, T3.3, S-BP 29
articulación, S-162
esfenoides, S-123, S-125, S-129, S-131, S-132, S-359, S-360, S-362, S-BP 60
ala
mayor, S-123, S-125, S-126, S-127, S-129, S-131, S-132, S-BP 19
surco, vasos meníngeos medios, S-132
menor, S-123, S-124, S-129, S-132
apófisis
clinoides anterior, S-129, S-132
pterigoides, S-130, S-131, S-362
fosa escafoidea, S-131
fosa pterigoidea, S-131
gancho, S-125, S-129, S-130, S-131, S-362
lámina lateral, S-125, S-127, S-129, S-130, S-131, S-360, S-362
lámina medial, S-127, S-129, S-130, S-131, S-360, S-362
cara orbitaria, S-123
clivus, S-132
conducto óptico, S-129
cresta, S-360
infratemporal, S-125
cuerpo, S-129, S-132, S-360, S-370
silla turca, S-132
surco prequiasmático, S-132
yugo, S-132
espina, S-130, S-131
foramen
espinoso, S-131
oval, S-131
recién nacido, S-127
seno esfenoidal, S-129, S-360, S-362
silla turca, S-129, S-132
apófisis clinoides posterior, S-132
dorso, S-132
fosa hipofisaria, S-132
tubérculo, S-132
surco carotídeo, S-132
esponjoso, S-BP 31
esqueleto facial, S-120
etmoides, S-123, S-125, S-129, S-132, S-360, S-362, S-367
apófisis unciforme, S-362, S-369, S-370
cornete (concha) nasal
medio, S-123, S-129, S-362
superior, S-129, S-362
supremo, S-362
crista galli, S-129, S-132, S-360
foramen etmoidal anterior, S-127
lámina
cribosa, S-56, S-129, S-132, S-360, S-361, S-362
orbitaria, S-123, S-125, S-127
perpendicular, S-123, S-129, S-360
recién nacido, S-127
fila distal, carpo, corte transversal, S-BP 105
frontal, S-5, S-82, S-83, S-122, S-123, S-125, S-126, S-128, S-129, S-131, S-132, S-360, S-362, S-BP 19
cara orbitaria, S-123
cresta frontal, S-132
escotadura supraorbitaria, S-123, S-125, S-127
espina nasal, S-360, S-362
foramen ciego, S-132
glabela, S-123, S-125
porción
escamosa, S-127, S-360, S-362
orbitaria, cara superior, S-132
recién nacido, S-127
seno, S-129, S-360, S-362, S-370
surco(s)
seno sagital superior, S-132
vasos meníngeos anteriores, S-132
ganchoso, S-163, S-164, S-166, S-167, S-253, S-BP 29
grande, S-163, S-164, S-166, S-168, S-253, S-BP 29
hioides, S-120, S-190, S-191, S-192, S-324, S-359, S-372, S-375, S-378, S-396, S-401, S-407, S-408, S-525, S-527, T3.1, S-BP 22
asta
mayor, S-359, S-373, S-399, S-407, S-409
vértice, S-526
menor, S-359, S-399
cuerpo, S-359, S-399
ilion, S-171, S-476
ala, S-151, S-153, S-154, S-182, S-475, S-481
cara auricular, S-153
cuerpo, S-153, S-154
línea arqueada, S-475, S-479, S-481
radiología, S-138
isquion, S-476, S-550
cuerpo, S-153, S-171
rama, S-153
lagrimal, S-123, S-125, S-362, S-368, S-370
recién nacido, S-127

booksmedicos.org

Hueso(s) *(cont.)*
metacarpianos, S-120, S-163, S-164, S-165, S-166, S-167, S-169, S-255, S-BP 29, S-BP 42
corte transversal, S-BP 105
cuarto, S-BP 106, S-BP 107
primero, S-121, S-168, S-241, S-249, S-253, S-259
quinto, S-168, S-241, S-242, S-249, S-BP 106
segundo, S-241, S-BP 106, S-BP 107
tercero, S-164, S-168, S-BP 106, S-BP 107
metatarsianos, S-120, S-176, S-177, S-181, S-292, S-297, S-556
cuarto, S-BP 111
primero, S-180, S-298
tuberosidad, S-177
quinto, S-287, S-291, S-298, S-556, S-BP 111
tuberosidad, S-296, S-297, S-298
segundo, S-BP 111
tercero, S-BP 111
tuberosidad, S-290
nasal, S-5, S-122, S-123, S-124, S-125, S-129, S-360, S-362, S-368, S-370, S-BP 19
recién nacido, S-127
navicular, S-176, S-177, S-179, S-180, S-297
tuberosidad, S-181, S-297
occipital, S-16, S-18, S-125, S-126, S-128, S-129, S-131, S-132, S-141, S-BP 19
clivus, S-132
cóndilo, S-132
conducto
y fosa condíleos, S-131
nervio hipogloso, S-129, S-131
cresta occipital
externa, S-131
interna, S-132
foramen
magno, S-129, S-131
yugular, S-129
línea nucal
inferior, S-131
superior, S-131
nivel inferior, S-BP 21
porción basilar, S-129, S-131, S-132, S-141, S-193, S-360, S-361, S-362, S-373, S-398, S-409
protuberancia occipital
externa, S-129, S-131
interna, S-132
recién nacido, S-127
surco
seno
occipital, S-132
petroso inferior, S-129, S-132
sagital superior, S-132
transverso, S-129, S-132
vasos meníngeos posteriores, S-132
tubérculo faríngeo, S-131, S-372, S-403, S-408
palatino, S-129, S-131, S-362, S-370
apófisis
esfenoidal, S-362
orbitaria, S-123, S-362
piramidal, S-127, S-130, S-131
cresta nasal, S-360
espina nasal posterior, S-131, S-360, S-362
foramen palatino
mayor, S-131, S-360
menor, S-131, S-360
lámina
horizontal, S-130, S-131, S-360, S-361, S-362, S-398, S-404, S-BP 10
perpendicular, S-360, S-362
recién nacido, S-127
parietal, S-123, S-125, S-126, S-128, S-131, S-132, S-BP 19
ángulo mastoideo, S-132
recién nacido, S-127
surco, vasos meníngeos medios, S-132
tuberosidad (eminencia), S-127
pie, S-176, S-177
piramidal, S-163, S-164, S-166, S-167, S-168, S-BP 29
pisiforme, S-163, S-164, S-165, S-166, S-167, S-168, S-169, S-244, S-245, S-247, S-249, S-250, S-251, S-253, S-256, S-257, S-BP 29
pubis, S-418, S-220, S-466, S-479, S-496, S-504, S-521, S-550
cara sinfisaria, S-513
cuerpo, S-549, S-BP 104
rama superior, S-269, S-481
sacro, S-6, S-16, S-18, S-23, S-120, S-137, S-146, S-147, S-151, S-475, S-480, S-481, S-521
ala, S-476
arterias, S-23
base, S-146
carilla auricular, S-147
radiología, S-138
vértice, S-146
semilunar, S-163, S-164, S-166, S-167, S-168, S-BP 29
articulación, S-162
sesamoideos, S-120, S-164, S-167, S-176, S-177, S-295, S-296, S-297, S-298
pie, S-181
sutural (wormiano), S-125, S-128
tarso, S-120
temporal, S-123, S-125, S-129, S-131, S-132, S-359, S-BP 19
acueducto vestibular, orificio, S-129
apófisis
cigomática, S-125, S-127, S-131, S-325
estiloides, S-95, S-125, S-127, S-131, S-373, S-399, S-401, S-407, S-409, S-BP 60
mastoides, S-125, S-131
asterión, S-125
conductillo
mastoideo, S-131
timpánico, S-131
conducto
auditivo
externo, S-125, S-131, S-BP 19
interno, S-129
carotídeo, S-131
cresta supramastoidea, S-125
escotadura mastoidea, S-131
fisura
petroescamosa, S-127
petrotimpánica, S-131
foramen
estilomastoideo, S-131
mastoideo, S-131
fosa
mandibular, S-125, S-127, S-131
yugular, S-131
porción
escamosa, S-125, S-127, S-129, S-132
petrosa, S-98, S-124, S-127, S-129, S-131, S-132, S-BP 10
arteria carótida interna, S-327
eminencia arqueada, S-132
impresión trigeminal, S-132
surco del nervio petroso mayor, S-132
surco del nervio petroso menor, S-132
surco del seno petroso superior, S-132
surco del seno sigmoideo, S-132
timpánica, S-127
protuberancia occipital externa, S-125
recién nacido, S-127
surco
arteria
occipital, S-131
temporal profunda posterior, S-125
seno
petroso superior, S-129
sigmoideo, S-129
sutura lambdoidea, S-125
tubérculo articular, S-125, S-131
ventana
coclear (redonda), S-127
vestibular (oval), S-127
tórax, S-149
trapecio, S-121, S-163, S-164, S-165, S-166, S-167, S-168, S-169, S-253, S-259, S-BP 29
tubérculo, S-163
trapezoide, S-163, S-164, S-166, S-167, S-168, S-253, S-BP 29
wormiano, S-125, S-128
Húmero, S-120, S-121, S-155, S-158, S-159, S-160, S-161, S-238, S-551, T3.3
cabeza, S-155, S-158, S-233, S-321
cuello quirúrgico, S-155, S-233, S-535
cuerpo, S-158, S-233, S-535, S-536, S-537
epicóndilo
lateral, S-112, S-159, S-160, S-161, S-239, S-240, S-241, S-243, S-245, S-246, S-248, S-249
medial, S-110, S-111, S-159, S-160, S-161, S-238, S-239, S-240, S-241, S-242, S-243, S-244, S-245, S-246, S-248, S-249
inserciones musculares, S-264
tróclea, S-155
tubérculo
mayor, S-157, S-158, S-235, S-239
menor, S-239
Huxley, capa, S-BP 1

I

Íleon, S-544, S-546, S-BP 102, S-BP 103
capa muscular circular, S-426
porción terminal, S-424, S-425, S-426, S-483, S-484
Impresión(es)
cardíaca, S-221, S-388
cólica, S-434
costales, S-429
duodenal, S-429
esofágica, S-429
gástrica, S-429, S-434
renal, S-429, S-434
suprarrenal, S-429
trigeminal, S-132
Incisivo(s)
central, S-404, S-405
laterales, S-404, S-405
Incisura preoccipital, S-31
Inervación intrínseca, S-BP 65
Inferior, término de dirección y situación, S-1
Infundíbulo, S-40, S-524
trompa uterina, S-487, S-489
Inhibina, S-BP 95
Inión, S-125
Ínsula (de Reil), S-31, S-36, S-46
giro
corto, S-31
largo, S-31
limen, S-31
surco
central, S-31
circular, S-31

booksmedicos.org

Interfase
duramadre-aracnoides, S-28
duramadre-cráneo, S-26, S-28
Intersección tendinosa, S-7, S-8, S-212
Intestino, S-20, S-21, S-305
delgado, S-68, S-394, S-418, S-423, S-427, S-459
arterias, S-439
dolor referido visceral, S-BP 5
inervación autónoma, S-451
mesenterio, S-418
mucosa y musculatura, S-421
vasos y nódulos (ganglios) linfáticos, S-BP 56, S-BP 56
venas, S-443
grueso, S-394
arterias, S-440
inervación autónoma, S-452
mucosa y musculatura, S-428
vasos y nódulos (ganglios) linfáticos, S-BP 57, S-BP 57
venas, S-444
inervación autónoma, S-452, S-453
plexo entérico, S-455
Intumescencia
cervical, S-18
lumbosacra, S-18
Inversión, movimientos del miembro inferior, S-265
Iris, S-82, S-88, S-90, S-91
arterias y venas, S-92
círculo arterial
mayor, S-89, S-91, S-92
menor, S-89, S-91, S-92
pliegues, S-89
Islotes pancreáticos (de Langerhans), S-522
Istmo, trompa uterina, S-487

K

Kerckring, válvulas, S-421, S-432
Kiesselbach, plexo, S-363

L

Laberinto
membranoso, S-96, S-97
óseo, S-96, S-97
Labio, S-BP 18
comisura posterior, S-506
filtrum, S-5
inferior, frenillo, S-397
mayor, S-9, S-464, S-485, S-488, S-491, S-506
comisura
anterior, S-491
posterior, S-491
menor, S-464, S-485, S-486, S-488, S-491, S-494, S-506
frenillo, S-491
superior, tubérculo, S-397
Lago lagrimal, S-82
Laguna(s)
magna, S-503
uretrales (de Morgagni), S-503, S-BP 86
vascular, S-219
Laguna (venosa) lateral (de Trolard), S-26, S-27
Lambda, S-128
Lámina, S-145, S-146, S-148, S-BP 25
affixa, S-37
cribosa, S-129, S-132, S-364, S-367
forámenes, S-134
elásticas, S-BP 45
espiral
gancho, S-96
ósea, S-96, S-97
horizontal, hueso palatino, S-130, S-131, S-360, S-361, S-362, S-398, S-404, S-BP 10
lateral, apófisis pterigoides, S-130, S-187, S-359, S-407, S-BP 10
medial, apófisis pterigoides, S-130, S-187, S-370, S-BP 10
derecha, S-71
gancho, S-359
medular
lateral (externa), S-37
medial (interna), S-37
orbitaria, recién nacido, S-127
perpendicular, S-123, S-129
pretraqueal (visceral), S-190, S-196, S-197, S-329, S-372, S-379
prevertebral, S-372, S-408
fascia cervical, S-400, S-408
propia, encía, S-405
superficial, fascia cervical, S-197
tectal (cuadrigémina), S-32, S-41
terminal, S-32, S-33, S-41, S-524
vértebra
C6, S-BP 22
L1, S-138
L4, S-BP 24
lumbar, S-146
torácica, S-144
Laminillas
circunferenciales
externas, S-BP 31
internas, S-BP 31
concéntricas, osteona, S-BP 31
Laringe, S-20, S-21, S-81, S-358, S-384, S-BP 15, S-BP 18, S-BP 22, S-BP 97
cartílagos, S-375
corte frontal, S-378
membrana cuadrangular, S-375
músculos intrínsecos, S-376
acción, S-377
nervios, S-378
Laringofaringe, S-358, S-372, S-373
Lateral, término de dirección y situación, S-1
Lecho ungueal, S-553, S-BP 112
Lemnisco
espinal, S-BP 17
medial, S-BP 17
Lengua, S-358, S-360, S-394, S-396, S-400, S-401, S-403, S-BP 18, S-BP 23
cuerpo, S-368, S-372, S-402, S-BP 61
dorso, S-402
drenaje linfático, S-345
frenillo, S-396, S-397, S-399
inervación aferente, S-406
músculos intrínsecos, S-70
longitudinal
inferior, S-70
superior, S-70
transverso y vertical, S-70
nódulos (ganglios) linfáticos, S-345
radiología, S-39
raíz, S-372, S-376, S-402
surco medio, S-402
vértice, S-402
Lente (cristalino), S-82, S-88, S-89, S-90, S-91, S-BP 7, T2.1
cápsula, S-88, S-89, S-90
corteza, S-90
ecuador, S-90
eje, S-90
estructuras de soporte, S-90
núcleo, S-89, S-90
Leptomeninges, S-22
Leucocitos, S-BP 44
Liberación del túnel carpiano, S-BP 105
Ligamento(s)
acromioclavicular, S-157, S-232
alares, S-142
amarillo, S-141, S-146, S-148, S-BP 21
radiología, S-138
ancho, S-463
lámina
anterior, S-489
posterior, S-489
anococcígeo, S-222, S-480, S-492, S-493, S-502
anulares, S-379
arqueado
lateral, S-208, S-219
medial, S-208, S-219
medio, S-208, S-219
arterioso, S-305, S-306, S-309, S-312, S-389, S-391, T5.2
nódulos (ganglios) linfáticos, arco de la aorta, S-350
atlantoaxoideo, S-142
atlantooccipital anterior, S-142
bifurcado, S-180
calcaneocuboideo, S-180, S-297
dorsal, S-180
plantar, S-181
calcaneometatarsiano, S-293
calcaneonavicular, S-180
plantar, S-181, S-297
calcaneoperoneo, S-175, S-178
capitoganchoso, S-165, S-166
capitopiramidal, S-BP 29
capsulares, S-157
cardinal (de Mackenrodt), S-478, S-487, S-488, S-490, S-BP 96
carpiano palmar, S-110, S-165, S-229, S-244, S-247, S-250, S-251, S-253, S-257
carpo, S-165, S-166, S-BP 29
carpometacarpianos
dorsales, S-BP 29
palmares, S-169, S-BP 29
codo, S-161
colateral, S-169, S-255, S-BP 107
accesorio, S-169
cubital, S-161, S-BP 29
lateral, articulación talocrural (del tobillo), S-180
medial, articulación talocrural (del tobillo), S-175, S-180
peroneo, S-173, S-175, S-269, S-272, S-279, S-280, S-281, S-282, S-283, S-286, S-287, S-289
pie, S-181
radial, S-161, S-BP 29
tibial, S-173, S-175, S-269, S-279, S-280, S-281, S-282, S-283, S-286, S-288, S-289, T3.3
conoideo, S-156, S-157, S-232
coracoacromial, S-157, S-232, S-235, S-239
coracoclavicular, S-157, S-232
coracohumeral, S-157
coronario, hígado, S-418, S-419, S-429
costoclavicular, S-150, S-156, S-231, S-264
impresión, S-156
costocoracoideo, S-231
costotransverso, S-150, S-BP 26
lateral, S-150, S-BP 26
superior, S-150, S-BP 26
costoxifoideo (condroxifoideo), S-150
craneocervicales
externo, S-141
interno, S-142
cricotiroideo, S-525
lateral, S-375
medio, S-191, S-375, S-379, S-407, S-408, S-525, T3.2
cruciforme, fascículo longitudinal
inferior, S-BP 21
superior, S-BP 21
cruzados, S-142, S-173, S-175, S-280
anterior, S-173, S-281, T3.3
posterior, S-173, S-281
cuadrado, S-161
cubitocapitado, S-165

booksmedicos.org

Ligamento(s) *(cont.)*
cubitocarpiano
dorsal, S-BP 29
palmar, S-165, S-BP 29
cubitopiramidal, S-165, S-166
cubitosemilunar, S-165
cuboideonavicular
dorsal, S-180
plantar, S-181
cuneocuboideo dorsal, S-180
cuneonaviculares
dorsal, S-180
plantar, S-181
cutáneos (retináculos de la piel), S-4
dentado, S-17, S-22
dentado, S-22
escafocapitado, S-165
escafosemilunar, S-166
escafotrapeciotrapezoideo, S-165
escrotal, S-505
esfenomandibular, S-63, S-136, S-187, S-189, S-325
espiral, S-97
esplenorrenal, S-416, S-419, S-434, S-459
esternoclavicular anterior, S-156
esternocostal (esternocondral)
intraarticular, S-156
radiado, S-150
estilohioideo, S-359, S-401, S-403, S-407, S-408
estilomandibular, S-63, S-136, S-359
falciforme, S-214, S-217, S-415, S-419, S-423, S-429, S-446, S-548
frenocólico, S-416, S-419
frenoesofágico
inferior, S-413
superior, S-413
fundiforme, S-211
pene, S-216, S-495
gastrocólico, S-416
láminas
anteriores, S-416
posteriores, S-416
gastroesplénico, S-416, S-417, S-434
gastrofrénico, S-416, S-419, S-459
glenohumeral
inferior, S-157
medio, S-157
superior, S-157
glosoepiglótico medio, S-376
hepatoduodenal, S-415, S-416, S-417, S-420, S-421, S-430, S-542
hepatogástrico, S-415, S-417, S-430
hepatorrenal, S-429
hioepiglótico, S-372, S-375
humeral transverso, S-157
iliofemoral, S-170, S-276, S-BP 108
articulación, cadera, S-277
iliolumbar, S-146, S-152, S-460
inferior, pubis (arqueado), S-151, S-504, S-464, S-475, S-479, S-480, S-481, S-482, S-492, S-495, S-504
inguinal (de Poupart), S-8, S-9, S-11, S-113, S-211, S-212, S-213, S-215, S-216, S-218, S-219, S-266, S-268, S-270, S-271, S-276, S-334, S-347, S-356, S-479, S-486, S-492, S-500, S-501, T4.2, S-BP 40
reflejado, S-212, S-213, S-216
intercarpiano(s)
dorsal, S-166
interóseos, S-166
interclavicular, S-150, S-156
intercuneiformes dorsales, S-180
interespinoso, S-146, S-148
interfalángicos, S-169
interfoveolar, S-217
intertransverso, S-150
intraarticular, S-BP 26
isquiofemoral, S-170, S-BP 108
lagunar (de Gimbernat), S-212, S-213, S-216, S-217, S-218, S-219, S-347
lateral temporomandibular, S-136
longitudinal
anterior, S-141, S-146, S-148, S-150, S-152, S-372, S-408, S-483, S-484, S-490, S-545, S-BP 21, S-BP 23
posterior, S-142, S-146, S-148, S-BP 21, S-BP 23, S-BP 26
lumbocostal, S-460
meniscofemoral posterior, S-173, S-281
metacarpianos
dorsal, S-BP 29
palmar, S-169, S-BP 29
transverso
profundo, S-169, S-256, S-BP 107
superficial, S-229, S-250
metacarpofalángicos, S-169
metatarsianos
dorsales, S-180, S-297
plantares, S-181, S-297
transverso
profundo, S-181, S-297
superficial, S-293
nucal, S-6, S-141, S-BP 21
palmar, S-169, S-252, S-255, S-553, S-BP 107
palpebral
lateral, S-BP 7
medial, S-82, S-BP 7
pectíneo (de Cooper), S-212, S-213, S-216, S-217, S-218, S-219
pelvis, S-489
pie, S-181
piramidocapitado, S-165
piramidoganchoso, S-165, S-166
piramidosemilunar, S-165
pisiganchoso, S-165, S-BP 29
pisimetacarpiano, S-165, S-BP 29
plantares, S-181, S-297
corto, S-180
largo, S-180, S-297, S-556
pie, S-181
poplíteo
arqueado, S-281, S-282, S-283
oblicuo, S-281, S-282, S-283
propio, ovario, S-478, S-483, S-485, S-486, S-487, S-488, S-505, S-529
pubocervical, S-478, S-490
pubofemoral, S-170, S-BP 108
pubovesical, S-478
lateral, S-464, S-490
medio, S-464, S-490
pulmonar, S-350, S-388, S-390, S-391
radiado de la cabeza de la costilla, S-150
radiocarpiano
dorsal, S-166, S-BP 29
palmar, S-BP 29
radiocubital
dorsal, S-166, S-BP 29
arqueado, S-166
palmar, S-BP 29
radiocubital palmar, S-165
radioescafocapitado, S-165
radiosemilunar
corto, S-165
largo, S-165
palmar, S-165
redondo
arteria, S-508
uterina, S-511
hígado, S-217, S-546
incisura, S-423
útero, S-508
rotuliano, S-11, S-175, S-268, S-269, S-271, S-272, S-279, S-280, S-281, S-283, S-287, S-288, S-289, T4.3, S-BP 33, S-BP 109
sacrococcígeos
anterior, S-152, S-479, S-481
lateral, S-147, S-152, S-154
posterior, S-147, S-152, S-154
profundo, S-152
superficial, S-152
sacroespinoso, S-147, S-152, S-154, S-220, S-273, S-275, S-480, S-482, S-516, S-517
izquierdo, S-478
sacroilíacos
anteriores, S-152
posteriores, S-147, S-152, S-154
sacrotuberoso, S-147, S-152, S-154, S-220, S-222, S-224, S-273, S-274, S-275, S-480, S-482, S-493, S-507, S-516, S-517, S-520, S-549, S-BP 104, S-BP 108
supraespinoso, S-141, S-147, S-148, S-152, S-154, S-545
radiología, S-138
suspensorio, S-499
axila, S-231
mama (de Cooper), S-473
ovario, S-478, S-483, S-485, S-486, S-487, S-489, S-508
pene, S-212, S-495
talocalcáneo (astragalocalcáneo), S-178
lateral, S-180
medial, S-180
posterior, S-178, S-180, S-BP 110
talofibular (peroneoastragalino)
anterior, S-175, S-180, S-BP 110
posterior, S-175, S-178, S-180
talonavicular (astragalonavicular) dorsal, S-180
tarso, S-180
tarsometatarsianos
dorsales, S-180, S-297
plantares, S-181
tibioperoneo
anterior, S-175, S-180
posterior, S-178, S-180
tiroepiglótico, S-375
tiroideo posterior, S-527
transverso, S-157
acetábulo, S-154, S-170, S-BP 108
atlas, S-142
inferior, escápula, S-BP 49
periné, S-464, S-479, S-481, S-490, S-492, S-495, S-504, S-512
superior, escápula, S-232, S-234, S-235, S-236, S-BP 49
trapeciocapitado, S-165, S-166
trapeciotrapezoideo, S-165, S-166
trapezoideo, S-157, S-232
triangular
derecho, S-419, S-429
izquierdo, S-419, S-429
umbilical
medial, S-213, S-214, S-215, S-216, S-217, S-218, S-305, S-341, S-463, S-468, S-483, S-484, S-486, S-489, S-490, S-507, S-508, S-BP 94
izquierdo, S-217
medio, S-214, S-215, S-217, S-218, S-418, S-464, S-483, S-484, S-486, S-490, S-492, S-508, S-BP 94
uterosacro, S-478, S-485, S-487, S-490, S-BP 96
venoso, S-305
fisura, S-429
vertebrales, S-BP 26
región
lumbar, S-148
lumbosacra, S-147
vértice, diente, S-142, S-372, S-408, S-BP 21
vocal, S-375, S-376
en Y de Bigelow. *Véase* Ligamento iliofemoral
Limen nasi, S-361

booksmedicos.org

Línea(s)
alba, S-7, S-8, S-203, S-209, S-211, S-212, S-213, S-214, S-216, S-358, S-483, S-484, S-546, T4.2, S-BP 40, S-BP 100, S-BP 103
anorrectal, S-226
arqueada, S-151, S-153, S-154, S-217, S-220
vaina, músculo recto del abdomen, S-213, S-216, S-336
dentada, S-226
epifisaria, S-278
glúteas
anterior, S-153, S-154
inferior, S-153, S-154
posterior, S-153, S-154
iliopectínea, S-225
intertrocantérica, S-170
medioclavicular, S-306
milohioidea, S-135
nucal
inferior, S-130, S-131
superior, S-130, S-131, S-199
oblicua, S-135, S-375
pectínea (dentada), S-226
pelo, S-BP 97
semilunar, S-8, S-BP 70
derecha, S-395
izquierda, S-395
temporal
inferior, S-125
superior, S-125
terminal, S-146, S-484, S-488, S-490
translúcida, S-89
transversales, S-146
trapezoidea, S-156
Linfáticos abdominales y pélvicos, S-353
Linfocitos, S-BP 30, S-BP 44
Língula, S-135, S-388
cerebelo, S-42
Líquido cefalorraquídeo
circulación, S-35
espacio subaracnoideo, S-BP 23
radiología, S-138
Lister, tubérculo, S-162
Lobulillo
ansiforme, S-42
fisura
horizontal, S-42
posterior superior, S-42
lobulillo semilunar
inferior, S-42
superior, S-42
paracentral, S-32
parietal
inferior, S-31
superior, S-31
testículo, S-498
Lóbulo
derecho del hígado, proceso «en forma de lengua» (lóbulo de Riedel), S-BP 71
frontal, S-523
glándula mamaria, S-473
inferolateral, S-BP 93
inferoposterior, S-BP 93
lateral hiperplásico, S-BP 94
medio, S-BP 93
hiperplásico, S-BP 94
temporal, S-40, S-46, S-368
radiología, S-39
medial, S-BP 12
Localizaciones del pulso, S-303
Locus cerúleo, S-41
Lordosis
cervical, S-137
lumbar, S-137
Lúnula, S-315, S-553, S-BP 112
Luschka
hendidura, S-139
foramen, S-32, S-35
Luz, S-455
del capilar, S-BP 63

M

Mackenrodt, ligamento. *Véase* Ligamento cardinal
Macrófago(s), S-BP 30
alveolar, S-BP 63
Mácula, S-91
densa, S-BP 83
McBurney, punto, S-427
McGregor, línea, S-BP 21
Maduración, S-BP 89
Maléolo
lateral, S-11, S-175, S-284, S-285, S-286, S-287, S-288, S-289, S-290, S-291, S-292
medial, S-11, S-175, S-284, S-285, S-286, S-288, S-289, S-290, S-291, S-292, S-335, S-BP 110
Malla (red) trabecular (con espacios de Fontana), S-89
Mama, S-2, S-321, S-BP 97
arterias, S-474
drenaje linfático, S-349
nódulos (ganglios) linfáticos, S-348
vasos linfáticos, S-348, T6.1
Mandíbula, S-120, S-123, S-124, S-125, S-135, S-196, S-197, S-329, S-359, S-372
abertura, S-BP 37
ángulo, S-5, S-72, S-124, S-135, S-359, S-399
apófisis
condilar, S-135, S-188, S-359
cabeza, S-125
coronoides, S-125, S-126, S-135, S-359, S-BP 19, S-BP 60
base, S-135
cabeza, S-135
cóndilo, S-124, S-126, S-BP 19
cuello, S-135, S-BP 60
cuerpo, S-123, S-124, S-125, S-135, S-188, S-192, S-359, S-368, S-BP 61
escotadura mandibular, S-125
espinas mentonianas, S-135
foramen
mandibular, S-135
mentoniano, S-123, S-125, S-135
fosa
retromolar, S-135
sublingual, S-135
submandibular, S-135
fosita pterigoidea, S-135
línea
milohioidea, S-135
oblicua, S-125, S-135, S-407
persona anciana, S-135
porción alveolar, S-135
protuberancia mentoniana, S-5, S-123, S-135
rama, S-123, S-124, S-125, S-135, S-192, S-359, S-400, S-BP 37
surco milohioideo, S-135
tubérculo mentoniano, S-123, S-135
Mano, S-2, S-3, S-19, S-183
arterias, S-257, S-261, S-BP 51
bandeleta central, expansión extensora, S-553
corte transversal, S-BP 106, S-BP 107
disección
dorsal superficial, S-258
palmar superficial, S-250
dorso, vasos linfáticos, S-346
fascia dorsal, S-254
huesos, S-167
inervación cutánea, S-14
músculos, S-256
nervios, S-261
radial, S-112
radiografías, S-168
vainas tendinosas, S-254
venas superficiales, S-229
zonas
extensoras, S-BP 42
flexoras, S-BP 42
Manubrio, S-156, S-535, S-536
esternón, S-149, S-190, S-192, S-197, S-205, S-329, S-372, S-387
Martillo, S-94, S-97
apófisis
anterior, S-BP 8
lateral, S-94
cabeza, S-63, S-66, S-93, S-94, S-BP 8, S-BP 9
ligamento
anterior, S-94
superior, S-94, S-BP 8
manubrio, S-94, S-95, S-BP 8
Mastocito, S-BP 30
Matriz
mesangial, S-BP 83
ungueal, S-553
Maxilar, S-123, S-125, S-129, S-131, S-360, S-362, S-367, S-370, S-BP 19, S-BP 60
apófisis
alveolar, S-123, S-125, S-129, S-130, S-362, S-368, S-BP 61
cigomática, S-123, S-131
frontal, S-82, S-122, S-123, S-125, S-362
palatina, S-129, S-130, S-131, S-360, S-361, S-362, S-368, S-398, S-404, S-BP 10
cara
infratemporal, S-125
nasal, S-129
orbitaria, S-123
conducto incisivo, S-129, S-360, S-362
cresta nasal, S-360
espina nasal anterior, S-122, S-123, S-125, S-129, S-360, S-362
foramen infraorbitario, S-123, S-125
fosa incisiva, S-131
recién nacido, S-127
seno, S-71, S-370
sutura intermaxilar, S-131
tuberosidad, S-125, S-130
Meato nasal
inferior, S-83, S-361, S-368, S-BP 61
medio, S-368, S-BP 61
atrio, S-361
superior, S-361
Medial, término de dirección y situación, S-1
Mediastino
anterior, S-207
área pulmonar, S-388
corte transversal, S-539
grandes vasos, S-389
inferior, S-BP 2
superior, S-BP 2
testicular, S-497, S-498
vasos linfáticos, S-350
visión lateral
derecha, S-390
izquierda, S-391
Médula
espinal, S-15, S-16, S-320, S-366, S-456, S-470, S-535, S-536, S-BP 18, S-BP 25
asta lateral, S-22
arterias, S-24, T5.1
esquema, S-23
cervical, S-BP 23
conducto central, S-35, S-41, S-55

booksmedicos.org

Médula *(cont.)*
cortes, S-BP 16
transversales, tractos de fibras, S-BP 16
porción
cervical, S-BP 17
lumbar, S-471, S-BP 17
superior, S-BP 15
sacra, S-471, S-BP 15
torácica, S-78, S-79, S-80, S-384, S-454, S-BP 15
principales tractos de fibras, S-BP 16
radiología, S-39
sacra, S-452
torácica, S-384
toracolumbar, S-452
tractos
descendentes, S-384
de fibras, S-BP 16
venas, S-25
oblongada, S-21, S-32, S-41, S-66, S-80, S-81, S-134, S-320, S-358, S-366, S-452, S-BP 15, S-BP 23, S-BP 60
foramen magno, S-133
formación reticular, S-384
porción inferior, S-BP 17
radiología, S-39
ósea roja, S-343
pelo, S-BP 1
renal, S-462, S-BP 84, S-BP 85
Meiosis, S-BP 89
Meissner
corpúsculo, S-4
plexo. *Véase* Plexo submucoso
Mejilla, S-2
Melanocito, S-4
Membrana(s)
atlantoaxoidea posterior, S-BP 21
atlantooccipital
anterior, S-141, S-372, S-408, S-BP 21
posterior, S-141, S-BP 21
basal, S-BP 34, S-BP 45, S-BP 63
basilar, S-97
costocoracoidea, S-231
elástica, pared arterial
externa, S-BP 45
interna, S-BP 45
fibroelásticas, esófago, S-412
intercostal
externa, S-100, S-206, S-209, S-235
interna, S-100, S-206, S-209
interósea, S-162, S-165, S-178, S-243, S-246, S-282, S-283, S-289, S-333, S-552, S-555, S-BP 29, S-BP 52, S-BP 53, S-BP 109, S-BP 110
obturatriz, S-154, S-170, S-488
perineal, S-217, S-219, S-220, S-222, S-224, S-418, S-464, S-465, S-471, S-482, S-485, S-488, S-492, S-493, S-494, S-495, S-501, S-502, S-504, S-511, S-512, S-516, S-520, S-BP 86, S-BP 90, S-BP 94
engrosamiento anterior, S-504
postsináptica, S-BP 3
presináptica, S-BP 3
sinovial, S-157, S-161, S-170, S-280, S-281, S-282, S-553, S-BP 30
inserciones, S-281
suprapleural (fascia de Sibson), S-390, S-391
tectoria, S-97, S-142, S-BP 21
porción profunda (accesoria), S-142
timpánica, S-62, S-93, S-94, S-95, S-97, T2.1, S-BP 8, S-BP 9
secundaria, S-97
tirohioidea, S-191, S-372, S-374, S-375, S-378, S-407, S-408, S-409, S-525, S-527
vastoaductora, S-268, S-270, S-271
vestibular (de Reissner), S-97
vítrea, S-4
Meninges, S-26, S-28, S-134
arterias, S-326
espinales, S-17, T2.2
Menisco, S-166
lateral, S-173, S-280, S-281, S-282
medial, S-173, S-280, S-281, T3.3
Menstruación, S-BP 97
Mentón, S-2
Mesencéfalo, S-BP 17, S-BP 18
acueducto, S-33, S-34, S-51, S-55, T2.1
radiología, S-39
Mesenterio, S-421, S-424, S-455, S-545
raíz, S-419, S-420, S-424, S-433, S-463, S-483, S-484
urogenital, S-499, S-505
Mesoapéndice, S-425, S-451, S-BP 69
Mesocolon, S-424
sigmoide, S-221, S-424, S-428, S-440, S-459, S-463
transverso, S-416, S-417, S-418, S-420, S-422, S-423, S-424, S-428, S-443, S-459
inserción, S-419, S-433, S-434
Mesometrio, S-487
Mesoovario, S-487, S-488
láminas, S-489
Mesosálpinx (ligamento ancho), S-487
láminas, S-489
ligamento ancho, S-529
Metacarpo, corte transversal, S-BP 105
Miembro
inferior, S-2, S-3
anatomía de superficie, S-11
arterias, S-333, T5.5
cara
anteromedial, S-19
posterolateral, S-19
dermatomas, S-12
estructuras con gran significación clínica, T4.3, T5.4, T6.1
inervación segmentaria, movimientos, S-265
porción libre, S-2, S-3, S-120
región
cadera, S-11
glútea, S-11
talón, S-11
vasos y nódulos (ganglios) linfáticos, S-347, T6.1
venas, S-334
profundas, T5.4
superficiales, T5.4
visión anterior, S-266
visión posterior, S-267
sistema somatosensitivo, S-BP 17
superior, S-2, S-3
anatomía de superficie, S-10
arterias, S-227, S-331
cara
lateral, S-19
medial, S-19
dermatomas, S-12
estructuras con gran significación clínica, T4.2, T5.4
inervación
cutánea, S-13
segmentaria, movimientos, S-265
nervios, S-107, S-227
porción libre, S-2, S-3, S-120
vasos y nódulos (ganglios) linfáticos, S-346
venas, S-332
superficiales, S-228
Miofibrilla, S-BP 34
Miofilamentos, S-BP 34
Miometrio, S-487
útero, S-521
Mitocondria, S-BP 3, S-BP 4
Modiolo, S-184
Monocitos, S-BP 30, S-BP 44
Monte pubis, S-491
Morgagni, hidátide, S-487
Morison, bolsa. *Véase* Receso hepatorrenal
Mucosa, S-421, S-455, S-BP 65
esofágica, S-374
olfatoria, S-56
distribución, S-364
Mujer, visión anterior, S-2
Müller, conducto. *Véase* Conducto paramesonéfrico
Muscularis mucosae, S-226, S-455, S-BP 67
conducto anal, S-223, S-226
recto, S-223
Musculatura anorrectal, S-223
Músculo(s), S-302
abdomen, S-BP 64
abductor
corto del pulgar, S-109, S-253, S-256, S-257
dedo
gordo, S-118, S-290, S-292, S-294, S-295, S-296, S-556, S-BP 110, S-BP 111
tendón, S-181, S-294, S-295, S-297, S-556, S-BP 111
meñique, S-110, S-253, S-256
largo del pulgar, S-112, S-241, S-242, S-243, S-262, S-263, S-552
tendón, S-242, S-249, S-259, S-261, S-552
quinto dedo, S-118, S-290, S-292, S-294, S-295, S-296, S-297, S-556, S-BP 111
tendón, S-181, S-BP 111
aductor
corto, S-116, S-269, S-271, S-300, S-301, S-554
dedo gordo, S-296, S-297, S-556
cabeza
oblicua, S-296, S-556, S-BP 111
transversa, S-296
tendón, S-181
largo, S-116, S-268, S-269, S-270, S-271, S-300, S-301, S-549, S-554, S-BP 108
mayor, S-11, S-116, S-117, S-269, S-270, S-271, S-273, S-274, S-276, S-300, S-301, S-516, S-554
porción, aductor mínimo, S-269, S-274, S-276
tendón, S-269, S-271, S-279, S-282, S-285
mínimo, S-273, S-516
pulgar, S-110, S-253, S-254, S-256, S-257, S-BP 105
extensión dorsal, espacio tenar, profunda, S-251
fascia, S-251
ancóneo, S-111, S-112, S-240, S-241, S-242, S-263, S-264, S-552
antebrazo
extensores del carpo y de los dedos, S-243
flexores
del carpo, S-245
de los dedos, S-246
inserciones, S-262, S-263
plano
profundo, S-241, S-249
superficial, S-242, S-244
pronadores y supinador, S-248
aritenoideo
oblicuo, S-374, S-376, S-378, S-409
acción, S-377
porción ariepiglótica, S-376, S-378
transverso, S-372, S-374, S-376, S-378, S-409
acción, S-377
articular, rodilla, S-115, S-280, S-282, S-300, S-554
auricular
anterior, S-184, S-BP 35
posterior, S-184
ramos, S-65
superior, S-184

booksmedicos.org

Músculo(s) *(cont.)*
bíceps braquial, S-7, S-10, S-108, S-227, S-230, S-231, S-235, S-236, S-237, S-238, S-239, S-247, S-262, S-263, S-551
cabeza
corta, S-264
tendón, S-161, S-232, S-235, S-238, S-239, S-244, S-247, S-249, T4.3
larga, S-157, S-264, S-535, T4.3
tendón, S-536, S-537
bíceps femoral, S-11, S-272, S-273, S-274, S-275, S-279, S-282, S-283, S-284, S-287, S-299, S-300, S-554
bolsa superior, S-276
cabeza
corta, S-11, S-117, S-301, S-516
larga, S-11, S-117, S-301, S-516, T4.3
tendón, S-152, S-276
tendón, S-119, S-175, S-279, S-280, S-282, S-283, S-285, S-286, S-288, S-289
braquial, S-108, S-227, S-237, S-238, S-239, S-244, S-247, S-249, S-262, S-264, S-551
inserción, S-161
braquiorradial, S-10, S-111, S-112, S-227, S-238, S-239, S-240, S-241, S-242, S-244, S-247, S-262, S-263, S-264, S-551, S-552
tendón, S-249, S-552
brazo
compartimento posterior, S-240
visión anterior, S-239
buccinador, S-65, S-184, S-186, S-187, S-197, S-323, S-368, S-BP 35, S-BP 36, S-BP 61
bulboesponjoso, S-222, S-224, S-418, S-465, S-471, S-486, S-488, S-492, S-493, S-494, S-495, S-501, S-504, S-511, S-512, S-BP 86
cadera, S-272, S-273
cara, S-BP 36
faciales, S-184
visión anterior, S-BP 35
cardíaco, S-15
cigomático
mayor, S-65, S-184, S-186, S-BP 35, S-BP 36
menor, S-65, S-184, S-186, S-BP 35, S-BP 36
ciliar, S-58, S-78, S-88
fibras
circulares, S-89
meridionales, S-89
compresor de la uretra, S-220, S-466, S-488, S-493, S-494, S-496, S-511
constrictor de la faringe, S-372, S-378
inferior, S-68, S-192, S-378, S-407, S-408, S-409, S-526, S-527
porción
cricofaríngea, S-197, S-408, S-409, S-411, S-526
tirofaríngea, S-374, S-411, S-412
medio, S-68, S-192, S-374, S-378, S-401, S-403, S-407, S-408, S-409, S-526
superior, S-68, S-187, S-189, S-197, S-323, S-374, S-398, S-400, S-401, S-407, S-408, S-409, S-526
porción glosofaríngea, S-408
coracobraquial, S-108, S-227, S-235, S-236, S-237, S-238, S-239, S-264, S-536, S-537, S-551
tendón, S-235
corrugador
piel del ano, S-223, S-226
superciliar (ceja), S-60, S-65, S-122, S-184, S-BP 35
cremáster, S-102, S-215, S-497, S-BP 41
cabeza
lateral, S-212, S-216, S-BP 40
medial, S-212, S-216, S-BP 40
fascia cremastérica, S-212, S-213
cricoaritenoideo
lateral, S-197, S-376, S-378
acción, S-377
posterior, S-197, S-374, S-376, S-378, S-409
acción, S-377
cricofaríngeo, S-378, S-526, S-527
cricotiroideo, S-68, S-191, S-197, S-376, S-378, S-407, S-525
acción, S-377
porción
oblicua, S-376
recta, S-376
cuadrado
femoral, S-269, S-271, S-273, S-274, S-275, S-276, S-300, S-516
nervio, S-104, S-114, S-275, T2.12
lumbar, S-103, S-113, S-201, S-208, S-219, S-277, S-341, S-342, S-459, S-460, S-461, S-483, S-484, S-545, S-546
plantar, S-118, S-295, S-296, S-BP 110, S-BP 111
cuádriceps femoral, S-115, S-300
tendón, S-11, S-268, S-269, S-271, S-279, S-280, S-282, S-287, S-288, S-289, S-BP 33
cuello
anteriores, S-193
laterales, S-193
profundos, S-329
posteriores, S-196
visión lateral, S-192
deltoides, S-6, S-7, S-10, S-111, S-157, S-190, S-192, S-198, S-199, S-227, S-230, S-231, S-233, S-235, S-236, S-237, S-238, S-239, S-240, S-264, S-534, S-535, S-536, S-537, S-551
depresor
ángulo de la boca, S-65, S-184, S-186, S-BP 35, S-BP 36
labio inferior, S-65, S-184, S-186, S-BP 35, S-BP 36
tabique nasal, S-60, S-65, S-122, S-184, S-BP 35
detrusor, pared vesical, S-BP 86
digástrico
tendón intermedio, S-399, S-400, S-401
por transparencia, S-324
tróclea, tendón intermedio, S-190, S-191
vientre
anterior, S-62, S-190, S-191, S-192, S-197, S-324, S-368, S-396, S-399, S-407, S-BP 61
posterior, S-62, S-65, S-189, S-190, S-191, S-192, S-324, S-345, S-396, S-399, S-400, S-401, S-407, S-409
dilatador de la pupila, S-58, S-78, S-89, T4.1
dorsal ancho, S-6, S-100, S-102, S-198, S-199, S-203, S-209, S-210, S-211, S-212, S-230, S-231, S-235, S-236, S-237, S-238, S-239, S-264, S-460, S-538, S-541, S-545, S-546, S-BP 100
inserciones costales, S-210
tendón, S-238, S-536, S-537, S-551
dorso (espalda), plano(s)
profundo, S-201
superficial, S-199
intermedios, S-200
elevador
del ángulo de la boca, S-65, S-186, S-BP 35
del ano, S-114, S-217, S-219, S-222, S-223, S-225, S-226, S-428, S-441, S-453, S-465, S-466, S-478, S-480, S-481, S-485, S-488, S-492, S-493, S-496, S-504, S-507, S-509, S-511, S-517, S-520, T4.2, S-BP 86, S-BP 108
arco tendinoso, S-219, S-220, S-225, S-464, S-465, S-478, S-479, S-480, S-481, S-482, S-488, S-490, S-493
borde medial, S-482
diafragma pélvico, S-495, S-502
izquierdo, S-220
músculo
iliococcígeo, S-224
puboanal (puborrectal), S-224, S-549, S-550
pubococcígeo, S-224
nervio, S-104, S-114, T2.12
techo, fosa isquioanal, S-501
costillas, S-201
cortos, S-201
largos, S-201
escápula, S-111, S-192, S-194, S-196, S-198, S-199, S-230, S-234, S-235, S-264, S-329
nervios, S-195
labio superior, S-65, S-BP 36
y ala de la nariz, S-65, S-184, S-186, S-BP 35, S-BP 36
párpado superior, S-58, S-82, S-84, S-85, S-86, S-BP 7, T4.1
inserción, S-82
velo del paladar, S-68, S-187, S-398, S-403, S-407, S-408, S-409, S-418, T4.1, S-BP 8, S-BP 60
epicraneano, vientre frontal, S-BP 35, S-BP 36
erector
columna, S-6, S-100, S-199, S-201, S-206, S-209, S-460, S-535, S-545, S-546, S-BP 102
pelo, S-4, S-20, S-BP 1, S-BP 15
escaleno, S-BP 64
anterior, S-73, S-75, S-192, S-193, S-194, S-195, S-196, S-204, S-205, S-234, S-235, S-237, S-307, S-323, S-328, S-329, S-387, S-389, S-390, S-391, S-393, S-410, S-525, S-534, S-BP 38, S-BP 39, S-BP 64, S-BP 98
inervación, S-106
medio, S-73, S-190, S-191, S-192, S-193, S-194, S-196, S-204, S-235, S-323, S-328, S-329, S-393, S-BP 38, S-BP 39, S-BP 64, S-BP 98
nervios, S-195
posterior, S-190, S-192, S-193, S-196, S-204, S-235, S-329, S-393, S-410, S-BP 39, S-BP 64, S-BP 98
orígenes, S-193
esfínter
externo
del ano, S-220, S-221, S-223, S-224, S-225, S-428, S-441, S-453, S-464, S-478, S-485, S-492, S-493, S-495, S-501, S-502, S-511
porción profunda, S-221, S-222, S-223, S-224, S-226, S-495
porción subcutánea, S-221, S-222, S-223, S-224, S-226, S-495
porción superficial, S-221, S-222, S-223, S-224, S-226, S-495
de la uretra, S-217, S-464, S-465, S-466, S-471, S-482, S-485, S-492, S-495, S-496, S-503, S-504, S-BP 86, S-BP 90, S-BP 94
interno
del ano, S-223, S-225, S-226
de la uretra, S-465, S-466, S-496, S-503
anillo, trígono, S-496
asa posterior, S-496
Heiss, asa, S-496
mujer, S-496
pupila, S-58, S-78, S-89, T4.1
uretra, S-BP 93
mujer, S-466
músculo, S-220, S-496
uretrovaginal, S-220, S-464, S-466, S-488, S-492, S-493, S-494, S-496

booksmedicos.org

Músculo(s) *(cont.)*
esófago, S-372
longitudinal, S-526
espinoso, S-200
cervical, S-200
torácico, S-200
esplenio
cabeza, S-192, S-199, S-200, S-202
cervical, S-199, S-200, S-202
esquelético, S-15
estapedio, S-95, T4.1
nervio, S-65
tendón, S-94, S-BP 8
esternal, S-203
esternocleidomastoideo, S-7, S-69, S-74, S-190, S-192, S-194, S-196, S-197, S-199, S-202, S-203, S-230, S-236, S-237, S-324, S-329, S-345, S-387, S-396, S-400, T4.1, S-BP 64
borde medial, S-525
cabeza
clavicular, S-5, S-7, S-190, S-192
esternal, S-5, S-7, S-190, S-192
esternohioideo, S-70, S-190, S-191, S-192, S-196, S-197, S-203, S-205, S-264, S-329, S-399
nervio, S-195
esternotiroideo, S-70, S-74, S-190, S-191, S-192, S-196, S-197, S-203, S-205, S-329, S-378
nervio, S-195
estilofaríngeo, S-67, S-68, S-72, S-374, S-400, S-401, S-403, S-407, S-408, S-409
estilogloso, S-70, S-189, S-400, S-401, S-407, S-408, T4.1, S-BP 60
estilohioideo, S-62, S-65, S-189, S-190, S-191, S-192, S-324, S-396, S-399, S-400, S-401, S-407, S-409, S-BP 60
estriado, S-BP 15
estructura, S-BP 34
extensor(es)
corto
dedo gordo, S-119, S-288, S-289, S-291, S-292, S-BP 111
tendón, S-289, S-292, S-297, S-556, S-BP 111
dedos, S-119, S-287, S-289, S-290, S-291, S-292, S-556, S-BP 111
tendón, S-288, S-289, S-292, S-297, S-556, S-BP 111
pulgar, S-112, S-241, S-242, S-243, S-263
tendón, S-242, S-249, S-259, S-260, S-261, S-552
cubital del carpo, S-10, S-111, S-112, S-240, S-242, S-243, S-262, S-263, S-552
tendón, S-241, S-242, S-260, S-261, S-552
dedo meñique, S-112, S-242, S-243, S-263, S-552
tendón, S-241, S-242, S-243, S-260, S-261, S-552
dedos, S-111, S-112, S-240, S-242, S-243, S-263, S-552
tendón, S-10, S-241, S-242, S-243, S-260, S-261, S-552, S-BP 106, S-BP 107
índice, S-112, S-241, S-243, S-263, S-552
tendón, S-10, S-242, S-243, S-260, S-261, S-552, S-BP 106, S-BP 107
largo
dedos, S-119, S-272, S-280, S-288, S-289, S-290, S-291, S-292, S-299, S-555, S-BP 109, S-BP 110
tendón, S-11, S-287, S-288, S-289, S-291, S-292, S-297, S-556, S-BP 110, S-BP 111
pulgar, S-112, S-241, S-243, S-263, S-552
tendón, S-10, S-242, S-254, S-259, S-260, S-261, S-552
largo del dedo gordo, S-119, S-287, S-288, S-289, S-292, S-299, S-555, S-BP 109, S-BP 110
tendón, S-11, S-287, S-288, S-289, S-291, S-292, S-297, S-556, S-BP 110, S-BP 111
vaina tendinosa, S-290, S-291
radial
corto del carpo, S-10, S-111, S-112, S-240, S-241, S-242, S-243, S-263, S-552
tendón, S-241, S-242, S-259, S-260, S-261, S-552
largo del carpo, S-10, S-111, S-112, S-240, S-241, S-242, S-243, S-262, S-263, S-264, S-551, S-552
tendón, S-241, S-242, S-259, S-260, S-261, S-552
extraoculares, T4.1
faciales, S-65, S-183, S-184, T4.1
visión anterior, S-BP 35
flexor(es)
corto
dedo gordo, S-118, S-294, S-295, S-556
cabeza lateral, S-295, S-296, S-297, S-BP 111
cabeza medial, S-295, S-296, S-297, S-BP 111
origen, S-297
dedo meñique, S-110, S-294, S-295, S-296, S-297, S-556, S-BP 111
tendón, S-BP 111
dedos, S-118, S-290, S-294, S-295, S-556, S-BP 111
tendón, S-181, S-294, S-295, S-296, S-556, S-BP 111
pulgar, S-109, S-110, S-256, S-257
quinto dedo, S-256
cubital del carpo, S-10, S-110, S-227, S-240, S-241, S-242, S-244, S-245, S-247, S-262, S-263, S-552
tendón, S-10, S-165, S-249, S-251, S-253, S-256, S-552, S-BP 29
dedos, S-246
largo del dedo gordo, S-118, S-299, S-335, S-555, S-BP 109, S-BP 110
tendón, S-181, S-284, S-285, S-286, S-294, S-295, S-296, S-297, S-556, S-BP 110, S-BP 111
surco, S-178
vaina tendinosa, S-290
largo de los dedos, S-118, S-299, S-335, S-555
tendón, S-181, S-285, S-286, S-294, S-295, S-296, S-556, S-BP 110, S-BP 111
vaina tendinosa, S-290
largo del pulgar, S-109, S-227, S-246, S-247, S-249, S-251, S-262, S-264, S-552
tendón, S-165, S-249, S-253, S-254, S-BP 107
profundo de los dedos, S-109, S-110, S-227, S-246, S-249, S-262, S-263, S-552
tendón, S-165, S-169, S-246, S-251, S-252, S-253, S-254, S-255, S-552, S-553, S-BP 106, S-BP 107
radial del carpo, S-109, S-227, S-238, S-239, S-244, S-245, S-262, S-552
tendón, S-10, S-165, S-227, S-247, S-249, S-251, S-253, S-254, S-552
superficiales, S-555
dedos, S-109, S-227, S-244, S-246, S-247, S-249, S-262, S-552
cabeza humerocubital, S-247, S-264
tendón, S-10, S-165, S-169, S-244, S-246, S-251, S-252, S-253, S-254, S-255, S-552, S-553, S-BP 106, S-BP 107
frontal, S-60, S-65, S-184, S-BP 35, S-BP 36
gastrocnemio, S-11, S-117, S-118, S-273, S-279, S-280, S-284, S-285, S-286, S-287, S-289, S-299, S-335, S-555, S-BP 109
bolsa subtendinosa
lateral, S-282, S-283
medial, S-282, S-283
cabeza
lateral, S-11, S-272, S-274, S-282, S-283, S-301
medial, S-11, S-274, S-282, S-283, S-288, S-301
tendón, S-BP 110
gemelo
inferior, S-273, S-274, S-275, S-276, S-300, S-301, S-516, S-549, S-550, S-BP 104
superior, S-273, S-274, S-275, S-276, S-300, S-301, S-516, S-BP 108
tendón, S-BP 108
genihioideo, S-70, S-74, S-196, S-329, S-368, S-372, S-399, S-401, S-408, S-BP 61
geniogloso, S-70, S-360, S-368, S-372, S-399, S-400, S-401, T4.1, S-BP 61
glúteo(s)
mayor, S-6, S-11, S-182, S-198, S-199, S-210, S-222, S-224, S-272, S-273, S-274, S-275, S-276, S-301, S-460, S-482, S-493, S-501, S-502, S-516, S-517, S-520, S-549, S-550, S-554, S-BP 103, S-BP 104, S-BP 108
bolsa isquiática, S-276
bolsa trocantérea, S-276
extensión inferior, S-276
tendón, S-BP 108
medio, S-6, S-11, S-268, S-270, S-271, S-273, S-274, S-275, S-276, S-277, S-301, S-516, S-549, S-550, T4.3, S-BP 103, S-BP 108
bolsa trocantérea, S-276
tendón, S-276
menor, S-270, S-271, S-273, S-274, S-275, S-276, S-277, S-300, S-301, T4.3, S-BP 103, S-BP 108
bolsa trocantérea, S-276
tendón, S-276, S-549, S-BP 104
superficiales, S-183
grácil, S-116, S-268, S-269, S-270, S-271, S-273, S-274, S-279, S-283, S-284, S-300, S-516, S-554
tendón, S-11, S-268, S-269, S-279, S-280
hiogloso, S-70, S-191, S-192, S-197, S-324, S-399, S-400, S-401, S-403, S-407, S-408
hipotenares, S-110, S-168, S-250, S-251, S-254, S-BP 105, S-BP 106
ilíaco, S-113, S-114, S-115, S-216, S-219, S-225, S-268, S-276, S-277, S-278, S-300, S-459, S-490, S-549, S-BP 104
nervio, S-104
ramos, S-104
musculares, S-113
iliococcígeo, S-220, S-224, S-479, S-480, S-481, S-482, S-488
iliocostal, S-200
cervical, S-200
lumbar, S-200
torácico, S-200
iliopsoas, S-217, S-268, S-269, S-270, S-271, S-276, S-277, S-300, S-549, S-550, S-554, S-BP 104, S-BP 108
tendón, S-278
infraespinoso, S-6, S-100, S-111, S-206, S-230, S-231, S-232, S-234, S-235, S-240, S-535, S-536, S-537
tendón, S-157, S-232, S-235, S-240
infrahioideo, S-191, S-387
fascia, S-190, S-196, S-197, S-329

booksmedicos.org

Músculo(s) *(cont.)*
intercostales, S-336, S-387, S-473, S-534, S-535, S-536, S-537, S-BP 63, S-BP 98
externos, S-100, S-201, S-203, S-204, S-206, S-209, S-212, S-235, S-336, S-BP 64
membrana intercostal interna, S-206
internos, S-203, S-204, S-205, S-206, S-209, S-336, S-BP 64
íntimos, S-100, S-205, S-206, S-209, S-336, S-390, S-391, S-393
interespinoso
cervical, S-201
lumbar, S-201
interóseo, S-181, S-255, S-297, S-BP 111
dorsal, S-254, S-255, S-256, S-260, S-292, S-297, S-298, S-556, S-BP 105, S-BP 107
cuarto, S-BP 106
primero, S-110, S-241, S-251, S-256, S-259, S-BP 106
segundo, S-BP 106
tercero, S-BP 106
palmar, S-110, S-254, S-BP 105
primero, S-BP 106
segundo, S-BP 106
tercero, S-BP 106
plantar, S-296, S-556
intertransversos lumbares laterales, S-201
intrínsecos, laringe, S-376
acción, S-377
isquiocavernoso, S-221, S-224, S-465, S-485, S-488, S-492, S-493, S-494, S-501, S-502, S-504, S-511, S-512
isquiococcígeo (coccígeo), S-219, S-220, S-479, S-480, S-481, S-482, S-507, S-509, S-513, S-517, S-520, T4.2
nervio, S-104, S-114, T2.12
largo
cabeza, S-192, S-193, S-393, S-400, S-BP 60
nervios, S-195
cuello, S-193, S-196, S-329, S-393, S-410
inervación, S-106
nervios, S-195
liso, S-15, S-BP 83
glándulas, S-15
vascular, S-20
longísimo, S-200
cabeza, S-200, S-202
cervical, S-200
torácico, S-200
longitudinal, S-226
conjunto, S-223, S-225, S-226
faringe, S-374
inferior, lengua, S-400, S-401
masa lateral, S-412
superior, lengua, S-400, S-402
lumbricales, S-109, S-110, S-251, S-252, S-253, S-254, S-255, S-294, S-295, S-297, S-556, S-BP 106, S-BP 107
segundo, S-BP 106
tendones, S-181, S-252, S-296
tercero, S-BP 106
manguito de los rotadores, S-232, T4.2
masetero, S-63, S-186, S-192, S-197, S-396, S-400, S-BP 60
inserción, S-186
porción
profunda, S-186
superficial, S-186
masticadores, S-186, S-187, T4.1
mentoniano, S-65, S-184, S-186, S-BP 35
milohioideo, S-62, S-190, S-191, S-192, S-197, S-324, S-368, S-372, S-396, S-399, S-401, S-407, S-408, S-BP 61
nervio, S-59, S-62, S-73, S-187, S-188, S-189, S-194, S-399, S-400
multífido, S-545
lumbar, S-201
torácico, S-201
nasal, S-65, S-184, S-BP 36
porción
alar, S-60, S-122, S-184, S-BP 35
transversa, S-60, S-122, S-184, S-BP 35
oblicuo, S-414
externo, S-8, S-102, S-209, S-210, S-211, S-212, S-213, S-214, S-215, S-216, S-217, S-219, S-336, S-543, S-546, S-BP 40, S-BP 102, S-BP 103
abdomen, S-7, S-102, S-198, S-199, S-200, S-203, S-206, S-230, S-236, S-272, S-358, S-460, S-473, S-483, S-484, S-492, S-500, S-501, S-545, S-BP 64
aponeurosis, S-102, S-501
aponeurosis, S-102, S-213, S-214, S-216, S-218, S-546, S-BP 40
inserciones costales, S-210
porción
aponeurótica, S-211
muscular, S-211
inferior, S-58, S-84, S-86
cabeza, S-200, S-201, S-202
tendón, S-86
interno, S-102, S-210, S-212, S-213, S-214, S-215, S-216, S-217, S-219, S-336, S-546, S-BP 103
abdomen, S-102, S-199, S-200, S-203, S-358, S-460, S-483, S-484, S-545, S-BP 64
aponeurosis, S-102
tendón, origen, S-545
triángulo lumbar (de Petit), S-199
aponeurosis, S-102, S-213, S-214, S-546
superior, S-58, S-84, S-85, S-86, S-BP 7
cabeza, S-200, S-201, S-202
obturador
externo, S-116, S-269, S-271, S-300, S-550
interno, S-114, S-182, S-217, S-219, S-220, S-225, S-273, S-274, S-275, S-276, S-300, S-441, S-465, S-478, S-479, S-480, S-481, S-482, S-488, S-490, S-504, S-516, S-520, S-549, S-550, S-BP 108
bolsa ciática, S-276
fascia, S-225, S-507, S-BP 104
nervio, S-104, S-114, S-274, S-275, T2.12
tendón, S-480, S-482
occipitofrontal, vientre
frontal, S-65, S-86, S-122
occipital, S-65, S-184, S-202
omohioideo, S-196, S-197, S-203, S-230, S-231, S-237, S-264, S-329, S-399
por transparencia, S-324
vientre
inferior, S-5, S-70, S-74, S-190, S-191, S-192, S-194
nervio, S-195
superior, S-70, S-74, S-190, S-191, S-192, S-194
nervio, S-195
oponente
dedo meñique, S-110, S-253, S-256
pulgar, S-109, S-253, S-256, S-257
orbicular
boca, S-60, S-65, S-122, S-184, S-186, S-400, S-BP 35, S-BP 36
ojo, S-65, S-184, S-BP 36
porción
orbitaria, S-184, S-BP 35, S-BP 36
palpebral, S-82, S-184, S-BP 35, S-BP 36
órbita, S-BP 61
palatofaríngeo, S-68, S-374, S-398, S-400, S-401, S-402, S-403, S-408, S-409
palatogloso, S-68, S-398, S-400, S-401, S-402
palmar
corto, S-110, S-250
largo, S-109, S-244, S-245, S-552
tendón, S-10, S-165, S-244, S-247, S-249, S-250, S-251, S-253, S-552
papilar, S-538, S-539
anterior, S-311, S-315, S-319
derecho, S-313, S-316
anterior (superior), S-312, S-315, S-319
izquierdo, S-316
posterior (inferior), S-311, S-312, S-315, S-319
derecho, S-313, S-316
izquierdo, S-316
septal, S-311, S-313, S-315, S-316
pectíneo, S-115, S-268, S-269, S-270, S-271, S-278, S-300, S-549, S-550, S-554, S-BP 104, S-BP 108
pectíneos (pectinados), S-311
pectoral, S-183
mayor, S-7, S-8, S-10, S-156, S-190, S-192, S-203, S-204, S-206, S-211, S-212, S-231, S-236, S-237, S-238, S-239, S-264, S-349, S-387, S-473, S-534, S-535, S-536, S-537, S-538, S-539, S-540, S-551
porción
abdominal, S-230
clavicular, S-7, S-230
esternal, S-7
esternocostal, S-230
tendón, S-238, S-551
menor, S-203, S-204, S-231, S-236, S-237, S-238, S-264, S-349, S-387, S-534, S-535, S-536, S-537
tendón, S-235, S-236, S-237, S-239
periné, S-183
profundos, S-221, S-479
transverso, S-485, S-493, S-494
transverso
profundo, S-220, S-222, S-418, S-495, S-504, S-509, S-511
superficial, S-220, S-221, S-222, S-224, S-418, S-492, S-493, S-494, S-501, S-502, S-504, S-511, S-512
superior, S-512
peroneo
corto, S-119, S-287, S-288, S-289, S-290, S-291, S-292, S-299, S-555, S-BP 109
tendón, S-11, S-284, S-285, S-286, S-287, S-289, S-290, S-291, S-292, S-296, S-297, S-556
largo, S-11, S-119, S-272, S-279, S-280, S-287, S-288, S-289, S-290, S-299, S-555, S-556, S-BP 109
tendón, S-11, S-284, S-285, S-286, S-287, S-289, S-291, S-292, S-296, S-297, S-556, S-BP 111
vaina tendinosa común, S-290
petrofaríngeo, S-409
piramidal, S-212, S-215
piriforme, S-114, S-219, S-220, S-273, S-274, S-275, S-276, S-300, S-479, S-480, S-481, S-507, S-513, S-516, S-517, S-520, T4.3
bolsa, S-276
izquierdo, S-509
nervio, S-104, S-114, T2.12
tendón, S-276
planta del pie
primer plano, S-294
segundo plano, S-295
tercer plano, S-296
plantar, S-117, S-118, S-272, S-273, S-274, S-279, S-282, S-283, S-285, S-286, S-299, S-300, S-335
tendón, S-273, S-284, S-285, S-335, S-555, S-BP 109, S-BP 110

booksmedicos.org

Músculo(s) *(cont.)*
poplíteo, S-118, S-273, S-282, S-283, S-286, S-299, S-300, S-335, S-555, S-BP 109
tendón, S-173, S-280, S-281
prócer, S-60, S-65, S-122, S-184, S-BP 35, S-BP 36
pronador
cuadrado, S-109, S-248, S-249, S-254, S-256, S-262, S-552
redondo, S-109, S-227, S-238, S-239, S-241, S-244, S-247, S-248, S-249, S-262, S-263, S-552
cabeza
profunda, S-247, S-249, S-264
superficial, S-264
psoas, S-277, S-549
mayor, S-103, S-113, S-114, S-115, S-208, S-216, S-219, S-268, S-276, S-277, S-278, S-341, S-342, S-420, S-459, S-460, S-483, S-484, S-490, S-508, S-545, S-546, S-BP 25, S-BP 102, S-BP 103, S-BP 104
nervios, S-104
ramos, S-104
musculares, S-104
tendón, S-BP 104
menor, S-219, S-276, S-277, S-483, S-484, S-546
nervios, S-104
ramos musculares, S-104
tendón, S-219
ramos musculares, S-113
tendón, S-549
pterigoideo
arteria, S-189
lateral, S-62, S-186, S-187, S-189, S-325, S-BP 37, S-BP 60
arteria, S-189
cabeza
inferior, S-63, S-188, S-197, S-BP 37
superior, S-63, S-188, S-197, S-BP 37
nervio, S-59, S-73
medial, S-62, S-63, S-73, S-187, S-188, S-189, S-197, S-398, S-400, S-403, S-408, S-409, S-BP 60
arteria, S-189
nervios, S-59, S-73
ventana a través del músculo derecho, S-188
puboanal (puborrectal), S-220, S-221, S-224, S-418, S-480, S-481, S-482, S-BP 104
pubococcígeo, S-220, S-224, S-479, S-480, S-481, S-482, S-488
puborrectal. *Véase* Músculo puboanal
recto
abdomen, S-7, S-8, S-102, S-203, S-204, S-206, S-209, S-212, S-213, S-214, S-215, S-216, S-217, S-336, S-358, S-418, S-483, S-484, S-490, S-492, S-495, S-521, T4.2, S-BP 64, S-BP 104, S-BP 108
anterior, cabeza, S-193, S-345, S-BP 60
nervios, S-195
femoral, S-11, S-115, S-268, S-270, S-271, S-272, S-300, S-549, S-550, S-554, S-BP 104, S-BP 108. *Véase también* Músculo cuádriceps femoral
bolsa, S-276
origen, S-276
tendón, S-268, S-280, S-288, S-554
inferior, S-58, S-84, S-86, S-BP 7
ramos, S-85
lateral, S-58, S-84, S-85, S-86, S-368, S-BP 7
cabeza, S-193
nervios, S-195
expansión, S-BP 7
tendón, S-88
medial, S-58, S-84, S-85, S-86, S-368, S-BP 7
expansión, S-BP 7
ramos, S-85
tendón, S-88
posterior
mayor, cabeza, S-200, S-201, S-202
menor, cabeza, S-200, S-201, S-202
superior, S-58, S-84, S-85, S-86, S-BP 7
tendón, S-92
rectococcígeo, S-219
rectoperineal, S-482
redondo
mayor, S-6, S-100, S-111, S-198, S-199, S-230, S-231, S-234, S-235, S-236, S-237, S-238, S-239, S-240, S-264, S-536, S-537, S-551
borde inferior, S-BP 50
tendón, S-240
menor, S-111, S-198, S-199, S-206, S-230, S-231, S-232, S-234, S-235, S-236, S-240, S-535, S-536
tendón, S-157, S-232, S-240
risorio, S-184, S-BP 35, S-BP 36
romboides
mayor, S-100, S-111, S-198, S-199, S-206, S-210, S-230, S-264, S-535, S-536, S-537
menor, S-111, S-198, S-199, S-230, S-264
rotadores
cervicales
cortos, S-201
largos, S-201
torácicos
cortos, S-201
largos, S-201
salpingofaríngeo, S-68, S-403, S-408, S-409
sartorio, S-11, S-115, S-268, S-270, S-271, S-272, S-273, S-279, S-283, S-284, S-300, S-549, S-550, S-554, S-BP 104, S-BP 108
tendón, S-268, S-269, S-279, S-280, S-288, S-289, S-BP 109
semiespinoso
cabeza, S-199, S-200, S-201, S-202
cervical, S-201, S-202
torácico, S-201
semimembranoso, S-117, S-272, S-273, S-274, S-279, S-283, S-284, S-299, S-300, S-516, S-554, T4.3
bolsa, S-283
tendón, S-279, S-281, S-282, S-283, S-285, S-286
surco, S-174
semitendinoso, S-11, S-117, S-273, S-274, S-275, S-276, S-283, S-284, S-300, S-516, S-554, T4.3
tendón, S-268, S-269, S-280
serrato
anterior, S-7, S-8, S-10, S-100, S-102, S-199, S-203, S-204, S-206, S-209, S-210, S-211, S-212, S-230, S-231, S-235, S-236, S-237, S-264, S-473, S-534, S-535, S-536, S-537, S-538, S-BP 39
posterior
inferior, S-199, S-200, S-210, S-460, S-545
superior, S-199, S-200
sóleo, S-117, S-118, S-273, S-279, S-284, S-285, S-286, S-287, S-288, S-289, S-290, S-299, S-335, S-555, S-BP 109, S-BP 110
arco, S-273
tendón, S-BP 110
subclavio, S-156, S-203, S-204, S-231, S-236, S-237, S-390, S-391, S-473, S-534, S-BP 39
fascia, S-231
surco, S-156
subcostales, S-209
subescapular, S-100, S-157, S-206, S-231, S-232, S-235, S-236, S-238, S-239, S-264, S-535, S-536, S-537, S-BP 98
tendón, S-157, S-232, S-235
supinador, S-112, S-227, S-241, S-247, S-248, S-249, S-262, S-263, S-264, S-552
supraespinoso, S-111, S-157, S-198, S-199, S-230, S-231, S-232, S-233, S-234, S-235, S-236, S-240, S-264, S-BP 98
tendón, S-157, S-232, S-233, S-235, S-240, T4.2
suprahioideos, S-191, S-399
tarsal superior, S-82, T4.1
temporal, S-26, S-28, S-62, S-63, S-186, S-188, S-197, S-368
tendón, S-186, S-197, S-396
tenares, S-109, S-168, S-250, S-251, S-BP 105
tensor
fascia lata, S-11, S-268, S-270, S-271, S-272, S-274, S-275, S-300, S-549, S-550, S-554, S-BP 104, S-BP 108
tendón, S-268
tímpano, S-62, S-94, S-95, S-BP 8
nervio, S-59
tendón, S-95
velo del paladar, S-62, S-94, S-187, S-398, S-403, S-407, S-408
nervios, S-59, S-62, S-63, S-73
tendón, S-398, S-403, S-408
tercer peroneo, S-299, S-555, S-BP 109
tendón, S-287, S-288, S-290, S-291, S-292, S-297, S-556
tibial
anterior, S-11, S-119, S-272, S-279, S-280, S-287, S-288, S-289, S-292, S-299, S-555, S-BP 109, S-BP 110
tendón, S-288, S-289, S-291, S-292, S-297, S-556, S-BP 110, S-BP 111
vaina tendinosa, S-291
posterior, S-118, S-299, S-335, S-555, S-BP 109
tendón, S-180, S-284, S-285, S-286, S-296, S-297, S-335, S-BP 110
tiroaritenoideo, S-376, S-378
acción, S-377
porción tiroepiglótica, S-376, S-378
tirohioideo, S-70, S-74, S-190, S-191, S-192, S-197, S-378, S-399
nervio, S-74
rama, S-324
transverso
abdomen, S-102, S-103, S-113, S-200, S-204, S-205, S-209, S-213, S-214, S-215, S-216, S-217, S-219, S-277, S-336, S-459, S-483, S-484, S-545, S-BP 64, S-BP 102, S-BP 108
aponeurosis, S-210, S-214, S-336, S-460
tendón, origen, S-200, S-201, S-545, S-546
lengua, S-400
tórax, S-100, S-204, S-205, S-206, S-539
transversoespinoso, S-535
trapecio, S-5, S-10, S-69, S-74, S-190, S-191, S-192, S-196, S-197, S-203, S-204, S-206, S-210, S-230, S-231, S-236, S-237, S-264, S-329, S-535, S-536, S-537, S-538, T4.1, S-BP 98
espina, S-6, S-100, S-198, S-199, S-202
traqueal, S-379
tríceps braquial, S-6, S-7, S-10, S-111, S-160, S-230, S-234, S-236, S-237, S-238, S-240, S-263, S-551
cabeza
larga, S-6, S-10, S-230, S-264, S-535, S-536, S-537
lateral, S-6, S-10, S-230, S-536, S-537
medial, S-263
tendón, S-6, S-10, S-111, S-161, S-241, S-242, S-551

booksmedicos.org

Músculo(s) *(cont.)*
úvula, S-398, S-403, S-409, T4.1
vasto
intermedio, S-115, S-268, S-269, S-280, S-300, S-554
tendón, S-271
lateral, S-11, S-115, S-268, S-269, S-270, S-271, S-272, S-274, S-279, S-280, S-288, S-300, S-550, S-554
medial, S-11, S-115, S-268, S-269, S-270, S-271, S-279, S-280, S-288, S-300, S-554
vertical, lengua, S-400
vocal, S-376, S-378
acción, S-377
Muslo, S-2, S-3
arterias, S-270, S-271, S-274, S-BP 53
cara
anterior, S-183
medial, S-183
posterior, S-183
cortes transversales seriados, S-554
fascia lata, S-500, S-501
músculos, S-268, S-269, S-272, S-273
compartimento medial, T4.3
inserciones óseas, S-300, S-301
región
anterior, S-11
posterior, S-11
venas profundas, S-334

N

Nalga, S-3
nervios, S-275
Narinas, S-5, S-BP 18
Nariz, S-2, S-122
ala, S-5
corte transversal, S-BP 60
glándulas mucosas, S-21
Nasión, S-123, S-BP 19
Nasofaringe, S-30, S-93, S-358, S-372, S-373, S-BP 9
vía aérea, S-361
NC VI. *Véase* Nervio abducens
NC VII. *Véase* Nervio facial
NC IX. *Véase* Nervio glosofaríngeo
NC XI. *Véase* Nervio accesorio
NC XII. *Véase* Nervio hipogloso
Nefrona, S-BP 84
Nervio(s)
abducens (NC VI), S-30, S-40, S-55, S-58, S-63, S-71, S-84, S-85, S-86, T2.1, T2.5, S-BP 7
distribución, S-53
esquema, S-58
fisura orbitaria superior, S-134
radiología, S-BP 12
accesorio (NC XI), S-30, S-40, S-54, S-55, S-69, S-71, S-72, S-74, S-194, S-195, S-198, S-235, S-324, S-344, S-345, T2.7
distribución, S-53
esquema, S-69
filetes radiculares, raíz
craneal, S-40
espinal, S-69, S-134
foramen magno, S-133
foramen yugular, S-134
fosa yugular, S-133
raíz
craneal, S-69
espinal, S-73, S-188, S-194, S-195, S-344, T2.1, S-BP 60
ramo comunicante vago, S-69
alveolar
anterior, medio y superior posterior, S-73
derecho, S-188
inferior, S-59, S-62, S-63, S-73, S-77, S-80, S-136, S-187, S-188, S-189, S-399, S-400, S-406
ramos dentarios y gingivales superiores, S-371
superior
anterior, S-59, S-61, anterior, S-406
infraorbitario, S-63
medio, S-61, medio, S-406
posterior, S-59, S-61, S-63, S-188, S-371, S-406
anales inferiores, S-104, S-275, S-453, S-494, S-514, S-516, S-517, S-520
anococcígeos, S-104, S-114, S-516, S-520
auricular
mayor, S-74, S-185, S-194, S-195, S-198, S-202, T2.8
posterior, S-62, S-64, S-65, S-188, S-BP 36
ramo occipital, S-65
auriculotemporal, S-59, S-62, S-63, S-67, S-73, S-80, S-136, S-185, S-187, S-188, S-189, S-323, S-396
raíces, S-63
ramos
parotídeos, S-59
temporales superficiales, S-59
autónomos, S-BP 45
cabeza, S-77
cuello, S-76
tórax, S-101
axilar, S-13, S-106, S-107, S-108, S-109, S-111, S-112, S-232, S-235, S-236, S-237, S-240, T2.3, T2.10
nervio cutáneo braquial superior lateral, S-13
ramos, S-236
base, cráneo, S-71
bucal, S-59, S-62, S-63, S-73, S-185, S-188, S-400, S-406
cardíaco(s), S-20
cervical(es), S-101, S-447, S-BP 46, S-BP 13
inferior, S-76, S-99, S-320
medio, S-76, S-99, S-320
superior, S-72, S-76, S-77, S-99, S-320
torácicos, S-76, S-99, S-101, S-320, S-447, S-BP 46
simpático, T2.2
carotídeo
cervical superior, S-76
externo, S-20, S-BP 13
interno, S-20, S-71, S-76, S-77, S-79, S-366, S-BP 13, S-BP 15, S-BP 46
carotidotimpánico, S-65, S-95
cavernosos, T2.3, S-BP 14
pene, S-517, S-519
cavidad nasal, S-364
ciático, S-16, S-104, S-114, S-117, S-273, S-274, S-275, S-276, S-516, S-550, S-554, T2.13, S-BP 104, S-BP 108
derecho, S-549
izquierdo, S-549
ramo(s)
articular, S-274
musculares, S-274
cigomático, S-58, S-59, S-61, S-86, S-371
cigomaticofacial, S-59, S-61, S-73, S-86, S-185, S-371
cigomaticotemporal, S-59, S-61, S-73, S-86, S-185, S-371
ramo comunicante, S-61
ciliares
cortos, S-58, S-59, S-61, S-77, S-78, S-85, S-86
largos, S-58, S-59, S-61, S-77, S-78, S-85, S-86
clúneo
inferior, S-198, S-516, S-520
medio, S-198
superior, S-198, S-216
coccígeo, S-16, S-18, S-114
coclear, S-66, S-93, S-96, S-97, S-98, T2.5, S-BP 9
craneales, S-15, T2.4, T2.5, T2.6, T2.7
distribución motora y sensitiva, S-53
núcleos, tronco del encéfalo, S-54, S-55
cubital, S-13, S-14, S-106, S-107, S-108, S-109, S-110, S-165, S-227, S-237, S-238, S-240, S-241, S-242, S-244, S-247, S-249, S-251, S-253, S-256, S-257, S-261, S-551, S-552, T2.3, T2.11
ramo
articular, S-110
comunicante, S-110, S-258
digital
dorsal, S-14
palmar común, S-227
dorsal, S-13, S-110, S-227, S-229, S-242, S-247, S-249, S-258, S-261, S-552
palmar, S-13, S-14, S-110, S-229, S-247, S-250
común, S-14
digital, S-13, S-14, S-227
profundo, S-247, S-256
profundo, S-110, S-227, S-247, S-249, S-250, S-251, S-256, S-257
superficial, S-110, S-227, S-247, S-250, S-251, S-257
surco, S-155, S-159
cuello, S-194, S-195
cutáneo(s), S-4
antebraquial
lateral, S-13, S-14, S-107, S-108, S-227, S-228, S-229, S-239, S-244, S-247, S-249, S-261, S-551, S-552, T2.9
medial, S-13, S-14, S-106, S-107, S-108, S-109, S-227, S-228, S-237, S-238, S-261, S-551, S-552, T2.10
posterior, S-13, S-14, S-107, S-111, S-112, S-228, S-229, S-240, S-258, S-261, S-551, S-552, T2.10
braquial
lateral
inferior, S-111, S-112, S-228, S-240, T2.10
superior, S-111, S-112, S-198, S-228, S-235, S-236, S-240, T2.10
medial, S-102, S-106, S-107, S-108, S-109, S-227, S-228, S-237, S-238, S-551, T2.10
posterior, S-107, S-111, S-112, S-228, S-240, T2.10
cabeza, S-185
clúneos
inferiores, S-267, S-274, S-275
mediales, S-267, S-274
superiores, S-267, S-274
cuello, S-185
dorsal
intermedio, S-119, S-BP 43
lateral, S-117, S-118, S-119, S-291, S-292, S-BP 43
medial, S-119, S-BP 43
femoral
anterior, S-115
lateral, S-102, S-103, S-104, S-113, S-115, S-116, S-218, S-266, S-267, S-270, S-271, S-277, S-347, S-459, S-518, S-554, T2.3, T2.12
posterior, S-16, S-104, S-114, S-117, S-267, S-274, S-275, S-516, S-520, S-554, T2.13
ramo perineal, S-516
perforantes, S-104, S-114, S-267, S-275, S-516, S-520, T2.12
ramo(s)
genital, S-104
sensitivos, S-4

booksmedicos.org

Nervio(s) *(cont.)*
sural
lateral, S-117, S-118, S-119, S-266, S-267, S-274, S-285, S-286, T2.13
medial, S-117, S-118, S-267, S-274, S-285, S-286, T2.13, S-BP 109
digital
dorsal, S-229, S-258, S-266
pie, S-119
palmar, S-229, S-250
común, S-109, S-110, S-257
propio, S-109, S-110, S-257, S-258, S-553
plantares
comunes, S-118, S-295
propios, S-118
ramas plantares propias, S-289, S-291, S-292
dorsales
clítoris, S-491, S-494, S-516
escápula, S-106, S-111, T2.9
pene, S-501, S-504, S-512, S-516, S-517, S-518, S-519, S-520
dorso, S-198
cuello, S-202
escrotales posteriores, S-275, S-517, S-520
espinal (raquídeo), S-15, S-16, S-22, S-100, S-196, S-454, S-BP 46
C1, S-18
C8, S-18
L1, S-18
raíz
anterior, S-471
posterior, S-471
L2, ramo anterior, S-471
L4, S-516
L5, S-18, S-516
ramo posterior, S-147
raíz(es), S-18
anterior, S-17, S-209, S-450
posterior, S-17, S-209
ramo
anterior, S-17
C1, S-73
C2, S-73
C3, S-75
C4, S-73, S-75
C5, S-75
lateral del ramo posterior, S-209
medial del ramo posterior, S-209
meníngeo, S-22, S-209
posterior, S-17, S-209
S1, S-18, S-516
S2, S-516
S3, S-516
S4, S-516
S5, S-18
T1, S-16, S-78
T7, filetes radiculares (raicillas) posteriores, S-16
T8, filetes radiculares (raicillas) posteriores, S-16
T12, S-16
espinales cervicales, S-329
C1, S-69
filetes radiculares
anteriores, S-40
posteriores, S-40
C2, S-69
ramo anterior, S-194
C3, S-69
ramo anterior, S-194
C4, S-69
C5, ramo anterior, S-194
ramos posteriores, S-185
surco, S-139, S-143
espinales lumbares, S-20, S-545
L1, S-18, S-20, S-145
ramo anterior, S-517
visión
anterior, S-137
lateral izquierda, S-137
posterior, S-137
L2, S-18, S-20, S-145
ganglio, S-513
ramo anterior, S-147
visión superior, S-145
L3, S-18, S-145
ramo anterior, S-515
visión posterior, S-145
L4, S-18, S-20, S-145, S-147
visión posterior, S-145
L5, S-18, S-20, S-145, S-513
cuerpo vertebral, S-147
ramo
anterior, S-517
posterior, S-147
visión
anterior, S-137
lateral izquierda, S-137
posterior, S-137
ramos anteriores, S-113
espinales sacros, S1
cuerpo vertebral, S-521
ramo anterior, S-514, S-517
espinales torácicos
ramos cutáneos laterales de ramos anteriores, S-198
T1, S-78, S-79, S-80
T2, S-79, S-80
T7
ramo anterior, S-514
ramo cutáneo posterior
lateral, S-210
medial, S-210
T10, ramo anterior, S-517
T11, ramo anterior, S-514
típico, S-100
ramo
cutáneo anterior, S-100
lateral, S-100
medial, S-100
esplácnico(s), S-514
lumbares, S-20, S-105, S-452, S-469, S-470, S-513, S-514, S-515, S-517, S-518, S-533, T2.2, S-BP 13
quinto, S-517
superior, S-519
pélvicos, S-21, S-104, S-114, S-452, S-469, S-470, S-471, S-513, S-514, S-515, S-517, S-519, S-BP 14, S-BP 15
sacros, S-114, S-452, S-469, S-471, S-513, S-517, S-BP 13
torácicos, S-454, S-517, S-BP 46
imo, S-20, S-101, S-103, S-105, S-449, S-450, S-451, S-452, S-469, S-470, S-514, S-518, S-519
mayor, S-20, S-101, S-103, S-105, S-207, S-208, S-209, S-390, S-391, S-447, S-448, S-449, S-450, S-451, S-452, S-456, S-457, S-469, S-514, S-515, S-518, S-519, S-533, S-539, S-BP 13
ramo esofágico, S-101
menor, S-20, S-101, S-105, S-208, S-448, S-449, S-450, S-451, S-452, S-469, S-470, S-514, S-515, S-518, S-519, S-533, S-BP 13
etmoidal
anterior, S-58, S-59, S-61, S-85, S-86, S-134, S-365
ramo nasal externo, S-58, S-60, S-61, S-185, S-364
ramo nasal interno, S-59
lateral, S-364
medial, S-86, S-364
posterior, S-58, S-59, S-61, S-85, S-86, S-134
facial (NC VII), S-21, S-30, S-40, S-54, S-55, S-59, S-62, S-63, S-65, S-71, S-72, S-73, S-77, S-79, S-80, S-81, S-93, S-95, S-98, S-134, S-188, S-189, S-324, S-366, S-400, S-406, T2.1, T2.5, S-BP 6, S-BP 8, S-BP 9, S-BP 14, S-BP 60
comunicación, S-67
distribución, S-53
esquema, S-65
foramen estilomastoideo, S-133
ganglio geniculado, S-77, S-BP 8
núcleo, S-54
motor, S-65
propiamente dicho, S-64
radiología, S-BP 12
raíz motora, S-66
ramo(s), S-64, S-396
bucales, S-64, S-BP 36
cervicales, S-64, S-BP 36
cigomáticos, S-64, S-BP 36
comunicante glosofaríngeo, S-67
digástrico, S-64
estilohioideo, S-64
marginal mandibular, S-64, S-BP 36
temporales, S-64, S-BP 36
rodilla interna, S-55
faríngeo, S-59, S-79
femoral, S-16, S-103, S-104, S-113, S-115, S-116, S-216, S-217, S-218, S-270, S-271, S-277, S-347, S-356, S-518, S-549, S-550, T2.3, T2.12, S-BP 103, S-BP 104, S-BP 108
ramo(s), S-554
cutáneos
anteriores, S-266
femorales anteriores, S-518
muscular, S-270, S-554
frénico, S-73, S-75, S-76, S-99, S-105, S-106, S-193, S-194, S-195, S-196, S-204, S-205, S-207, S-208, S-235, S-237, S-307, S-308, S-309, S-323, S-329, S-336, S-387, S-389, S-390, S-391, S-393, S-410, S-525, S-533, S-535, S-536, S-539, T2.2, T2.8
derecho, S-393
izquierdo, S-393
ramo(s)
esternal, S-208
frenicoabdominales, S-75
pericárdico, S-75
relación con pericardio, S-75
frontal, S-58, S-59, S-61, S-77, S-85, S-86, S-BP 7
genitales externos
hombre, S-518
mujer, S-516
genitofemoral, S-103, S-104, S-113, S-116, S-218, S-277, S-459, S-463, S-518, S-546, T2.2, T2.12
ramo(s)
femorales, S-102, S-103, S-104, S-218, S-266, S-518
genital, S-102, S-103, S-104, S-215, S-216, S-218, S-266, S-497, S-518
glosofaríngeo (NC IX), S-21, S-30, S-40, S-54, S-55, S-65, S-68, S-71, S-72, S-73, S-76, S-77, S-79, S-80, S-81, S-323, S-324, S-384, S-403, S-406, T2.5, S-BP 6, S-BP 14, S-BP 15, S-BP 60
distribución, S-53
esquema, S-67
filetes radiculares, S-40
foramen yugular, S-134
fosa yugular, S-133

booksmedicos.org

Nervio(s) *(cont.)*
ganglio
inferior (petroso), S-67, S-71, S-81
superior, S-67
nervio del seno carotídeo, S-324
ramo
comunicante, S-67
lingual, S-81
timpánico, S-133
tonsilar, S-403
glúteo
inferior, S-16, S-104, S-114, S-274, S-275, T2.12
superior, S-16, S-104, S-114, S-274, S-275, T2.12
hipogástrico, S-105, S-452, S-470, S-471, S-514, S-515, S-517, S-518, S-519, S-BP 13
derecho, S-469, S-513
izquierdo, S-469, S-513
hipogloso (NC XII), S-30, S-40, S-55, S-62, S-70, S-71, S-72, S-73, S-74, S-188, S-194, S-195, S-323, S-324, S-328, S-345, S-400, T2.7, S-BP 60
conducto del nervio hipogloso, S-133, S-134
distribución, S-53
esquema, S-70
núcleo, S-54, S-55, S-70
ramo
comunicante, T2.8
meníngeo, S-70
tirohioideo, S-73
vena satélite, S-328, S-400
iliohipogástrico, S-16, S-103, S-104, S-113, S-116, S-198, S-277, S-459, S-460, S-514, S-518, T2.2
ramo
anterior, S-104
cutáneo
anterior, S-102, S-103, S-518
lateral, S-102, S-104, S-210, S-267
ilioinguinal, S-16, S-102, S-103, S-104, S-113, S-116, S-215, S-277, S-459, S-460, S-514, S-518, T2.2
ramo(s)
escrotales, S-266
anteriores, S-102, S-103, S-518
labial anterior, S-516
infraorbitario, S-58, S-59, S-60, S-61, S-71, S-73, S-82, S-86, S-122, S-185, S-366, S-371, S-406, S-BP 7
infratroclear, S-59, S-60, S-61, S-85, S-122, S-185
derecho, S-86
izquierdo, S-86
intercostales, S-16, S-75, S-104, S-204, S-205, S-206, S-209, S-390, S-391, S-473, T2.2, S-BP 46
décimo, S-470
octavo, S-101
primero, S-106, S-320
ramo
anterior, S-100
colateral, S-205, S-209
comunicante, S-209
cutáneo
anterior, S-102, S-203, S-205, S-206, S-209, S-235
lateral, S-102, S-203, S-204, S-206, S-209, S-235
posterior, S-100
posterior, S-100
sexto, S-101
tercero, S-447
intercostobraquial, S-13, S-102, S-107, S-204, S-227, S-228, S-235, S-237
intermedio, S-79
cuerda del tímpano, S-133
intermedio (de Wrisberg), S-65, S-77, S-81, S-95
raíz motora, S-66
interóseo
anterior, S-109, S-249, S-552, T2.11
pierna, S-118
posterior, S-112, S-241, S-552, T2.10
labiales posteriores, S-514, S-516
lagrimal, S-58, S-59, S-61, S-77, S-85, S-86, S-371, S-BP 7
ramo
comunicante, S-61
palpebral, S-61, S-185
laringe, S-378
laríngeo
pliegue, nervio, superior, S-373
recurrente, S-72, S-73, S-76, S-197, S-195, S-196, S-329, S-374, S-378, S-410, S-447, T2.1, T2.2, T2.7
derecho, S-68, S-99, S-309, S-378, S-525, S-526, S-527
izquierdo, S-68, S-75, S-99, S-101, S-306, S-309, S-384, S-389, S-391, S-410, S-525, S-526, S-527, S-535, S-536
superior, S-68, S-72, S-76, S-77, S-81, S-307, S-374, S-447, T2.6
ramo
externo, S-68, S-73, S-378, S-525, S-526, S-527
interno, S-68, S-73, S-81, S-374, S-378, S-408, S-409, S-525, S-526, S-527
laringofaríngeo, S-76
lingual, S-59, S-62, S-65, S-73, S-77, S-79, S-80, S-81, S-136, S-187, S-188, S-189, S-396, S-397, S-399, S-400, S-401, S-406
derecho, S-188
mandibular, S-30, S-58, S-59, S-62, S-67, S-73, S-77, S-79, S-80, S-81, S-85, S-86, S-133, S-134, S-136, S-185, S-188, S-399, S-406, S-BP 6, T2.4
división
anterior, S-62
posterior, S-62
ramo meníngeo, S-59, S-62, S-63, S-85, S-133, S-134
masetérico, S-62, S-63, S-73, S-186, S-187, S-188, S-189
nervio, S-59
maxilar, S-30, S-58, S-59, S-61, S-62, S-63, S-71, S-73, S-77, S-79, S-80, S-81, S-85, S-86, S-134, S-185, S-188, S-364, S-371, S-406, T2.4, S-BP 6
ramo
alveolar superior anterior, S-365
cigomaticofacial, S-59
cigomaticotemporal, S-59
meníngeo, S-59, S-85
nasal posterior superior lateral, S-365, S-371
mediano, S-13, S-14, S-106, S-107, S-108, S-109, S-165, S-227, S-237, S-238, S-239, S-244, S-247, S-249, S-251, S-253, S-256, S-551, S-552, T2.3, T2.11, S-BP 105
ramo(s)
articular, S-109
digitales palmares, S-13
comunes, S-14, S-227
propios, S-14, S-227, S-251
palmar, S-13, S-14, S-109, S-229, S-244, S-247, S-250, S-257
recurrente, S-109, S-227, S-250, S-251, S-257, T2.3
mentoniano, S-59, S-62, S-73, S-185, S-406
milohioideo, S-136
musculocutáneo, S-14, S-106, S-107, S-108, S-109, S-227, S-237, S-238, S-239, S-249, S-551, T2.9
porción terminal, S-13
ramo
anterior, S-108
articular, S-108
posterior, S-108
nalga, S-275
nasal
externo, S-122
posterior, S-79
nasociliar, S-58, S-59, S-61, S-77, S-78, S-85, S-86, S-BP 7
nasopalatino, S-59, S-364, S-365, S-366, S-371, S-406
comunicación, S-371
fosa incisiva, S-133
surco, S-360
obturador, S-103, S-104, S-113, S-114, S-115, S-116, S-217, S-277, S-508, S-517, S-549, S-554, T2.3, T2.12, S-BP 104
accesorio, S-103, S-104, S-113
hiato aductor, S-116
ramo
anterior, S-116, S-271
articular, S-116
cutáneo, S-116, S-266, S-267, S-271
posterior, S-116, S-271
occipital
mayor, S-74, S-185, S-194, S-198, S-202
menor, S-74, S-185, S-194, S-195, S-198, S-202, T2.8
tercero, S-185, S-198, S-202
oculomotor (NC III), S-21, S-30, S-40, S-49, S-54, S-55, S-63, S-77, S-84, S-85, S-86, T2.1, T2.4, S-BP 14
distribución, S-53
esquema, S-58
fisura orbitaria superior, S-134
núcleo accesorio, S-54, S-78
ramo
inferior, S-58, S-85, S-BP 7
superior, S-58, S-85, S-BP 7
oftálmico (NC V_1), S-30, S-58, S-61, S-62, S-63, S-71, S-77, S-78, S-79, S-80, S-81, S-85, S-86, S-185, S-406, T2.4
ramo
frontal, S-134
lagrimal, S-134
nasociliar, S-134
tentorial (meníngeo recurrente), S-59, S-85
olfatorio (NC I), S-134, S-364, S-365, T2.1, T2.4
distribución, S-53
esquema, S-56
óptico (NC II), S-30, S-32, S-33, S-48, S-49, S-71, S-78, S-84, S-85, S-86, S-88, S-91, S-134, S-368, T2.1, T2.4, S-BP 61
conducto óptico, S-BP 7
derecho, S-327
distribución, S-53
espacio subaracnoideo, S-88
esquema, S-57
izquierdo, S-327
radiología, S-BP 12
vaina
externa, S-88
interna, S-88
vasos, S-92
meníngea, S-85, S-88, S-92
vasos, vaina interna, S-92
órbita, S-85
palatino, S-73, S-79, S-364
comunicación, S-371
descendente, S-79

booksmedicos.org

Nervio(s) *(cont.)*
mayor, S-59, S-71, S-73, S-77, S-79, S-364, S-365, S-366, S-398, S-406
foramen palatino mayor, S-133
ramo nasal posterior inferior, S-77, S-364
menor, S-59, S-71, S-77, S-79, S-364, S-365, S-366, S-371, S-398, S-406
foramen palatino menor, S-133
ramos nasales posteriores inferiores, S-371
pared abdominal
anterior, S-102
posterior, S-103
pectoral
lateral, S-106, S-203, S-231, S-237, T2.9
medial, S-106, S-203, S-231, S-237, T2.10
periférico
características, S-BP 4
típico, S-BP 4
periné
hombre, S-520
mujer, S-516
perineal, S-104, S-225, S-275, S-494, S-516, S-517, S-520
profundo, S-520
ramos, S-516, S-520
ramo
profundo, S-494
superficial, S-494
superficial, S-520
ramos, S-516, S-520
peroneo
común, S-104, S-114, S-117, S-118, S-119, S-273, S-274, S-279, S-280, S-283, S-285, S-286, S-287, S-288, S-289, S-554, T2.3, T2.13, S-BP 109
ramo comunicante peroneo, S-267
profundo, S-119, S-289, S-291, S-292, S-555, T2.13, S-BP 43, S-BP 109, S-BP 110
ramo
digital dorsal, S-266, S-289, S-292
lateral, S-119, S-292
medial, S-119, S-289, S-BP 111
recurrente, S-289
superficial, S-117, S-119, S-266, S-288, S-289, S-291, S-292, S-555, T2.13, S-BP 43, S-BP 109
ramos digitales dorsales, S-266, S-292
petroso
mayor, S-63, S-65, S-66, S-67, S-71, S-77, S-79, S-85, S-133, S-134, S-366, S-BP 8
foramen rasgado, S-133
hiato, S-134
ramo petroso medio, S-95
surco, S-98, S-132
menor, S-62, S-63, S-65, S-67, S-80, S-85, S-94, S-95, S-133, S-134
hiato, S-134
surco, S-132
profundo, S-65, S-67, S-77, S-79, S-364, S-366
plantar
lateral, S-117, S-118, S-290, S-295, S-296, S-335, S-556, T2.14, S-BP 43, S-BP 110, S-BP 111
ramo
profundo, S-295, S-296
superficial, S-295, S-296
ramos cutáneos, S-293
plantares, S-267
ramos digitales plantares, S-294
propios, S-295, S-296
medial, S-117, S-118, S-290, S-295, S-296, S-335, S-556, T2.14, S-BP 110
ramos
profundos, S-296, S-BP 111
superficiales, S-293, S-296
ramos cutáneos, S-293
plantares, S-267
ramos digitales plantares, S-294
propios, S-295, S-296
pterigoideo medial, S-187
pudendo, S-16, S-103, S-104, S-114, S-225, S-274, S-275, S-471, S-494, S-512, S-513, S-514, S-515, S-516, S-517, S-519, S-520, S-549, S-550, T2.2, T2.13, S-BP 104
conducto pudendo (de Alcock), S-516
radial, S-13, S-14, S-106, S-107, S-108, S-109, S-111, S-112, S-227, S-235, S-236, S-237, S-240, S-247, S-249, S-551, T2.3, T2.10
nervio(s)
cutáneo braquial
lateral inferior, S-13
posterior, S-13
digitales dorsales, S-13, S-14, S-112, S-259
ramo(s)
comunicantes, S-258
profundo, S-112, S-227, S-552
superficial, S-13, S-14, S-107, S-112, S-227, S-229, S-242, S-258, S-261, S-552
rectal (anal) inferior, T2.2
rectales inferiores, S-514, S-516, S-517, S-520
recurrente articular, S-119
sacros
ramo perineal, S-104, S-114
S1, S-18
S2, S-18
S3, S-18
S4, S-18
S5, S-18
safeno, S-115, S-118, S-266, S-267, S-270, S-271, S-288, S-289, S-554, S-555, T2.3, T2.12, S-BP 43, S-BP 109
ramo
cutáneo medial, pierna, S-115
infrarrotuliano, S-115, S-266, S-270, S-271, S-288, S-289
seno carotídeo, S-76
seno carotídeo (de Hering), S-67, S-73, S-76, S-77
simpáticos, S-384
subclavio, S-106, T2.9
subcostal, S-16, S-103, S-104, S-113, S-277, S-393, S-459, S-460, S-514, S-518, T2.2
ramo
anterior, S-104
cutáneo
anterior, S-102
lateral, S-102, S-103, S-210, S-266
lateral, S-104
subescapular, T2.9
inferior, S-106, S-111, S-235, S-236
superior, S-106, S-236, S-237
suboccipital, S-141, S-202
supraclaviculares, S-13, S-74, S-185, S-194, S-195, T2.8
intermedio, S-74, S-228
lateral, S-74, S-228
medial, S-74, S-228
supraescapular, S-106, S-111, S-235, S-237, T2.9
supraorbitario, S-59, S-60, S-61, S-82, S-122, S-185
izquierdo, S-86
ramo
lateral, S-85, S-86
medial, S-85, S-86
supratroclear, S-59, S-60, S-61, S-82, S-85, S-86, S-122, S-185
sural, S-117, S-118, S-267, T2.3, T2.13, S-BP 43, S-BP 109, S-BP 110
ramos calcáneos laterales, S-267
temporal
profundo, S-59, S-73
anterior, S-62, S-63, S-188, S-189
posterior, S-62, S-63, S-188, S-189
tibial, S-104, S-114, S-117, S-118, S-273, S-274, S-285, S-286, S-290, S-335, S-554, S-555, T2.13, S-BP 43, S-BP 109, S-BP 110
ramo
articular, S-117, S-118
calcáneo
lateral, S-118
medial, S-117, S-118, S-267, S-293, S-294
timpánico, S-65, S-67, S-71, S-80, S-94, S-95
inferior, S-95
torácicos, T2.2
largo, S-102, S-106, S-203, S-204, S-235, S-237, T2.2, T2.3, T2.9
ramo posterior, S-206
T1, S-18, S-20
T2, S-18, S-20
T3, S-18
T4, S-18, S-20
T5, S-18, S-20
T6, S-18, S-20
T7, S-18, S-20
T8, S-18
T9, S-18
T10, S-18
T11, S-18
T12, S-18
toracodorsal, S-106, S-235, S-236, S-237, T2.10
transverso del cuello, S-74, S-185, S-194, S-195, T2.8
trigémino (NC V), S-49, S-54, S-55, S-61, S-63, S-71, S-77, S-79, S-80, S-81, S-98, S-406, T2.1, T2.4
distribución, S-53
esquema, S-59
ganglio, S-59, S-77
nervio
mandibular, S-185
maxilar, S-185
oftálmico, S-185
núcleo
espinal, S-54, S-55, S-59, S-68
mesencefálico, S-54, S-55, S-81
motor, S-54, S-55, S-81
sensitivo principal, S-54, S-55, S-59
radiología, S-39
raíz
motora, S-40, S-62, S-77
sensitiva, S-40, S-62, S-77
troclear (NC IV), S-30, S-40, S-41, S-49, S-54, S-55, S-63, S-71, S-84, S-85, S-86, T2.1, T2.4, S-BP 7
distribución, S-53
esquema, S-58
fisura orbitaria superior, S-134
vago (NC X), S-21, S-30, S-40, S-54, S-55, S-67, S-69, S-71, S-72, S-73, S-75, S-76, S-77, S-81, S-99, S-101, S-188, S-194, S-195, S-196, S-307, S-309, S-320, S-323, S-324, S-328, S-329, S-384, S-389, S-390, S-391, S-406, S-410, S-447, S-454, S-470, S-525, S-526, S-527, S-535, S-536, T2.6, S-BP 6, S-BP 14, S-BP 15, S-BP 60
derecho, S-447, S-526
distribución, S-53
esquema, S-68
filetes radiculares (raicillas), S-40
foramen yugular, S-134
fosa yugular, S-133
ganglio
inferior, S-68, S-69, S-70, S-71, S-72, S-81, S-320, S-384, S-447
superior, S-68, S-69, S-72, S-447
izquierdo, S-306, S-526

booksmedicos.org

Nervio(s) *(cont.)*
núcleo posterior (dorsal), S-54, S-55, S-68, S-320, S-452, S-470
ramo(s)
auricular, S-68, S-133, S-185
comunicación, S-67
bronquial, S-101
cardíaco cervical, S-101, S-447
inferior, S-68, S-99, S-320
superior, S-68, S-73, S-76, S-77, S-99, S-320, S-323
cardíacos torácicos, S-68, S-75, S-76, S-99, S-101, S-320, S-447
faríngeo, S-67, S-68, S-72, S-76, S-77, S-447, T2.6
laringofaríngeo, S-76
meníngeo, S-68
vestibular, S-66, S-93, S-96, S-98, T2.5, S-BP 9
porción
inferior, S-66, S-96, S-98
superior, S-66, S-96, S-98
vestibulococlear (NC VIII), S-30, S-40, S-54, S-55, S-63, S-72, S-77, S-93, S-96, S-98, S-134, T2.5, S-BP 9
distribución, S-53
esquema, S-66
radiología, S-BP 12
vidiano, S-365
viscerales torácicos, S-BP 13
yugular, S-76
Neurocráneo, S-120
Neurofilamentos, S-BP 3
Neuronas, S-BP 3, S-BP, S-15
autónomas posganglionares, S-BP 3
sensitivas olfatorias, S-56
Neurotúbulos, S-BP 3
Neutrófilos, S-BP 44
Nodulillos linfáticos
agregados, S-BP 69. *Véase también* Peyer, placas
solitarios, S-BP 67, S-402, S-421
Nódulo
atrioventricular (AV), S-319, T5.2
sinoatrial (SA), S-317, S-319, T5.2
Nódulo(s) (ganglio[s]) linfático(s), S-550
accesorios espinales, S-344
aórticos laterales, S-355, S-357
apendiculares, S-BP 57
axilares, S-343, T6.1, S-BP 98
centrales, S-348
anteriores, S-231, S-348, S-349
apicales, S-348, S-349
centrales, S-231, S-348, S-349
laterales, S-346, S-348, S-349
posteriores, S-348, S-349
broncopulmonares (hiliares), S-350, S-388, S-390, S-391
buccinador, S-344
cabeza, S-344
celíacos, S-351, S-352, S-BP 54, S-BP 55, S-BP 56, S-BP 58
cervicales
anteriores
profundos, S-344
superficiales, S-344
laterales
profundos, S-345
inferiores, S-344, S-345, S-350, S-351, T6.1
superiores, S-344, T6.1
superficiales
posteriores, S-344
superiores, S-344
cólicos
derechos, S-BP 57
medios, S-BP 57
cubitales, S-343, S-346
cuello, S-343, S-344
epigástricos inferiores, S-352
esófago, S-351
esplénicos, S-BP 55
faciales, S-344
faringe, S-345
frénicos
inferiores, S-352
vasos linfáticos, S-348
superiores, S-348
genitales
hombre, S-357
mujer, S-355
hepáticos, S-BP 54, S-BP 55, S-BP 58
vasos linfáticos, S-348
hiliares, S-388
ileocólicos, S-BP 57
ilíacos, S-343
comunes, S-352, S-354, S-355, S-357, S-BP 57
externos, S-347, S-352, S-354, S-357, S-BP 57
inferiores, S-355
mediales, S-355
superiores, S-355
internos, S-352, S-354, S-355, S-357
inferiores, S-356
carina, S-350
infraclaviculares, S-346
inguinal(es), S-343, S-BP 57
profundo proximal (de Cloquet), S-347, S-352, S-355, S-356, S-357
superficiales, S-347, S-352, S-355, S-356, S-357, T6.1
inferiores, S-347
superolaterales, S-347, S-356
superomediales, S-347, S-356
intercostales, S-351
interpectorales (de Rotter), S-348, S-349
intrapulmonares, S-350
laterales, S-357
lengua, S-345
del ligamento arterioso, S-350
lumbares, S-343, T6.1
aórtico lateral, T6.1
derechos, S-352
izquierdos, S-352, S-357
laterales, S-355
de la cava, T6.1
preaórticos, S-355, S-357, T6.1
mama, S-348
mandibulares, S-344
mastoideos, S-344
mediastínicos, S-343, S-535
anteriores, S-348
mesentéricos
inferiores, S-352
superiores, S-352, S-BP 57
centrales, S-BP 57
yuxtaintestinales, S-BP 56
nasolabiales, S-344
obturadores, S-355
occipitales, S-344
pancreatoduodenales, S-BP 55
paracólicos, S-BP 57
paraesternales, S-348, S-349
paramamarios, S-349
paratraqueales, S-350, S-351
pared torácica, S-351
parotídeos superficiales, S-344
pelvis, T6.1
hombre, S-357
mujer, S-355, S-356
pilóricos, S-BP 55, S-BP 58
poplíteos, S-343, S-347
preaórticos, S-355, S-357, S-BP 57
prececales, S-BP 57
pretraqueales, S-525
prevertebrales, S-351
promontorio, S-354, S-355, S-357
pulmonares (intrapulmonares), S-350
retrofaríngeos, S-345
retropilóricos, S-BP 54
sacros
internos, S-355
laterales, S-352, S-355, S-357
medios, S-352, S-355, S-357
sacros medios. *Véase* Nódulos (ganglios) linfáticos, promontorio
sigmoideos, S-BP 57
submandibular, S-344, S-345, S-400
submentoniano, S-344, S-345
subpilóricos, S-BP 54
supraclaviculares, S-344
suprapilóricos, S-BP 54
supratrocleares, S-346
traqueobronquiales, S-352, T6.1
inferiores, S-350, S-351, S-537
superiores, S-350, S-351, S-536
vesicales
laterales, S-354
prevesicales, S-354
viscerales, S-352
yugulodigástrico, S-344, S-345
yuguloomohioideo, S-344, S-345
yuxtaesofágicos, S-351
Núcleo(s), S-BP 34
ambiguo, S-54, S-55, S-67, S-68, S-69
arqueado, S-524
basales, S-36
caudado, S-36, S-46
cabeza, S-36, S-37, S-38, S-48, S-50
radiología, S-39, S-BP 12
cola, S-34, S-36, S-38
cuerpo, S-32, S-34, S-36
vena(s)
anterior, S-50, S-51
posterior, S-50
transversas, S-50, S-51
cerebelosos, S-42
dentado, S-42
emboliforme, S-42
fastigio, S-42
globoso, S-42
cervical lateral, S-BP 17
coclear, S-55, S-66
anterior, S-54, S-66
posterior, S-54, S-66
cuneiforme, S-BP 17
dentado, S-41
espinal, nervio trigémino, S-59
geniculado lateral, S-54
grácil, S-BP 17
hipotalámico
paraventricular, S-524
supraóptico, S-524
intermediolateral, S-454, S-533
intralaminares, S-37
lenticular (lentiforme), S-34, S-36, S-46
globo pálido, S-36
putamen, S-36
radiología, S-39
medianos, S-37
mesencefálico, nervio trigémino, S-59, S-81
motor, S-59
nervio trigémino, S-81
nervio
abducens, S-55, S-58
núcleo, S-54
accesorio, S-55
facial, S-55
oculomotor (de Edinger-Westphal), S-54, S-55, S-58, S-78
troclear, S-54, S-55, S-58
olfatorio anterior, S-56

booksmedicos.org

Núcleo(s) *(cont.)*
parabraquial, S-81
pulposo, S-139, S-145, S-148
pulvinar, S-37
reticulares, S-37
rojo, S-33, S-54, S-55
salivatorio (salivar)
inferior, S-54, S-55, S-67, S-80
superior, S-54, S-55, S-65, S-79, S-366
tracto
olfatorio lateral, S-56
solitario, S-54, S-55, S-65, S-67, S-68, S-81, S-320, S-470
ventral posterolateral, tálamo, S-BP 17
vestibular, S-54, S-55
inferior, S-66
lateral, S-66
medial, S-66
superior, S-66

O

Óbex, S-41
Occipucio, S-3
Oído, S-3
ampolla, S-96, S-97
externo, S-94
laberintos óseo y membranoso, S-96, S-97
medio, S-94
pediatría, anatomía, S-BP 9
recorrido del sonido en la cóclea, S-93
vestíbulo, S-96, S-97
Ojo, S-2, S-20, S-21
aporte vascular, S-92
arterias y venas intrínsecas, S-91
cámara
anterior, S-82, S-88, S-90, S-91
posterior, S-82, S-88, S-90, S-91
músculos extrínsecos, S-84, S-91
inervación, S-84
Olécranon, S-162, S-240, S-242, S-243
Oligodendrocito, cuerpo celular, S-BP 4
Oliva, S-40
Ombligo, S-8, S-217, S-446, S-521, T8.1, S-BP 77
membrana timpánica, S-94, S-97
nivel, S-19
Omento (epiplón)
mayor, S-415, S-417, S-418, S-423, S-424, S-428, S-430, S-544, S-546
menor, S-415, S-417, S-418, S-430
borde libre, S-433
inserción, S-419
lámina
anterior, S-432, S-448
posterior, S-448
Opérculo
frontal, S-31
parietal, S-31
temporal, S-31
Opistión, S-BP 21
Oposición, movimientos del miembro superior, S-265
Ora serrata, S-88, S-90, S-91
Orbículo ciliar, S-90
Órbita, S-367, T3.1
arterias, S-87
fascias, S-BP 7
nervios, S-85
pared medial, S-368, S-BP 61
superficie, S-123
venas, S-87
visión
anterior, S-86
superior, S-86
Oreja, S-93, S-98, S-126, S-BP 9
concha, S-94
lóbulo, S-94
Orejuela
derecha, S-309, S-310, S-311, S-316
izquierda, S-308, S-309, S-310, S-312, S-316, S-317, S-318, S-319, S-BP 98, S-BP 99
Órgano(s)
genitales
inervación
hombre, S-519
mujer, S-515
internos femeninos, S-529
linfoides, S-343, S-343 a S-357, T6.1, S-BP 54 a S-BP 58
de los sentidos, S-15
vomeronasal, S-361
Orificio(s)
abdominal, trompa uterina, S-487
auditivo interno, S-98
cardias, S-414
externo
uretra, S-8, S-9, S-224, S-485, S-491, S-494, S-495, S-502, S-503, S-506, S-BP 86
útero, S-487
glandulares, S-432
ileal, S-426, S-428
frenillo, S-426
interno
uretra, S-BP 104
útero, S-487
pilórico, S-421
torácico superior. *Véase* Abertura superior del tórax
ureteral, S-478, S-486, T9.1, S-BP 86
derecho, S-465
izquierdo, S-465
vaginal, S-491, S-494, S-506, S-BP 86, S-BP 92
Orofaringe, S-196, S-329, S-358, S-372, S-373, S-403, S-411
pared posterior, S-397
Osteoblastos, S-BP 31
Osteocitos, S-BP 31
Osteoclastos, S-BP 31
Osteoide, S-BP 31
Ovarios, S-463, S-472, S-478, S-485, S-487, S-488, S-489, S-505, S-508, S-513, S-515, S-522, S-529, S-BP 96, S-BP 97, T10.1
corteza, S-BP 96
derecho, S-486
epitelio superficial, S-529, S-BP 96
izquierdo, S-486
ligamento suspensorio, S-478, S-485, S-486, S-487, S-489, S-490, S-505, S-508, S-529
Ovocito, S-BP 89, S-BP 95
primario, S-BP 89
secundario, S-BP 89
Ovocitos (oocitos), S-BP 96
liberado, S-529
primario, S-BP 96
Ovogénesis, S-BP 89
Ovogonia, S-BP 89

P

Pacini, corpúsculo. *Véase* Corpúsculo lamelar
Paladar
blando, S-360, S-361, S-372, S-373, S-397, S-403
músculos, S-408
radiología, S-39
duro, S-372, S-403, S-523, S-BP 61
espina nasal posterior, S-BP 21
radiología, S-39
fibras postsinápticas, S-366
glándulas mucosas, S-21
óseo, S-367
úvula, S-373, S-397
Palma, S-10, S-164
Páncreas, S-20, S-21, S-68, S-394, S-417, S-418, S-419, S-532, S-542, S-545, T8.1, S-BP 25, S-BP 98
cabeza, S-415, S-416, S-421, S-432, S-438, S-548
dolor referido visceral, S-BP 5
cola, S-416, S-434, S-436, S-459
cuerpo, S-415, S-416
in situ, S-433
inervación autónoma, S-457
proceso unciforme, S-433
vasos y nódulos (ganglios) linfáticos, S-BP 55, S-BP 55
venas, S-442
Papila(s)
circunvalada, S-81, S-402
duodenal
mayor, S-421, S-432, T8.1, S-BP 73
menor, S-421, S-432, S-BP 73
filiformes, S-402
foliadas, S-81, S-402
fungiformes, S-81, S-402
gingival, S-405
ileal, S-426
incisiva, S-398
lagrimal
inferior, S-82, S-83
superior, S-82, S-83
queratinizada, vértice, S-402
surco, S-402
renal, S-462
área cribosa, S-BP 84
Paradídimo, S-505
Pared
alveolar
lecho capilar, S-392
plexos capilares, S-392
anterior
abdomen, S-183, S-341, S-342, S-468
arterias, S-336
disección
intermedia, S-212
profunda, S-213
superficial, S-211
nervios, S-102
venas, S-337
visión interna, S-217
tráquea, S-379
arteria, S-BP 45, S-BP 45
zona
avascular, S-BP 45
vascular, S-BP 45
corte paramediano, S-418
duodeno, capas, S-BP 74
posterior
abdomen
arterias, S-341
nervios, S-103
peritoneo, S-419
vasos y nódulos (ganglios) linfáticos, S-352
venas, S-342
visión interna, S-219
tráquea, S-379
mucosa, S-379
posterolateral, abdomen, S-210
tórax
anterior, S-203, S-204
visión interna, S-205
venas, S-338
vagina, S-488
Paroóforo (túbulos mesonéfricos caudales), S-505
Párpados, S-82, S-BP 18
arterias y venas, S-87
tarsos, S-BP 7
Parto, vías nerviosas, S-514

booksmedicos.org

Pata de ganso, S-268, S-269, S-279, S-280, S-300
Pecten
anal, S-226
pubis, S-151, S-153, S-154, S-475, S-481
Pedículo, S-144, S-147, S-148, S-BP 26
C5, S-BP 22
L1, S-BP 28
L3, S-BP 24
L4, S-138
lumbar, S-145
torácico, S-144
Pedúnculo
cerebeloso, S-41
inferior, S-40, S-41, S-42, S-49, S-66
medio, S-40, S-41, S-42, S-49
radiología, S-39, S-BP 12
superior, S-40, S-41, S-42, S-49
decusación, S-42
cerebral, S-32, S-33, S-40, S-41, S-42, S-44, S-368
Pelvis
diámetros, S-477
estructura(s)
con gran significación clínica, T4.2, T5.3, T6.1
ósea, S-475
fascias, S-BP 90
hombre
arterias, S-509, S-BP 94
fascias, S-BP 90
nódulos (ganglios) linfáticos, S-357
radiografías, S-476
unión vesicoprostática, S-549
vasos linfáticos, S-357
venas, S-509, S-BP 94
vísceras, S-495
huesos y ligamentos, S-152, S-154
inferior, corte transversal, S-BP 104
mayor, S-154
menor, S-154
mujer
arterias, S-507, S-508, S-510
diafragma, S-220
fascias, S-BP 90
nódulos (ganglios) linfáticos, S-355
vasos linfáticos, S-355
radiografías, S-476
uretra, S-550
vagina, S-550
venas, S-508
ósea, S-477
renal, S-462, T9.1
RM sagital potenciada, S-521
Pene, S-472, S-502, S-521, S-BP 97
arterias
dorsales, S-501, S-504, S-510, S-512, T5.4
izquierda, S-509
profundas, S-512, S-BP 94
profundas, S-501, S-503, S-504, S-512, T5.4
bulbo, S-502, S-503, S-504
arteria, S-504, S-512
cuerpo, S-8, S-9, S-506
cavernoso, S-502, S-504, S-530
esponjoso, S-530
dartos, S-495, S-497, S-500, S-501, S-502
fascia transversalis, S-418
fascia (profunda) (de Buck), S-211, S-212, S-213, S-222, S-224, S-495, S-497, S-500, S-501, S-502, S-504, S-512, S-BP 90, S-BP 94
glande, S-495, S-502
corona, S-502
cuello, S-502
ligamento
fundiforme, S-216, S-495
suspensorio, S-212, S-495, S-BP 40
nervios
cavernosos, S-517, S-519
dorsales, S-104, S-275, S-501, S-504, S-512, S-516, S-517, S-518, S-519, S-520
piel, S-497, S-500, S-501, S-502
pilar, S-465, S-501, S-502, S-503, S-504
prepucio, S-506
tejido subcutáneo, S-211, S-212, S-213
vena dorsal
profunda, S-211, S-495, S-501, S-504, S-509, S-510, S-BP 94
superficial, S-9, S-211, S-337, S-501, S-509, S-BP 94
Pequeños fascículos, S-250
Pericardio, S-196, S-329, S-389, S-393, S-410, T5.2
área desnuda, S-385
centro tendinoso cubierto, S-207
fibroso, S-308
porción diafragmática, S-308
seroso, S-308
lámina (hoja)
parietal, S-308
visceral, S-308
Pericito, S-BP 30
Pericráneo, S-28
Perimisio, S-BP 34
Periné, S-2
arterias, S-511
hombre, S-500, S-501
arterias, S-512
fascias, S-BP 90
nervios, S-520
venas, S-512
mujer, S-485, S-491
disección
profunda, S-493
superficial, S-492
fascias, S-BP 90
nervios, S-516
nódulos (ganglios) linfáticos, S-356
vasos linfáticos, S-356
tejido subcutáneo, S-492
venas, S-511
Perineuro, S-BP 4
Periodonto, S-405
Periórbita, S-BP 7
Periostio, S-BP 31
Peritoneo, S-225, S-428, S-459, S-485, S-508, S-513, S-545, T8.1, S-BP 41, S-BP 90
extensión inferior, S-515, S-519
mesentérico, S-451
parietal, S-214, S-215, S-217, S-218, S-417, S-418, S-419, S-424, S-459, S-461, S-464, S-478, S-483, S-484, S-488, S-492, S-495, S-532, S-546, S-BP 90, S-BP 100
porción pélvica, S-465, S-515
visceral, S-222, S-413, S-417
Peroné (fíbula), S-120, S-174, S-175, S-178, S-179, S-180, S-283, S-287, S-288, S-291, S-292, S-555, T3.3, S-BP 33, S-BP 110
borde
anterior, S-174, S-175
interóseo, S-174, S-175
cabeza, S-119, S-173, S-174, S-175, S-268, S-269, S-272, S-280, S-282, S-286, S-287, S-288, S-289
ligamento, S-175
posterior, S-282
cara
articular inferior, S-174
lateral, S-174, S-175
medial, S-174
cóndilo
lateral, S-175
medial, S-175
cresta interósea, S-174
cuello, S-174, S-BP 32
escotadura peronea, S-174
foramen nutricio, S-174
línea
oblicua, S-174
sóleo, S-174
maléolo lateral, S-174
vértice, S-174
Pestañas, S-82
Peyer, placas (nodulillos linfáticos agregados), S-343, S-421
Pezón, S-7, S-473
nivel, S-19
Piamadre, S-17, S-22, S-26, S-28
Pie, S-2, S-3, S-19, S-183
anatomía seccional, S-BP 110, S-BP 111
arco venoso dorsal, S-266, S-335
arterias, S-297, S-BP 43, S-BP 52, S-BP 52
corte transversal, S-556
dorso, S-11, S-19, S-291, S-292
expansiones extensoras, S-291, S-292, S-297
hipocampo, S-37, S-38
huesos, S-176, S-177
lateral, S-19
ligamentos, S-181
músculo
interóseo, S-297, S-298
planta
primer plano, S-294
segundo plano, S-295
tercer plano, S-296
nervio(s), S-BP 43
cutáneo dorsal
intermedio, S-266
lateral, S-266, S-267
medial, S-266
peduncular, S-50
perianal, S-223
glándulas sudoríparas, S-226
planta, S-293
vena marginal
lateral, S-266
medial, S-266
Piel, S-28, S-196, S-214, S-329
capa
papilar, S-4
reticular, S-4
corte transversal, S-4
cuero cabelludo, S-322
radiología, S-138
Pierna, S-2, S-3
cara
lateral, S-183
medial, S-19
compartimentos, T4.3
cortes transversales
y compartimentos, S-555
seriados, S-BP 109
músculos, S-284, S-285, S-286, S-287, S-288, S-289
inserciones, S-299
región
anterior, S-11, S-183
posterior, S-11, S-183
venas, S-335
Pilares del diafragma, S-545
Píloro, S-414, S-415, S-420, S-542, T8.1
Pirámide(s), S-40
decusación, S-40, S-41, S-BP 18
renal, base, S-462
Placa
limitante, S-431
terminal cartilaginosa, S-148
Plano(s)
anterior, S-1
coronal, S-1

booksmedicos.org

Plano(s) *(cont.)*
corporales, términos de dirección y situación, S-1
interespinoso, S-395
intertubercular, S-395
posterior, S-1
sagital, S-1
subcostal, S-395
transpilórico, S-395, S-BP 70
transversal (horizontal), S-1
Plaquetas, S-BP 44
Plasma, composición, S-BP 44
Platisma, S-65, S-184, S-190, S-196, S-329, S-BP 35, S-BP 36
Pleura, S-388, T7.1
costal, S-460
mediastínica, S-207, S-309
parietal, S-22
porción
cervical, S-358, S-385, S-386, S-390, S-391, S-525, T7.1
costal, S-75, S-207, S-307, S-386, S-387, S-389, S-390, S-391, S-393
diafragmática, S-75, S-207, S-307, S-387, S-389
mediastínica, S-75, S-207, S-307, S-308, S-309, S-387, S-389, S-390, S-391, S-393, S-539
porción
costal, S-358, S-410
diafragmática, S-358, S-410
mediastínica, S-358, S-410
visceral, S-22, S-392
Plexo(s)
aganglionar
externo, S-455
interno, S-455
serosa, S-455
aórtico
abdominal, S-484, S-513, S-514, S-515, S-517, S-519
torácico, S-101
autónomo carotídeo, S-133
braquial, S-5, S-16, S-73, S-75, S-192, S-194, S-195, S-204, S-231, S-235, S-237, S-307, S-387, S-389, S-390, S-391, S-410, S-474, S-BP 46
divisiones
anteriores, S-106
posteriores, S-106
esquema, S-106
fascículo
lateral, S-106, S-107, S-108, S-109, S-231, S-238, S-534
medial, S-106, S-107, S-108, S-109, S-231, S-238
posterior, S-106, S-107, S-108, S-109, S-231
nervios, T2.9, T2.10, T2.11
raíces, S-106
ramos terminales, S-106
troncos, S-193, S-236
inferiores, S-106, S-236
medios, S-106, S-236
superiores, S-106, S-236
capilar, S-BP 63
cortical, S-BP 85
cardíaco, S-68, S-99, S-101, S-320, S-447, S-BP 13, S-BP 14
carotídeo, S-77, S-95
común, S-76, S-77
externo, S-76, S-77, S-79
interno, S-20, S-65, S-77, S-78, S-85, S-95, S-134, S-BP 13
cavernoso, S-58
celíaco, S-447, S-448, S-451, S-452, S-469, S-470, S-515, S-517, S-533, S-BP 13, S-BP 14
cervical, S-16, S-195, T2.1
esquema, S-74
ramos, S-185
musculares, T2.8
coccígeo, S-104, S-114
cólico, S-452
derecho, S-451, S-452
izquierdo, S-105, S-452
marginal, S-452
medio, S-451, S-452
coroideo, S-37, S-38, S-41
tercer ventrículo, S-32
ventrículo lateral, S-48
deferencial, S-518
dentario inferior, S-59
entéricos, S-454
esofágico, S-68, S-101, S-389, S-390, S-391, S-410, S-447, S-539, S-BP 13, S-BP 14
esplénico, S-105, S-448, S-449
faríngeo, S-67, S-68, S-73, S-76, S-77
frénico, S-105, S-448, S-449, S-533
derecho, S-449
izquierdo, S-449
gástrico, S-517
derecho, S-448, S-449
izquierdo, S-105, S-448, S-449
gastroduodenal, S-456
gastroomental (gastroepiploico)
derecho, S-448, S-449
izquierdo, S-448, S-449
hepático, S-68, S-105, S-448, S-449, S-451, S-456
hipogástrico, S-517
inferior, S-20, S-452, S-469, S-470, S-471, S-513, S-514, S-515, S-517, S-518, S-519, S-BP 13, S-BP 14
superior, S-20, S-105, S-452, S-469, S-470, S-471, S-483, S-513, S-514, S-515, S-517, S-519, S-BP 13
uterovaginal, S-515
ileocólico, S-451, S-452
ilíaco
común, S-105, S-469, S-513
externo, S-105, S-513
interno, S-105, S-513
intermesentérico (aórtico abdominal), S-103, S-105, S-451, S-452, S-469, S-470, S-471, S-513, S-514, S-515, S-517, S-519
ramos renal y uretérico, S-469
linfático
subcapsular, S-354
subpleural, S-350
lumbar, S-16, S-113, S-115, S-116, S-277
ramos musculares, S-103
lumbosacro, S-104
nervios, T2.12, T2.13, T2.14
medular capilar, S-BP 85
mesentérico
inferior, S-105, S-452, S-517, S-BP 13
superior, S-105, S-448, S-449, S-451, S-457, S-BP 13, S-BP 14
mientérico (de Auerbach), S-455, S-BP 65
nervioso, faringe, S-72
ovárico, S-513, S-515
pampiniforme, S-337, S-497, S-510, T5.3, S-BP 94
pancreatoduodenal
inferior, S-451
anterior, S-448, S-449
posterior, S-449
superior
anterior, S-448, S-449
posterior, S-449
pélvico
inferior, S-513, S-514, S-515, S-517, S-518, S-519
superior, S-518
uterovaginal, S-515
pial, S-23
arterial, S-24
ramas periféricas, S-24
prevesical, S-357
prostático, S-469, S-471, S-517, S-519, T2.3
pterigoideo, S-63, S-87
pulmonar, S-68, S-384, S-447, S-BP 13, S-BP 14
anterior, S-101
posterior, S-101
rectal, S-452, S-453, S-469, S-513, S-517
rectal (anorrectal)
medio, S-452
superior, S-105, S-452, S-453
renal, S-469, S-533
derecho, S-105
izquierdo, S-452, S-517
sacro, S-16, S-103, S-104, S-114, S-452, S-469, S-471, S-515, S-517, S-519
sigmoideo, S-452
simpático, S-71
submucoso (de Meissner), S-455, S-BP 65
suprarrenal, S-105, S-452
testicular, S-105, S-518, S-519
timpánico, S-65, S-67, S-78, S-80, S-94, S-95
rama tubárica, S-67
ureteral, S-105, S-517
uterovaginal, S-513, S-514
venoso(s), S-71, S-497, S-BP 94
alrededor de la arteria vertebral, S-330
areolar, S-337
arteria vertebral, S-BP 27
basilar, S-29, S-30
externo, S-225
faríngeo, S-72
foramen magno, S-133
interno, S-225
pampiniforme, S-510
prostático, S-495, S-509, S-BP 94
pterigoideo, S-363, T5.1
rectal
externo, S-223, S-226
espacio perianal, S-226
interno, S-223, S-226
rectales (anorrectales), S-342
externo, S-444, S-445, T5.4
interno, S-445, T5.4
perimuscular, S-444, S-445
uretral, S-BP 86
uterino, S-489
uterovaginal, S-342
vaginal, S-550
vertebral, T5.1
anterior, S-BP 27
externo, S-25
anterior, S-330, S-BP 27
interno, S-25
anterior, S-29, S-330, S-BP 27
vesical, S-342, S-464, S-465, S-495, S-509, S-BP 94
vertebral, S-76, S-134
vesical, S-452, S-469, S-471, S-513, S-514, S-517, S-519
Pliegue(s)
alares, S-280
aripiglótico, S-373, S-376, S-409
axilar
anterior, S-7
posterior, S-7
cecales, S-425, S-483, S-484
duodenomesocólico, S-422
duodenoyeyunal, S-422
faringoepiglótico, S-374, S-409
fimbriado, S-397

booksmedicos.org

Pliegue(s) *(cont.)*
gástricos, S-413, S-414, S-541
glosoepiglótico
lateral, S-402
medio, S-402
glúteo, S-6, S-11
ileocecal (pliegue avascular de Treves), S-425
inguinal, S-505
maleolar
anterior, S-94, S-BP 8
posterior, S-94, S-BP 8
palatinos transversos, S-398
rectouterino, S-463, S-483, S-529
rectovesical, S-419, S-484
salpingofaríngeo, S-373, S-403
semilunar, S-82, S-83, S-403
sinovial infrarrotuliano, S-280, S-281
sublingual, S-396, S-397, S-399
umbilical
lateral, S-419, S-483, S-484
derecho, S-217
medial, S-214, S-483, S-486, S-508
derecho, S-217
medio, S-214, S-419
ungueal
lateral, S-BP 112
proximal, S-BP 112
uretral
primario, S-506
secundario, S-506
uterosacro derecho, S-486
ventriculares, S-376
vesical transverso, S-217, S-483, S-484, S-486, S-489
vestibular, S-378
vocal, S-358, S-372, S-376, S-378
Poirier, espacio, S-BP 29
Polo
frontal, cerebro, S-31, S-33
occipital, cerebro, S-31, S-33
temporal, cerebro, S-31, S-33
Porción
distal, S-524
flácida, S-94
interarticular, S-145
intermedia, S-524
membranosa, septo interventricular, S-539
tensa, S-94, S-BP 8
tuberal, S-524
Poro(s)
alveolares (de Kohn), S-BP 62
hepático, S-429
Precuña, S-32
Prepucio, S-495
Proceso
ciliar, S-88, S-89, S-90
recurrente, S-56
vaginal, S-499
Progesterona, S-BP 95
Prolongación glial, S-BP 3
Prominencia laríngea, S-375
Promontorio, S-93, S-BP 9
sacro, S-146, S-151, S-152, S-154, S-475, S-477, S-479, S-484, S-485, S-513, S-529, S-BP 96, S-BP 103
Pronación, movimientos del miembro superior, S-265
Próstata, S-20, S-21, S-217, S-221, S-418, S-495, S-503, S-504, S-505, S-509, S-521, S-530, S-549, S-465, S-472, S-496, T10.1, S-BP 15, S-BP 97, S-BP 104, S-BP 108
cápsula, S-465, S-BP 93
comisura anterior, S-BP 93
corte transversal, pelvis, S-BP 93
drenaje linfático, S-357
primordio, S-505
rama, S-BP 94
Proteínas del plasma, S-BP 44
Protuberancia
labioescrotal, S-506
mentoniana, S-5, S-123, S-135
occipital
externa, S-6, S-125, S-126, S-129, S-130, S-131
interna, S-132
Proximal, término de dirección y situación, S-1
Pterión, S-125, T3.1
Pubertad, S-BP 97
Puente, S-32, S-40, S-41, S-80, S-81, S-358, S-523, S-BP 18, S-BP 23
radiología, S-39, S-BP 12
Pulmones, S-20, S-21, S-22, S-302, S-473, S-BP 15
derecho, S-307, S-358, S-388, S-461, S-534, S-535, S-536, S-537, S-539
área
esofágica, S-388
traqueal, S-388
borde
anterior, S-388
inferior, S-385, S-386
cara diafragmática, S-388
fisura
horizontal, S-385, S-386, S-388, S-BP 98
oblicua, S-385, S-386, S-388, S-BP 98
hilio, S-309, S-358
impresión cardíaca, S-388
lóbulo
inferior, S-387, S-388
medio, S-387, S-388, S-BP 98
superior, S-387, S-388
raíz, S-75
segmentos broncopulmonares, S-381, S-382
vasos y nódulos (ganglios) linfáticos, S-350
vértice, S-388
fisura horizontal, S-387
in situ, visión anterior, S-387
izquierdo, S-307, S-308, S-388, S-534, S-535, S-536, S-537, S-539, S-540
área
esofágica, S-388
traqueal, S-388
borde
anterior, S-388
inferior, S-385, S-386
cara diafragmática, S-388
escotadura cardíaca, S-385, S-387
fisura oblicua, S-385, S-386, S-388, S-536, S-BP 98, S-BP 99
hilio, S-309
impresión cardíaca, S-388
língula, S-387
lóbulo
inferior, S-387, S-388, S-BP 98, S-BP 99
superior, S-387, S-388, S-BP 98, S-BP 99
raíz, S-75
segmentos broncopulmonares, S-381, S-382
vasos y nódulos (ganglios) linfáticos, S-350
vértice, S-386, S-388
nódulos (ganglios) linfáticos, S-350
en tórax, visión
anterior, S-385
posterior, S-386
vasos linfáticos, S-350
vértice, S-321, S-385
vías drenaje linfático, S-350
visiones mediales, S-388
Pulpa
blanca esplénica, S-434
dental, S-405
roja esplénica, S-434
Pulvinar, S-33, S-36, S-37, S-40, S-41, S-48
derecho, S-49
izquierdo, S-49
tálamo, S-44, S-50
Punto lagrimal
inferior, S-82, S-83
superior, S-82, S-83
Pupila, S-82
Purkinje, fibras, rama
derecha, S-319
izquierda, S-319
Putamen, S-34

Q

Quiasma, S-BP 89
óptico, S-30, S-32, S-33, S-40, S-45, S-46, S-50, S-51, S-57, S-327, S-368, S-523, S-524, S-BP 61
radiología, S-39

R

Radiación óptica, S-57
Radio, S-120, S-159, S-160, S-161, S-162, S-163, S-164, S-165, S-166, S-168, S-241, S-243, S-245, S-246, S-248, S-249, S-256, S-260, S-262, S-263, S-552, T3.3, S-BP 29
apófisis estiloides, S-162, S-168
borde
anterior, S-162
interóseo, S-162
posterior, S-162
cabeza, S-159, S-160, S-162, S-239
cara
anterior, S-162
articular, S-168
lateral, S-162
posterior, S-162
cuello, S-159, S-160, S-162
cuerpo, S-160, S-246
ligamento anular, S-161
tuberosidad, S-159
Radiología del cráneo, S-39, S-BP 11
angiografía RM, S-52
venografía RM, S-52
VRM y ARM, S-BP 11
Rafe
faríngeo, S-361, S-408, S-409, S-412, S-526
milohioideo, S-399
palatino, S-398
perineal, S-491, S-506
pterigomandibular, S-187, S-189, S-359, S-398, S-400, S-403, S-407, S-408, T4.1
uretral, S-506
Raíz(es), S-22
anterior, S-22, S-206, S-454, S-BP 25
craneal, S-68
nervio, S-17
posterior, S-22, S-79, S-454
ungueal, S-553
Rama(s)
ascendente, S-BP 84
capsulares, S-BP 94
derecha
fibras de Purkinje, S-319
ramas subendocárdicas, S-319
descendente, S-BP 84
escrotales posteriores, S-516
espinal, S-24
inferior, pubis, S-151, S-153
isquiopubiana, S-9, S-152, S-154, S-170, S-171, S-182, S-224, S-277, S-465, S-475, S-476, S-482, S-485, S-488, S-492, S-493, S-495, S-500, S-502, S-504
izquierda
fibras de Purkinje, S-319
ramas subendocárdicas, S-319
mandíbula, S-197, S-400
membranosa común, S-96, S-97
ósea común, S-96, S-97

booksmedicos.org

Rama(s) *(cont.)*
perforantes
anterior, S-297
posterior, S-297
superior, pubis, S-114, S-151, S-152, S-153, S-154, S-170, S-171, S-182, S-277, S-475, S-476, S-485, S-495, S-502, T3.3
tonsilares, S-189
tubáricas
arteria uterina, S-511
vasos ováricos, S-511
Ramo(s), S-22
anterior, S-22, S-393
articular, S-115
cardíaco cervical, S-BP 14
celíaco, S-517
comunicantes, S-104, S-514
blancos, S-17, S-20, S-22, S-76, S-78, S-79, S-80, S-100, S-101, S-103, S-105, S-113, S-206, S-209, S-320, S-390, S-391, S-447, S-450, S-452, S-454, S-470, S-471, S-513, S-515, S-517, S-519, S-BP 13, S-BP 15, S-BP 46
grises, S-17, S-20, S-22, S-76, S-78, S-79, S-80, S-100, S-101, S-103, S-105, S-113, S-114, S-206, S-209, S-320, S-390, S-391, S-447, S-450, S-452, S-454, S-469, S-470, S-471, S-513, S-515, S-517, S-519, S-BP 13, S-BP 15, S-BP 46
cutáneos posteriores, S-198
posterior, S-22
uretrales, S-BP 94
Rampa
timpánica, S-96, S-97
vestibular, S-96, S-97
Ranvier, nódulo, S-BP 3, S-BP 4
Receptores
estiramiento (reflejo de Hering-Breuer), S-384
irritantes, S-384
sensitivos
somáticos, S-15
viscerales, S-15
tos, S-384
Receso
coclear, S-96
costodiafragmático, S-387, S-461, S-534, S-BP 98
costomediastínico, S-387
diafragmático derecho, S-321
elíptico, S-96
epitimpánico, S-93, S-94, S-BP 8, S-BP 9
esfenoetmoidal, S-361, S-362
esférico, S-96
faríngeo, S-361, S-373, S-403, S-BP 60
hepatorrenal (bolsa de Morison), S-BP 100
ileocecal
inferior, S-425
superior, S-425
infundibular, S-32, S-34
intersigmoideo, S-424, S-463
lateral, S-41
izquierdo, S-32
pineal, S-32, S-34
piriforme, S-373, S-376
retrocecal, S-424, S-425
subpoplíteo, S-280, S-281
supraóptico, S-32, S-34
suprapineal, S-32, S-34
Recién nacido, cráneo, S-127
Recto, S-20, S-21, S-219, S-220, S-221, S-226, S-418, S-424, S-428, S-459, S-464, S-478, S-479, S-480, S-483, S-484, S-485, S-486, S-490, S-495, S-508, S-513, S-521, S-550, T8.1, S-BP 90, S-BP 108
arterias, S-441
capa muscular
circular, S-223
longitudinal, S-223
in situ
mujer, S-221
hombre, S-221
muscularis mucosae, S-223
pliegues transversos, S-226
radiología, S-138
venas, S-445
Red
acromial, S-234
arterial marginal, S-95
rotuliana, S-270, S-271, S-333, S-BP 52, S-BP 53
testicular, S-530
venosa dorsal, S-229, S-332
Reflexión
peritoneal, S-221, S-226
pleural, S-385, S-386, S-387
Región
auricular, cabeza y cuello, S-5
axilar, S-10
cigomática, S-5
deltoidea, S-10
epigástrica, S-8, S-395
escapular, S-6
esternocleidomastoidea, S-5
faríngea, nervios, S-73
femoral, S-BP 40
frontal, cabeza y cuello, S-5
glútea, S-19
hipocondríaca (hipocondrio), S-8
derecha, S-395
izquierda, S-395
hipogástrica, S-8, S-395
infraescapular, S-6
infraorbitaria, S-5
inguinal, S-8, S-19, S-BP 40
derecha, S-395
disecciones, S-216
izquierda, S-395
labial, S-5
nervios, S-73
lateral, tórax, S-7
lumbar, S-6
lumbosacra, ligamentos vertebrales, S-147
mejilla, S-5
mentoniana, S-5
nasal, S-5
orbitaria, S-5
parietal, S-5
parotidomasetérica, S-5
pectoral, S-7
posterior, cuello, S-5
preesternal, S-7
sacra, S-6
temporal, S-5
umbilical, S-8, S-395
vertebral, S-6
Reposición, movimientos del miembro superior, S-265
Reproducción, genética, S-BP 89
Respiración
anatomía, S-BP 63
músculos, S-BP 64
Retina
estructura, S-57
porción
ciliar, S-88, S-89, S-92
iridiana, S-89
óptica, S-88, S-90, S-92
Retináculo
extensor, S-229, S-241, S-242, S-260, S-261
carpo, S-258, S-259, S-BP 42
flexor, S-118, S-165, S-227, S-251, S-253, S-254, S-257, S-285, S-286, S-290, S-295, S-296, S-335, S-BP 105, S-BP 110
carpo, S-247, S-256
inferior, músculos extensores, S-119, S-288, S-290, S-291
músculos peroneos, S-180
inferior, S-180, S-287, S-290
tendón, S-178
superior, S-180, S-285, S-286, S-287, S-290
rotuliano
lateral, S-268, S-269, S-272, S-279, S-280, S-288, S-289
medial, S-268, S-269, S-271, S-279, S-280, S-281, S-288, S-289
superior, músculos extensores, S-288, S-290, S-291, S-BP 110
Retzius, espacio, S-418
Riñones, S-20, S-21, S-302, S-305, S-386, S-458, S-499, S-508, S-522, S-545, T9.1, S-BP 25, S-BP 99
borde
lateral, S-462
medial, S-462
cápsula fibrosa, S-461, S-462, S-BP 84, S-BP 85
derecho, S-415, S-416, S-417, S-419, S-420, S-429, S-430, S-433, S-459, S-460, S-461, S-463, S-532, S-547, S-548
dolor referido visceral, S-BP 5
estructura, S-462
in situ, visiones
anteriores, S-459
posteriores, S-460
inervación autónoma, S-470
izquierdo, S-417, S-433, S-434, S-459, S-461, S-463, S-532, S-BP 100, S-BP 101
nervios autónomos, S-469
parénquima, vasos sanguíneos, S-BP 85
polo
inferior, S-420, S-462
superior, S-420, S-462
rama
capsular, S-467
perirrenal, S-467
segmento
anteroinferior, S-467
anterosuperior, S-467
inferior, S-467
posterior, S-467
superior, S-467
vasos y nódulos (ganglios) linfáticos, S-354
Rodete (labrum)
acetabular, S-154, S-170, S-182, S-278, S-BP 108
glenoideo, S-157, S-233
Rodete (torus)
elevador, S-373
tubárico, S-360, S-361, S-373, S-403
Rodilla, S-2, S-3, S-173, S-279, S-280, S-281, S-282, S-BP 18
arterias, S-BP 52, S-BP 53, S-BP 52
cápsula articular, S-279, S-288
cóndilo
lateral, S-BP 32
medial, S-BP 32
epicóndilo medial, S-BP 32
ligamento transverso, S-173
osteología, S-BP 32
radiografía, S-283, S-BP 33
región
anterior, S-11
posterior, S-11
tercera faceta *(odd facet),* S-BP 32
Rotación
lateral, movimientos del miembro inferior, S-265
medial, movimientos del miembro inferior, S-265
Rotter, nódulos (ganglios) linfático, S-348, S-349. *Véase también* Nódulos (ganglios) linfáticos interpectorales
Rótula, S-11, S-120, S-268, S-269, S-271, S-272, S-279, S-280, S-282, S-287, S-288, S-BP 33

booksmedicos.org

S

Saco
alveolar, S-BP 62
dural, terminación, S-16, S-18, S-138
endolinfático, S-97
herniario, S-BP 41
cuello, S-BP 41
lagrimal, S-82, S-83
fosa, S-123, S-125
pericárdico, S-75, S-207, S-307, S-308, S-309, S-310, S-311, S-312, S-387, S-390, S-391
Sáculo, S-66, S-93, S-96, S-97, T2.1
Sangre, composición, S-BP 44, S-BP 44
Sarcolema, S-BP 34
Sarcómero, S-BP 34
Sarcoplasma, S-BP 34
Scarpa, fascia, S-211, S-500, S-BP 90
Schlemm, canal, S-89, S-91, S-92
Schwalbe, línea, S-89
Segmento(s)
broncopulmonares, S-381, S-382
anterior, S-381, S-382
apical, S-381, S-382
apicoposterior, S-381, S-382
basal
anterior, S-381, S-382
anteromedial, S-381, S-382
lateral, S-381, S-382
medial, S-381, S-382
posterior, S-381, S-382
lateral, S-381, S-382
lingular
inferior, S-381, S-382
superior, S-381, S-382
medial, S-381, S-382
posterior, S-381, S-382
superior, S-381, S-382
inicial, S-BP 3
renales, S-467
Seno(s)
anal, S-226
aórticos (de Valsalva), S-315
carotídeo, S-67, S-76, S-326, S-384, T5.1
cavernoso, S-30, S-45, S-87, S-326, S-363, T5.1
confluencia, S-29, S-30, S-49, S-50, S-52, S-98
coronario, S-308, S-310, S-312, S-317, S-538, S-539, S-BP 98
orificio, S-311, S-315, S-534
válvula (de Tebesio), S-311
escleral (conducto de Schlemm), S-88, S-91, S-92
drenaje venas, S-92
esfenoidal, S-30, S-71, S-86, S-126, S-129, S-327, S-358, S-360, S-361, S-368, S-372, S-403, S-523, S-BP 7, S-BP 22, S-BP 61
abertura, S-361, S-362, S-369
radiología, S-39
esfenoparietal, S-29, S-30
etmoidal, radiología, S-39
frontal, S-124, S-126, S-358, S-360, S-361, S-362, S-368, S-369, S-372, S-BP 61
galactóforo, S-473
intercavernoso
anterior, S-29, S-30
posterior, S-29, S-30
maxilar, S-71, S-84, S-124, S-126, S-366, S-368, S-BP 60, S-BP 61
abertura, S-361, S-362, S-368, S-369, S-BP 61
corte transversal, S-BP 60
fibras postsinápticas, S-366
radiología, S-BP 12
receso(s), S-368
alveolar, S-BP 61
cigomático, S-BP 61
infraorbitario, S-BP 61
oblicuo pericardio, S-308, S-538, S-539
occipital, S-29, S-49
surco, S-132
paranasales, S-367, T7.1, S-BP 61
cambios con la edad, S-370
corte
frontal, S-368
transversal, S-368
glándulas mucosas, S-21
visión paramediana, S-369
petroso
inferior, S-29, S-30, S-134
surco, S-129, S-132
superior, S-29, S-30, S-71, S-98
surco, S-129, S-132
prostáticos, S-503, S-BP 93
recto, S-29, S-30
sagital
inferior, S-26, S-29, S-30, S-49, S-50, S-51
superior, S-26, S-27, S-28, S-29, S-30, S-32, S-35, S-49, S-50
radiología, S-BP 11, S-BP 12
surco, S-128, S-132
venas emisarias, S-134
sigmoideo, S-29, S-30, S-52, S-71, S-72, S-98
foramen yugular, S-134
radiología, S-BP 11
surco, S-129, S-132
transverso, S-29, S-30, S-50, S-52, S-98
izquierdo, S-49
pericardio, S-306, S-308, S-309, S-311, S-312
radiología, S-BP 11
surco, S-129, S-132
urogenital, S-505
venosos
esclera, S-88, S-89, S-91, S-92
duramadre, S-30, T5.1
base cráneo, S-30
corte sagital, S-29
visión superior, S-30
Septo(s)
atrioventricular, S-311, S-312, S-314, S-315, S-319, S-539
interalveolares, S-135, S-BP 63
interatrial, S-311, S-538
interventricular, S-316, S-319, S-538, T5.2
porción
membranosa, S-311, S-312, S-314, S-315, S-316, S-319
muscular, S-311, S-312, S-315, S-316, S-319
Septum pellucidum, S-32, S-34, S-36, S-37, S-38, S-46, S-48, S-50, S-524
cavidad, S-38
vena(s)
anterior, S-50, S-51
posteriores, S-51
Serosa (peritoneo visceral), S-421, S-434, S-455, S-BP 69
plexo aganglionar, S-455
Sherman. **venas**. *Véase* Venas perforantes
Sibson, fascia. *Véase* Membrana supraplueral
Sien, S-3
Silla turca, S-126, S-129, S-132, S-360, S-523, S-BP 22
apófisis clinoides posterior, S-132
dorso de la silla, S-132
fosa hipofisaria, S-132
hipófisis, S-361
tubérculo de la silla, S-132
Sinapsis, S-BP 3, S-BP, S-15
adrenérgicas, S-BP 15
esquema, S-BP 15
colinérgicas, esquema, S-BP 15
Sincondrosis
esfenooccipital, S-372
manubrioesternal, S-156
Sínfisis del pubis, S-8, S-9, S-151, S-152, S-215, S-216, S-219, S-276, S-464, S-475, S-476, S-477, S-479, S-480, S-481, S-482, S-485, S-486, S-490, S-492, S-494, S-495, S-500, S-504, S-507, S-550, T3.2, S-BP 104
porción superior, S-549
Sinusoides, S-430, S-431, S-BP 58
Sistema(s)
de asociación e integración, S-15
cardiovascular, S-302 a S-342, T5.1-5.5, S-BP 44 a S-BP 53
composición de la sangre, S-BP 44, S-BP 44
venas sistémicas principales, S-304
digestivo, S-394, S-394 a S-457, T8.1, S-BP 65 a S-BP 82
endocrino, S-522, S-522 a S-533, S-BP 95 a S-BP 97, T11.1
esquelético, S-120, S-120 a S-182, T3.1-T3.3, S-BP 19 a S-BP 33
genital, S-BP 89 a S-BP 94, S-472 a S-521, T10.1
masculino, S-530
motores, S-15
muscular, S-183 a S-301, T4.1-4.3, S-BP 34 a S-BP 43
nervioso, S-15 a S-119, T2.1-T2.14, S-BP 3 a S-BP 18
autónomo, S-15
central, S-15
entérico, S-15
parasimpático, S-21
topografía general, S-BP 14
periférico, S-15
simpático, S-20, S-BP 1, S-15
topografía general, S-BP 13
somático, S-15
visión general, S-15
piramidal, S-BP 18
porta hipofisario, plexo
primario, S-523
secundario, S-523
respiratorio, S-358, S-358 a S-393, T7.1, S-BP 59 a S-BP 64
sensoriales, S-15
somatosensitivo, tronco y miembros, S-BP 17
urinario, S-458 a S-471, T9.1, S-BP 83 a S-BP 88
Skene, conducto. *Véase* Glándulas parauretrales (de Skene)
Subículo, S-38
Submucosa, S-421, S-455, S-BP 65, S-BP 67, S-BP 68, S-BP 69
esofágica, S-374
Subserosa, S-455
Superior, término de dirección y situación, S-1
Supinación, movimientos del miembro superior, S-265
Surco(s)
calcáneo, S-178
calcarino, S-31, S-32, S-33, S-37, S-57
central
ínsula, S-31
de Rolando, S-31, S-32
cingular, S-32
colateral, S-32, S-33
coronal, S-506
coronario, S-309, S-310
costal, S-150
cuerpo calloso, S-32
deltopectoral, S-10
diafragmáticos, S-BP 71
frontal
inferior, S-31
superior, S-31
gingival, epitelio, S-405

booksmedicos.org

Surco(s) *(cont.)*
hipocampo, S-38
hipotalámico, S-32, S-41, S-524
infraorbitario, S-123
intermedio posterior, S-BP 16
intertubercular, S-155
interventricular
anterior, S-309, S-538
posterior (inferior), S-308, S-310
intraparietal, S-31
lateral
anterior, S-BP 16
posterior, S-BP 16
lateral (de Silvio), S-31, S-33, S-46
ramo
anterior, S-31
ascendente, S-31
posterior, S-31
limitante, S-41
marginal, S-32
medio, S-41
posterior, S-41, S-BP 16
milohioideo, S-135
nasolabial, S-5
nervio radial, S-155
obturador, S-153
occipital transverso, S-31
occipitotemporal, S-32, S-33
olfatorio, S-33
orbitario, S-33
palmar proximal, S-10
paracentral, S-32
paracólico
derecho, S-424, S-425, S-483, S-484
izquierdo, S-424, S-483, S-484
parietooccipital, S-31, S-32
poscentral, S-31
precentral, S-31
quiasmático, S-132
rinal, S-32, S-33
semilunar, S-31
temporal
inferior, S-31, S-33
superior, S-31
terminal, S-310, S-402
traqueoesofágico, S-407
ungueal, lateral, S-BP 112
uretral
primario, S-506
secundario, S-506
Sustancia
blanca, S-17, S-BP 16
radiología, S-39, S-BP 12
fundamental, S-BP 30
gelatinosa, S-BP 16
gris, S-17, S-BP 16
radiología, S-39, S-BP 12
negra, S-33, S-55
perforada
anterior, S-33, S-40, S-56
posterior, S-33
Sustentaculum tali (sustentáculo del astrágalo), S-176, S-177, S-178, S-BP 110
Sutura(s)
coronal, S-123, S-124, S-125, S-126, S-127, S-128, S-129, S-BP 19
craneales, T3.1
escamosa, S-127, S-BP 19
frontal (metópica), S-127, S-BP 19
frontocigomática, S-124, S-BP 19
intermaxilar, S-122, S-131
lambdoidea, S-124, S-126, S-127, S-128, S-129, S-BP 19
occipitomastoidea, S-130
palatomaxilar, S-131
sagital, S-124, S-127, S-128, S-BP 19

T

Tabaquera anatómica, S-10, S-242
Tabique(s)
escrotal, S-512
intercavernoso, S-501, S-502, S-503
interlobulillar, S-392
intermuscular
anterior, S-555
femoral
lateral, S-554
medial, S-554
posterior, S-554
lateral, S-111, S-239, S-240, S-241, S-249, S-551
medial, S-238, S-239, S-240, S-241, S-247, S-249, S-551
posterior, S-555
transverso, S-555
nasal, S-124, S-130, S-360, S-361, S-364, S-365, S-368, S-372, S-373, S-523, T7.1, S-BP 61
óseo, S-BP 59
porción ósea, S-367, S-370, S-BP 59
orbitario, S-82, T2.1
testiculares, S-498
Tálamo, S-34, S-36, S-37, S-38, S-40, S-41, S-50, S-452, S-524
estría medular, S-32, S-37
izquierdo, S-49
núcleo ventral posteromedial, S-81
pulvinar, S-44
radiología, S-39
Tallo
hipofisario, radiología, S-39
infundibular, S-524
radiología, S-39
pelo, S-4, S-BP 1
Tarso, S-2, S-3, S-BP 18
corte transversal, articulación talocrural (tobillo) y pie, S-BP 110, S-BP 111
inferior, S-82
ligamentos, S-180
radiografías, S-179
región anterior, S-11
superior, S-82, S-84
vainas tendinosas, S-290
Teca
externa, S-BP 96
interna, S-BP 96
Techo
mesencéfalo, radiología, S-39
tímpano, S-93, S-94, S-BP 9
Tejido(s)
adiposo, S-462, S-473, S-482, S-522
anillo subhiatal, S-413
extraperitoneal, S-545
areolar, S-495
laxo, S-28
blandos prevertebrales, S-BP 22
capsular superficial, S-BP 29
cavernoso, T5.4
conectivos, S-BP 30
cráneo, S-28
denso, S-BP 30
laxo, S-28
fibroadiposo, S-225
alar, S-122, S-362
fibromuscular próstata, S-BP 93
óseo
metafisario, S-121
subcondral, S-121, S-BP 30
perianales, S-506
retrodiscal (zona bilaminar), S-BP 37
capa
inferior, S-BP 37
superior, S-BP 37
subcutáneo, S-4, S-28, S-196, S-329, S-495, S-BP 90
abdomen, capa adiposa (panículo adiposo), S-211, S-500
capa
adiposa, S-214
membranosa, S-214, S-500, S-501
cuero cabelludo, S-322
pene, S-BP 90
periné, S-495, S-500, S-501, S-502, S-504, S-511, S-512, S-520
capa membranosa (de Colles), S-465, S-488, S-492, S-493, S-494, S-BP 86
Tendón(es), S-BP 34
calcáneo, S-11, S-179, S-180, S-284, S-285, S-286, S-287, S-290, T4.3, S-BP 109
cricoesofágico, S-374, S-409
extensor, S-254, S-255
común, S-241, S-242, S-243, S-262, S-264
largo, S-255
flexores, S-254, S-257
carpo, S-253
común, S-244, S-245, S-246, S-262, S-264
Tenia
libre, S-221, S-223, S-424, S-425, S-426, S-428
mesocólica, S-425, S-426, S-428
omental, S-425, S-428
Tenon, cápsula, S-88, S-BP 7
Tentorio (tienda) del cerebelo, S-29, S-30, S-49, S-50, S-85
Tercio medio de la cara, nervios y arterias, S-371
Terminaciones nerviosas libres, S-4
Testículo(s), S-357, S-418, S-472, S-495, S-497, S-498, S-499, S-505, S-519, S-522, S-530, S-BP 97, T10.1
arterias, S-510
conductillos eferentes, S-530
descenso, S-499
fascia espermática externa, S-512
gubernáculo, S-499
lobulillos, S-498
mediastino, S-497, S-498
red testicular, S-498
túnica
albugínea, S-497
vaginal, S-497
capa
parietal, S-498
visceral, S-498
venas, S-510
Tibia, S-120, S-121, S-174, S-175, S-178, S-179, S-180, S-282, S-283, S-288, S-289, S-290, S-291, S-292, S-555, T3.3, S-BP 33, S-BP 109, S-BP 110
borde anterior, S-11
cara articular superior, S-281
cóndilo
lateral, S-272, S-283
medial, S-173, S-280, S-283
Tienda del cerebelo. *Véase* Tentorio (tienda) del cerebelo
Timo, S-307, S-343, S-387, S-390, S-391, S-522, S-536, S-540
Tobillo, región
anterior, S-11
posterior, S-11
Tonsila(s), S-41, S-343
faríngea, S-360, S-361, S-372, S-373, S-403, S-409, T6.1, S-BP 22, S-BP 23
radiología, S-39
lingual, S-372, S-373, S-374, S-402, S-403, S-409
cripta, S-402
palatina, S-372, S-373, S-397, S-398, S-400, S-402, S-403, T6.1

booksmedicos.org

Tórax, S-2
anatomía de superficie, S-7
corte
frontal, S-BP 98
corazón y aorta ascendente, S-534
transversal, nivel
disco intervertebral
T3/4, S-536
T4/5, S-537
T3, S-535
T7, S-538
estructura(s)
con gran significación clínica, T4.2, T5.2, T6.1
ósea, S-149
nervios, S-99
autónomos, S-101
región
lateral, S-7
pectoral, S-7
preesternal, S-7
TC
axiales (transversales), S-540
frontales, S-BP 99
vasos linfáticos, S-350
Trabécula(s)
carnosas, S-311
esplénicas, S-434
fibrosa, S-524
septomarginal, S-311, S-313, S-316, S-319
Tracto
corticoespinal
anterior, S-BP 16, S-BP 18
lateral, S-BP 16, S-BP 18
espinal, S-59, S-68
espinocerebeloso
anterior, S-BP 16
posterior, S-BP 16
espinocervical, S-BP 17
espinoolivar, S-BP 16
espinotalámico
anterior, S-BP 17
lateral, S-BP 17
gastrointestinal, S-BP 15
hipotalamohipofisario, S-524
iliopúbico, S-216, S-483, S-484, S-490
iliotibial, S-11, S-175, S-268, S-272, S-273, S-274, S-276, S-279, S-280, S-281, S-283, S-284, S-287, S-288, S-289, S-299, S-300, S-516, S-554, T4.3
bolsa, S-279
profunda, S-280
tubérculo de Gerdy, S-173
mamilotalámico (de Vicq d'Azyr), S-524
olfatorio, S-32, S-33, S-40, S-56, S-364
óptico, S-33, S-34, S-38, S-40, S-44, S-49, S-57, S-368
portal, S-430
rubroespinal, S-BP 16
supraopticohipofisario, S-524
tectoespinal, S-78, S-BP 16
tuberohipofisario, S-524
vestibuloespinal, S-BP 16
Trago, S-5, S-94
Tráquea, S-20, S-21, S-68, S-191, S-196, S-197, S-307, S-321, S-329, S-339, S-358, S-372, S-373, S-375, S-376, S-379, S-383, S-385, S-387, S-389, S-390, S-393, S-407, S-408, S-410, S-411, S-412, S-525, S-526, S-527, S-534, S-535, S-536, S-BP 15, S-BP 22, S-BP 28, S-BP 98, S-BP 99
corte transversal, S-379
epitelio, S-379
fibras elásticas, S-379
glándulas, S-379
impresión, pulmón
derecho, S-388
izquierdo, S-388
nervios, S-379
pequeñas arterias, S-379
vasos linfáticos, S-379
Tríada portal, S-420, S-430, S-433, S-542
Triángulo
anal, S-9, S-500
auscultación, S-6, S-210, S-230
carotídeo, S-5
deltopectoral, S-230
esternocostal, S-205
lumbar (de Petit), S-6, S-199, S-210
músculo oblicuo interno del abdomen, S-199
lumbocostal, S-208, S-219
muscular, S-5
occipital, S-5
omoclavicular, S-5
submandibular, S-5
submentoniano, S-5
urogenital, S-9, S-500
Trígono
cistohepático (de Calot), S-432, S-436, S-BP 55, S-BP 75
colateral, S-37
fibroso
derecho, S-314
izquierdo, S-314
habénula, S-37, S-41
hipogloso, S-41
inguinal (triángulo de Hesselbach), S-216, S-217
fascia transversalis, S-216
olfatorio, S-56
vagal, S-41
Trocánter
mayor, S-BP 104
del fémur, S-6, S-151, S-170, S-171, S-182, S-269, S-273, S-274, S-275, S-277, S-475, S-476, S-549, S-550, S-BP 108
menor del fémur, S-151, S-170, S-171, S-182, S-219, S-475, S-476
Tróclea, S-84, S-159
peroneal, S-176
Trompa
auditiva, S-68, S-93, S-94, S-95, S-97, S-BP 8, S-BP 9, S-BP 10
cartílago, S-398, S-403, S-408, S-409, S-BP 60
orificio faríngeo, S-358, S-361, S-372, S-373, S-403
porción cartilaginosa, S-187, S-BP 10
lámina
lateral, S-BP 10
medial, S-BP 10
surco, S-131
uterina (de Falopio), S-472, S-478, S-483, S-485, S-486, S-487, S-488, S-505, S-508, S-513, S-515, S-529, T10.1
Tronco(s), S-BP 18
braquiocefálico, S-43, S-75, S-195, S-205, S-306, S-307, S-309, S-310, S-326, S-339, S-389, S-410, S-525, S-526, S-527, S-534, S-535, S-BP 49
celíaco, S-208, S-303, S-305, S-339, S-341, S-393, S-410, S-418, S-419, S-422, S-433, S-436, S-438, S-439, S-450, S-452, S-457, S-459, S-517, S-528, S-531, S-BP 75, S-BP 77, S-BP 79, S-BP 99
arteriografía, S-437
variaciones, S-BP 79
celiacomesentérico, S-BP 79
costocervical, S-43, S-195, S-326, S-330, S-BP 49
encéfalo, S-40
núcleos, nervios craneales, S-54, S-55
esplenogástrico, S-BP 79
esplenomesentérico, S-BP 79
gastrofrénico, S-BP 79
hepatoesplenomesentérico, S-BP 79
hepatogástrico, S-BP 79
intestinal, S-352, S-BP 56
linfático(s)
broncomediastínico, S-350
lumbares, S-354
subclavio, S-350
yugular, S-350
lumbar
derecho, S-352
izquierdo, S-352
lumbosacro, S-103, S-104, S-113, S-114, S-115, S-116, S-277, S-469, S-517
meningohipofisario, S-27, S-327
rama(s), S-27
tentorial, S-327
nervio espinal, S-209
pulmonar, S-305, S-306, S-309, S-311, S-313, S-316, S-319, S-321, S-389, S-534, S-537, S-540, S-BP 99
simpáticos, S-20, S-67, S-72, S-73, S-76, S-77, S-79, S-80, S-99, S-101, S-103, S-104, S-105, S-113, S-114, S-196, S-206, S-207, S-208, S-209, S-219, S-320, S-328, S-329, S-366, S-384, S-390, S-391, S-447, S-452, S-454, S-456, S-457, S-469, S-471, S-483, S-484, S-513, S-514, S-515, S-517, S-518, S-519, S-533, S-539, S-546, S-BP 13, S-BP 46, S-BP 60, S-BP 100
derecho, S-450, S-513
ganglio(s), S-22, S-100, S-104, S-454, S-457, S-470
lumbar, S-105, S-469
sacros, S-105
torácico, S-99, S-447
primer ganglio torácico, S-78
sacro
derecho, S-513
izquierdo, S-513
sistema somatosensitivo, S-BP 17
subclavio derecho, S-352, S-BP 56
tirocervical, S-43, S-72, S-73, S-194, S-195, S-234, S-323, S-324, S-326, S-330, S-339, S-410, S-525, S-526, S-527, S-BP 49
vagal
anterior, S-68, S-101, S-105, S-219, S-410, S-447, S-448, S-449, S-450, S-451, S-452, S-456, S-457, S-469, S-517, S-533, S-BP 14, S-BP 65
ramo
celíaco, S-449, S-450, S-451
gástrico, S-68, S-447, S-448
hepático, S-68, S-447, S-448, S-449, S-452, S-456
pilórico, S-68, S-448
posterior, S-105, S-219, S-447, S-449, S-450, S-451, S-452, S-456, S-457, S-469, S-517, S-533, S-BP 14, S-BP 65
ramo
celíaco, S-68, S-447, S-448, S-449, S-450, S-451
gástrico, S-447, S-449
yugular, S-344
derecho, S-BP 56
Túber cinereum, S-32, S-33, S-40
eminencia media, S-524
Tubérculo(s)
aductor, S-172, S-173, S-271, S-BP 32
anal, S-506
anterior, S-37
articular, S-125, S-131, S-136, S-187
auricular (de Darwin), S-94
carotídeo (de Chassaignac), S-139
conoideo, S-156
corniculado, S-373, S-376, S-409
cuadrado, S-172

booksmedicos.org

Tubérculo(s) *(cont.)*
cuneiforme, S-40, S-41, S-373, S-376, S-409
dorsal radio, S-163
faríngeo, S-131, S-141, S-360, S-409
hueso occipital, S-403, S-408
genital, S-506
grácil, S-40, S-41
ilíaco, S-152
infraglenoideo, S-155
intercondíleos, S-175
mayor, S-155, S-158
cresta, S-155
menor, S-155, S-158, S-239
cresta, S-155
mentoniano, S-135
pubis, S-8, S-9, S-151, S-152, S-153, S-154, S-182, S-212, S-213, S-215, S-219, S-268, S-269, S-475, S-482, S-492, S-502, S-BP 40
sublime, S-159
supraglenoideo, S-155
talámico anterior, S-37
trigeminal, S-41
Tuberosidad, S-178
calcáneo, S-11, S-284, S-285, S-293, S-294
apófisis
lateral, S-294
medial, S-294, S-BP 110
cúbito, S-162, S-239
deltoidea, S-155
ilíaca, S-151, S-153, S-475
isquiática, S-9, S-146, S-151, S-152, S-153, S-154, S-170, S-171, S-224, S-225, S-273, S-275, S-475, S-476, S-477, S-480, S-482, S-492, S-493, S-500, S-501, S-502, S-504, T3.2
maxilar, S-125
radio, S-160, S-239
tibia, S-11, S-173, S-174, S-175, S-268, S-269, S-279, S-280, S-281, S-282, S-288, S-BP 32
sacro, S-146
Tubo digestivo, S-522
Túbulo(s)
colector, S-BP 84
contorneado
distal, S-BP 83, S-BP 84
proximal, S-BP 83, S-BP 84
mesonéfricos, S-505
vestigiales, S-498
seminíferos contorneados, S-498, S-530
Túnica
adventicia, S-BP 45
albugínea, S-498, S-501, S-503
cuerpo cavernoso, S-491
ovario, S-BP 96
testículo, S-497
íntima, S-BP 45
media, S-BP 45
vaginal
cavidad, S-499
testículo, S-418, S-497, S-498
capa
parietal, S-497
visceral, S-497

U

Uncus, S-32, S-33, S-56
Unión(es)
anorrectal, S-482, S-BP 104
células endoteliales, S-BP 63
duodenoyeyunal, S-545
epifisaria, S-BP 97
esclerocorneal, S-82
estrechas, S-BP 63
faringoesofágica, S-374
gastroesofágica, S-393, S-413, S-414, S-541, T8.1
anatomía seccional, S-541
ileocecal, S-425, S-BP 102
rectosigmoidea, S-221, S-223, S-226, S-428
vesicoprostática, S-549
Uña, S-553, S-BP 112
dedo del pie, anatomía, S-BP 112
Uraco, S-495, S-508
medio, S-BP 94
Uréter, S-217, S-218, S-221, S-225, S-342, S-419, S-424, S-458, S-459, S-462, S-463, S-464, S-468, S-478, S-483, S-484, S-485, S-486, S-487, S-488, S-489, S-490, S-495, S-507, S-508, S-509, S-510, S-511, S-513, S-517, S-529, S-546, T9.1, S-BP 94, S-BP 96, S-BP 102
en abdomen y pelvis, S-463
arterias, S-468
derecho, S-463
dolor referido visceral, S-BP 5
izquierdo, S-463
nervios autónomos, S-469
porción
abdominal, S-470
inferior, inervación, S-471
Uretra, S-220, S-458, S-464, S-465, S-466, S-478, S-479, S-480, S-482, S-485, S-486, S-496, S-501, S-503, S-505, S-550, S-BP 15, S-BP 86, S-BP 87
esponjosa, S-465, S-501, S-530, S-BP 87
porción
bulbosa, S-503
péndula (peniana), S-503
inicio, S-549
membranosa, S-503, S-504, S-530, S-BP 87
mujer, S-BP 86
pelvis, S-550
prostática, S-465, S-503, S-530, S-549, S-BP 87, S-BP 93, S-BP 104
suelo, S-503
techo, S-503
Útero, S-221, S-472, S-486, S-487, S-488, S-505, S-513, S-515, T10.1, S-BP 90, S-BP 97
arterias, S-511
cuello (cérvix), S-478, S-485, S-486, S-487, S-488, S-490, S-529, T10.1, S-BP 96
cuerpo, S-487, S-529
endometrio, S-521
fondo, S-464, S-483, S-485, S-487, S-521, S-529
istmo, S-487
ligamento(s)
ancho, S-478, S-483, S-485, S-488, S-505, S-529
fasciales, S-478
redondo, S-342, S-463, S-465, S-478, S-483, S-485, S-486, S-488, S-489, S-492, S-505, S-508, S-BP 86
miometrio, S-521
venas, S-511
Utrículo, S-66, S-93, S-96, S-97, T2.1
prostático, S-465, S-503, S-505, S-BP 93
Úvula
palatina, S-397
vejiga urinaria, S-503
vermis, S-41

V

Vagina, S-220, S-221, S-224, S-464, S-465, S-466, S-472, S-478, S-479, S-480, S-485, S-486, S-487, S-488, S-493, S-496, S-505, S-508, S-515, S-521, S-550, T10.1, S-BP 86
vestíbulo, S-488, S-491, S-505
Vaina
carotídea, S-190, S-196, S-197, S-329, S-400
común de los músculos flexores, S-251, S-252, S-253, S-254, S-257
dural, S-17
fascial, músculo lumbrical, S-251
femoral, S-213, S-217, S-218, S-270, S-347
vena femoral, S-212, S-218
fibrosa, S-4, S-295
dedos, S-169
porción
anular sobre la vaina sinovial, S-251
cruciforme, S-251
mielina, S-BP 3
del músculo recto del abdomen, S-211, S-212, S-546
corte transversal, S-214
lámina
anterior, S-102, S-203, S-204, S-212, S-213, S-214, S-216, S-492, S-495, S-BP 40
posterior, S-102, S-213, S-214, S-216, S-336
radicular
externa, S-4, S-BP 1
interna, S-4, S-BP 1
tendinosa, S-253
dedo, S-252, S-254
intertubercular, S-157, S-235, S-239
mano, S-254
tobillo, S-290
Vallécula, S-402, S-403
Válvula(s)
anal, S-226
aórtica, S-306, S-308, S-312, S-314, S-315, S-316, S-319, S-534, T5.2, S-BP 99
valva semilunar (coronaria)
derecha, S-312, S-314, S-315, S-316, S-319
izquierda, S-312, S-314, S-315, S-316, S-319
valva semilunar (no coronaria) posterior, S-312, S-314, S-315, S-316, S-319
atrioventricular
derecha (tricúspide), S-308, S-311, S-313, S-314, S-315, S-316, S-534, S-538, S-539
anillo fibroso derecho, S-319
valva (cúspide)
anterior (superior), S-311, S-314, S-315, S-316
posterior (inferior), S-311, S-314, S-315, S-316
septal, S-311, S-314, S-315, S-316
izquierda (mitral), S-308, S-312, S-314, S-315, S-316, S-319, S-534, S-538, S-539
anillo fibroso izquierdo, S-314
valva(s) (cúspide[s])
anterior, S-312, S-314, S-315, S-316
comisurales, S-314, S-315
posterior, S-312, S-314, S-315, S-316
mitral. *Véase* Válvula atrioventricular izquierda
pulmonar, S-311, S-313, S-319
valva semilunar
anterior, S-311, S-314
derecha, S-311, S-314
izquierda, S-311, S-314
tricúspide. *Véase* Válvula atrioventricular derecha
cardíacas, S-313, T5.2
aórtica, S-306, S-312, S-314, S-315, S-316, S-319, S-534, T5.2, S-BP 99
mitral, S-306, S-312, S-314, S-315, S-316, S-319, S-534, S-539

booksmedicos.org

Válvula(s) *(cont.)*
pulmonar, S-306
tricúspide, S-306, S-311, S-314, S-315, S-316, S-534, S-539
Vasa vasorum, S-BP 45
Vasos
anastomóticos, S-278
arteria espinal
anterior, S-23
posterior, S-23
circunflejos ilíacos
profundos, S-217, S-218, S-BP 94
superficiales, S-211, S-BP 40
cremastéricos, S-215
epigástricos
inferior, S-213, S-217, S-218
tributaria púbica, S-216
superficial, S-211, S-213
superior, S-213
esfenopalatinos, fosa incisiva, S-133
ilíacos
comunes, S-513, S-BP 94
externos, S-216, S-217, S-218, S-225, S-495, S-BP 94
cubiertos por peritoneo, S-215
internos, S-BP 94
linfáticos, S-343, S-343 a S-357, S-431, T6.1, S-BP 54 a S-BP 58
corticales, S-354
esófago, S-351
genitales
hombre, S-357
mujer, S-355
interlobulillares, S-350
a lo largo de arterias
arqueadas, S-354
interlobares, S-354
mama, S-343, S-348
medulares, S-354
miembro
inferior, S-343
superior, S-343
pelvis
hombre, S-357
mujer, S-355, S-356
peribiliares, S-BP 58
pulmones, S-350
superficiales, S-347
longitudinales, S-BP 4
meníngeos
anteriores, surco, S-132
medios, S-133
surco, S-132
ramas, S-128, S-129
posteriores, surco, S-132
nasopalatinos, surco, S-360
obturadores, S-216, S-217
accesorios, S-216, S-218
derechos, S-BP 94
ováricos, S-511
ramas tubáricas, S-511
palatinos
mayores, S-133
menores, S-133
pericardiofrénicos, S-308
periósticos, S-BP 31
poplíteos, S-273
pudendos
externos, S-342, S-509
superficiales, S-211
internos, S-225, S-342, S-550
rectos
espurios, S-BP 85
verdaderos, S-BP 85
sacros medios, S-508, S-BP 94
sanguíneos, inervación, S-BP 46
testiculares, S-357
uterinos, S-488, S-511
vesicales inferiores, S-357
Vejiga urinaria, S-20, S-21, S-138, S-215, S-217, S-218, S-221, S-418, S-423, S-427, S-452, S-458, S-459, S-466, S-471, S-483, S-484, S-485, S-486, S-495, S-496, S-499, S-504, S-508, S-509, S-513, S-521, S-529, T9.1, S-BP 15, S-BP 87, S-BP 90, S-BP 96, S-BP 104, S-BP 108
arterias, S-468
cuello, S-464, S-495
cuerpo, S-464, S-495
drenaje linfático, S-357
fascia vesical, S-490
fondo, S-464, S-465, S-495
hombre, S-465
inervación, S-471
interior, S-549
ligamento lateral, S-490
mucosa, S-463
mujer, S-465
nervios autónomos, S-469
orientación y soportes, S-464
orificio ureteral, S-464
trígono, S-464, S-465, S-486, S-495, S-503, S-BP 86
úvula, S-465, S-503
vértice, S-464, S-495
Vello
axilar, S-BP 97
facial, S-BP 97
púbico, S-BP 97
Velo medular
inferior, S-32, S-41
superior, S-32, S-40, S-41
Vena(s), S-4, S-302
ácigos, S-101, S-207, S-304, S-338, S-340, S-383, S-389, S-390, S-537, S-538, S-539, S-541, S-BP 99, S-BP 100, T5.3
arco, S-410, S-536, S-BP 98
surco, pulmón, S-388
alveolar
inferior, S-328, S-400
superior posterior, S-328
anastomótica, S-328
inferior (de Labbé), S-28, S-50
superior (de Trolard), S-28
angular, S-87, S-322, S-328
antebrazo, S-229
apendicular, S-105, S-444, S-446
arqueada, S-BP 85
auricular posterior, S-194, S-322, S-328
axilar, S-204, S-231, S-304, S-321, S-332, S-337, S-346, S-387, S-534, S-BP 98
tributarias intercostales, S-337
basal (de Rosenthal), S-49, S-50, S-51
basílica, S-10, S-228, S-229, S-237, S-258, S-304, S-332, S-346, S-551, S-552
mediana, S-332
basivertebral, S-25, S-BP 27
braquiales, S-237, S-304, S-332, S-551
braquiocefálica, S-304, S-350, S-525
derecha, S-306, S-307, S-309, S-321, S-330, S-338, S-340, S-389, S-390, S-393, S-526, S-535, S-BP 99
izquierda, S-306, S-307, S-309, S-328, S-330, S-338, S-340, S-389, S-390, S-391, S-393, S-410, S-526, S-534, S-535, S-BP 99
surco, pulmón, S-388
bronquiales, S-383
derechas, S-383
izquierdas, S-383
capsular, S-BP 85
cardíacas, S-317, S-BP 48
anterior, S-317
magna, S-317
media, S-310, S-317
mínima, S-317
variaciones, S-BP 48
cava
inferior, S-101, S-207, S-302, S-304, S-305, S-308, S-310, S-311, S-312, S-313, S-319, S-321, S-340, S-342, S-389, S-390, S-393, S-410, S-415, S-416, S-417, S-419, S-420, S-429, S-433, S-438, S-441, S-442, S-445, S-459, S-461, S-483, S-484, S-507, S-508, S-510, S-513, S-531, S-532, S-534, S-540, S-541, S-542, S-543, S-544, S-545, S-546, S-547, S-548, S-BP 25, S-BP 94, S-BP 100, S-BP 101
orificio, S-315
surco, pulmón, S-388
válvula, S-311
superior, S-75, S-302, S-304, S-305, S-306, S-307, S-308, S-309, S-310, S-311, S-313, S-316, S-319, S-321, S-338, S-340, S-353, S-389, S-390, S-393, S-525, S-526, S-534, S-536, S-537, S-538, S-539, S-540
surco, pulmón, S-388
cavernosa, S-509
cecal
anterior, S-444, S-446
posterior, S-444, S-446
cefálica, S-7, S-10, S-203, S-204, S-228, S-229, S-230, S-231, S-237, S-258, S-304, S-332, S-337, S-346, S-534, S-551, S-552
accesoria, S-228, S-229
centrales, S-430, S-431
retina, S-88, S-91, S-92
cerebelosa
inferior, S-49
precentral, S-49
superior, S-49
cerebrales
anterior, S-49, S-50, S-51
inferiores, S-28, S-30, S-50
internas, S-26, S-32, S-34, S-37, S-49, S-50, S-52
derechas, S-51
izquierdas, S-51
radiología, S-BP 11
magna (de Galeno), S-29, S-30, S-32, S-35, S-41, S-49, S-50, S-51, S-52
radiología, S-BP 11
medias
profunda, S-26, S-49, S-50, S-51
superficial, S-26, S-28, S-30, S-50
occipital, S-51
superficiales, S-28
superiores, S-26, S-28, S-52, T5.1
orificio, S-27
cervicales profundas, S-330, S-BP 27
cigomaticofacial, S-322
cigomaticotemporal, S-322
ciliar anterior, S-89, S-91, S-92
circunfleja
humeral posterior, S-228
ilíaca
profunda, S-342, S-490
tributarias, S-337
superficial, S-8, S-266, S-334, S-337, S-342
císticas, S-BP 78
cólica
derecha, S-443, S-444, S-446
izquierda, S-444, S-446, S-BP 78
media, S-433, S-443, S-444, S-446, S-BP 78
columna vertebral, S-25
comunicante, S-330, S-363, S-BP 27
conjuntival, S-91
posterior, S-92
coroidea, S-26
superior, S-50, S-51
cremastérica, S-510

booksmedicos.org

Vena(s) *(cont.)*
cubital, S-304, S-332
digital
dorsal, S-229, S-266
palmar, S-229, S-304, S-332
dorsal, S-258
diploica, S-26, S-28
frontal, S-26
occipital, S-26
temporal
anterior, S-26
posterior, S-26
directa lateral, S-50, S-51
dorsales
profundas
clítoris, S-220, S-464, S-479, S-480, S-481, S-485, S-490, S-491
pene, S-482, S-495, S-504, S-509, S-510, S-512, S-BP 94
superficiales, pene, S-8, S-501, S-509, S-BP 94
emisaria, S-26, S-28, S-134, T5.1
condílea, S-330
mastoidea, S-26, S-322, S-330
foramen mastoideo, S-133
occipital, S-26
parietal, S-26, S-322
epiescleral, S-91, S-92
segmento, S-92
epigástricas, S-478
inferior, S-215, S-337, S-342, S-483, S-484, S-486, S-508, S-509, S-510, S-BP 94
superficial, S-8, S-266, S-334, S-337, S-342
superior, S-204, S-205, S-337, S-338
escrotales anteriores, S-337, S-509
esfenoidales (de Vesalio), S-328
esofágicas, S-340, S-446, T5.3, S-BP 78
espinal
anterior, S-25, S-49
posterior, S-49
esplénica, S-340, S-417, S-418, S-419, S-434, S-439, S-442, S-443, S-444, S-446, S-532, S-547, S-BP 78
estrellada, S-462, S-BP 85
etmoidal
anterior, S-134, S-363
posterior, S-134, S-363
facial, S-87, S-194, S-322, S-328, S-363, S-396, S-400, S-401, S-BP 60
común, S-194, S-322, S-328, S-396, S-401
profunda, S-87, S-322, S-328
transversa, S-322
femoral, S-215, S-218, S-266, S-269, S-270, S-271, S-304, S-334, S-337, S-342, S-347, S-356, S-500, S-510, S-549, S-550, S-554, S-BP 40, S-BP 104
circunfleja
lateral, S-334
medial, S-334
profunda, S-304, S-554
vaina femoral, S-212, S-218
fosa craneal posterior, S-49
frénicas inferiores, S-342, S-531
izquierdas, S-340
gástrica(s)
cortas, S-340, S-419, S-434, S-442, S-446
derecha, S-340, S-442, S-443, S-446, S-BP 78
izquierda, S-340, S-442, S-443, S-444, S-446, S-BP 78
tributaria esofágica, S-340
gastroomental (gastroepiploica)
derecha, S-340, S-442, S-444, S-446, S-BP 78
izquierda, S-340, S-434, S-442, S-446, S-BP 78
geniculares, S-334
glútea
inferior, S-342
superior, S-342, S-444
hemiácigos, S-207, S-338, S-340, S-539
accesoria, S-338, S-340, S-383, S-391, S-537
hepáticas, S-302, S-305, S-340, S-342, S-393, S-410, S-419, S-429, S-430, S-442
hipofisarias, S-45, S-523
ileales, S-443, S-446, S-BP 78
ileocólica, S-443, S-444, S-446
ilíaca
común, S-304, S-342, S-424, S-445, S-478, S-510, S-BP 103
externa, S-271, S-304, S-334, S-342, S-425, S-444, S-445, S-478, S-483, S-484, S-485, S-486, S-488, S-489, S-490, S-509, S-510, S-529, S-BP 96, S-BP 108
izquierda, S-509
interna, S-304, S-342, S-444, S-445, S-478, S-490, S-510, T5.4
derecha, S-509
iliolumbar, S-342
infraorbitaria, S-322, S-328
intercapitulares, S-229, S-258, S-332
intercostales, S-304, S-473
anterior, S-205, S-337, S-338
posterior, S-338, S-390, S-391
derecha, S-340
ramas colaterales, S-205
superior
derecha, S-338, S-340, S-390
izquierda, S-340, S-391
interlobular, S-BP 85
interlobulillares, S-431, S-BP 85
interóseas anteriores, S-332
intervertebral, S-25, S-BP 27
iris, S-92
labial inferior, S-328
laríngea superior, S-328
lingual, S-322, S-328
dorsal, S-328, S-401
profunda, S-397, S-401
lumbares, S-342, S-531
ascendentes, S-342
derecha, S-342
izquierda, S-342
maxilar, S-87, S-328
mediana
antebraquial, S-10, S-228, S-229, S-332, S-552
cefálica, S-229
cubital (codo), S-228, S-332, S-346, T5.4
médula espinal, S-25
medular
anteromediana, S-49
segmentaria
anterior, S-25
posterior, S-25
meníngea media, S-26, S-28, S-134
mentoniana, S-328
mesencefálica
lateral, S-49
posterior, S-49, S-51
mesentérica
inferior, S-340, S-422, S-433, S-442, S-444, S-445, S-446, S-BP 55, S-BP 78
superior, S-340, S-421, S-433, S-439, S-442, S-443, S-444, S-446, S-461, S-BP 55, S-BP 78
metacarpianas
dorsales, S-229, S-258
palmares, S-332
metatarsianas dorsales, S-266
muscular, S-91
musculofrénicas, S-204, S-205, S-337
nasal externa, S-328, S-363
nasofrontal, S-87, S-322, S-328, S-363
obturatriz, S-342, S-444, S-445, S-463, S-478, S-549, S-BP 104
occipital, S-322, S-328
oftálmica
inferior, S-87, S-92, S-363
superior, S-30, S-87, S-92, S-134, S-328, S-363, S-BP 7
ovárica, S-342, S-463, S-478, S-483, S-508, S-529. *Véase también* Vena testicular
palatina
descendente, S-363
externa, S-328
pancreáticas, S-442, S-444
pancreatoduodenal
inferior, S-BP 78
anterior, S-442, S-444, S-446
posterior, S-442, S-444, S-446
superior
anterior, S-442, S-444, S-446
posterior, S-442, S-446, S-BP 78
paraumbilicales, S-217, S-446, T5.3
ligamento redondo del hígado, S-337
tributarias, S-337
pared
anterior abdomen, S-102
torácica, S-338
párpados, S-87
pelvis
hombre, S-509, S-BP 94
mujer, S-508
perforantes, S-228, S-229, S-332, S-335, S-BP 85
anteriores, S-338
pericardiofrénica, S-205, S-207, S-307, S-309, S-389, S-390, S-391, S-539
periné, hombre, S-512
perineal, S-512
peronea, S-334, S-335, S-555
petrosa, S-30, S-49
plantar
lateral, S-334
medial, S-334
pontina
lateral, S-49
transversa, S-49
pontomesencefálica anterior, S-49
poplítea, S-274, S-284, S-285, S-304, S-334, S-335, S-347, S-554
porta hepática, S-302, S-305, S-340, S-415, S-417, S-418, S-420, S-421, S-429, S-430, S-432, S-433, S-435, S-442, S-443, S-444, S-446, S-534, S-547, T5.3, S-BP 55, S-BP 78, S-BP 99
anastomosis portocava, S-446
tributarias, S-446
variaciones y anomalías, S-BP 78
prepilórica, S-444
púbica, S-342
pudenda, S-510
externa, S-334, S-337
profunda, S-510
superficial, S-266, S-510
interna, S-445, S-509, S-512, S-549, S-BP 104
puente, S-26, S-28, S-29, S-35
radiología, S-BP 11
pulmonares, S-302, S-321, S-392, T5.2, S-BP 63
derecha, S-305, S-308, S-312, S-319, S-388, S-390, S-540
inferior, S-310, S-311, S-388, S-538, S-539
superior, S-309, S-310, S-311, S-316, S-388
izquierda, S-305, S-308, S-310, S-312, S-316, S-388, S-391
inferior, S-310, S-388, S-539, S-BP 98
superior, S-309, S-310, S-312, S-388
radiales, S-304, S-332
radicular, S-25

booksmedicos.org

Vena(s) *(cont.)*
rectal(es) (anorrectal[es]), T5.4
inferior, S-444, S-445, S-446
media, S-342, S-444, S-445, S-446
superior, S-419, S-444, S-445, S-446, T5.3
rectas, S-443
renal, S-304, S-418, S-462, S-468, S-508, S-510
derecha, S-340, S-342, S-459, S-531
izquierda, S-340, S-342, S-459, S-531, S-532
variaciones, S-BP 88
retromandibular, S-87, S-194, S-322, S-328, S-363, S-400, S-401, S-BP 60
división
anterior, S-194, S-328, S-396
posterior, S-194, S-328, S-396
retrotonsilar superior, S-49
sacras
lateral, S-342
media, S-342, S-444, S-445, S-509, S-529
safenas
accesoria, S-266, S-267, S-334
magna (mayor), S-11, S-211, S-212, S-266, S-267, S-304, S-334, S-335, S-337, S-342, S-347, S-500, S-550, S-554, S-555, T5.4, S-BP 40, S-BP 109, S-BP 110, S-BP 111
menor, S-11, S-266, S-267, S-274, S-284, S-334, S-335, S-347, S-555
satélites, S-251
nervio hipogloso, S-400
sigmoideas, S-444, S-445
subclavia, S-193, S-194, S-195, S-204, S-205, S-235, S-237, S-304, S-307, S-309, S-328, S-337, S-340, S-350, S-358, S-387, S-389, S-410, S-525, T5.1
derecha, S-330, S-390, S-526
izquierda, S-330, S-391, S-393, S-526
surcos, S-BP 39
subcostal, S-342
subcutánea, S-4
sublinguales, S-396
sublobulillares, S-430, S-431
submentoniana, S-328
superficial
antebrazo, S-229
lateral, pene, S-501
supraorbitaria, S-87, S-322, S-328
suprarrenal, S-532
inferior derecha, S-342
izquierda, S-340, S-342, S-531
supratroclear, S-322, S-328
surco, S-429
talamoestriada
inferior, S-49, S-51
superior, S-26, S-32, S-34, S-37, S-50, S-51
temporal
media, S-26, S-322
profunda, S-26
superficial, S-26, S-63, S-328, S-396
rama
frontal, S-322
parietal, S-322
tributarias, S-28
testicular, S-215, S-216, S-217, S-218, S-419, S-463, S-484, S-510, S-531
cordón espermático, S-510
cubierta, peritoneo, S-215
derecha, S-444
izquierda, S-444, S-459
tibial, S-285, S-555
anterior, S-304, S-334, S-555
posterior, S-285, S-304, S-334, S-335, S-555, S-BP 109
tiroidea
inferior, S-307, S-328, S-340, S-387, S-525, S-526, S-527
media, S-328, S-525, S-527
superior, S-328, S-378, S-525, S-527
torácica
interna, S-204, S-205, S-207, S-309, S-337, S-338, S-387, S-526, S-536, S-537, S-538, S-539
tributarias perforantes, S-337
lateral, S-337
vena toracoepigástrica, S-337
toracoacromial, rama acromial, S-228
toracodorsal, S-332
toracoepigástrica, S-211
umbilical, S-305
uncus, S-50
uterinas, S-342, S-445, S-487, S-BP 96
útero, S-511
vaginal, S-445
ventriculares
hipocampal, S-51
inferior, S-51
vermis
inferior, S-49
superior, S-49, S-51
vertebrales, S-330, S-340, S-BP 27
accesoria, S-330
anterior, S-330
vesicales
inferior, S-445
ramas posteriores, S-509
superior, S-342, S-445
vorticosa, S-87, S-91, S-92
bulbo, S-92
tributarias
anteriores, S-92
posteriores, S-92
yeyunales, S-443, S-446, S-BP 78
yugular
anterior, S-328, S-525
externa, S-5, S-194, S-304, S-307, S-322, S-328, S-340, S-387, S-389, S-396, S-525, S-534, T5.1
interna, S-52, S-70, S-71, S-72, S-93, S-95, S-98, S-188, S-190, S-191, S-193, S-195, S-196, S-204, S-205, S-304, S-307, S-322, S-324, S-328, S-329, S-340, S-345, S-349, S-350, S-387, S-389, S-396, S-400, S-410, S-525, S-526, S-527, S-534, T5.1, S-BP 60
bulbo
inferior, S-330, S-526
superior, S-330
derecha, T5.1
fosa yugular, S-133
izquierda, S-309
radiología, S-BP 11
Ventana
coclear (redonda), S-93, S-96, S-127, S-BP 9
fosa, S-94, S-BP 8
vestibular (oval), S-93, S-96, S-127
Ventilación, anatomía, S-BP 63
Ventrículo(s) encefálico(s) S-41
asta occipital, S-48
cuarto, S-32, S-34, S-41, S-51
abertura (orificio)
lateral (foramen de Luschka), S-34, S-35, S-51
media (foramen de Magendie), S-34, S-51
contorno, S-48
fosa romboidea, S-40
plexo coroideo, S-35, S-41
radiología, S-39
receso lateral, S-34
tenia, S-41
venas, receso lateral, S-49
lateral, S-32, S-34, S-36, S-38, S-44, S-51
asta
frontal (anterior), S-32, S-34, S-39
occipital (posterior), S-32, S-34, S-36, S-37, S-38, S-39, S-48, S-51
temporal (inferior), S-32, S-34, S-37, S-38, S-51
cuerpo, S-34
derecho, S-34
plexo coroideo, S-32, S-34, S-35, S-36, S-37, S-44, S-50
porción central, S-32
radiología, S-BP 12
vena
lateral, S-51
medial, S-51
tercero, S-32, S-34, S-36, S-37, S-41, S-51
adhesión intertalámica, S-34
plexo coroideo, S-32, S-34, S-35
radiología, S-39, S-BP 12
receso infundibular, S-368
tela coroidea, S-34, S-37, S-50
Ventrículos (corazón), S-316
derecho, S-306, S-308, S-309, S-310, S-311, S-313, S-316, S-321, S-534, S-538, S-539, S-540, S-BP 99
izquierdo, S-306, S-308, S-309, S-310, S-312, S-316, S-317, S-321, S-534, S-538, S-539, S-540, S-BP 99
vena inferior, S-317
Vénula, S-302
macular
inferior, S-91
superior, S-91
nasal
inferior, retina, S-91
superior, retina, S-91
rectas, S-BP 85
temporal
inferior, retina, S-91
superior, retina, S-91
Vermis, S-42, S-368
inferior
nódulo, S-42
pirámide, S-42
túber, S-42
úvula, S-42
radiología, S-BP 12
superior
culmen, S-42
declive, S-42
folium, S-42
lobulillo central, S-42
Vértebra(s), S-18, S-120
C3, apófisis transversa, S-193
C7, S-16, S-196
apófisis transversa, tubérculo posterior, S-193
cervicales, S-23, S-137, S-321
anillo fibroso, S-139
apófisis
transversa, S-139
unciforme, S-139
arterias, S-23
articulación uncovertebral, S-139
C3, S-140, S-359
apófisis
articular inferior, S-139, S-143
articular superior, S-139
espinosa bífida, S-143
transversa, S-143
cara inferior, S-143
carilla articular inferior, S-140, S-143
cuerpo vertebral, S-143, S-BP 20
foramen
transverso, S-143
vertebral, S-143
lámina, S-143
pedículo, S-143
C4, S-140, S-143
apófisis
articular inferior, S-143
articular superior, S-143
espinosa, S-143
transversa, S-143

booksmedicos.org

Vértebra(s) *(cont.)*
unciforme, S-143
unciforme izquierda, S-143
cara
articular, S-143
superior, S-143
carilla articular
inferior, S-143
superior, S-143
cuerpo, S-143
vertebral, S-143
foramen transverso, S-143
lámina, S-143
surco, nervio espinal, S-143
visión anterior, S-143
C6
apófisis transversa, S-326
tubérculo anterior, S-141
C7, S-143, S-359, S-BP 20
apófisis
articular inferior, S-143
y carilla articulares superiores, S-143
espinosa, S-6, S-141, S-143, S-199, S-230
transversa, S-143
unciforme, S-143
cara articular, S-143
cuerpo, S-143
vertebral, S-143
foramen vertebral, S-143
transverso tabicado, S-143
lámina, S-143
pedículo, S-143
surco, nervio espinal, S-143
visión
anterior, S-137, S-143
lateral, S-137
posterior, S-137
superior, S-143
cambios degenerativos, S-BP 20
cuerpo, S-139, S-143
disco intervertebral, S-139
foramen transverso, S-139
núcleo pulposo, S-139
superior, S-140
cuerpo, S-22
L1, S-16
cuerpo, S-417
L3, S-483
cuerpo, S-484
L4, apófisis espinosa, S-476
L5, S-16
apófisis transversa, S-476
lámina, S-540
lumbares, S-23, S-137, S-145, S-BP 24
apófisis transversas, S-151, S-475
cuerpo, S-145
L1
apófisis transversa, S-208, S-393
cuerpo, S-147
L4, S-521
cuerpo, S-154
disco intervertebral, S-521
L5, S-BP 24
cuerpo, S-154, S-521
disco intervertebral, S-521
quinta, T3.1
radiografías, S-BP 24
pedículo, S-540
radiología, S-138
T1, S-16
T12, S-16
torácicas, S-23, S-137, S-144
L1, cuerpo, S-147
T1, S-141, S-359
apófisis espinosa, S-386
carilla articular inferior, S-359
visión
anterior, S-137
lateral, S-137
posterior, S-137
T3, S-535
T6, visión
lateral, S-144
superior, S-144
T7
cuerpo, S-538
visión posterior, S-144
T8, S-539
visión posterior, S-144
T9, S-138
visión posterior, S-144
T12, S-321
apófisis espinosa, S-230
visión
anterior, S-137
lateral, S-137, S-144
posterior, S-137
Vértice del pulmón, T7.1
Vesícula(s)
biliar, S-20, S-21, S-68, S-385, S-394, S-415, S-416, S-423, S-427, S-429, S-430, S-432, S-436, S-456, S-542, S-548, T8.1, S-BP 69, S-BP 70, S-BP 101
cuello, S-432
cuerpo, S-432
dolor referido visceral, S-BP 5
fondo, S-432
infundíbulo, S-432
irrigación colateral, S-BP 77
variaciones arteriales, S-BP 77
seminal, S-217, S-472, S-484, S-495, S-496, S-505, S-509, S-530, S-BP 97
sinápticas, S-BP 3
Vestíbulo, S-93, S-378, S-BP 9
bulbo, S-465, S-488, S-493, S-494, S-511, S-BP 86
arteria, S-511
nasal, S-358, S-360, S-361, S-BP 60
oído, S-96, S-97
Vía(s)
aéreas intrapulmonares, S-380, S-BP 62
esquema, S-BP 62
gustativa, esquema, S-81
reflejas autónomas, S-454
Vínculo
corto, S-255
largo, S-255
Vísceras
abdominales, S-423
pélvicas
arterias, S-508
hombre, S-495
nervios, S-517
mujer, S-485
nervios, S-513
venas, S-508
Vómer, S-123, S-129, S-131, S-360, S-BP 60

W

Wolff, conducto, S-499

Y

Yeyuno, S-420, S-421, S-422, S-424, S-433, S-443, S-543, S-544, S-546, S-548
Yunque, S-63, S-66, S-93, S-94, S-97, S-BP 9
apófisis lenticular, S-94, S-BP 8
ligamento
posterior, S-BP 8
superior, S-BP 8
rama
corta, S-94, S-BP 8
larga, S-94, S-BP 8

Z

Zona
bilaminar, capas superiores, S-BP 37
libre, fibras musculares, S-412
orbicular, S-170
pelúcida, S-BP 96
subcapsular (corteza del córtex), S-BP 85

booksmedicos.org

NETTER ATLAS *de* ANATOMÍA HUMANA 8

Abordaje por sistemas

OCTAVA EDICIÓN

FRANK H. NETTER, MD

Ilustraciones anatómicas de reconocido prestigio, incomparable calidad y gran relevancia clínica

Dirigido a estudiantes y profesionales clínicos que aprenden anatomía, participan en laboratorios de disección, comparten información anatómica con sus pacientes o desean actualizar sus conocimientos, el presente atlas ilustra el cuerpo humano, sistema por sistema, con **gran claridad y extraordinario nivel de detalle,** poniendo de relieve las **relaciones anatómicas más importantes** desde una perspectiva clínica. **Ilustrado *por y para* médicos,** contiene más de 550 excepcionales láminas y decenas de imágenes radiológicas, cuidadosamente seleccionadas, de las visiones más habituales.

- Presenta **imágenes de gran claridad** que representan el cuerpo humano desde una perspectiva clínica, creadas por el Dr. Frank H. Netter así como por el Dr. Carlos A. G. Machado, uno de los ilustradores médicos que actualmente goza de mayor prestigio internacional.
- El contenido ha sido planificado por **expertos anatomistas:** R. Shane Tubbs, Paul E. Neumann, Jennifer K. Brueckner-Collins, Martha Johnson Gdowski, Virginia T. Lyons, Peter J. Ward, Todd M. Hoagland y Brion Benninger, así como por un consejo asesor internacional.
- Ofrece una **cobertura sistema por sistema,** e incluye **notas de referencia rápida** sobre las estructuras más relevantes en las situaciones clínicas más habituales, y un apéndice con tablas de músculos al final de la obra.
- Contiene **nuevas ilustraciones,** obra del Dr. Machado, de la cavidad pélvica, las fosas temporal e infratemporal, los cornetes nasales y otras localizaciones.
- Incorpora **nuevas tablas de nervios,** dedicadas a los pares craneales y los nervios de los plexos cervical, braquial y lumbosacro.
- Incluye **acceso *online* a Elsevier eBooks+** (contenidos íntegramente en inglés), donde se ofrece:
  - Acceso al **texto completo,** las **figuras** y las **referencias bibliográficas** desde diversos dispositivos. La versión *online* incluye un botón de autoevaluación para cada lámina.
  - **Láminas extra, Cuestionarios de autoevaluación y «Plate Pearls»,** que consisten en cuadros resumen de los puntos esenciales de cada lámina.

TAMBIÉN DISPONIBLE

- ***Netter. Atlas de anatomía humana. Abordaje regional,*** que incluye los mismos contenidos que la versión por sistemas, pero organizados por regiones anatómicas.

Una nueva forma de adquirir conocimientos gracias al acceso al contenido desde cualquier dispositivo electrónico.

Los contenidos están íntegramente en inglés.

Características del contenido:

Reproducción en audio

Formato personalizable

Búsquedas en toda la biblioteca

10 colores de destacado

Información sobre el acceso, en el interior de la cubierta.

La licencia de uso de la edición actual de la versión electrónica de este título *(ebook)* es individual e intransferible, según los términos establecidos en Elsevier eBooks+ (ebooks.health.elsevier.com). El acceso al *ebook* se limita a la primera persona que activa el código de acceso facilitado en el interior de la cubierta, y no puede transferirse a terceros mediante reventa, préstamo ni ningún otro medio.

Otros productos Netter:

ELSEVIER

www.elsevier.es

ISBN 978-84-1382-418-5

9 788413 824185

booksmedicos.org